ЛЕКЦИЯ 4 АЛЬВЕОЛЯТЫ. ТИП ДИНОФИТОВЫЕ (DINOPHYTA). ТИП ПЕРЕДНЕКОМПЛЕКСНЫЕ (APICOMPLEXA)

1 Характеристика альвеолят

2 Особенности строения динофитовых

3 Характеристика переднекомплексных и циклы развития основных паразитов

АЛЬВЕОЛЯТЫ

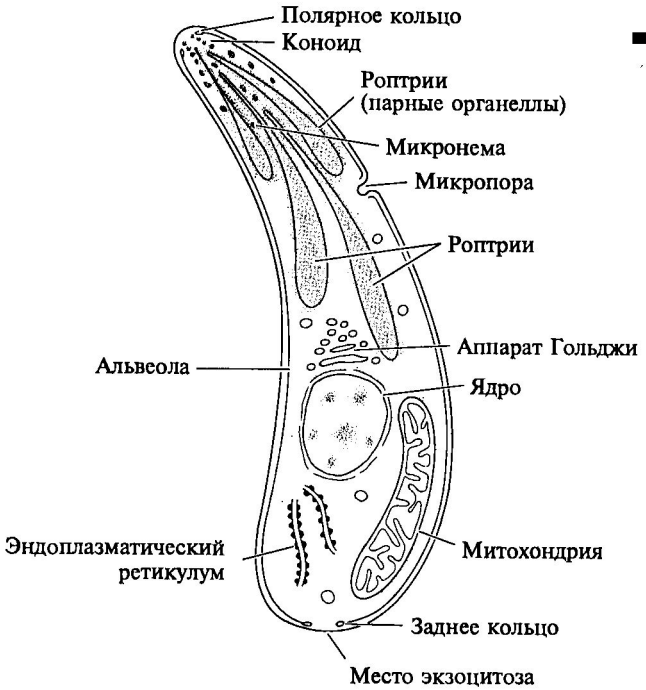

Apicomplexa

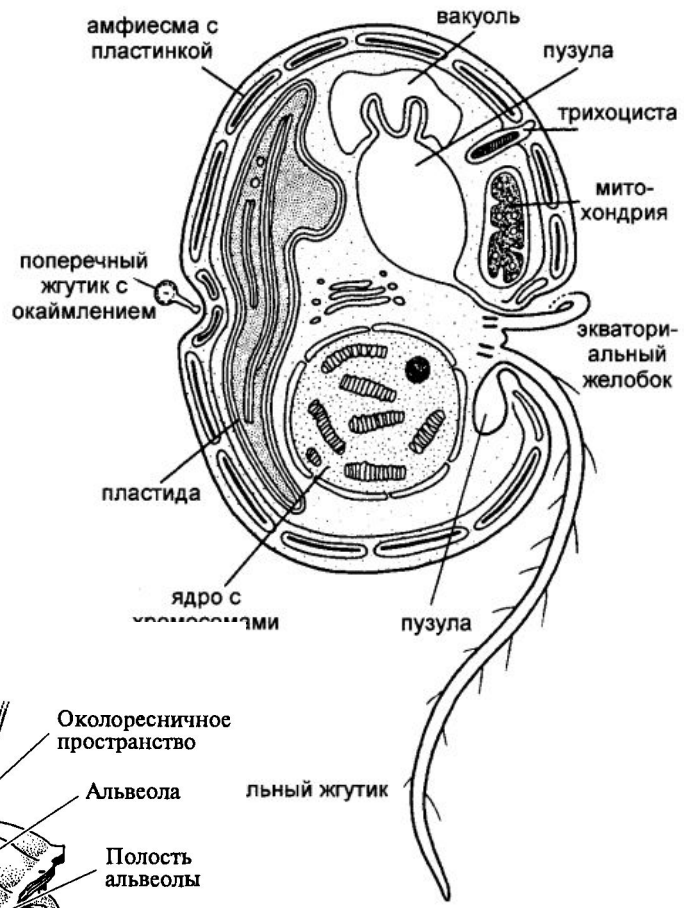

Dinoflagellata

Ciliophora

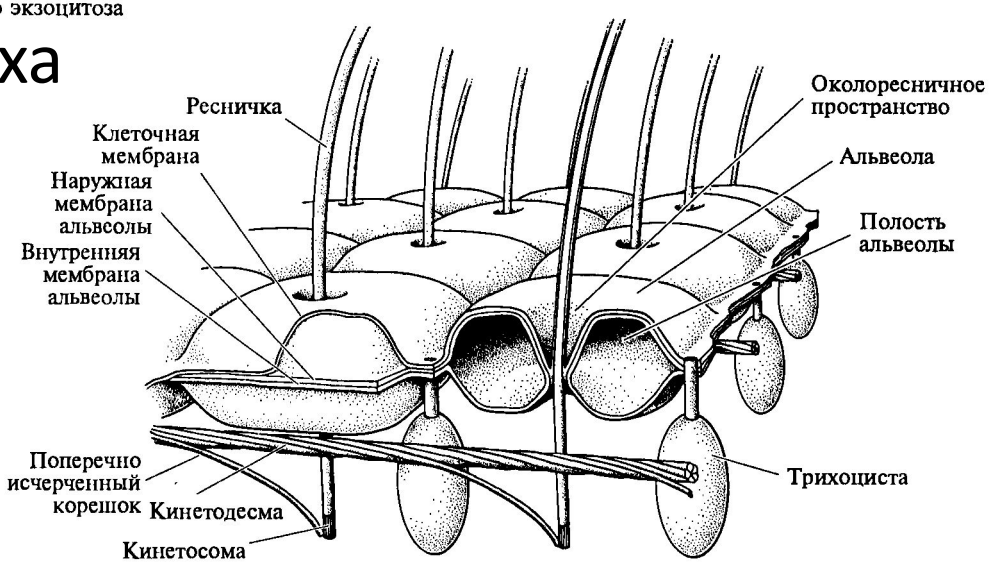

Phylum Dinophyta – Тип Динофитовые
Classis Dinophyceae– Класс Динофитовые
Ordo Gonyaulacida– Отряд Гониауляциды
Species *Noctiluca miliaris – Ночесветка*

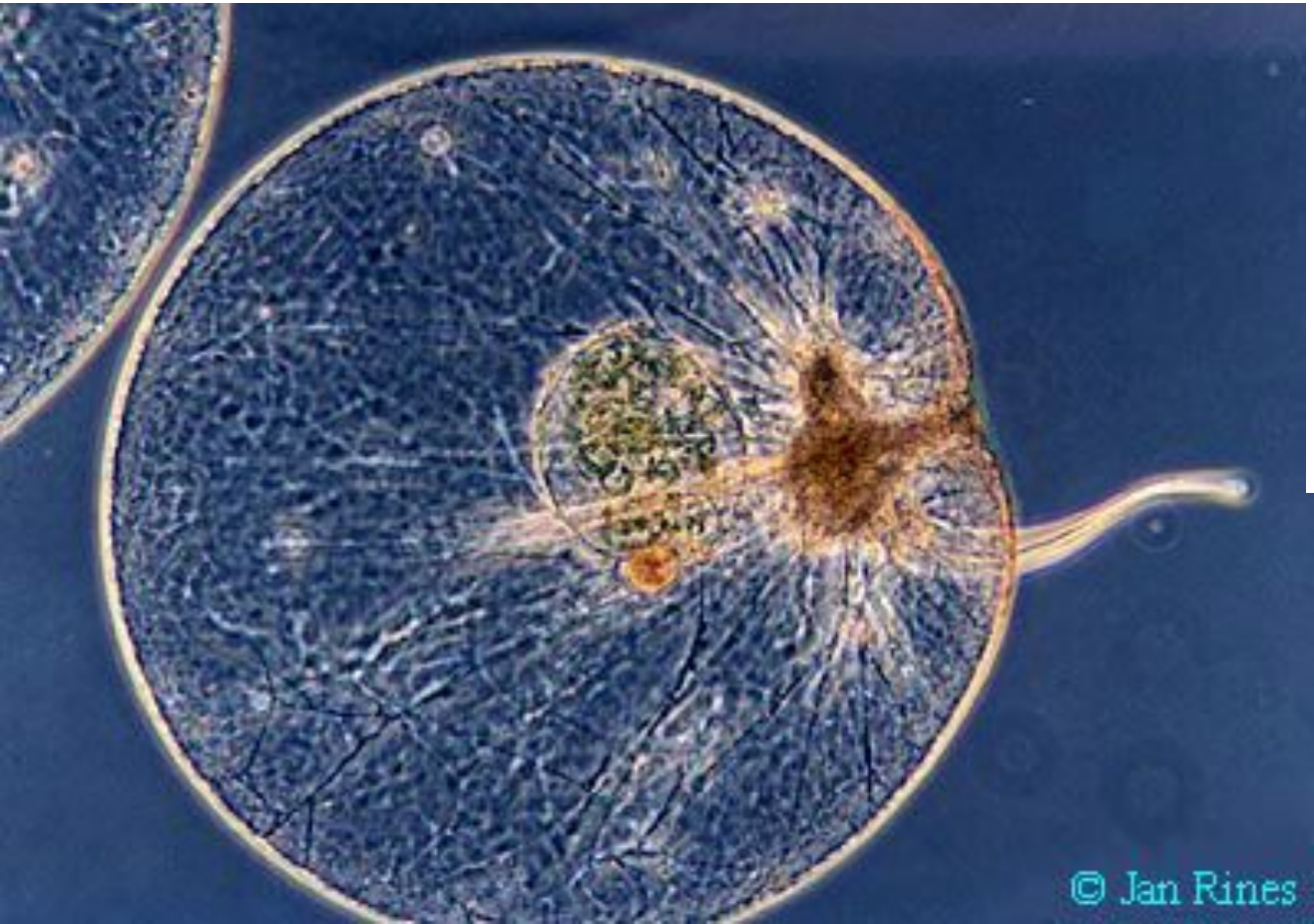

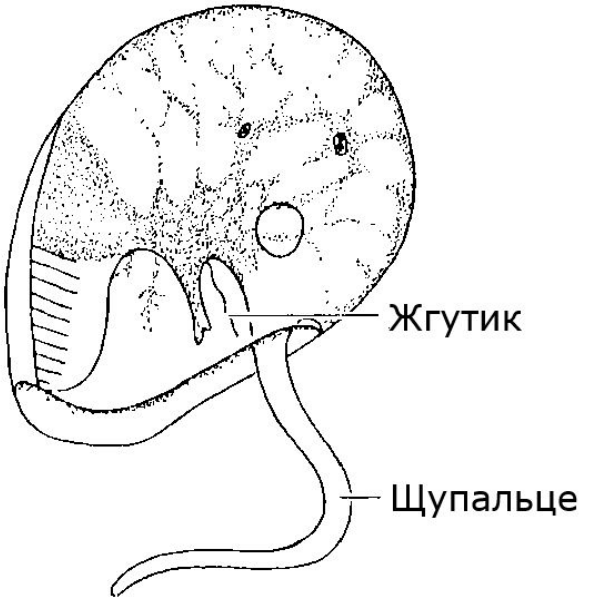



Спорозоит переднекомплексных

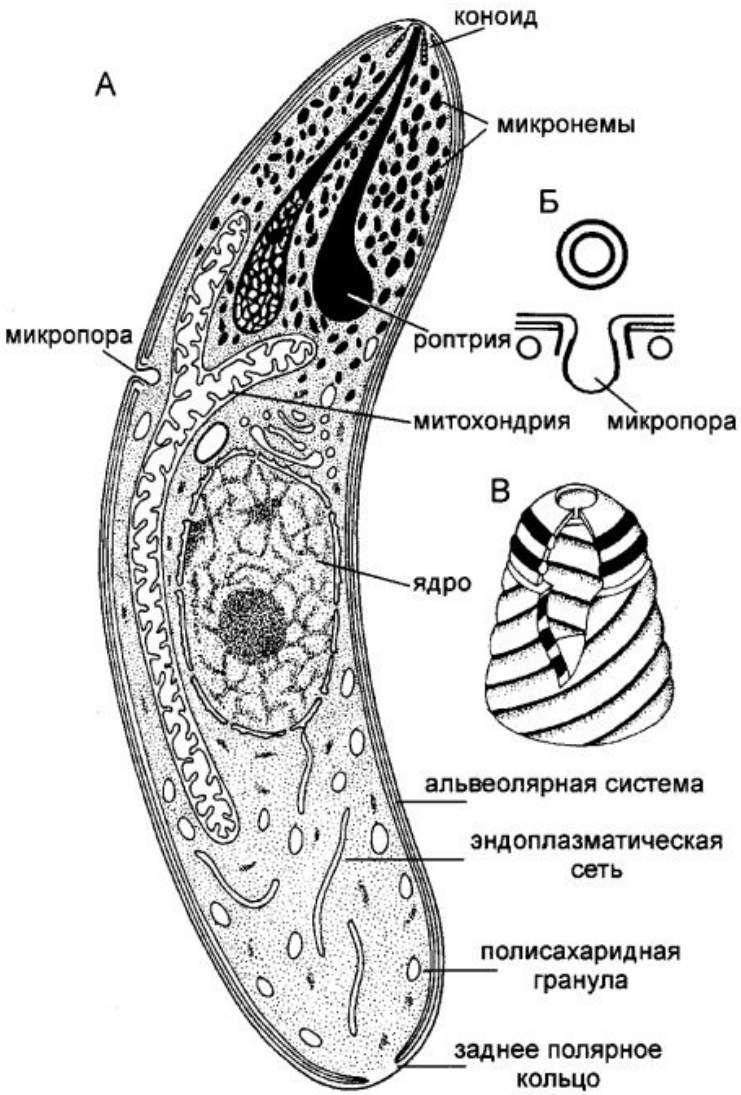

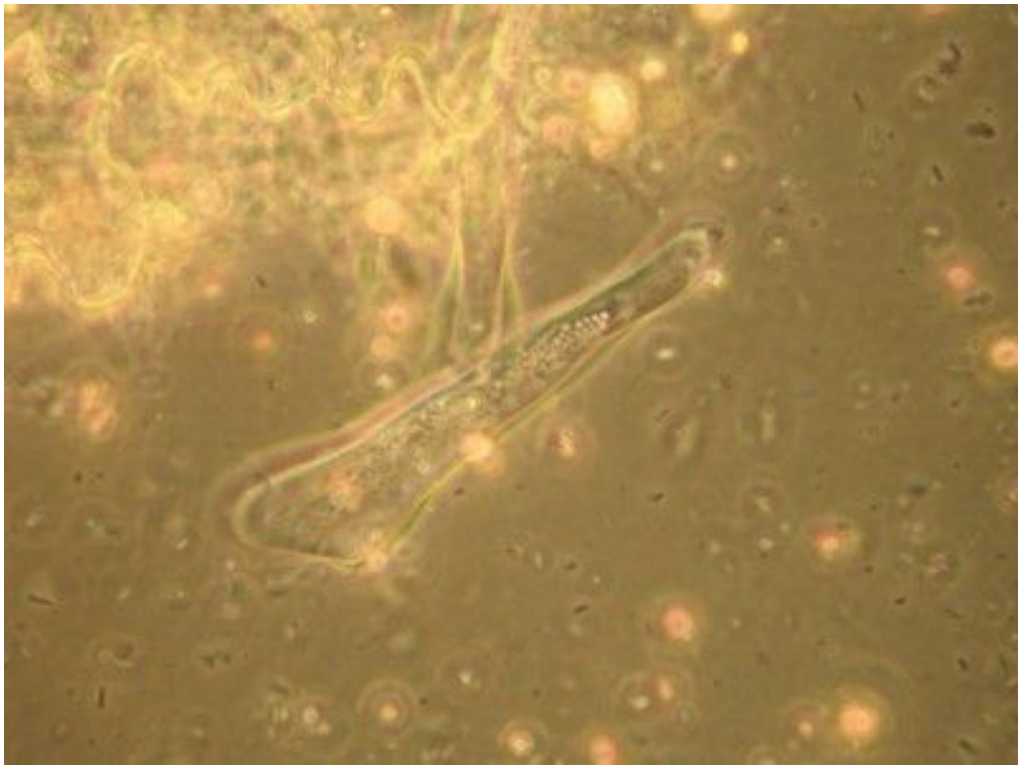

Спорозоит кокцидии из помёта волнистого попугая

Чередование поколений у переднекомплексных

Phylum Apicomplexa – Тип Переднекомплексные
Classis Gregarinomorpha – Класс Грегаринообразные
Ordo Eugregarinida – Отряд Настоящие грегарины
Species *Gregarina blattarum – Грегарина тараканья*

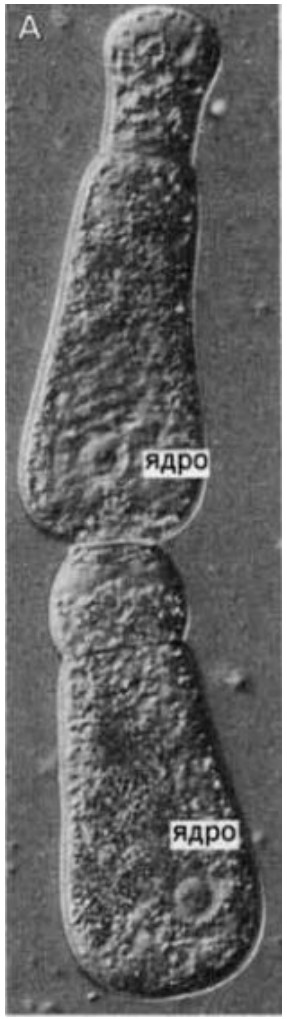

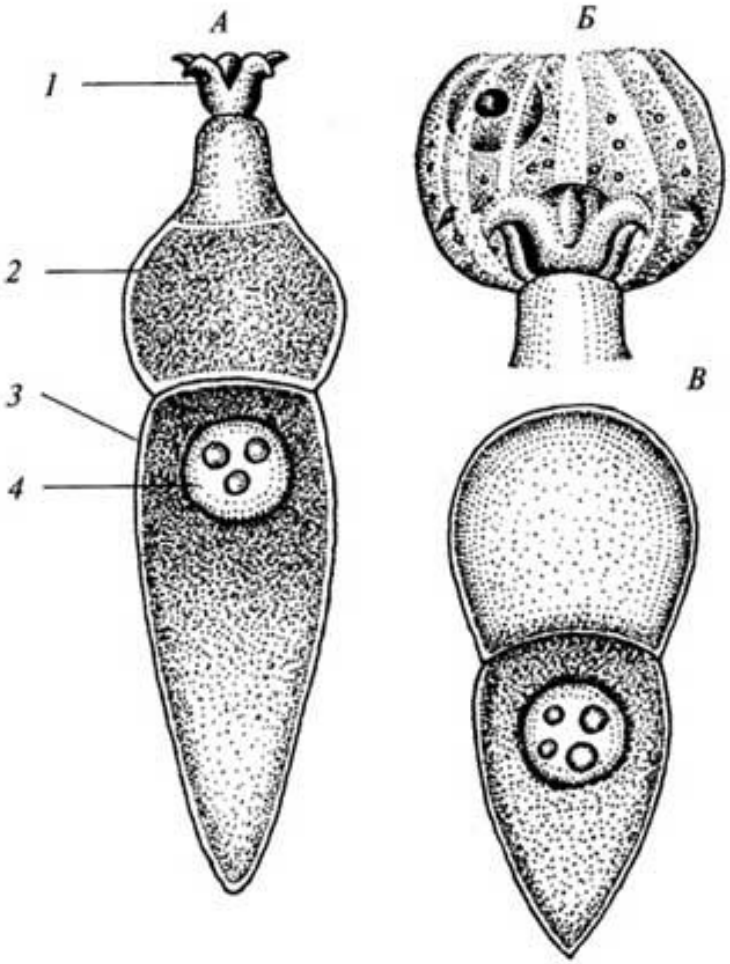

Цикл развития грегарин

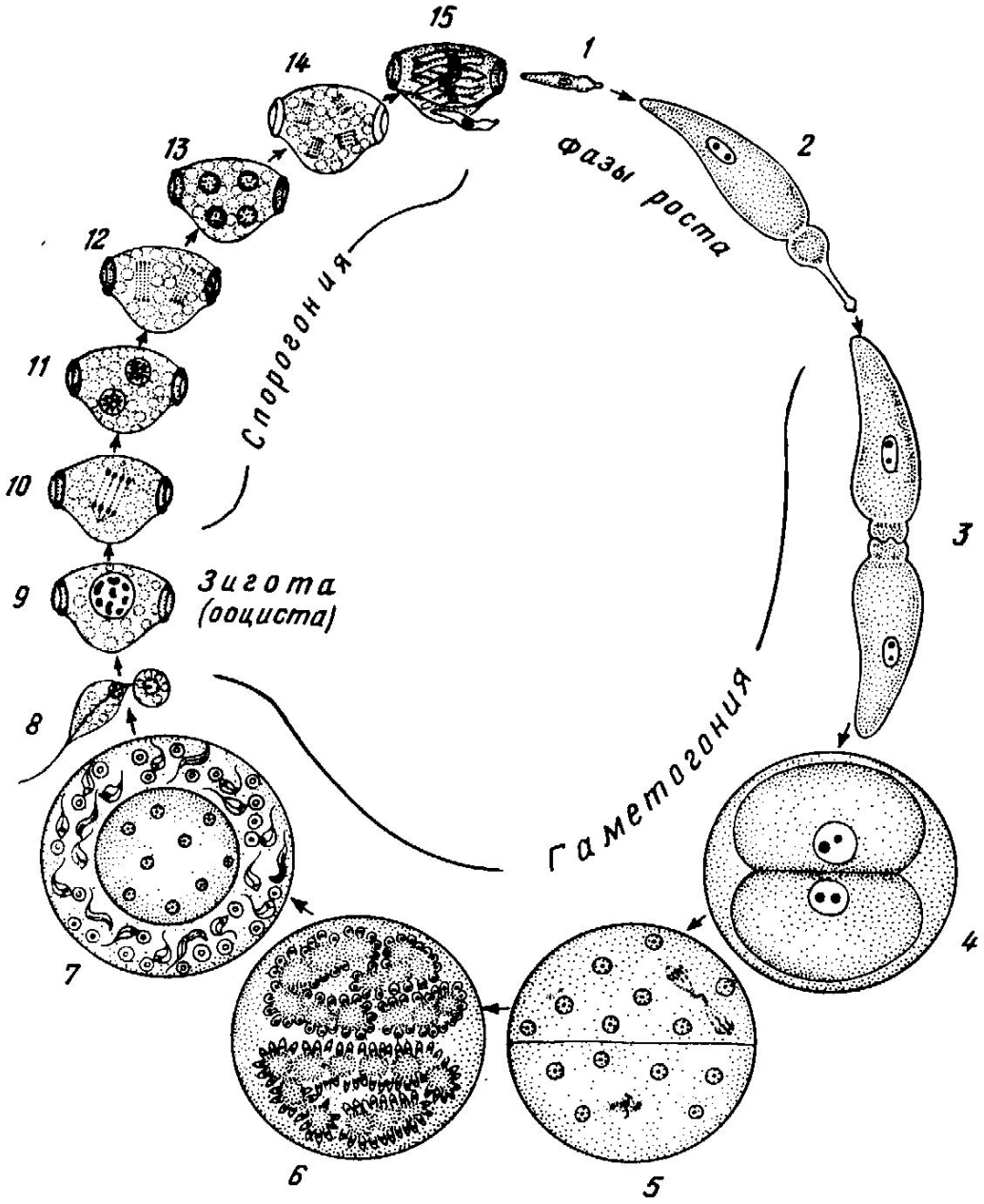

Classis Coccidiomorpha – Класс Кокцидиообразные
Ordo Eimeriida – Отряд Эймериевые
Species *Eimeria magna*
Species *Toxoplasma gondii*

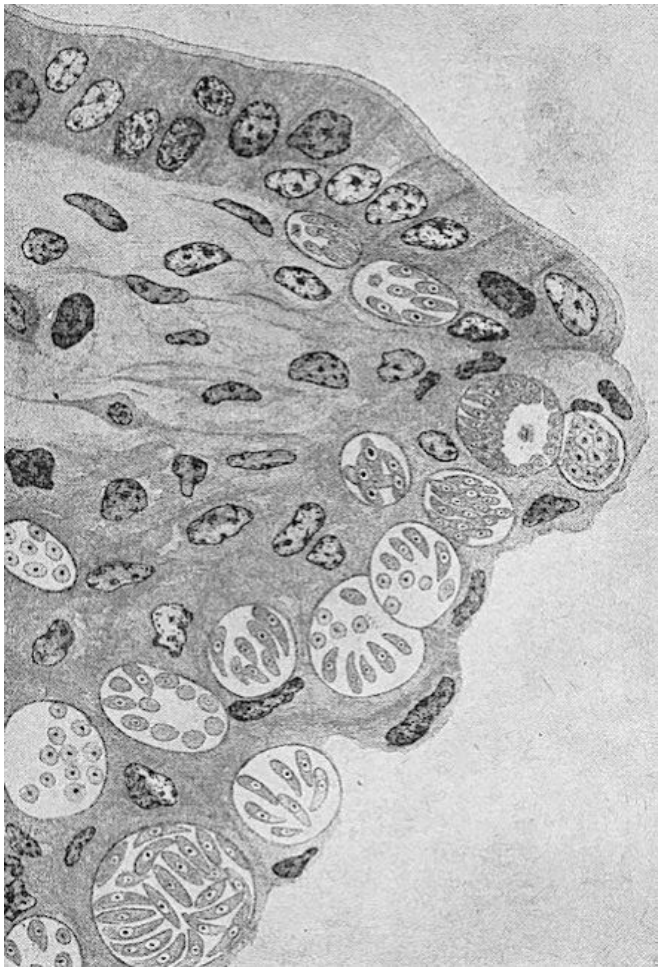

Шизогония эймерий у кролика

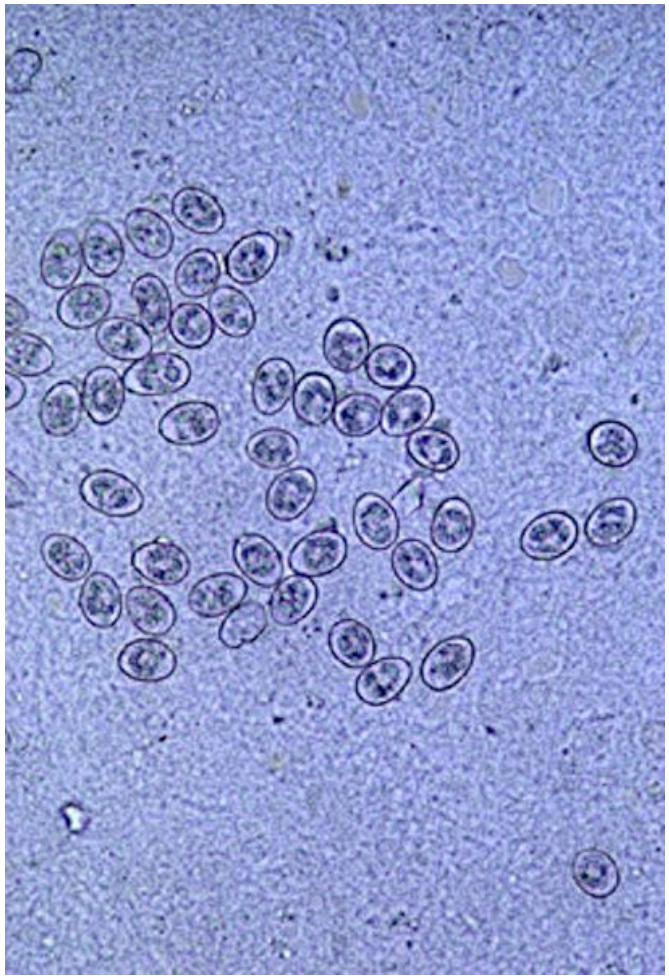

Ооцисты эймерий

Цикл развития эймерий

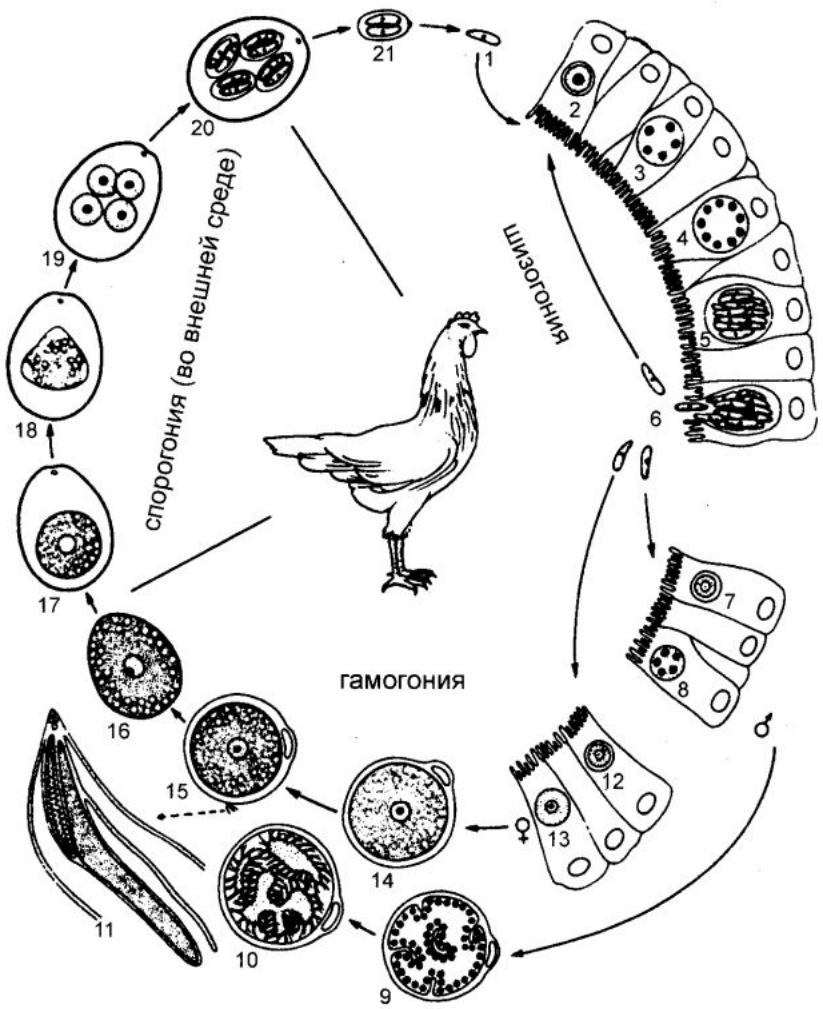

Жизненный цикл *Toxoplasma gondii*

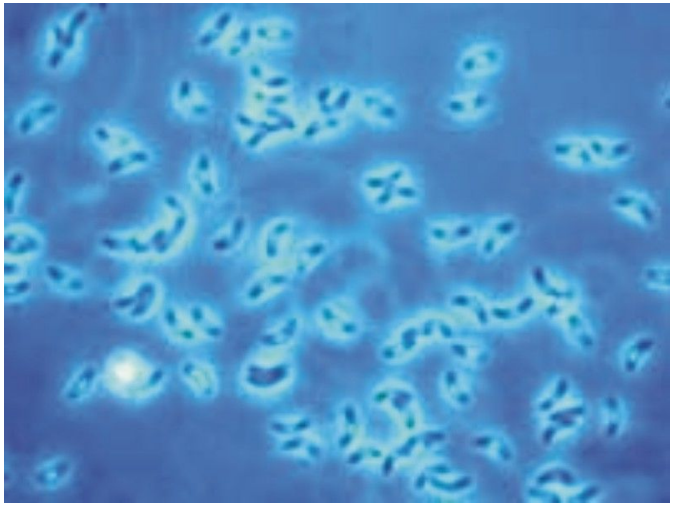

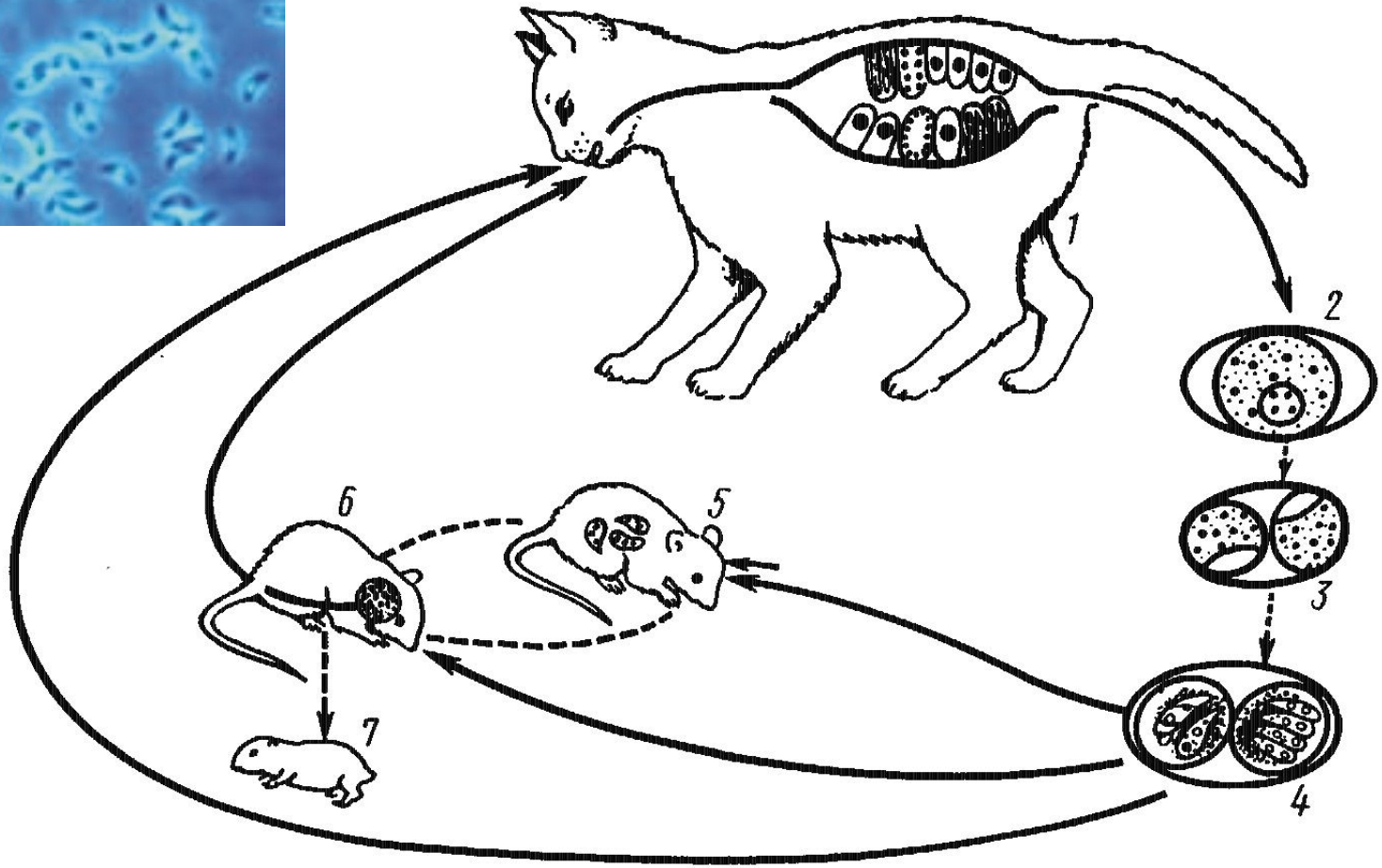

Ordo Haemosporiida – Отряд Кровяные споровики
Species *Plasmodium vivax*
Species *Plasmodium ovale*
Species *Plasmodium malariae*
Species *Plasmodium falciparum*

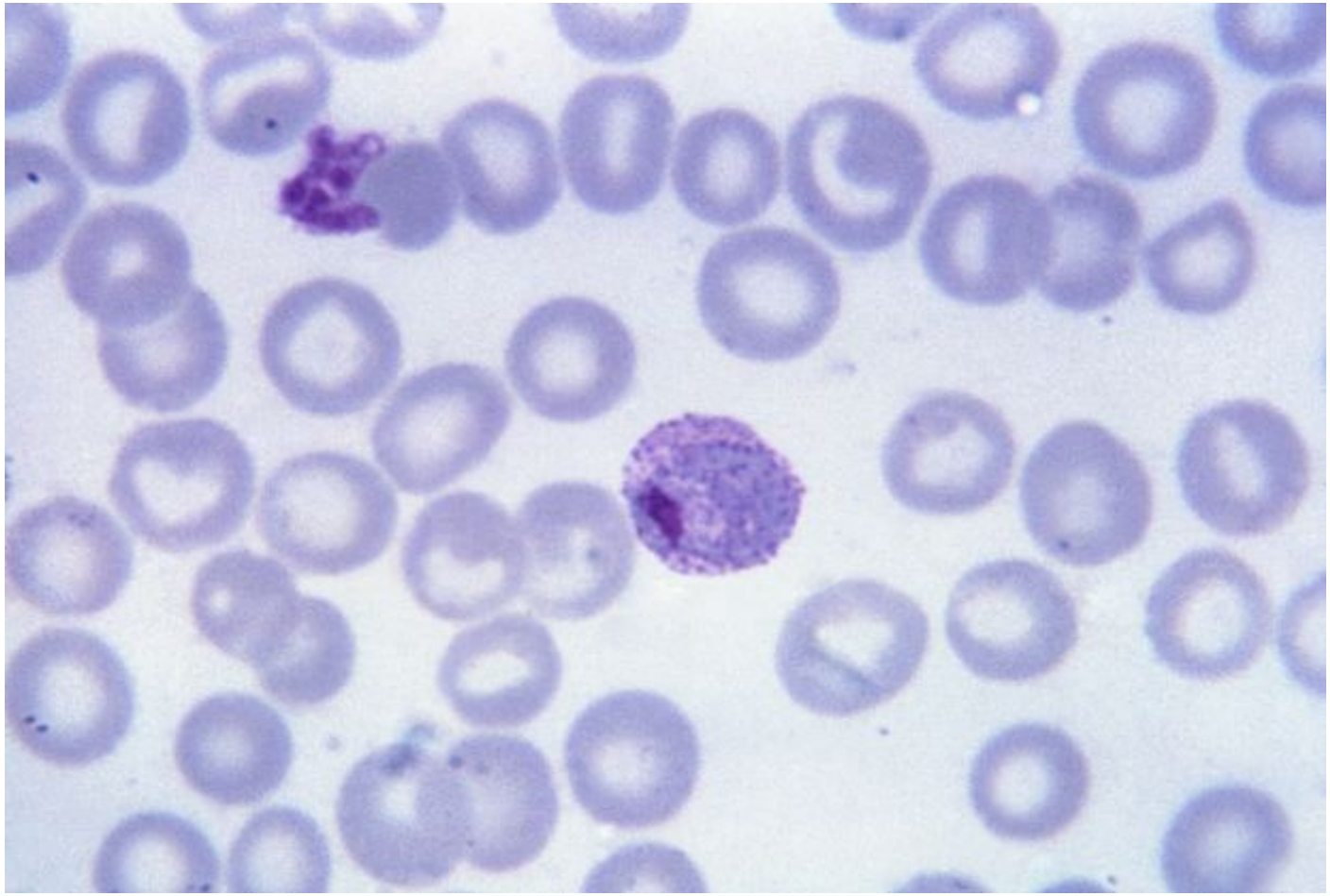

Характеристики видов *Plasmodium*, патогенных для человека

Вид *Plasmodium*	Летальный исход	Название болезни	Инкубационный период	Приступы лихорадки	Симптомы
P. vivax	-	3-дневная лихорадка (malaria tertiana)	8-16 дней	каждые 48 часов	озноб, слабость, увеличены печень и селезёнка
P. ovale	+/-	3-дневная лихорадка (malaria tertiana)	около 15 дней	каждые 48 часов	озноб, слабость, увеличены печень и селезёнка
P. malariae	+/-	4-дневная лихорадка (malaria quartana)	20-35 дней	каждые 72 часа	повреждения почек
P. falciparum	+	тропическая лихорадка (malaria tropica)	7-12 дней	нерегулярно	закупорка капилляров, особенно в мозге

Сравнение комаров *Anopheles sp.* и *Culex sp.*

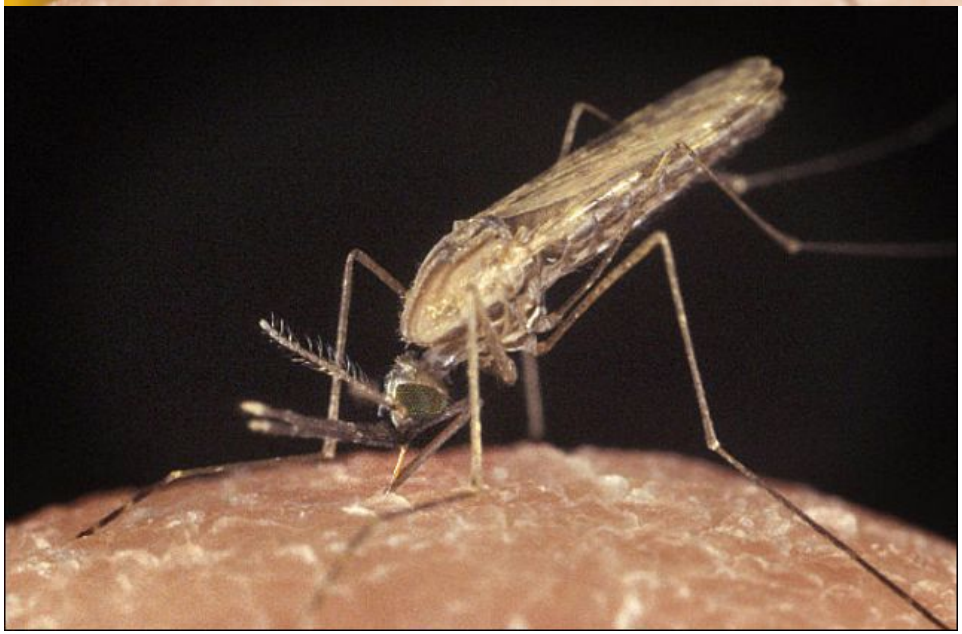

Жизненный цикл малярийного плазмодия

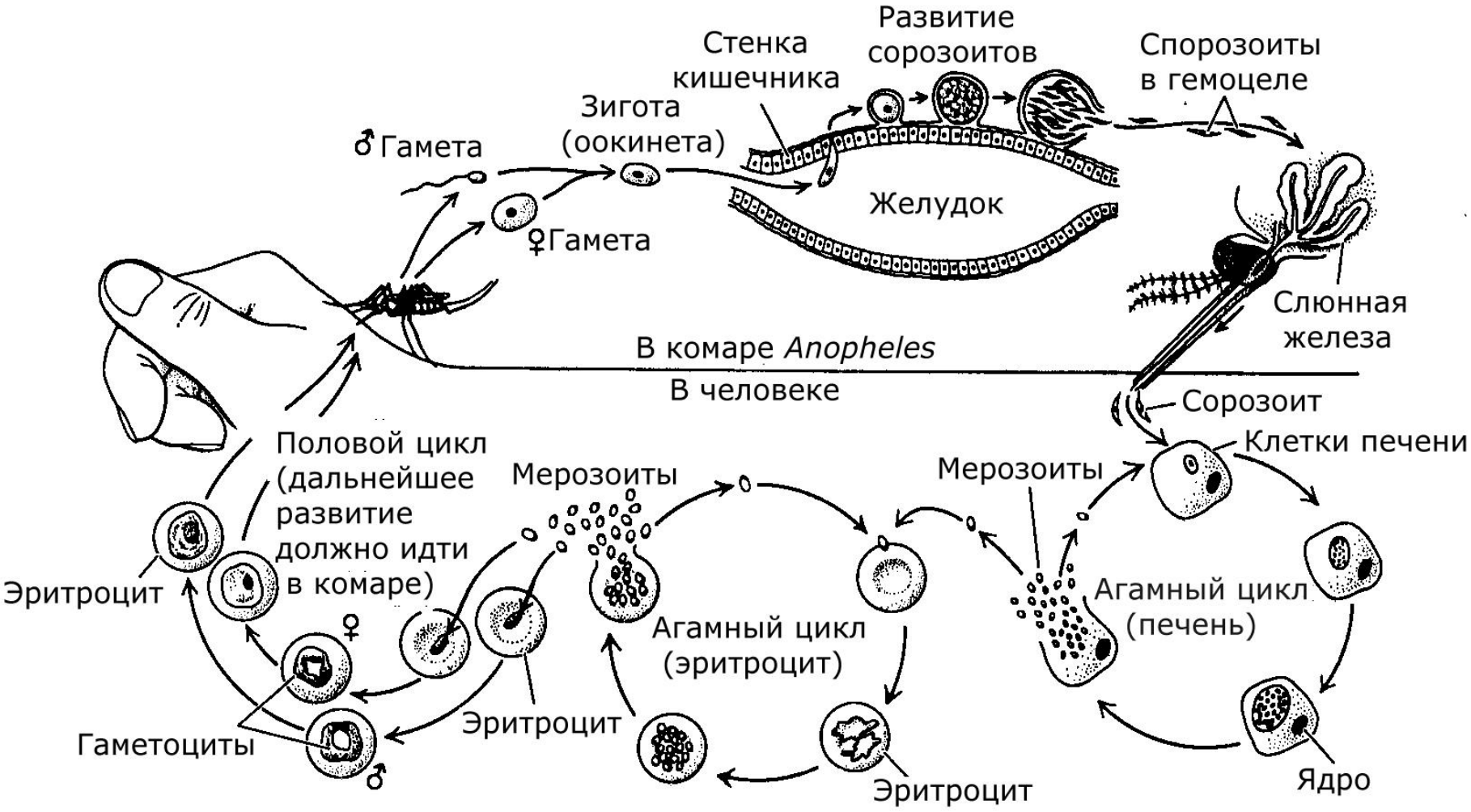

Ordo Piroplasmida – Отряд Пироплазмиды
Species *Babesia* (=*Piroplasma*) *canis*

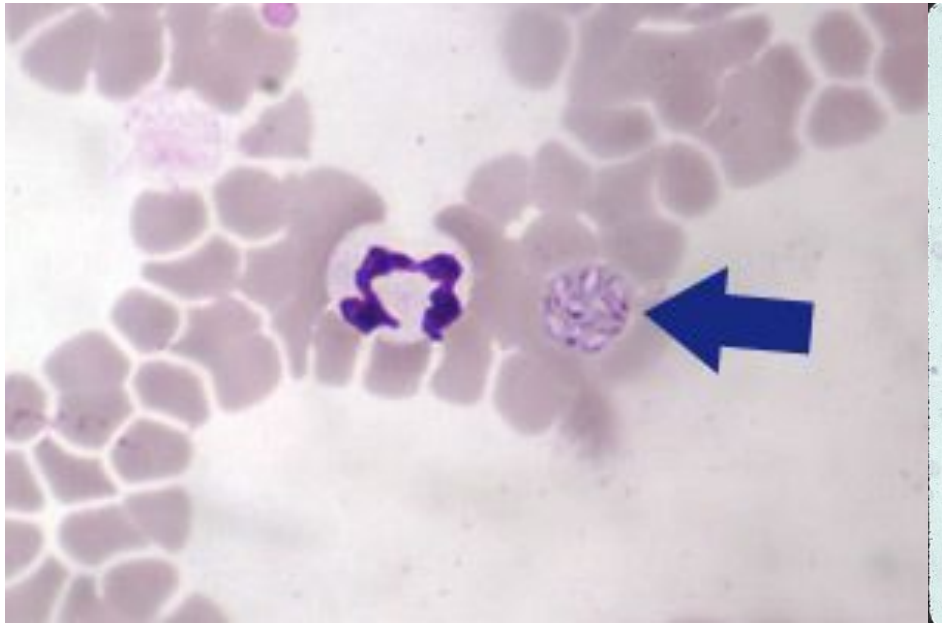

Babesia (=*Piroplasma*) *canis*

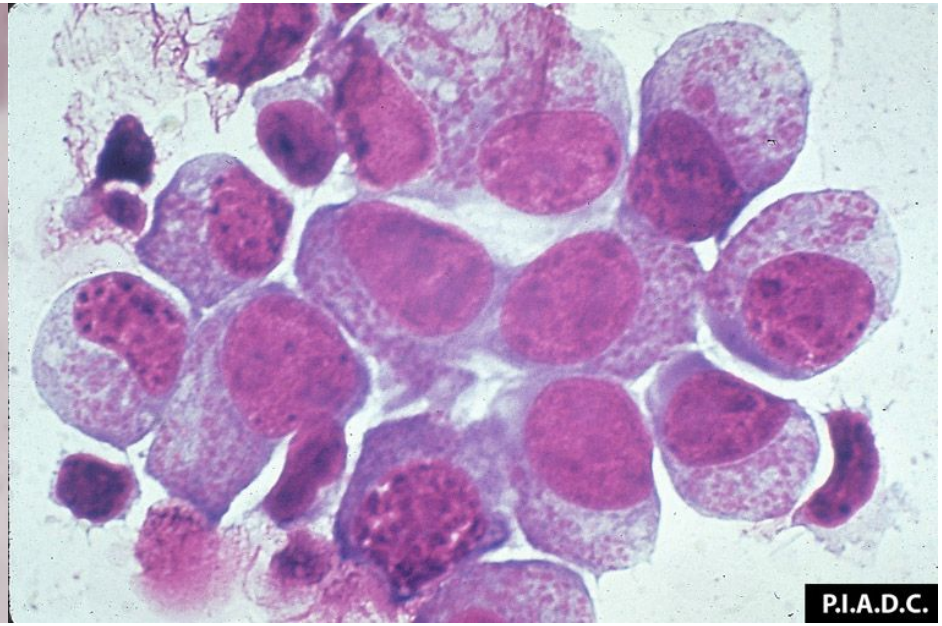

Theileria parva в клетках быка