

АМПУТАЦИЯ

Выполнила: Юлдашева Шоира, 259

Ампутация

- **Ампутация** (лат. *amputatio*) — усечение дистально расположенной части органа в результате травмы или хирургической операции. Наиболее часто термин употребляется в значении «ампутация конечности» — усечение её на протяжении кости (или нескольких костей) в отличие от экзартикуляции (вычленения на уровне сустава).
- Устаревшим термином «ампутация матки» также называют операцию **гистерэктомии**. Термин произошёл от лат. *amputare* «усекать, удалять, отсека́ть долой», из лат. *ambi* («повсюду») и лат. *putare* («подрезать»). В латинских текстах термин никогда не использовался для характеристики операции,

История

- **Ампутация** — одна из древнейших операций. Гиппократ проводил ампутацию в пределах мертвых тканей, позже **Цельс** предложил проводить её, захватывая здоровые ткани, что было более целесообразно, но в средние века всё это было забыто. В XVI веке **Паре** предложил перевязку сосудов вместо прижигания каленым железом или опускания в кипящее масло, потом **Луи Пти** стал прикрывать культю кожей, и в XIX веке **Пирогов** предложил костно-пластические операции.

Arm/bayn abschneiden hat sein Kunst/
Vertreiben sant Anthonien pünst.
Gehör auch nicht ein yeden zů/
Erschick sich dann wie ich yhm thū.

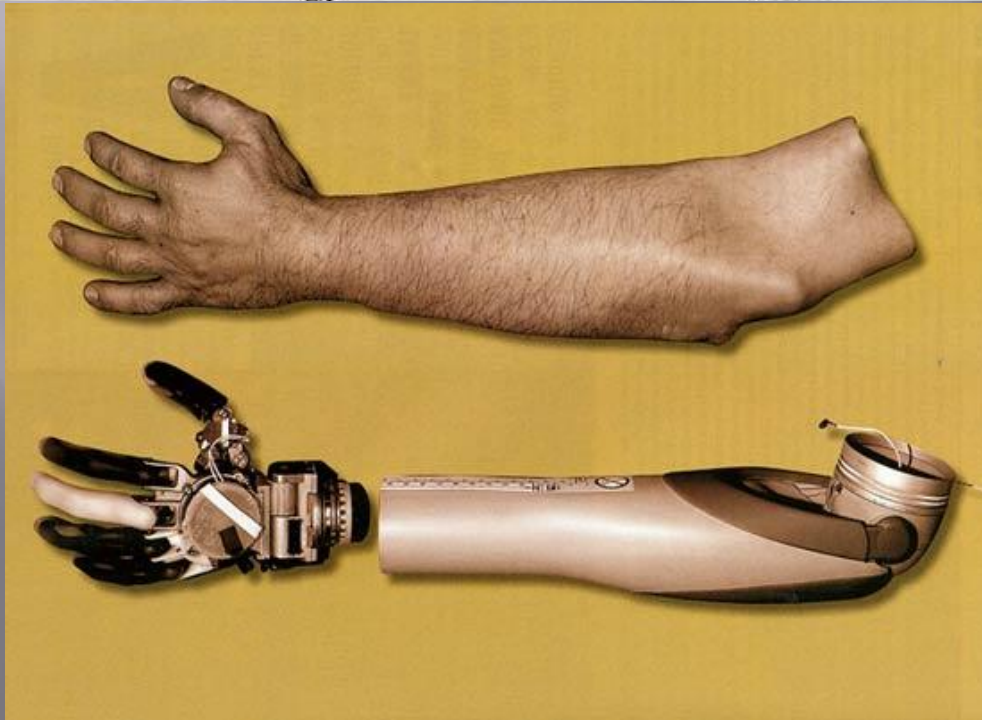


No. 135. Considerff. Wandarznei. Strassburg, 1517-8.
(Reproduced.)

Fig. 10.

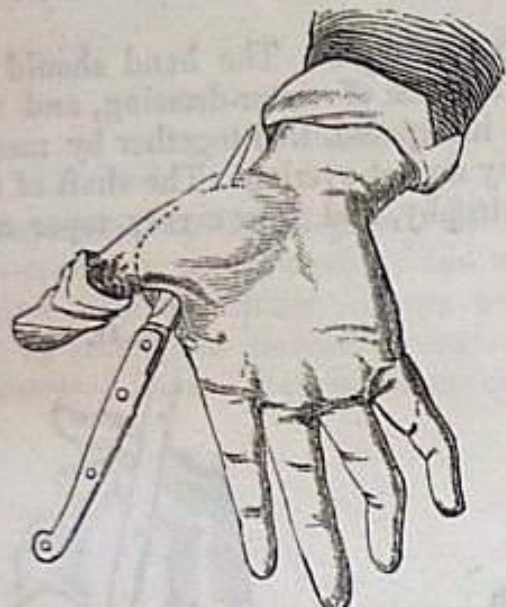

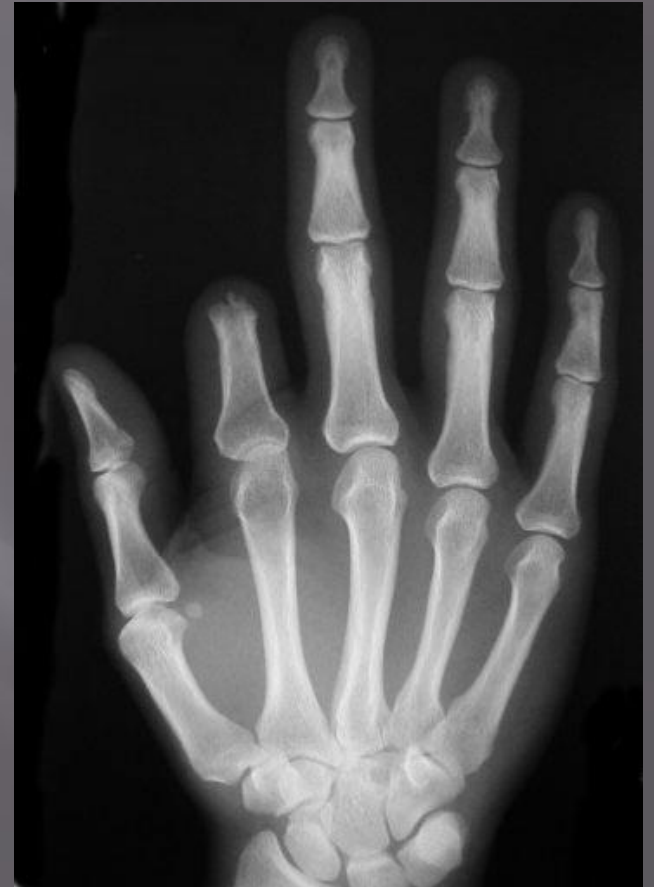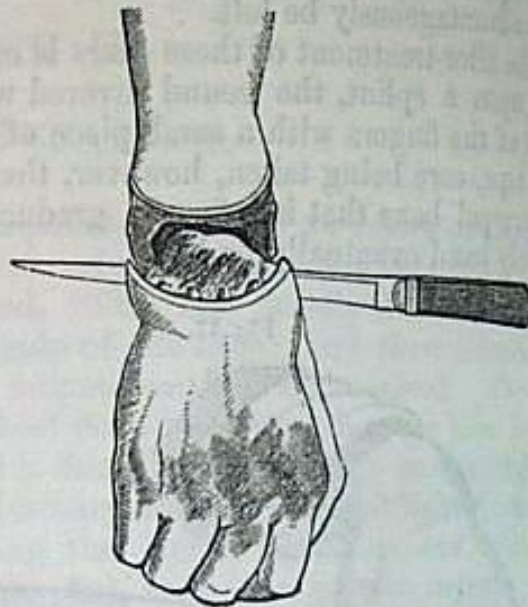Fig. 20.

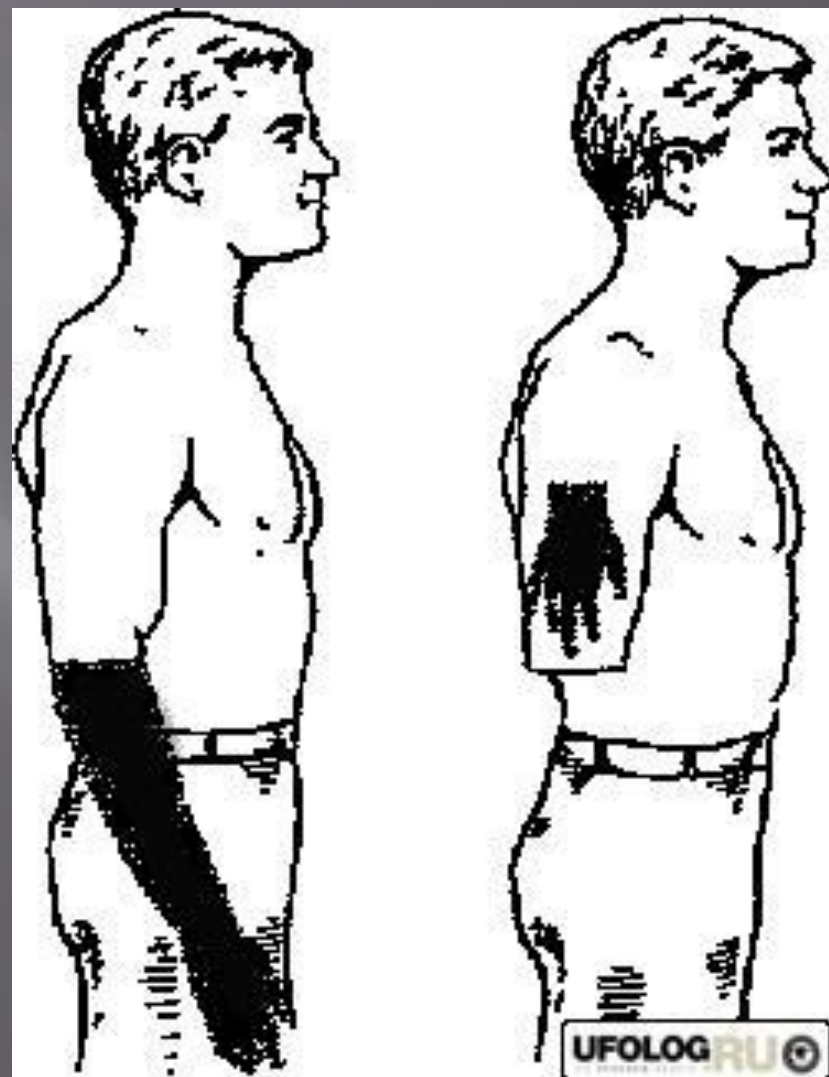
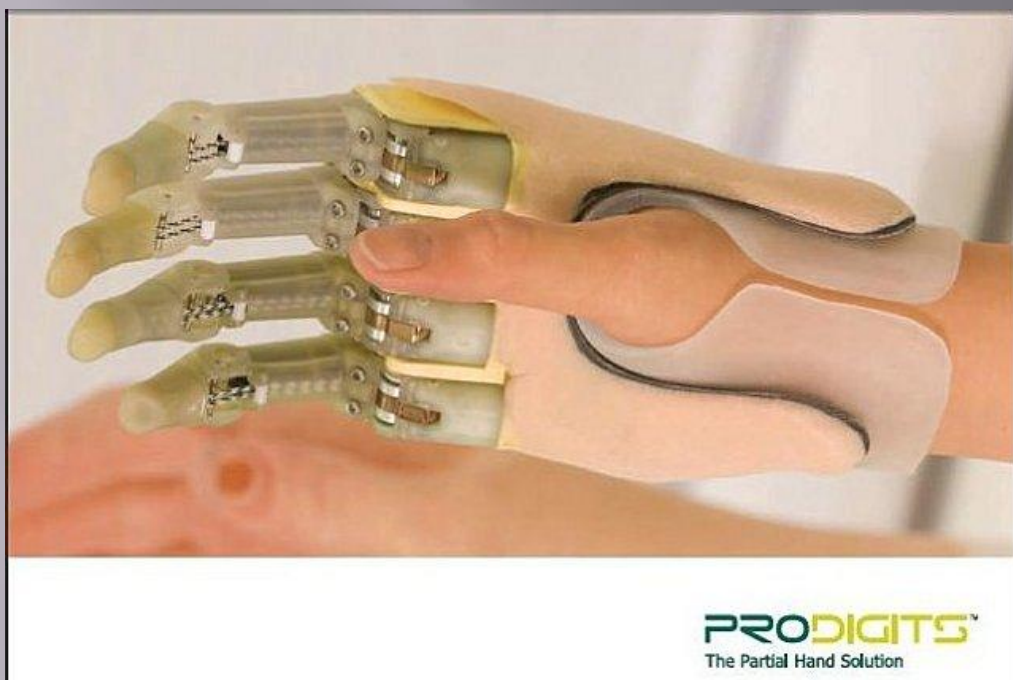

Классификация ампутаций

1. Первичные (в по1. По времени выполнения (по П. А. Куприянову – Н. Н. Бурденко)
 - ▣ рядке первичной хирургической обработки)
 - ▣ Ранние
 - ▣ Поздние
 - ▣ Вторичные (по поводу осложнений)
 - ▣ Повторные (реампутации)

2. По способу усечения мягких тканей

- ▣ **Круговые** — применяются на тех отделах конечностей, где кость равномерно окружена мягкими тканями. Различают следующие виды круговых ампутаций:
 - ▣ **Гильотинные**: все мягкие ткани и кость отсекаются в одной плоскости без оттягивания кожи. Обычно применяются при анаэробной инфекции, особенно при газовой гангрене, так как при таком способе культя хорошо аэрируется. Однако при таком способе удаления пораженных тканей образуется порочная культя, требующая реампутации.
 - ▣ **Одномоментные**: кожа и подкожная жировая клетчатка оттягивается проксимально, затем весь слой мягких тканей пересекается ампутационным ножом, а кость перепиливается. Единственное преимущество заключается в быстроте исполнения — такая операция проводится в том случае, если ослабленный больной не может перенести более сложный способ ампутации



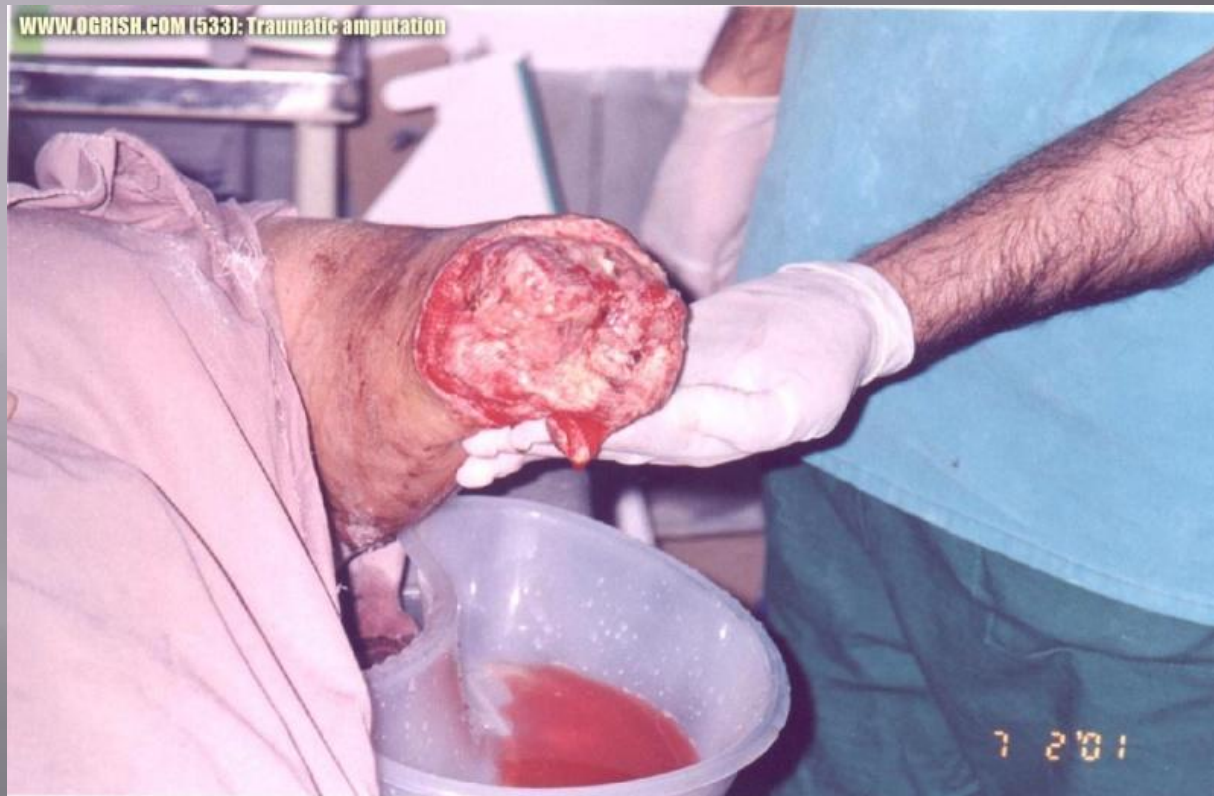- **Двухмоментные:** сначала рассекается оттянутая проксимально кожа, подкожная жировая клетчатка и поверхностная фасция (1-й момент), затем по краю кожи рассекаются мышцы (2-й момент) и перепиливается кость.
- **Трехмоментная конусо-круговая ампутация бедра по Н. И. Пирогову:** вначале рассекается оттянутая проксимально кожа, подкожная жировая клетчатка и поверхностная фасция (1-й момент), затем по краю кожи рассекаются поверхностные мышцы (2-й момент), далее по краю сократившихся поверхностных мышц рассекаются глубокие мышцы (3-й момент), после чего мягкие ткани сдвигают проксимально ретрактором и перепиливают кость. Два последних способа ампутации позволяют укрыть опил кости мягкими тканями, образующими «конус».
- **Эллипсовидные**
- **Лоскутные** — обычно производятся на голени и предплечье.
- **Однолоскутные**
- **Двухлоскутные** (с передне-задними и кособоковыми лоскутами)

3. По отношению к надкостнице:

Субпериостальные — пластический способ, при котором опил кости покрывается лоскутами надкостницы с удаляемой части;

Апериостальные — способ ампутации у взрослых, при котором на протяжении 4 см остается оголенная кость. При этом способе надкостницу пересекают скальпелем и сдвигают распатором Фарабефа дистально на расстояние не менее 0.5 см, а распиливание кости ведут на расстоянии 2-3 мм дистальнее от ровного проксимального края надкостницы;

Периостальные — надкостницу рассекают дистальнее уровня распила кости и оттягивают проксимально, чтобы далее укрыть ею опил кости. Метод применим только в детской хирургии вследствие хорошей эластичности надкостницы у детей; подобная операция у взрослых приводит к повреждению надкостницы, ведущему к её окостенению с образованием остеофитов, которые становятся причиной формирования порошковой кучки



4. По способу закрытия костного опи́ла:

- ▣ **Костнопластические** (применяются обычно при ампутации нижних конечностей — например, ампутация голени по Пирогову, по Биру, ампутация бедра по Гритти-Шимановскому-Альбрехту). При этом способе опи́л укрывают костным лоскутом (например, при удалении голени по Пирогову — лоскутом пяточной кости), что позволяет сформировать полноценную опорную культю благодаря отсутствию травматизации мягких тканей опи́лом кости.
- ▣ **Периостопластические**
- ▣ **Тенопластические** (напр., ампутация бедра по Каллендеру)
- ▣ **Миопластические** (над опи́лом кости мышцы сшиваются практически всегда, кроме тяжелых огнестрельных ранений, анаэробной инфекции, сосудистой патологии)
- ▣ **С пластикой кожно-подкожно-фасциальными лоскутами**

**Костно-
пластическая
ампутация по
методу
Пирогова
(1867)**

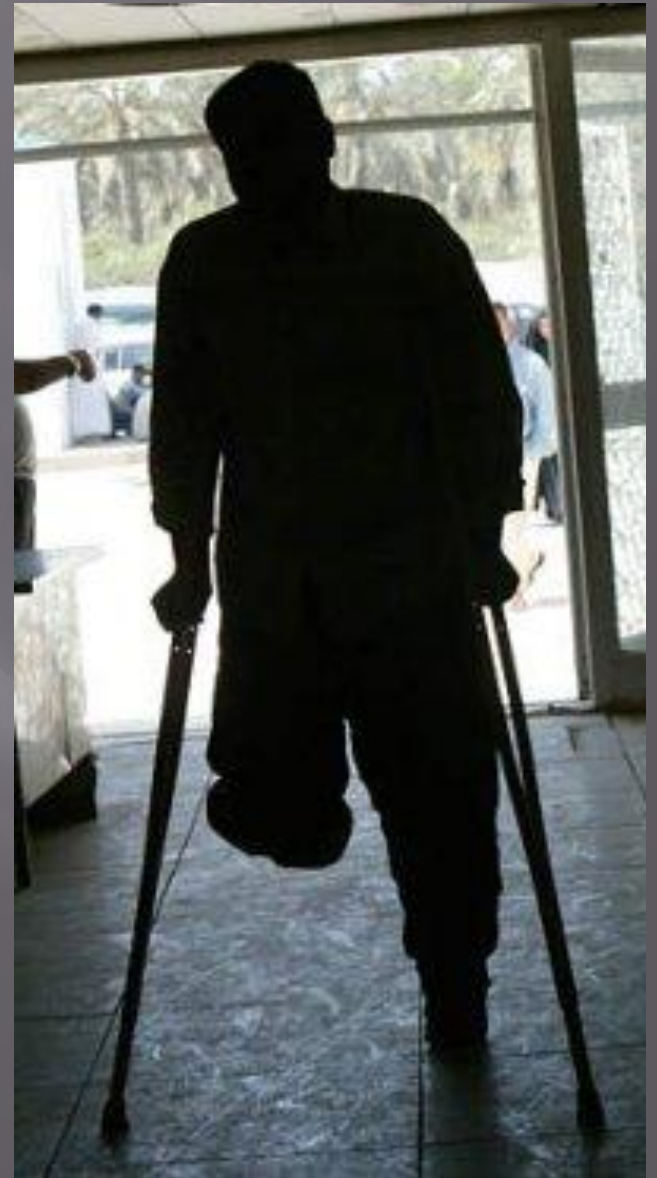
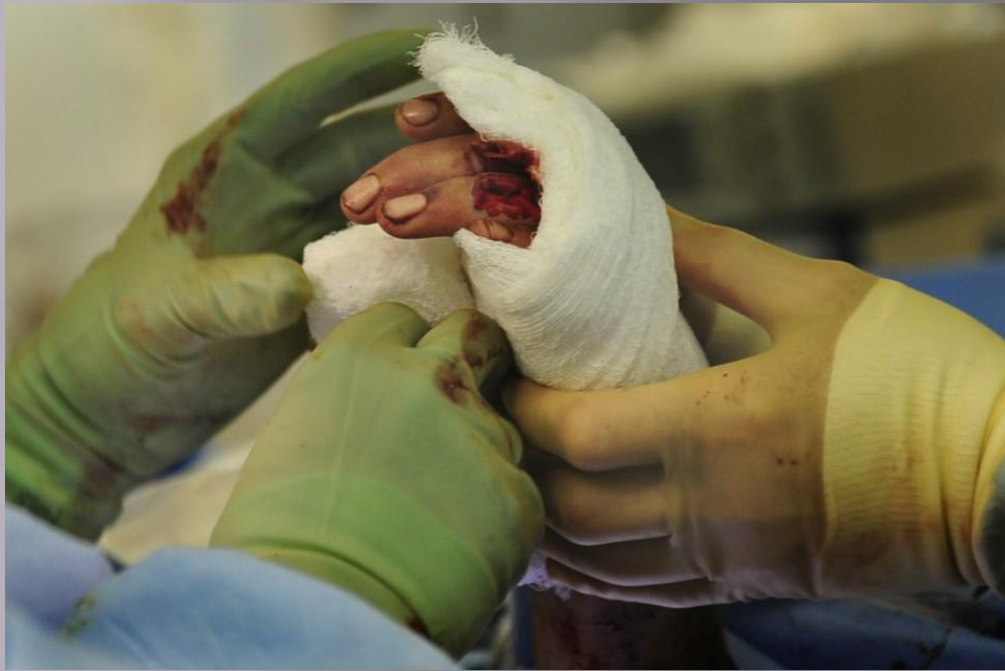
Показания

- «Ампутация выполняется как средство спасения жизни больного, когда все средства спасения конечности исчерпаны» (В. А. Оппель). В настоящее время уменьшение количества ампутаций и снижение их уровня является одной из важнейших задач здравоохранения.

Показания:

- ▣ Осложнения заболеваний сосудов при невозможности реконструктивного лечения (сухая гангрена конечности, хроническая критическая ишемия конечности — **стадии III–IV по классификации Fontain-Покровского** — при невозможности её купирования, острая необратимая ишемия конечности, **синяя флегмазия** — тотальный тромбоз всех венозных стволов, **белая флегмазия** — тотальный тромбоз артерий и вен конечности). Решение об ампутации принимается только совместно с сосудистым хирургом. Реконструктивная сосудистая операция менее травматична для больного, чем ампутация. Однако в случае необратимой ишемии конечности выполнение ампутации является единственно возможным методом спасения пациента, так как восстановление кровотока в конечности может привести к гибели на фоне тяжелейшего реперфузионного синдрома.

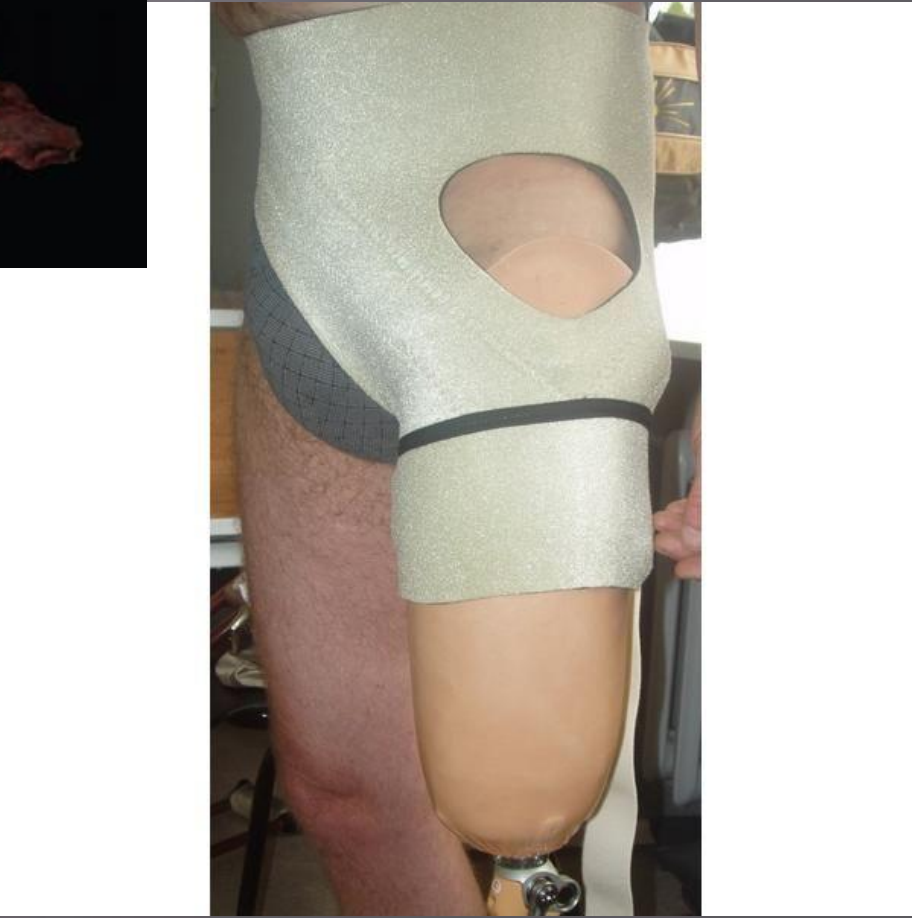
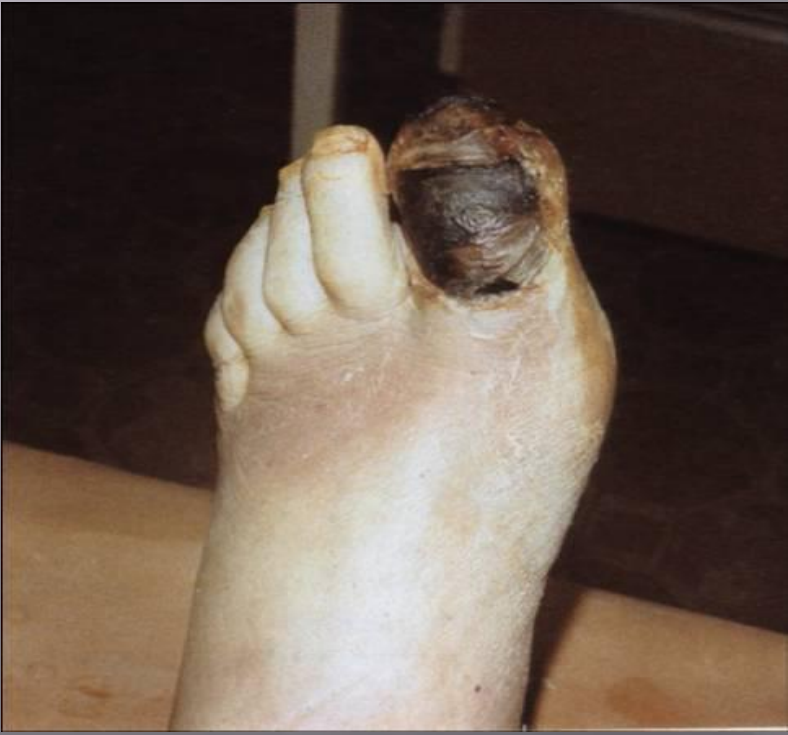
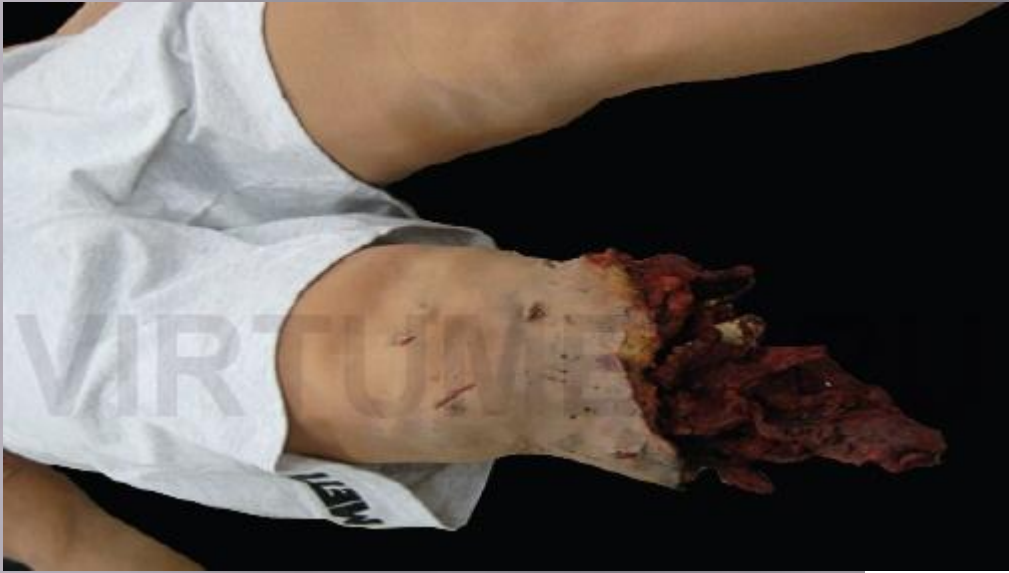Показания:

- **Тяжелая гнойная патология**, угрожающая жизни (анаэробная инфекция, в том числе газовая гангрена, влажная гангрена). Чаще, чем при других формах хирургической инфекции конечностей, к ампутациям прибегают у больных с синдромом диабетической стопы, так как у них имеются нарушения местной сосудистой воспалительной реакции (отграничение) и иммунитета. Однако более, чем у половины больных с диабетической стопой ампутации можно избежать при полноценном лечении. В современных условиях показания к ампутации при хирургической инфекции должны быть значительно сокращены за счёт применения активной хирургической тактики, современных антибиотиков и средств местного лечения.

Показания:

- ▣ **Тяжелая травма** (синдром длительного сдавления, конечность, висящая на лоскуте мягких тканей и т. п.)
В настоящее время показания к первичной ампутации при травме резко ограничены, так как имеются возможности реплантации конечности, имеются современные способы лечения ран и раневой инфекции.
- ▣ **Злокачественные новообразования:**
- ▣ **саркомы:** остеогенная саркома, остеохондрома, фибросаркома, эпителиоидная саркома, саркома Юинга, синовиальная саркома, крестцово-копчиковая тератома;
- ▣ **Меланома;**
- ▣ **Поздние стадии рака кожи;**
- ▣ **Ортопедические заболевания,** нарушающие функцию конечности и не подлежащие ортопедической коррекции. К таковым относят различные варианты порочной культы, требующие реампутации.

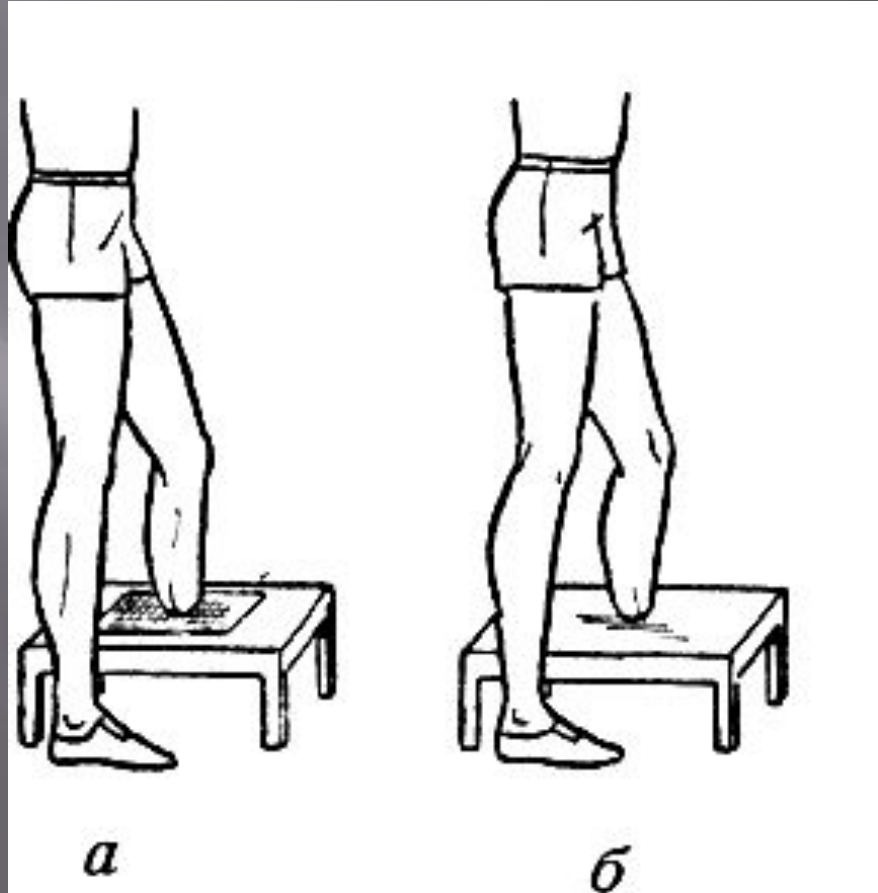
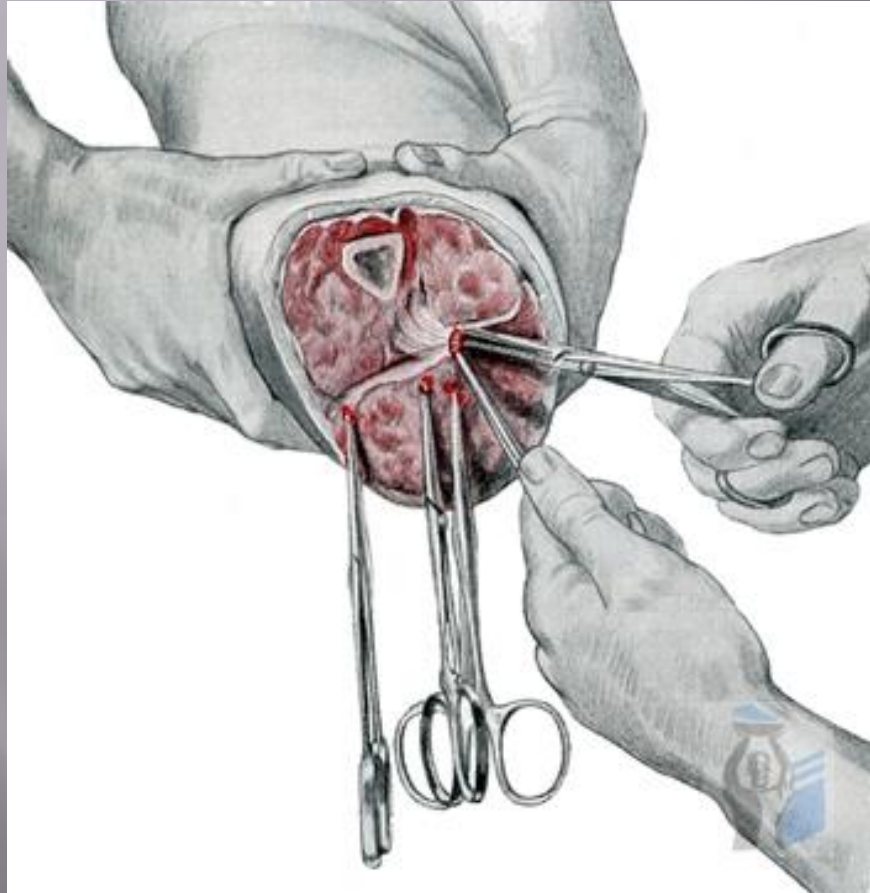


Необходимый инструментарий

- ▣ артериальный жгут (противопоказан больным с патологией сосудов),
- ▣ скальпель
- ▣ хирургические пинцеты,
- ▣ крючки Фарабефа (или малые 3-зубые Фолькмана),
- ▣ кровоостанавливающие зажимы
- ▣ ампутационный нож,
- ▣ ретрактор или его марлевые заменители — *lintheum fissum et bifissum*,
- ▣ распаторы (Фарабефа, Дуайена),
- ▣ пила (листовая, дуговая или проволочная, осцилляционная, циркулярная),
- ▣ долото,
- ▣ рашпиль (грубый напильник для стачивания края кости),
- ▣ острое лезвие бритвы, зажатое в зажим (для нерва),
- ▣ шприц с новокаином,
- ▣ шприц со спиртом (для блокады нерва),
- ▣ толстая кетгутовая нить для нерва,

Моменты оперативного приема

- ▣ **Выкраивание кожно-подкожно-апоневротических лоскутов;**
- ▣ **Рассечение мышц ножом** (в последнюю очередь медиальной стороны, где располагается основной сосудисто-нервный пучок);
- ▣ **Обработка надкостницы** (апериостальным, периостальным или субпериостальным способом);
- ▣ **Перепиливание кости** (под ретрактором, опил без острых краев, аккуратный, чуть округлый);
- ▣ **Обработка костного опиала.** При ампутациях голени необходимо срубить бугристость большеберцовой кости. При ампутации с пересечением непарных костей малоберцовая кость перепиливается выше большеберцовой, лучевая выше локтевой из-за неравномерного роста;



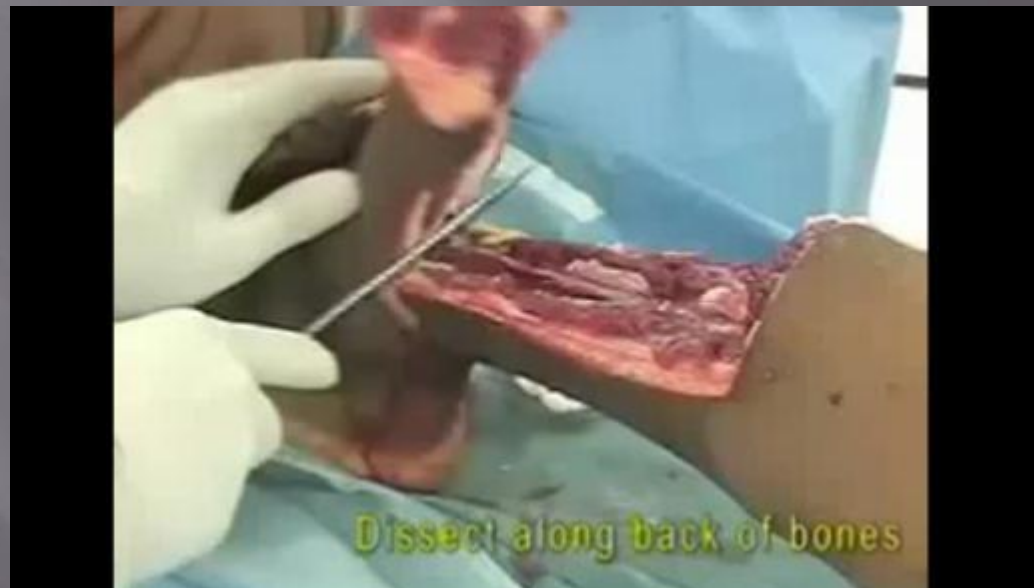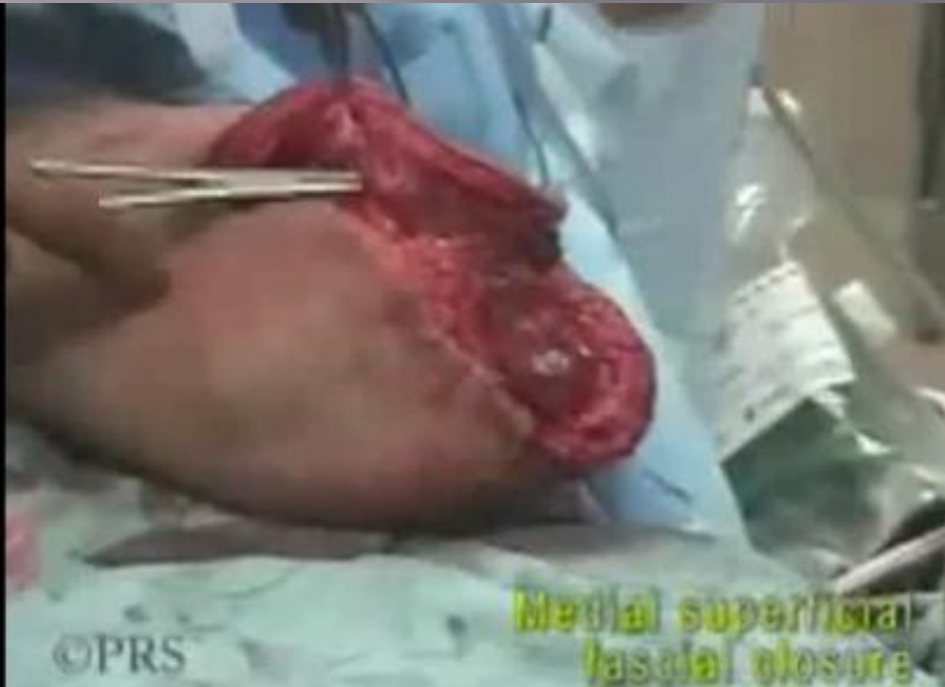Моменты опертивного приема:

- ▣ **Обработка нерва** (находят по проекционной линии, выделяется из окружающих тканей, аккуратно как можно выше туго, но не грубо перевязывается кетгутовой лигатурой, выше лигатуры вводится новокаин 0,5-1 % 2-3 мл, только затем 95 % спирт, после чего кончик отсекается ниже лигатуры лезвием бритвы);
- ▣ **Ревизия культи**, иссечение нежизнеспособных мышц (не сокращаются, цвета варёного мяса), на голени всегда — камбаловидной мышцы, гемостаз прошивными лигатурами;
- ▣ **Раздельная перевязка элементов сосудисто-нервного пучка**;
- ▣ **Шов на мышцы** (кроме тяжелой ишемии, огнестрельной раны, анаэробной инфекции).

Особенности выполнения

У детей

- ▣ Кости растут быстрее мягких тканей, поэтому на заднем лоскуты нужно оставлять длиннее;
- ▣ Задние лоскуты сокращаются лучше передних, поэтому их нужно формировать длиннее;
- ▣ Непарные кости заживают с разной скоростью, поэтому малоберцовая кость отсекается выше большеберцовой, а лучевая выше локтевой;
- ▣ Обязательно сохранение надкостницы;
- ▣ Сохранять как можно более длинные сегменты конечностей;



Особенности выполнения

В военное время

- ▣ Ампутация выполняется в условиях массового поступления пострадавших, не всегда в оснащенной операционной, не всегда квалифицированными хирургами, может отсутствовать анестезиологическое пособие. Фактор времени играет первостепенное значение, соображения последующего протезирования отступают на второй план.

Травматическая ампутация

- ▣ Травматическая ампутация возникает при отрыве или отсечении конечности, возникшем в результате травмы. Выделяют полную и неполную травматическую ампутацию конечностей и их частей.
- ▣ При полной ампутации отделенный сегмент конечности не имеет связей с культей.
- ▣ При неполной травматической ампутации происходит повреждение сосудов, нервных стволов, сухожилий с частичным сохранением кожного покрова и мягких тканей.

По характеру и механизму повреждений тканей различают следующие виды травматической ампутации:

- от раздавливания,
 - гильотинная (рубленая, резаная),
 - тракционная (отрыв),
 - комбинированная (с множеством повреждений).
- Каждый из этих видов ампутации имеет характерное отличие и определяет показания к хирургической тактике.

Первая помощь при травматической ампутации

- ▣ Травматическая ампутация является тяжелой угрожающей жизни травмой, и дальнейший прогноз течения заболевания у пострадавшего определяется адекватностью и своевременностью оказания ему первой помощи.
- ▣ В первую очередь в случае такой травмы следует выполнить остановку кровотечения, для этого необходимо наложить на пораженную конечность стандартизированный или импровизированный жгут. Жгут накладывается на плечо или бедро, так как адекватного пережатия артерий при наложении жгута на участок конечности с двумя костями достичь не удастся. Затем следует принять меры к сохранению ампутированного фрагмента тела. Для этого ампутат необходимо уложить в емкость с по возможности низкой температурой, это позволит замедлить процессы разрушения клеток, и даст шанс на восстановление ампутированного фрагмента тела.

- Однако следует помнить, что даже своевременное охлаждение ампутированного фрагмента конечности не гарантирует её восстановление. Наиболее высокие шансы на восстановление имеют ампутации с ровным срезом, наименьшие раздавленные и тракционные. Операция по восстановлению ампутированной конечности относится к разряду сложных высокотехнологичных методик, занимает несколько часов и может быть выполнена только в крупнейших хорошо оборудованных клиниках, в таких как ведущие НИИ, крупные региональные или федеральные медицинские центры.