

LOGO

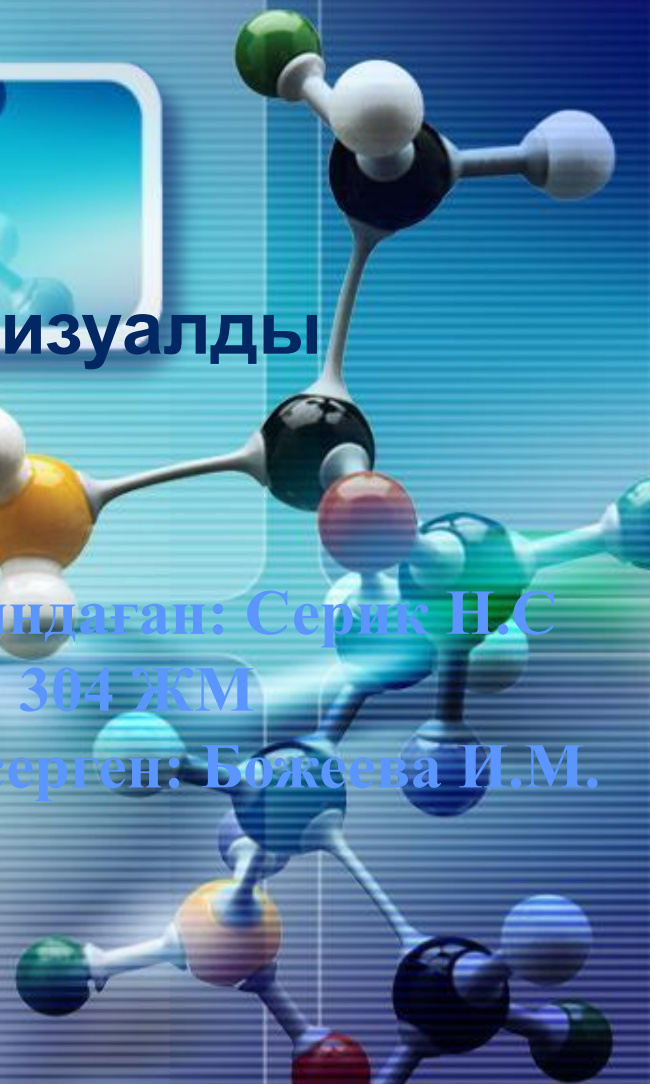«Астана медицина университеті» АҚ
«Радиология» кафедрасы

СӨЖ

**Қан тұзу ағзаларының визуалды
диагностикасы.**

Орындаған: Серик Н.С
Топ: 304 ЖМ
Тексерген: Божеева И.М.

Астана 2016



Жоспар



- Кіріспе
- Негізгі бөлім
- Сүйек кемігі. Зерттеу әдістері
- Айыршабез. Зерттеу әдістері
- Лимфа түйіндері. Диагностикасы

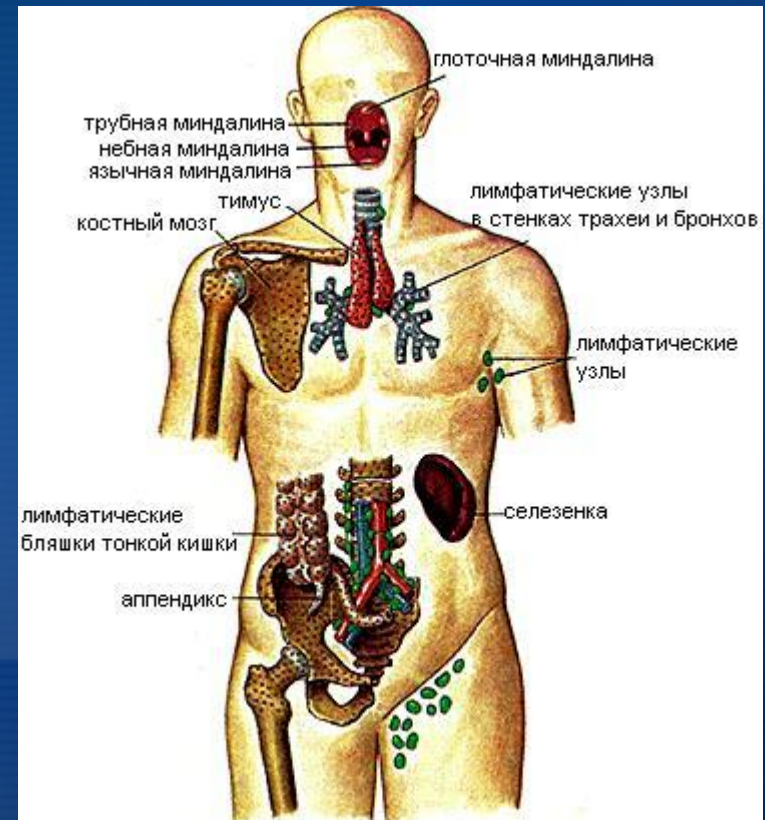
Кіріспе



- Адамның қан жасау мүшелеріне: сүйектің қызыл кемігі, тимус, лимфа түйіндері, көкбауыр, ас қорыту, тыныс алу мүшелерінің шырышты қабаты, лимфоидты тіндер жатады.

Қан жасау мүшелерінің классификациясы

- Барлық қанжасау ағзалары екі топқа бөлінеді:
- —қан түзудің **орталық ағзалары**, оларға **сүйек кемігі мен тимус** жатады. Бұл топ біріншілікті деп аталады.
- — қан түзудің **шеткі ағзалары**, оларға **лимфа тіндері және көкбауыр** жатады . Бұл топ екіншілікті деп аталады.



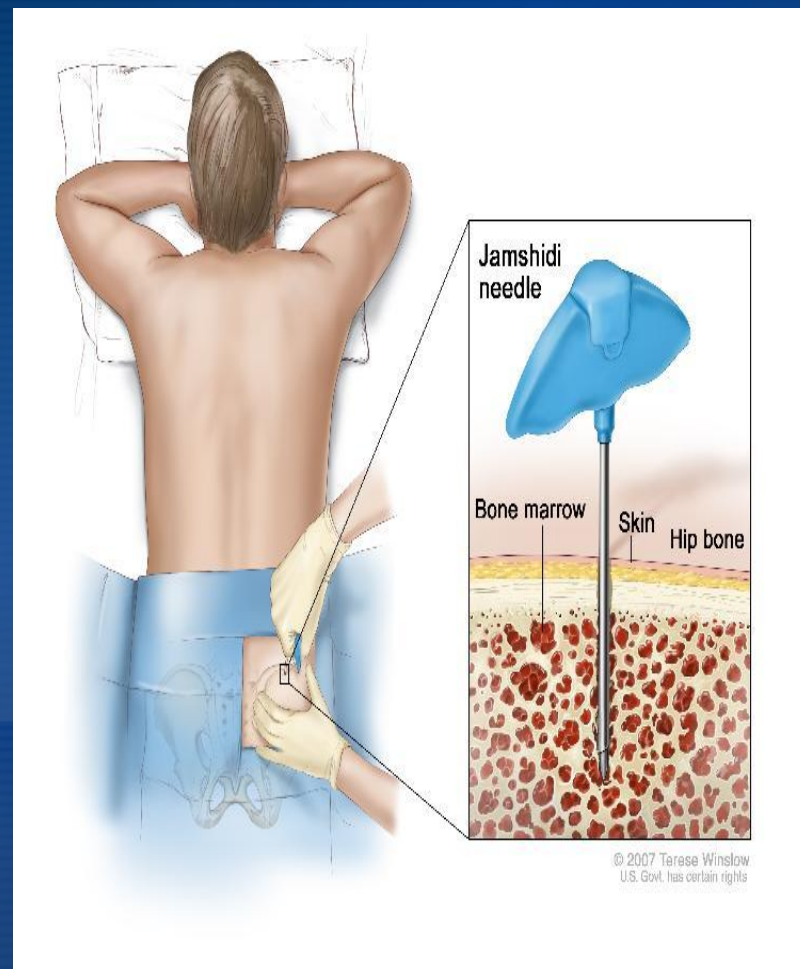
Сүйек кемігі:



- *Нәрестелерде* барлық сүйектерде тек қана сүйектің қызыл кемігі болады, бұл жерлерде қан түзілу процесі жүреді. Уақыт өте келе сүйектің қызыл кемігі май тінімен алмастырылады, қызыл кемік өмір бойы қабырғаларда, төсте, ми сүйектерінде, жамбаста, омыртқаларда, түтікті сүйектердің эпифиздерінде сақталады.

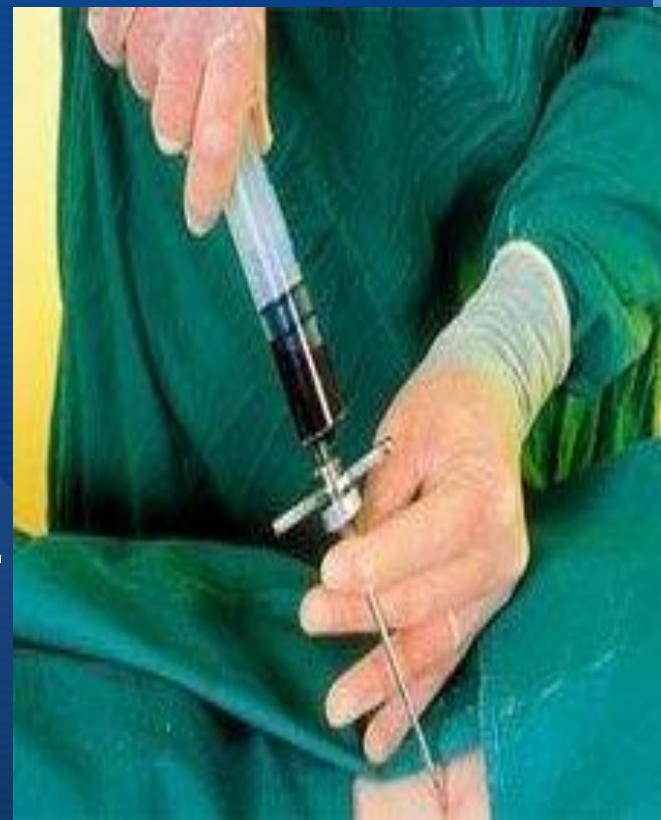
Сүйек миының пункциясы

- Пункция (лат. punctio - укол) - шприц инесі арқылы дене қуысын тесу. Пункция арқылы дене қуысына жиналған сұйықты немесе газды сыртқа шығарады. Мысалы: іш кепкенде, құрсақ ішіне сарысу жиналғанда және жұлын миға сұйық жиналғанда пункция жасаймыз. Пункция диагностика қою немесе емдік мақсатта жасалады. Диагностикалық пункция адам тінінде немесе ағзасындағы патологиялық процестерді зерттеу мақсатында, сол ағзадан не тіннен сұйықтық (ірің, сарысу) алу үшін жасалады.

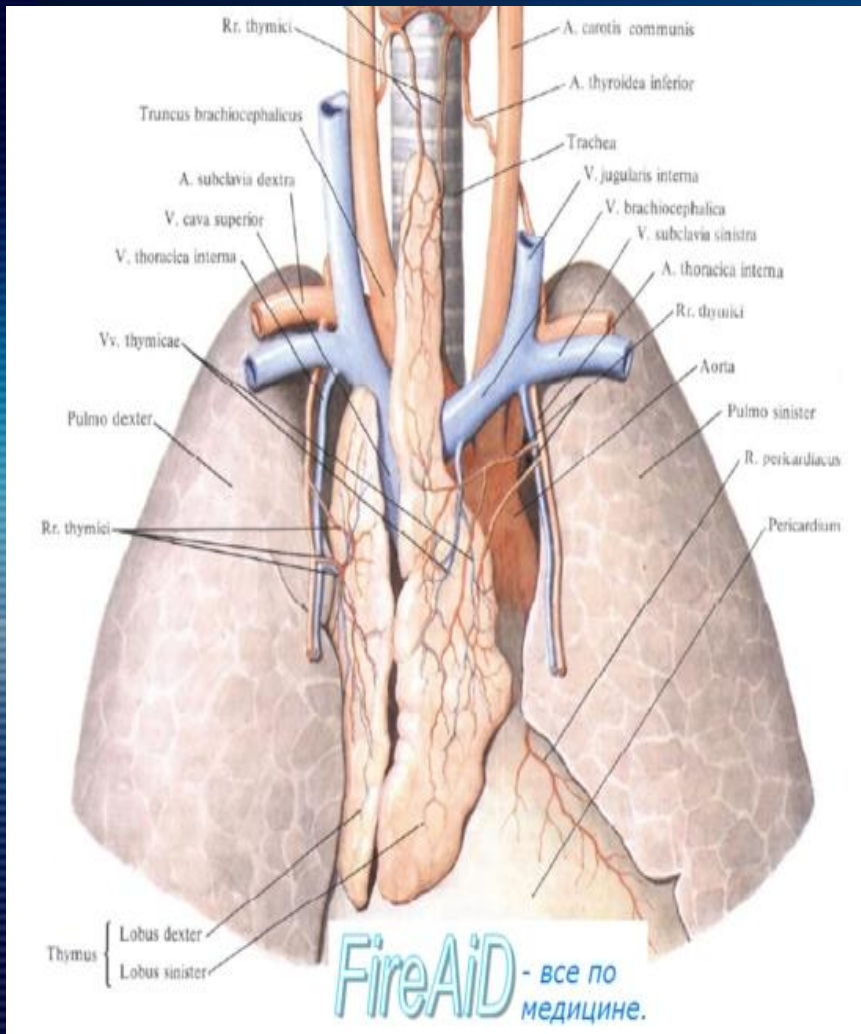


Сүйек кемігінің биопсиясы

- Биопсия - аурудың сипатын анықтау үшін науқас адамның зақымданған тінін кесіп алып, морфологиялық әдіспен тексеру. Сүйек кемігін алу үшін тәсті теседі. Сүйек кемігінің жасушалары арнайы бояулармен боялады.



Тимус (айырша без)



- Адам организмдеріндегі иммундық жүйенің қалыптасуы мен оның қызметінің толық атқарылуын қамтамасыз ететін без. Айырша без иммундық жүйенің орталық мүшесіне жатады. Екі бөліктен тұрады.
- 1. Қыртысты зат.
- 2. Милы зат.

Рентгенологиялық зерттеу

Тимусаты зерттеудің кең тараған түрі **рентгенологиялық**. Айырша без үлкейген деп есептеледі егер, кеуде торы рентгенограммаларында көкірекорта да тура проекцияда сопақша, үшбұрышты немесе лента тәрізді көлеңке пайда болғанда.

Тимомегалияны анықтауда кеуде торы жоғарыдан төме үш тең сызықтармен бөлінеді. Осыған сәйкес тимустың үлкеюінің үш түрі белгілі: I, II и III. I (кіші) дәрежелі- бұл кезде тимус көлеңкесі кеуденің ішкі үштен бірінің шекарасынан шықпайды. II (орташа) дәрежеде көлеңке кеуденің ортаңғы үш бөлігінде орналасады. III (жоғары) дәрежеде тимус көлеңкесі өкпе алаңының 2/3 бөлігін алып жатыр.

Тимустың көлемін математикалық жолмен есептеуде **кардиотимикоторакалды индекс (КТТИ)** қолданылады. Ол J. Gewolb әдісі бойынша тамыр шоғырының енін трахея бифуркациясы деңгейінде кеуде торының диаметрне бөлуден алынады

Балаларда айырша бездің үлкеюінің үш дәрежесі болады:

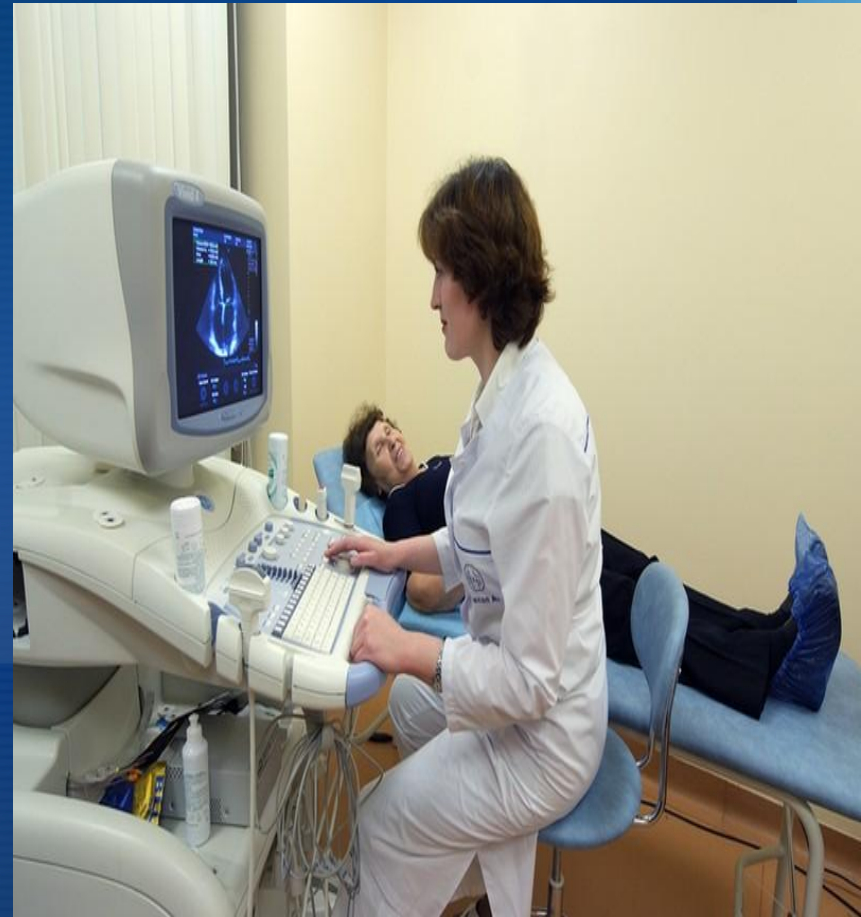I дәреже - $0,33 < \text{КТТИ} < 0,37$;

II дәреже - $0,37 < \text{КТТИ} < 0,42$;

III дәреже - $\text{КТТИ} > 0,42$.

Айырша безді ультрадыбысты зерттеу (УДЗ)

- 8-9 айлық балаларды мойының астына валик салып арқасына жатқызады;
- 9-18 айлық балаларды отырғызып зерттейді
- Айырша бездің құрылымын, енін зерттеу кеуденің жоғарғы бөлігінде транс және парастернальді көлденең сканерлеу арқылы. Ұзындығы – ұзына бойлы сканерлеу арқылы анықталады.



Лимфатикалық түйіндер

- Пішіні дөңгелек немесе сопақша келген, лимфа тамырларының бойында орналасқан, лимфоциттердің түзілу процесі (лимфоцитопоэз) жүретін шеткі қантұзу мүшесі. Лимфа түйіндері сыртынан дәнекер ұлпалық қапшықпен қапталған. Ол коллаген талшықтарынан, аздаған эластин талшықтарынан және миоциттерден құралған. Лимфа түйіндері организмдегі қорғаныс және қантұзу қызметтерін атқарады.
- Лимфа түйіндерін зерттеудің кең тараған түрі – УДЗ зерттеуі.

Лимфа түйіндерінің УДЗ

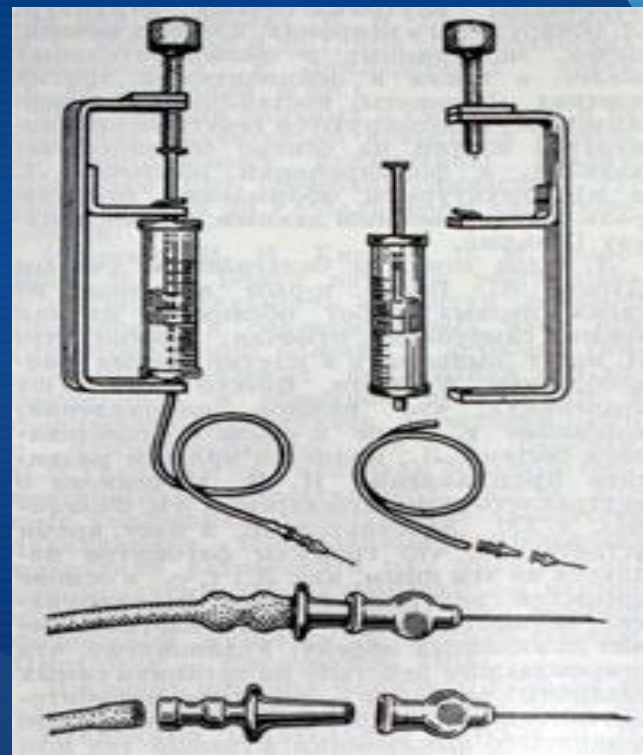
- УДЗ зерттеу 10-40 минут өтеді.
- Мойындық лимфа түйіндерін зерттеу – фарингит, тонзиллит, ларингит, ангинаны анықтай аламыз;
- Шап аймағының түйіндерін УДЗ зерттеуі – шап аймағында қатаю, іштің төменгі бөлігінде ауырсыну, аяқ ісінулерінде өткізіледі.
- Қолтық асты түйіндері – қолтық астында ауырсынуларда, қатаюлар пайда болғанда, бас ауыру кезінде өткізеді.
- Перифериялық лимфатүйіндері – перифериялық лимфатүйіндерінің ұлғаюы кезінде қабынуларда, онкологиялық аурулард тексеріледі.



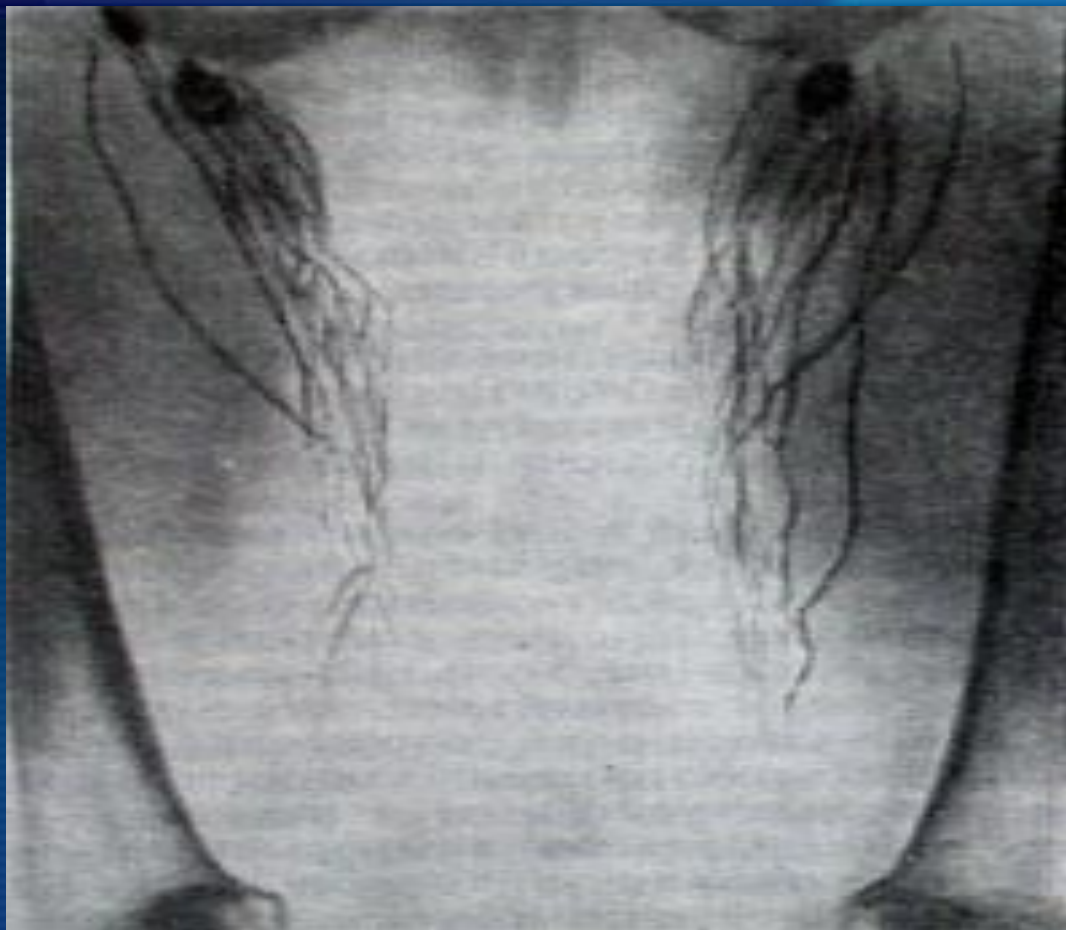
- Лимфа түйіндерінің УДЗ зерттеуі кезінде дәрігер түйіндердің локализациясын, санын, пішінін, структурасын қарайды. Көлемі жасқа байланысты 5 до 50 мм дейін өзгереді. Формасы қасында орналасқан мүшелерге байланысты болады. Формасы әртүрлі болуы мүмкін: доңгелек, сопақша, кәрілік кезде лента тәрізді болуы мүмкін.

Лимфография

- Лимфография (рентгенолимфография) — лимфатикалық жүйені алдын ала боялған лимфа тамырларына рентгеноконтрастты заттарды енгізу арқылы жүргізілетін рентгенологиялық зерттеу әдісі. Лимфография үшін майлы контрастты заттар қолданады: йодолипол, этиодол; сонымен қатар суда еритін диодон, урографинді қолданады.
- Рентгенографияны үш проекцияда контрастты негіцгеннен кейін және 24—48 сағ. соң өткізеді.



Приспособление для введения масляного контрастного вещества с переходной канюлей (по Лукьянченко).



Йодолиполмен толтырылған нормадағы санның лимфа тамырлары

Нормадан ауытқу



*Сол жақ мықын және шаптық
лимфа түйіндерінің
лимфогранулематозы*

Пайдаланылган әдебиеттер

1. Корниенко Е.А., Дмитриенко М.А., Никулин Ю.А., Филюшкина Е.И., Филюшкин И.П. Применение медицинской техники при функциональной диагностике в гастроэнтерологии. Учебно-методическое пособие. – СПб. – 2006. –103 с.
2. Смирнова Г.О. , Силуянов С.В. Периферическая электрогастроэнтерография в клинической практике. – Пособие для врачей. / Под ред. профессора В.А. Ступина – М.: 2009 – 20 с.
3. Милько В.И. Рентгенология. «Вища школа», 1983г. С.178-198.
4. Розенштраух Л.С., Рыбакова Н.И., Виннер М.Г. Рентгенодиагностика заболеваний органов дыхания. Москва « Медицина» 1978 г. С. 9-52.
5. В.Н. Артюшков. Атлас рентгенодиагностических схем сердца в норме и патологии. Москва «Медицина» 1968 г.
6. С.А. Рейнберг, Рентгенодиагностика заболеваний костей и суставов. 2 тома, Москва. «Медицина» 1964 г.

НАЗАРЛАРЫҢЫЗГА
РАХМЕТ

