



# **Анальная трещина**

**Fissura ani**

# Определение

Под трещиной понимают дефект слизистой анального канала, сопровождающийся острым или хроническим воспалительным процессом.

**11,7%** в структуре заболеваний прямой кишки

# Этиология трещин

1. Механическая теория;
2. Инфекционная;
3. Нервно-рефлекторная;
4. Сосудистая



# Провоцирующие факторы

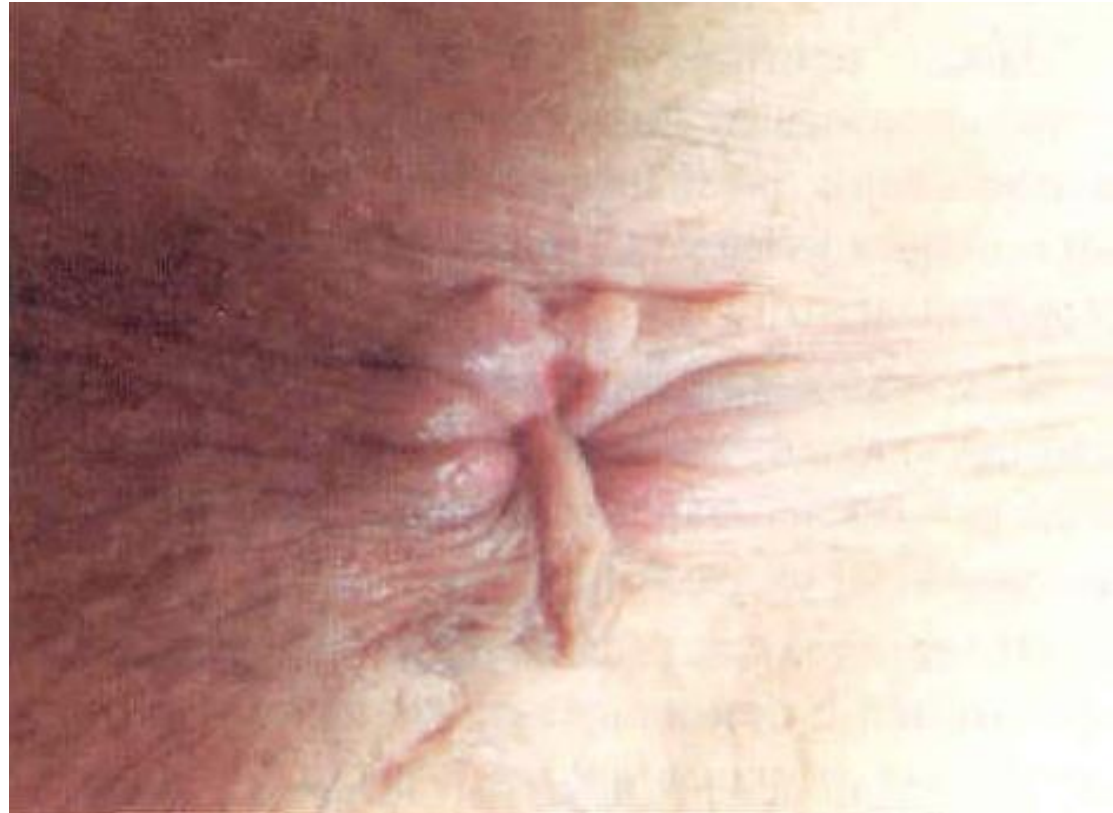1. Хронические запоры;
2. Воспалительные процессы;
3. Кондиломы заднего прохода;
4. Анальный зуд;
5. Колиты, проктиты;
6. Ятрогения

# Клиническая картина анальных трещин

1. Боль во время дефекации и после;
2. Спазм сфинктера;
3. Кровотечения

# Диагностика анальных трещин

- Анамнез
- Осмотр анальной области
- Пальцевое исследование  
**(после обезболивания)**
- Инструментальное исследование  
**(только после анестезии трещины!)**



# Дифференциальная диагностика анальных трещин

- С неполным внутренним свищом прямой кишки
- С язвами прямой кишки
- С сифилитической гуммой
- С актиномикозом
- С повреждением ануса при СПИДе



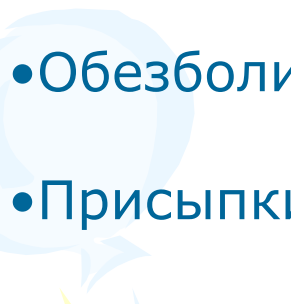
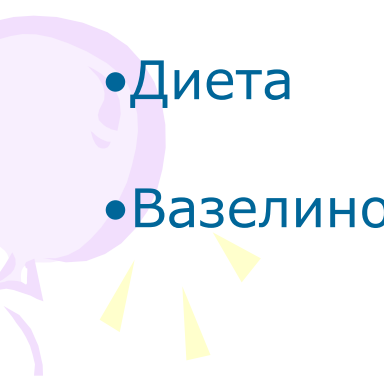
# Лечение анальных трещин

1. Консервативное
2. Активное неоперативное
3. Оперативное
4. Комбинированное





# Консервативное лечение анальных трещин

- Тепло
  - Физиотерапия
  - Обезболивающие средства
  - Присыпки, мази
  - Ежедневные очистительные клизмы в течение 10-14 дней
  - Лечебные клизмы
  - Диета
  - Вазелиновое масло по 1-2 ст.ложки 2-3 раза в день
- 
- 

# Активные неоперативные методы

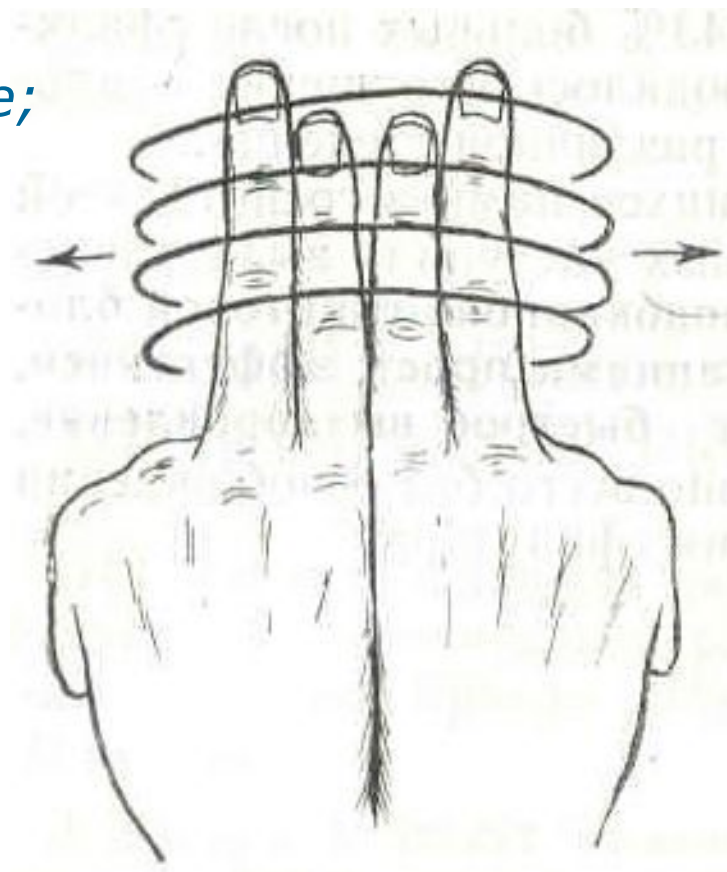
- Введение под основание трещины анестетиков, хинин-мочевины, спиртоновокаиновой смеси, ботулинового токсина, гидрокортизона
- Пресакральные новокаиновые блокады



# Активные неоперативные методы

- Релаксация сфинктера

*(растяжение сфинктера по Рекамье;  
при помощи мази «Нифедипин»)*

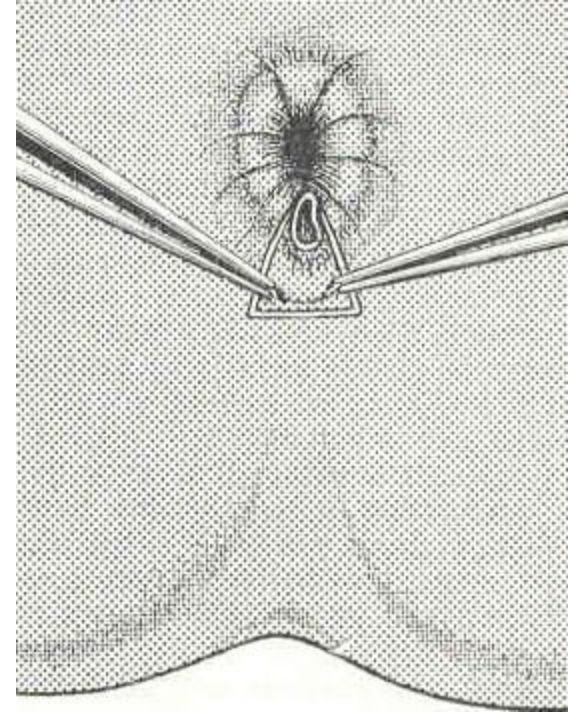
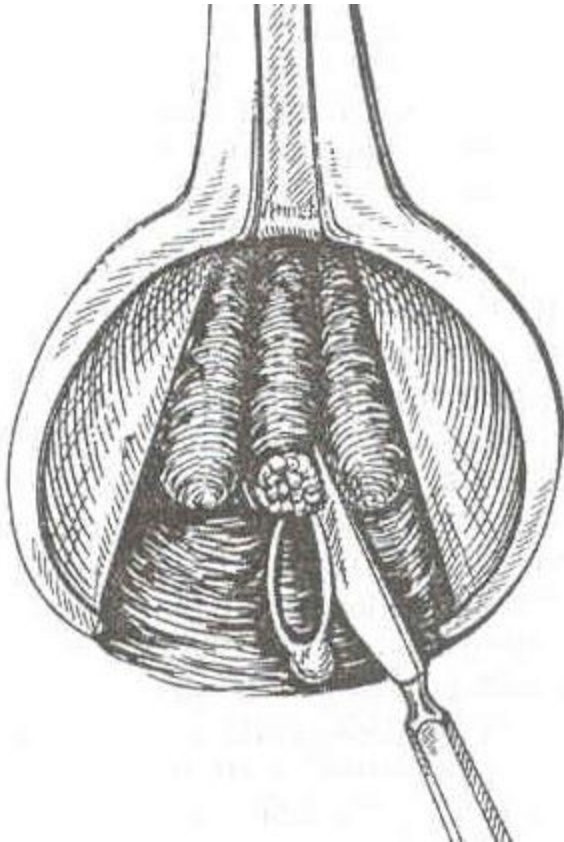


# Показания к оперативному лечению

- безуспешность консервативного лечения
- хронические трещины, осложненные пектенозом
- хронические трещины, осложненные свищом
- сочетание трещины с геморроем, другими заболеваниями, требующими оперативного лечения

# Виды операций при анальных трещинах

1. Иссечение трещины без наложения швов
2. Иссечение трещины с первичным швом



# Виды операций при анальных трещинах

3. Сфинктеротомия

4. Комбинированные  
(иссечение трещины  
+ сфинктеротомия)

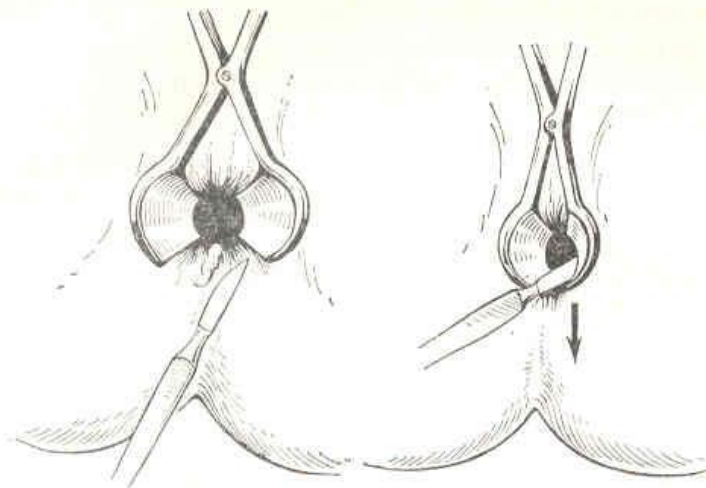


Рис. 13. Пссечение анальной трещины.

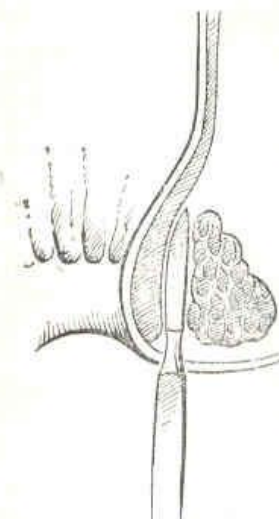


Рис. 14. Задняя дозированная сфинктеротомия.

Рис. 15. Боковая подслизистая сфинктеротомия.

The background features several large, stylized swirls in light green, light purple, and light blue. Interspersed among these swirls are numerous small, yellow, starburst-like shapes, some pointing towards the center and others pointing outwards. The overall aesthetic is bright and celebratory.

**Благодарю  
за внимание**