

АНАТОМІЧНА ТЕРМІНОЛОГІЯ

супінації , *supinatio* - долоні повернені впередверхніми кінцівками вгору. Зворотне положення, тобто коли долоні повернені назад, називається **пронацією (*pronatio*)**;

medialis – той, що лежить ближче до серединної площини;

lateralis – той, що лежить далі від серединної площини, бічний;

anterior – передній;

posterior – задній;

ventralis – черевний;

dorsalis – спинний;

internus – внутрішній;

externus – зовнішній;

dexter – правий;

sinister – лівий;

АНАТОМІЧНА ТЕРМІНОЛОГІЯ

cranialis – черепний, той, що лежить ближче до ГОЛОВИ;

caudalis – хвостовий, той, що лежить ближче до ХВОСТА;

superior – верхній;

inferior – нижній;

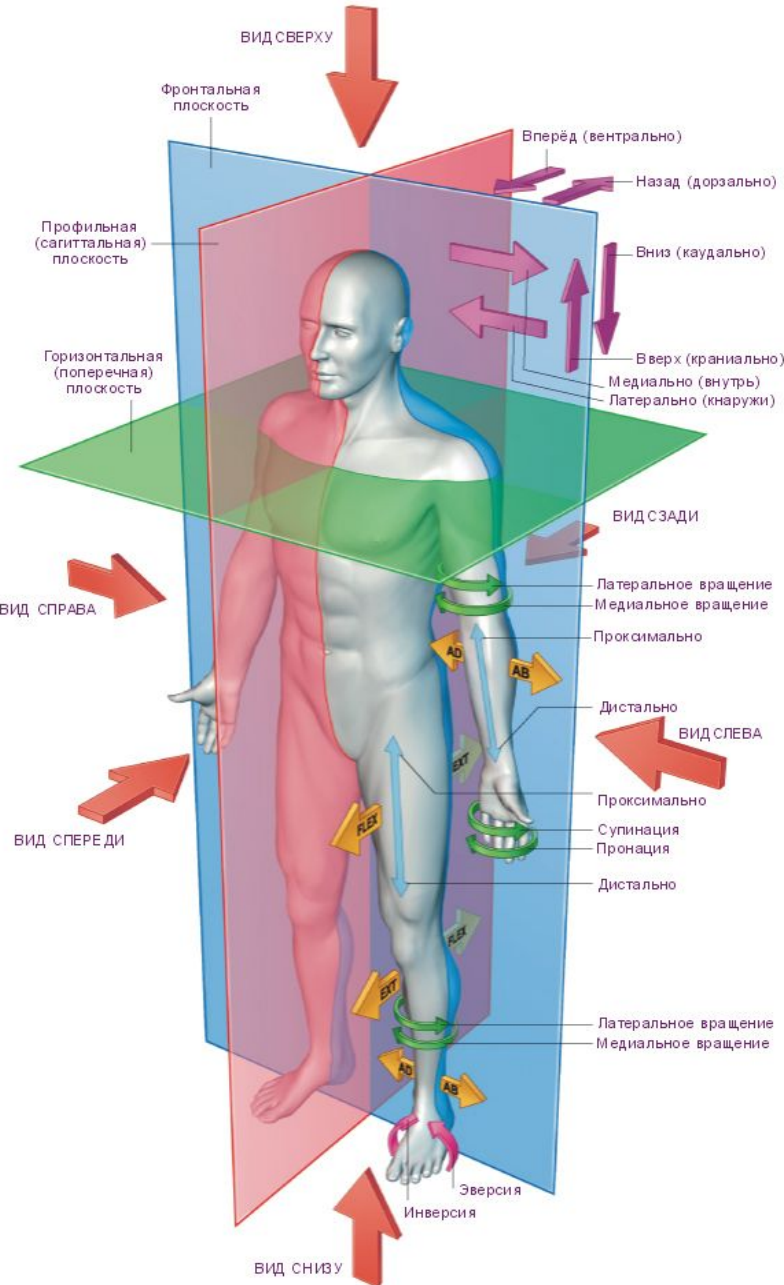
superficialis – поверхневий;

profundus – глибокий;

proximalis – проксимальний, ближчий до центру;

distalis – дистальний, дальший, кінцевий.

Основні площини та розрізи



Сагітальна площина — (стрілова) розріз в площині двусторонньої симетрії тіла. поділяє тіло на праву і ліву частини

Фронтальна площина — разрез, идущий вдоль передне-задней оси тела перпендикулярно сагиттальному.

Горизонтальна площина — проходить паралельно лінії горизонту і поділяє тіло людини на верхню і нижню частини

Гістологія – наука про тканини.

Тканина - сукупність клітин і міжклітинної речовини, що мають спільне походження, будову і функції.

1) Епітеліальна



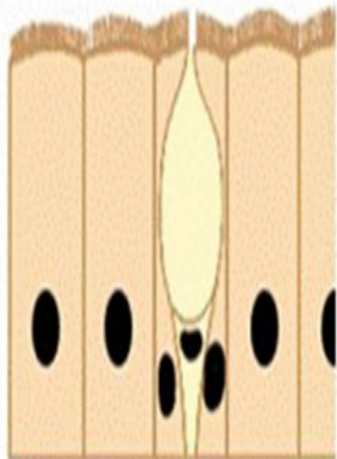
2) Сполучна

3) М'язова

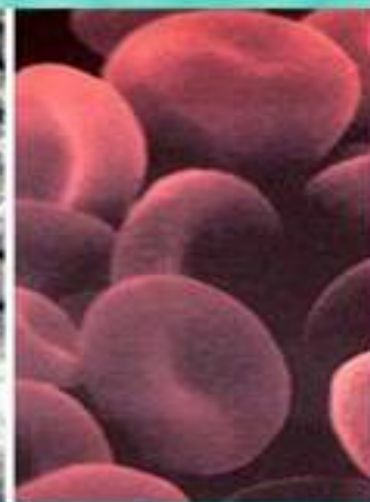

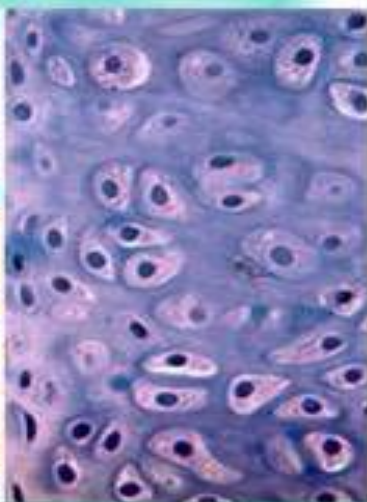
4) Нервова

Різноманітність епітеліальних тканин

- Одношаровий епітелій.
- Багатошаровий епітелій.
- Війчастий епітелій.
- Залозистий епітелій.



Сполучна тканина



Рыхлая
соединительная

Жировая

Хрящевая

Костная

Кровь и лимфа

