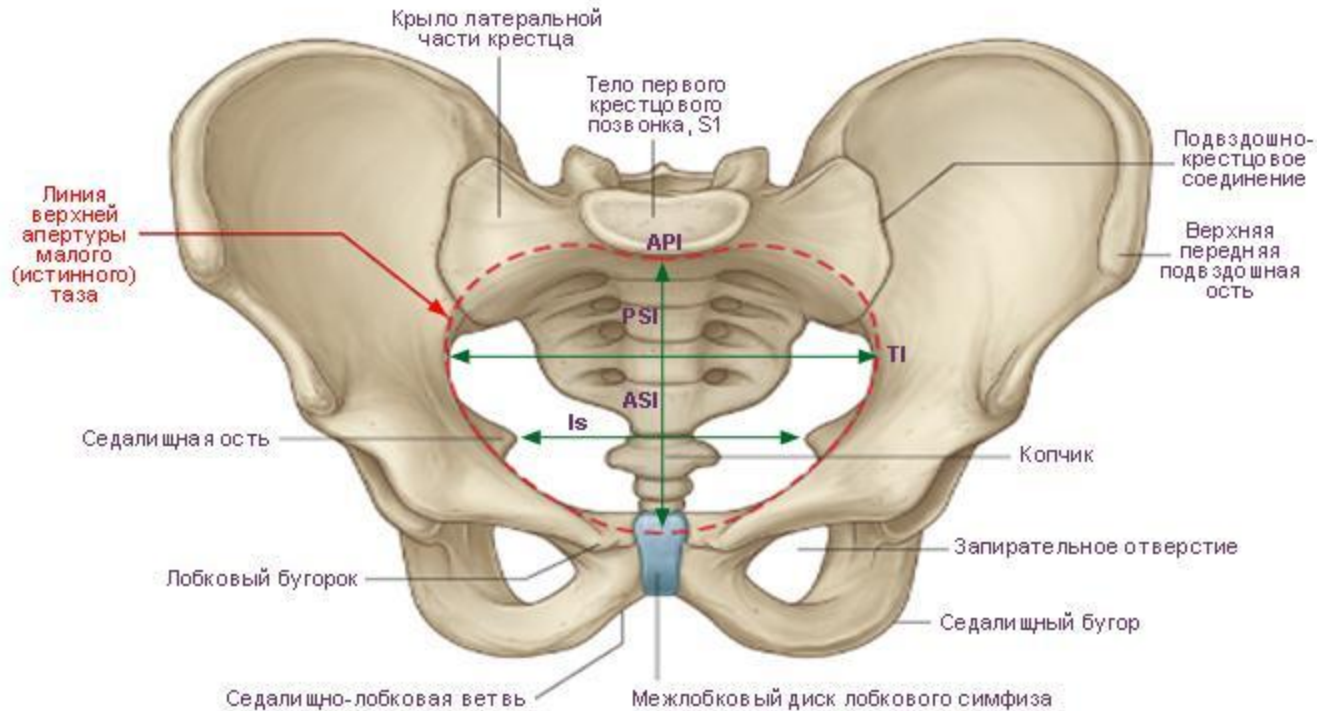


Анатомия таза






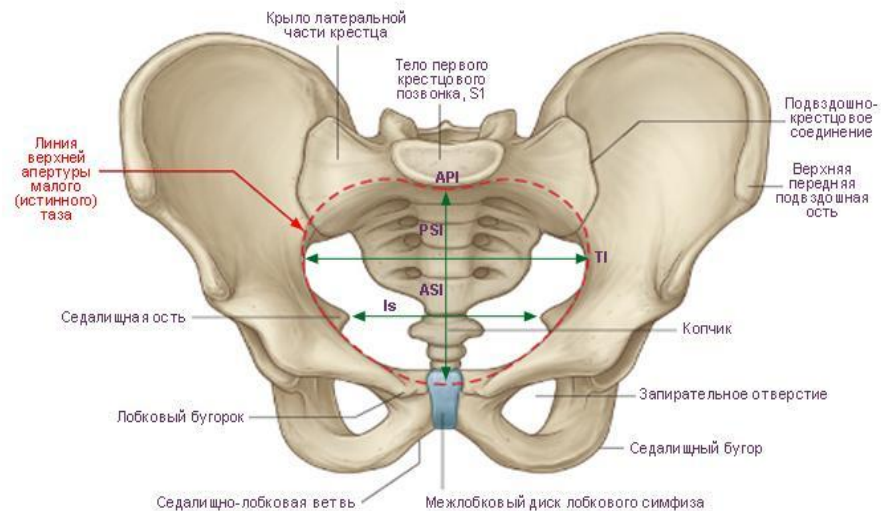
Содержание

- 1) Кости таза
- 2) Размеры таза
- 3) Соединения костей таза
- 4) Связки таза
- 5) Мышцы
- 6) Оси крестца
- 7) Движения крестца (нутация, контрнутация, торзии по косым осям)
- 8) Движения подвздошных костей (передняя задняя ротации)
- 9) Движения в лобковой кости
- 10) Физиология ходьбы
- 11) Диагностика таза

Таз



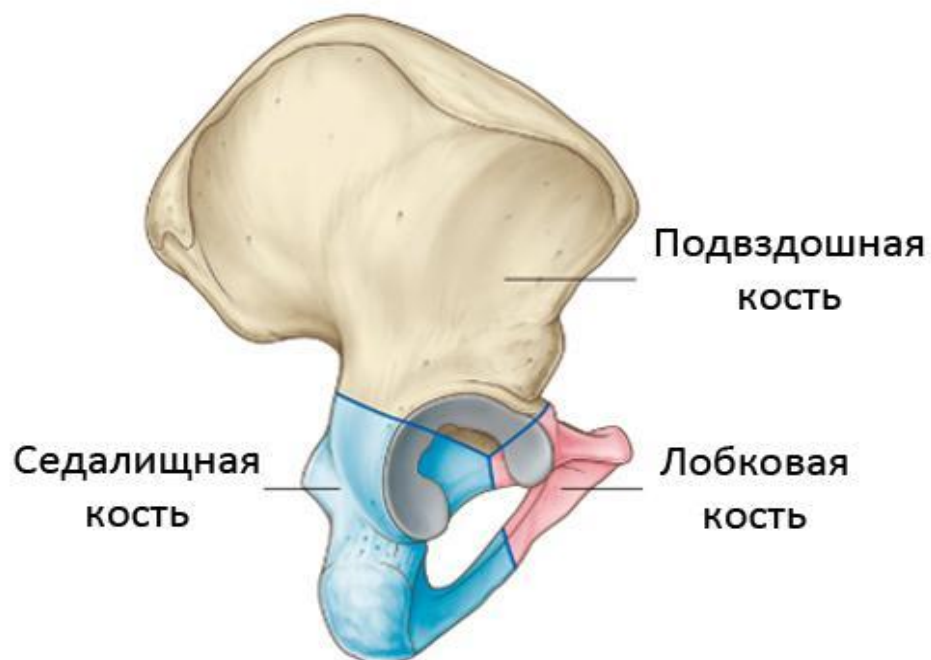
Таз (лат. *pelvis*) — обе тазовые кости, соединяясь друг с другом и с крестцом, образуют костное кольцо таз, *pelvis*, которое служит для соединения туловища со свободными нижними конечностями. Костное кольцо таза разделяется на два отдела: верхний, более широкий — большой таз, *pelvis major*, и нижний, более узкий — малый таз, *pelvis minor*. Большой таз ограничен только с боков более или менее сильно развернутыми подвздошными костями. Спереди он не имеет костных стенок, а сзади ограничен поясничными позвонками.





Кости таза

Безымянная кость (*os coxae*) – безымянные кости являются парными и симметричными структурами, которая образована -подвздошной костью, лобковой (лонной) и седалищной костями. (у детей до 14-16 лет соединяются посредством хряща в области вертлужной впадины).

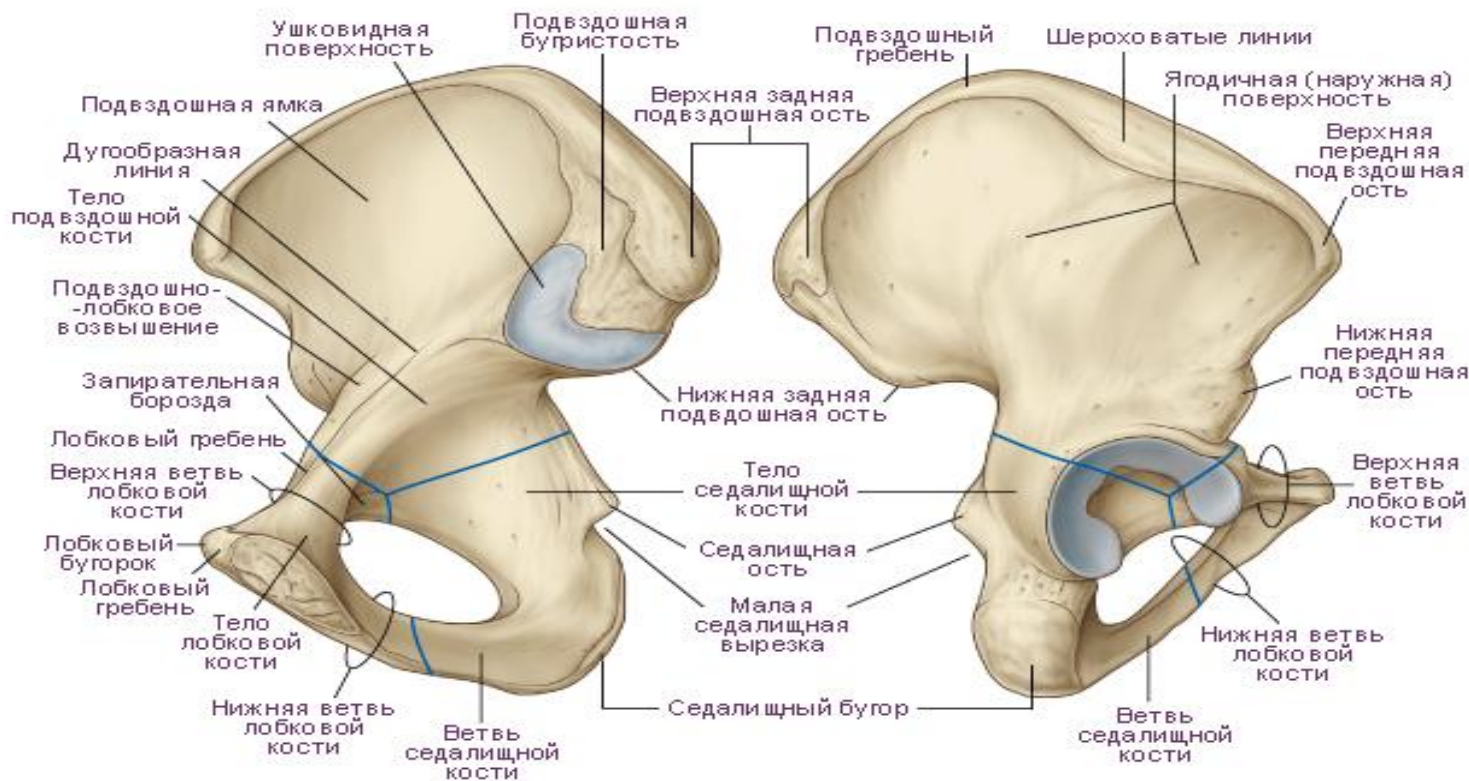




Безымянная кость (os coxae)

Внутренняя поверхность
(со стороны полости таза)

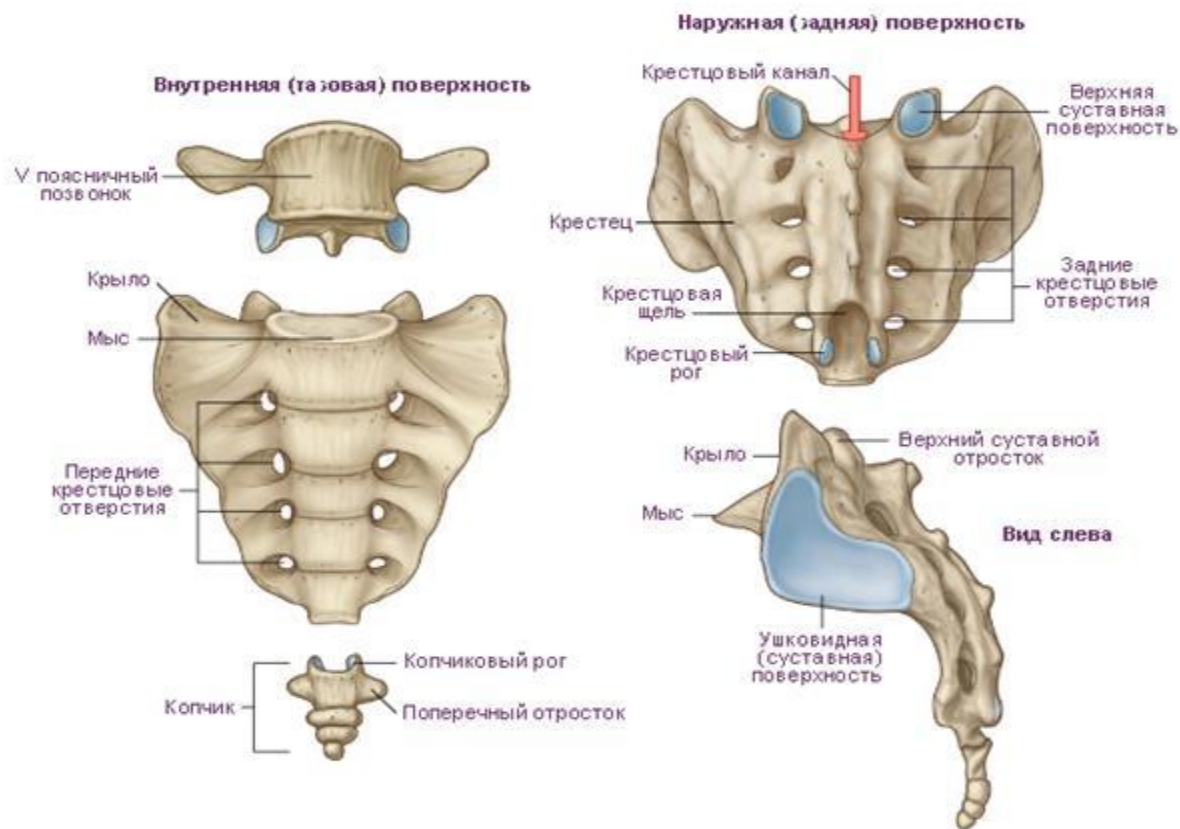
Наружная поверхность





Крестец

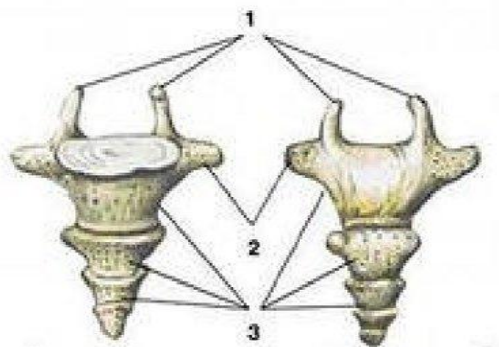
Крестец- представляет прочную кость в виде перевернутой пирамиды , основание которой направлено вверх и вперед. Крестец образован посредством сращения 5 крестцовых позвонков. Характерной особенностью крестца является слияние крестцовых позвонков в единую кость к 17-25 годам.





Копчик — копчиковая кость, нижний отдел позвоночника человека, состоящий из 4-5 сросшихся рудиментарных позвонков.

КОПЧИК

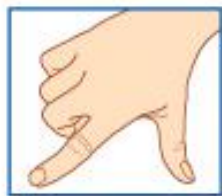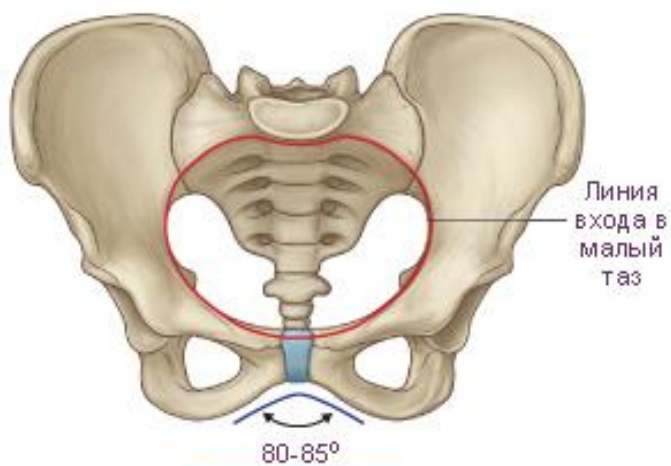


- 1 – верхние суставные отростки
- 2 – боковые отростки
- 3 – тела позвонков

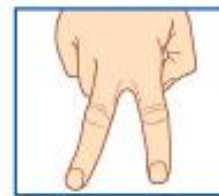
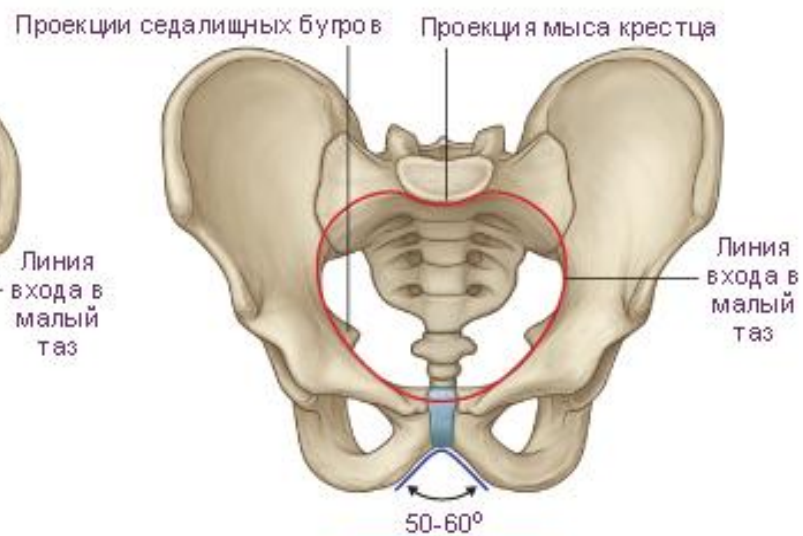
Размеры таза

ЖЕНЩИНЫ




МУЖЧИНЫ



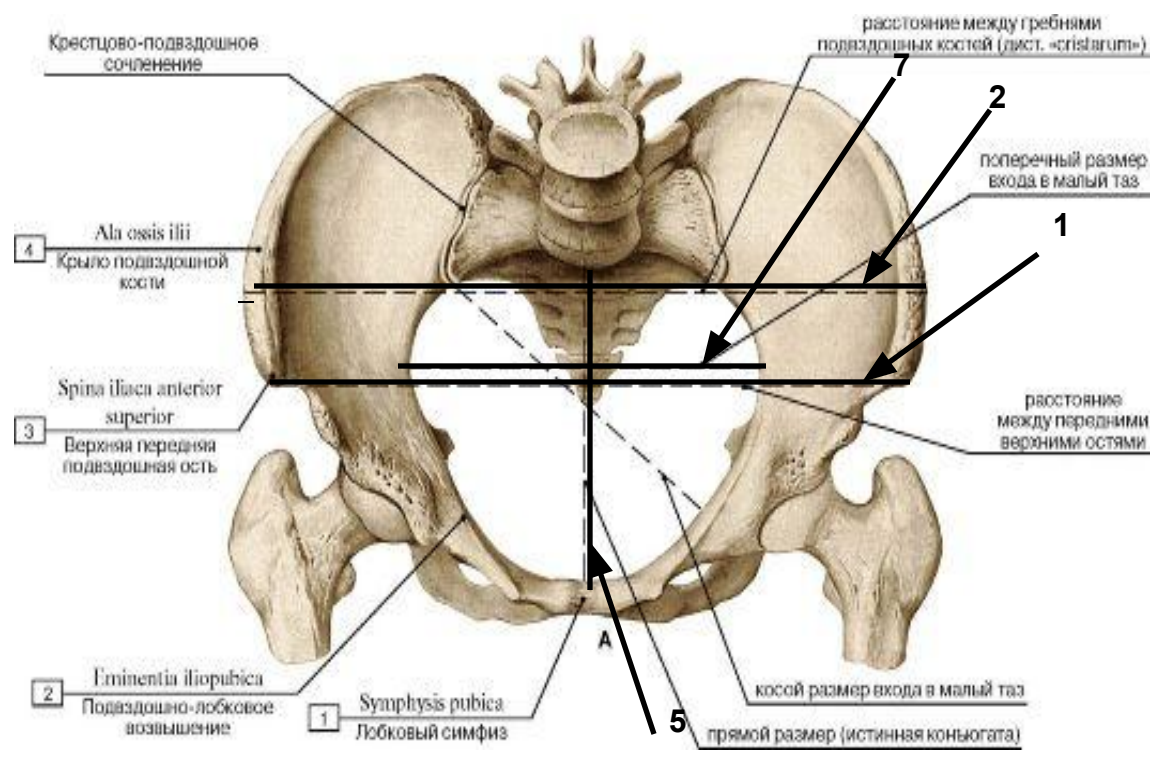
Угол схождения нижних ветвей лобковых костей (лобковая дуга, подлобковый угол) и его оценка



Отличительные признаки	Женский	Мужской
Общий вид	Широкий и короткий	Узкий и высокий
Расположение крыльев подвздошной кости	Горизонтально	Вертикально
Крестец	Короткий и широкий	Узкий и длинный
Подлобковый угол	90-100	70-75
Форма полости малого таза	Цилиндрическая	Конусообразная
Форма входа в малый таз	Округлое	«карточное сердце»



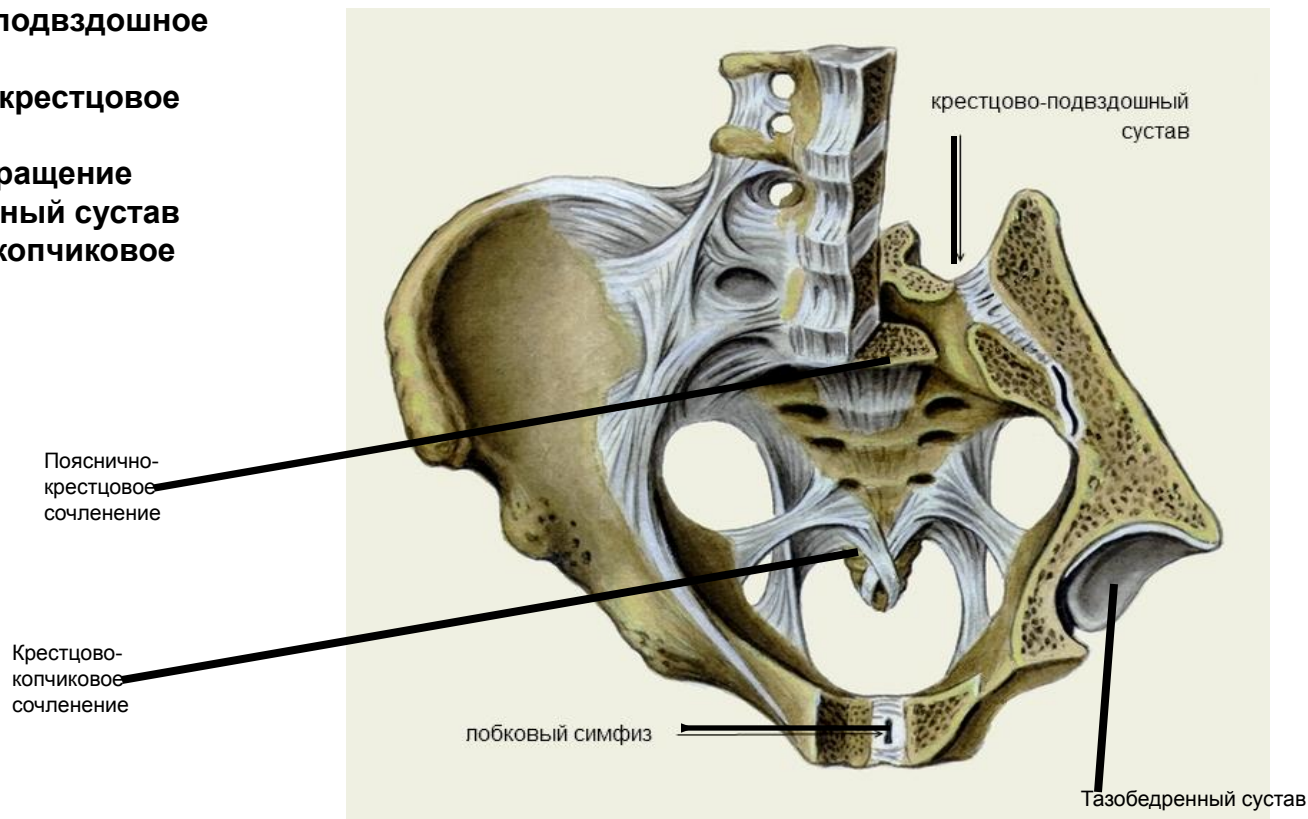
- 1) *distacia spinarum*- 25-27см
- 2) *distancia cristarum* 28-29см
- 3) *distancia trochanterica* 30-32
- 4) *cojugata externa* 20-21см
- 5) *cojugata vera s.ginicologia* равняется *cojugata externa* (20-21см)-(8-10см) =11см
- 6) Расстояние между SIPS и SIAS=14.5-15см
- 7) Для определения поперечного размера (*distancia trasversa*) входа в малый таз (13,5-15см) *distancia cristarum*(28-29см) делят пополам или вычитают 14-15см






Сочленения таза

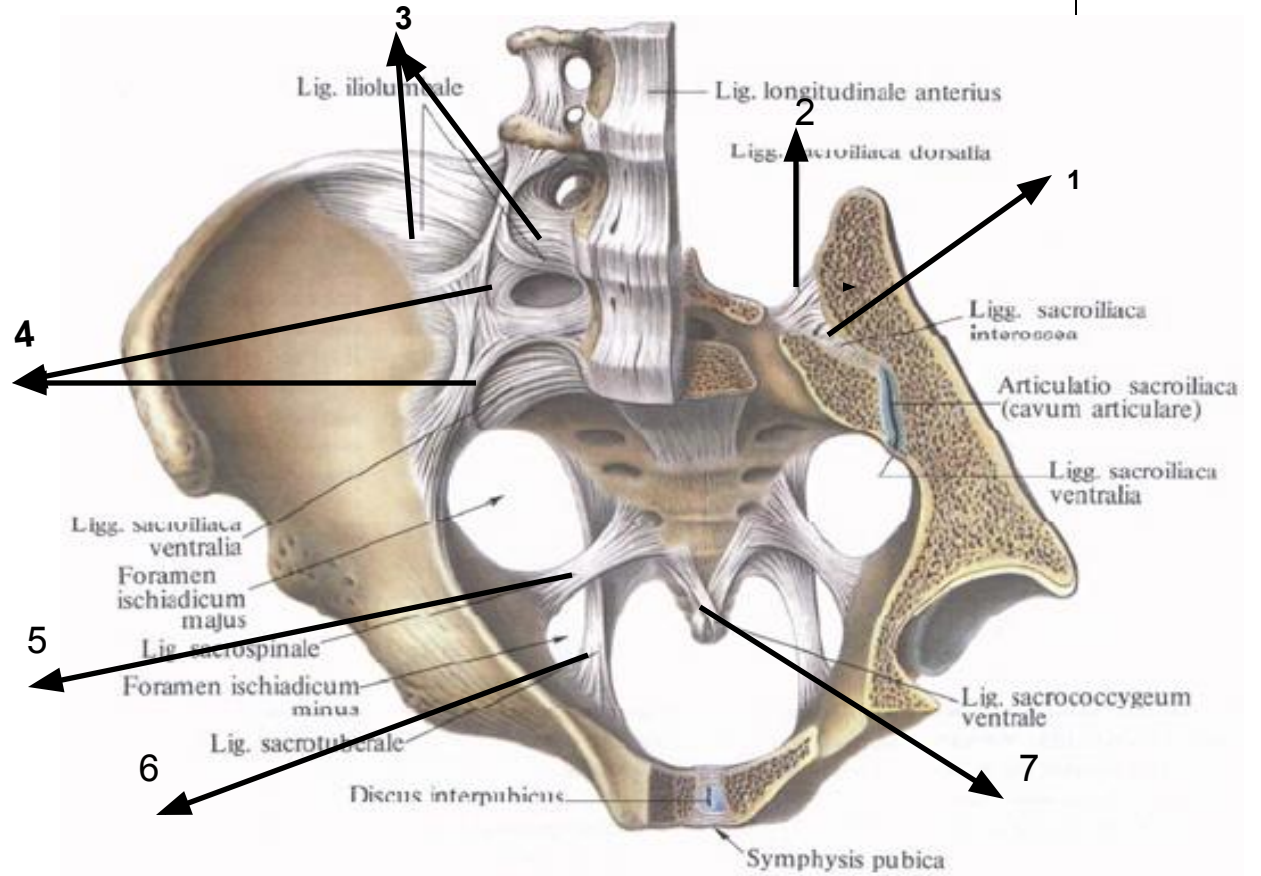
- 1) крестцово-подвздошное сочленение
- 2) пояснично-крестцовое сочленение
- 3) лобковое сращение
- 4) тазобедренный сустав
- 5) крестцово-копчиковое сочленение



Связки таза

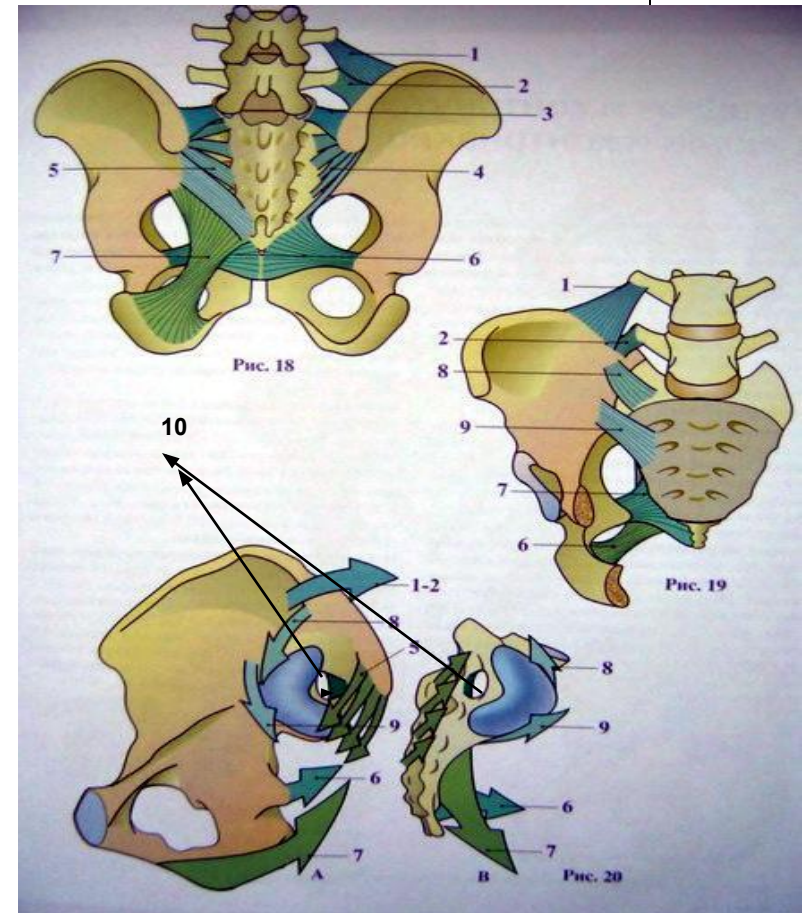


- 1) lig. sacroiliaca interosseo
- 2) lig. sacroiliaca dorsalis
- 3) lig. iliolumbale
- 4) lig. sacroiliaca ventralia
- 5) lig. sacrospinale
- 6) lig. sacrotuberale
- 7) lig. sacrococcygeum ventrale
- 8) lig. sacrococcygeum dorsale superficialis





- **подвздошно-поясничная связка (1),(2)**
- **подвздошно-поперечная связка крестца(верхний пучок задней крестцово-подвздошной связки) (3)**
- **задние крестцово-подвздошные связки (4), поверхностный слой задних крестцово-подвздошных связок (5)**
- **крестцово-остистая связка (6).**
- **крестцово-бугорная связка (7)**
- **вентральная крестцово-подвздошная связка, состоящая из двух пучков, также называемых верхний и нижний удерживатели наклона(8),(9)**
- **межкостную крестцово-подвздошную связку, или осевую связку (показанную как белый сектор с области суставной поверхности на обоих рисунках)(10) составляющую глубокий листок крестцово-подвздошных связок. Эта связка также известна как межкостная или волнистая связка и для классических авторов представляет собой ось подвижности крестца, поэтому называется осевой.**





Мышцы

Основные мышцы ,осуществляющие движения в тазобедренном суставе ,сочленениях позвоночника и крестца и способствующие смещениям в собственных сочленениях таза (не имеющих самостоятельных движений)

- мышцы живота: наружная, внутренняя косые , прямая , поперечная
- Большая и малая поясничные и подвздошная мышцы
- Стройная
- Портняжная длинная, короткая и большая приводящие мышцы бедра
- Гребенчатая
- Напрягатель широкой фасции бедра
- Большая, средняя и малая ягодичные мышцы
- Четырехглавая мышца бедра
- ▶ • Двуглавая , полуперепончатая, полусухожильная
- Грушевидная
- Квадратная мышца поясницы
- Многораздельная поясничного отдела , длиннейшая мышца спины
- Подвздошно-реберная
- Верхняя и нижняя близнецовые

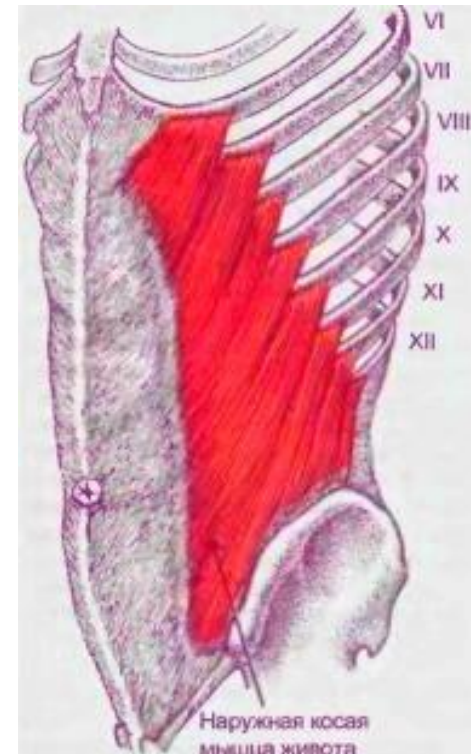


Наружная мышца живота

Места крепления :

Мышца начинается 7-8 крупными зубцами на наружной поверхности V-XII рёбер. Наружная косая мышца живота прикрепляется к наружной губе подвздошного гребня, лобковому симфизу, белой линии живота.

Функция: При двустороннем сокращении наружная косая мышца живота опускает рёбра, сгибает позвоночник, в положении лёжа на спине мышца поднимает таз, при одностороннем сокращении поворачивает туловище в противоположную сторону. Мышца входит в состав мышц брюшного пресса.



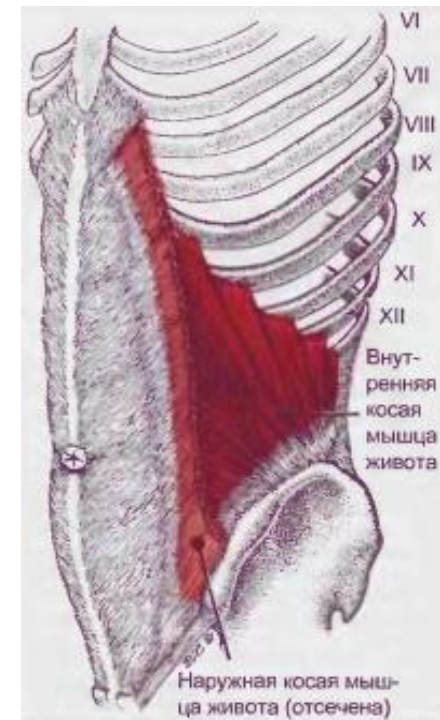


Внутренняя косая мышца живота

Места крепления :

плоская, представляющая собой широкую мышечно-сухожильную пластинку, которая располагается непосредственно под наружной косой мышцей живота, составляя второй мышечный слой брюшной стенки. Мышца начинается мышечными пучками на промежуточной линии подвздошного гребня, пояснично-грудной фасции и латеральной половине паховой связки. Веерообразно расходясь, мышечные пучки прикрепляются к наружной поверхности хрящей нижних рёбер, а также вплетаются широким сухожилием в белую линию живота.

Функция: При одностороннем сокращении поворачивает туловище в свою сторону (вместе с наружной косой мышцей живота противоположной стороны). При двустороннем сокращении мышцы тянут грудную клетку вниз, сгибают позвоночник, при фиксированной грудной клетке поднимают таз.

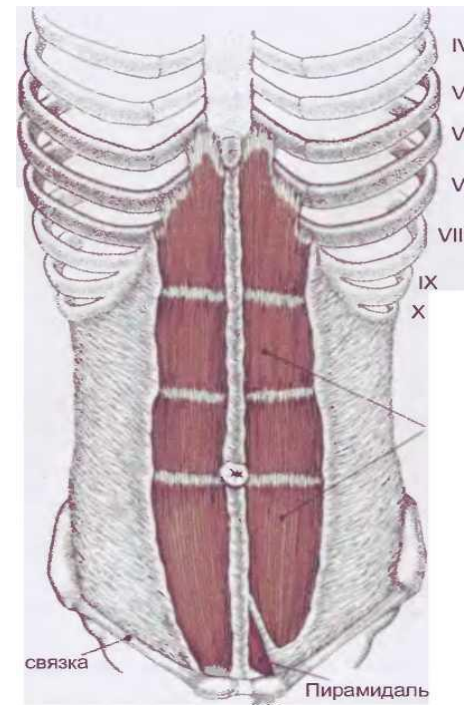





Прямая мышца живота

Места крепления: парная плоская длинная лентовидной формы мышца, широкая вверху и суженная внизу, располагается сбоку от срединной линии. Обе прямые мышцы отделены друг от друга белой линией живота. Мышца берёт начало двумя пучками: передней поверхности мечевидного отростка и к наружной поверхности хрящей V—VII рёбер посредством мышечных зубцов. Прикрепляется к лобковому гребню и лобковому симфизу.

Функция : при фиксированных позвоночнике и тазовом поясе, прямая мышца живота опускает рёбра, тянет грудную клетку вниз, сгибает позвоночник, при фиксированной грудной клетке поднимает таз.



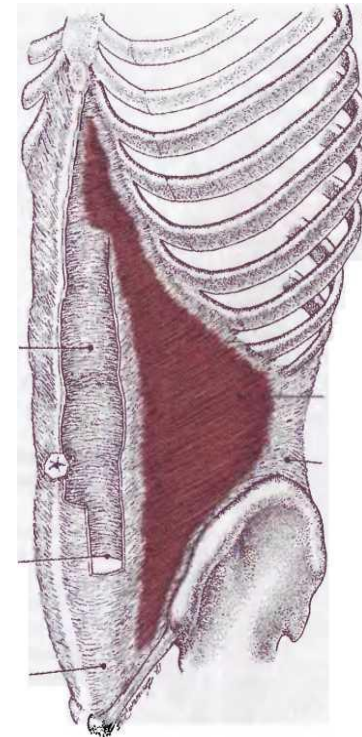


Поперечная мышца живота

Места крепления:

расположенная под внутренней кривой мышцей живота, представляет собой тонкую мышечно-сухожильную пластинку с поперечным направлением мышечных пучков. Мышца начинается на внутренней поверхности VII—XII рёбер (здесь её мышечные зубцы вклиниваются между зубцами рёберной части диафрагмы), внутренней губы подвздошного гребня, пояснично-грудной фасции, латеральной трети паховой связки. Пучки идут горизонтально вперёд и, не достигнув наружного края прямой мышцы живота, переходят в широкий апоневроз по линии, вогнутой в медиальном направлении, — полулунной линии (*linea semilunaris*). По срединной линии пучки апоневрозов участвуют в образовании Белой линии живота. От нижних отделов поперечной мышцы отделяется небольшое число пучков, присоединяющихся к таким же пучкам от внутренней кривой мышце живота, образуя с ними мышцу, поднимающую яичко (*musculus cremaster*).

Функция: Являясь важной составной частью брюшного пресса, мышца уменьшает объём брюшной полости, оттягивает рёбра вперёд к срединной линии. Поддерживает органы брюшной полости в правильном анатомическом положении, является своего рода корсетом в абдоминальной области. Участвует в стабилизации поясничного отдела и костей таза.



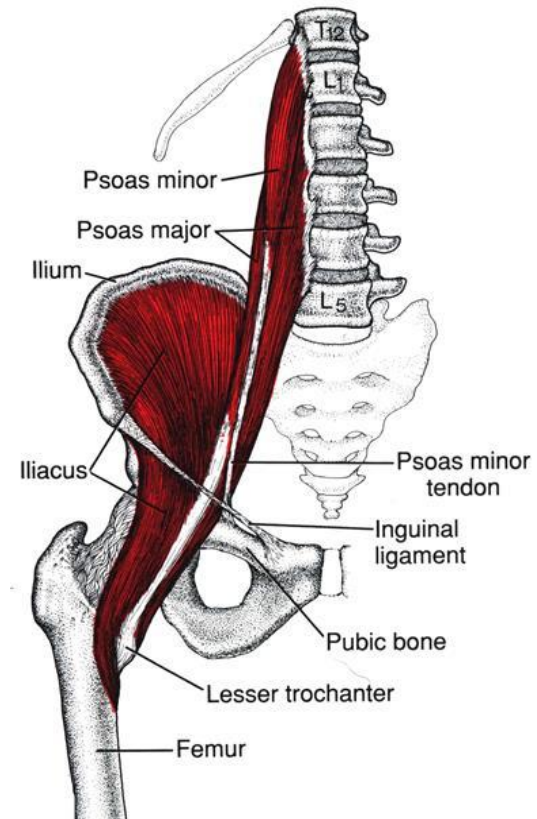


Пояснично-подвздошная мышца

Места крепления: мышца внутренней группы мышц таза.

Длинная веретенообразная. Начинается 5 зубцами от боковой поверхности тел XII грудного, четырёх верхних поясничных позвонков, а также соответствующих межпозвонковых дисков. Более глубокие мышечные пучки начинаются от поперечных отростков всех поясничных позвонков. Несколько суживаясь, мышца направляется книзу и немного кнаружи и, соединяясь с пучками подвздошной мышцы образует общую подвздошно-поясничную мышцу, прикрепляясь тонким коротким сухожилием к малому вертелу бедренной кости

Функция: осуществляет сгибание и супинацию бедра в тазобедренном суставе. При фиксированной ноге сгибает поясничный отдел позвоночника.



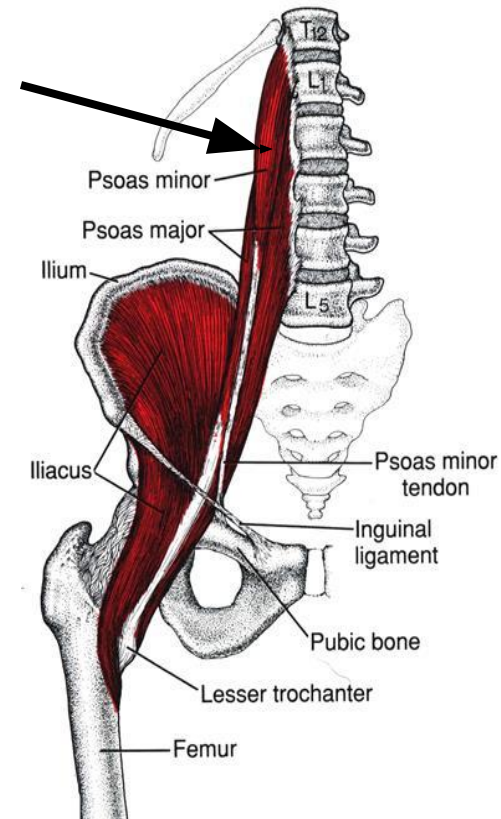



Малая поясничная мышца

Места крепления: мышца внутренней группы мышц таза.

Тонкая, веретенообразная. Располагается на передней поверхности большой поясничной мышцы. Начинается от боковой поверхности тел XII грудного и I поясничного позвонков и, направляясь вниз, переходит своим сухожилием в подвздошную фасцию, прикрепляясь вместе с ней к гребню лобковой кости и подвздошно-лобковому сочленению.

Функция: натягивает подвздошную фасцию и участвует в сгибании позвоночного столба





Четырехглавая мышца бедра

Прямая мышца бедра

Прямая мышца бедра: наиболее длинная из всех головок мышцы. Занимает переднюю поверхность бедра. Начинается тонким сухожилием от нижней передней ости, надвертлужной борозды. В самом начале прикрыта *m. tensor fasciae latae* и портняжной мышцей. Направляется вниз и переходит в узкое сухожилие, которое входит в состав общего сухожилия четырёхглавой мышцы. Достигнув большеберцовой кости сухожилие прикрепляется к большеберцовой бугристости. Ниже надколенника оно называется связкой надколенника.

Медиальная широкая мышца бедра : занимает переднемедиальную поверхность нижней половины бедра. Мышца берёт начало от медиальной губы шероховатой линии бедра и, направляясь вниз, переходит в широкое сухожилие, которое частично вплетается в широкое сухожилие вместе с прямой мышцей, а частично прикрепляется к медиальному краю надколенника, образуя медиальную поддерживающую связку надколенника. Таким образом образующие мышцу пучки направлены косо сверху вниз и изнутри наперёд[

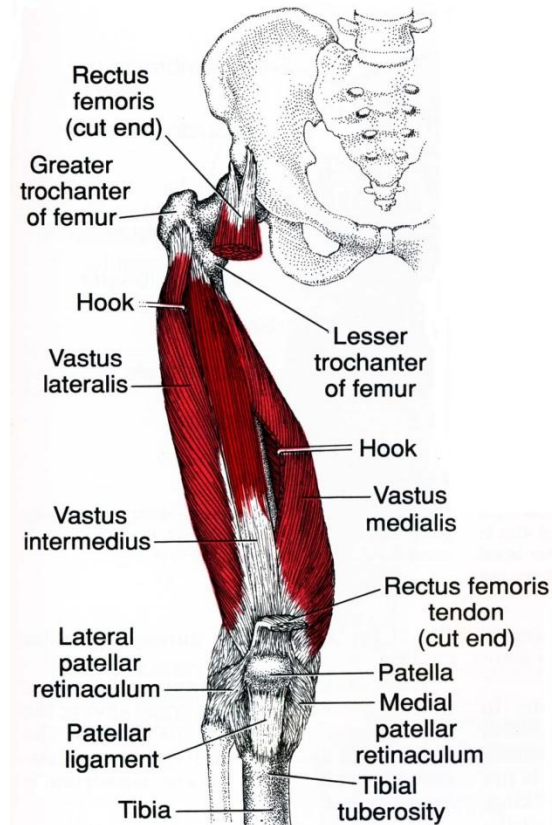



Figure 14.7.



Латеральная широкая мышца бедра :занимает почти всю переднелатеральную поверхность бедра. Сверху она несколько прикрыта мышцей, напрягающей широкую фасцию, а спереди — прямой мышцей бедра. Мышца начинается от большого вертела, межвертельной линии и латеральной губы широкой линии бедра. Направляясь вниз, мышца переходит в широкое сухожилие, которое входит в состав общего сухожилия четырёхглавой мышцы и участвует в образовании латеральной поддерживающей связки надколенника

Промежуточная широкая мышца бедра : располагается на передней поверхности бедра между медиальной и латеральной широкими мышцами, непосредственно под прямой мышцей бедра. Является наиболее слабой среди остальных головок. Начинается на передней поверхности бедренной кости — от межвертельной линии и, направляясь вниз, переходит (почти на половине своей длины) в широкое сухожилие, которое в дистальном отделе присоединяется к сухожилию прямой мышцы бедра, переходя в общее сухожилие четырёхглавой мышцы

Функция: разгибает голень в коленном суставе. Прямая мышца бедра, перекидываемая через тазобедренный сустав, принимает участие в сгибании бедра.

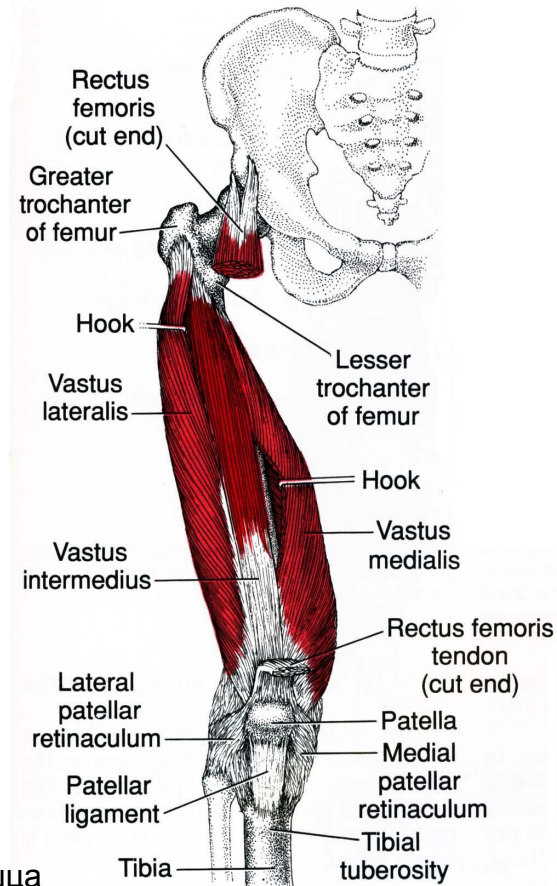


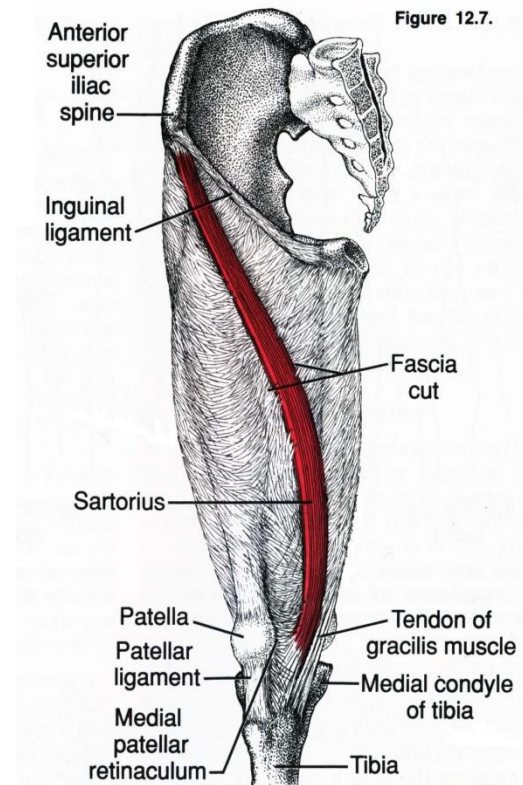
Figure 14.7.



Портняжная мышца:

Начинается от передней верхней ости подвздошной кости. Направляется от неё косо вниз. Располагаясь на передней поверхности бедра, мышца спиралеобразно направляется вниз, переходя на его внутреннюю поверхность, а затем, обогнув сзади медиальный надмыщелок, переходит на переднемедиальную поверхность голени. Мышца переходит в плоское сухожилие, которое прикрепляется к бугристости большеберцовой кости, а некоторое число пучков вплетается в фасцию верхнего отдела голени. У места прикрепления мышцы образуются 2—3 подсухожильные сумки портняжной мышцы, которые отделяют сухожилие последней от сухожилий тонкой и полусухожильной мышц

Функция: сгибает ногу в тазобедренном и коленном суставах: вращает голень внутрь, а бедро — наружу.

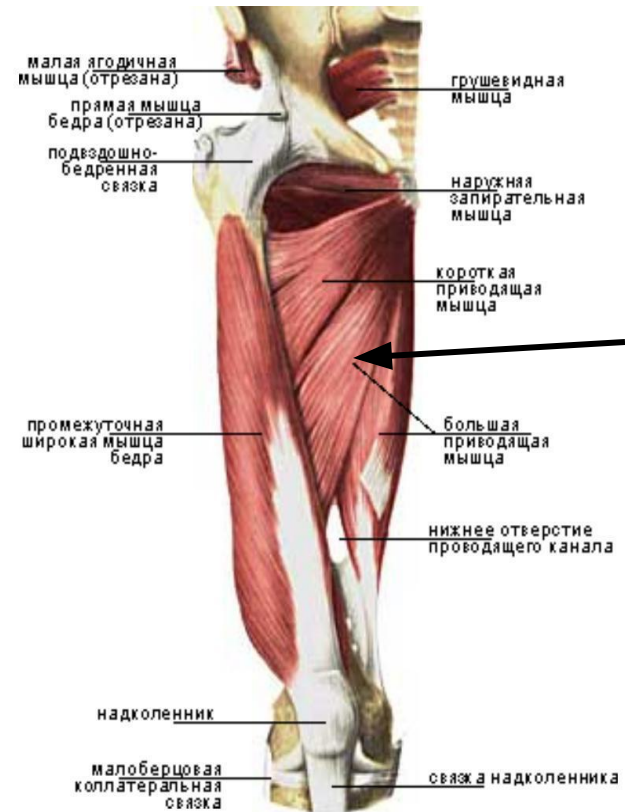




Большая приводящая мышца бедра

Начинается мощным коротким сухожилием от нижней ветви лобковой и ветви седалищной костей. Мышечные пучки расходясь веерообразно книзу и кнаружи, прикрепляются широким сухожилием на всём протяжении медиальной губы шероховатой линии бедренной кости. Часть дистальных мышечных пучков переходит в тонкое сухожилие, прикрепляющееся к медиальному надмыщелку бедренной кости

Функция: приводит бедро и поворачивает его кнаружи.

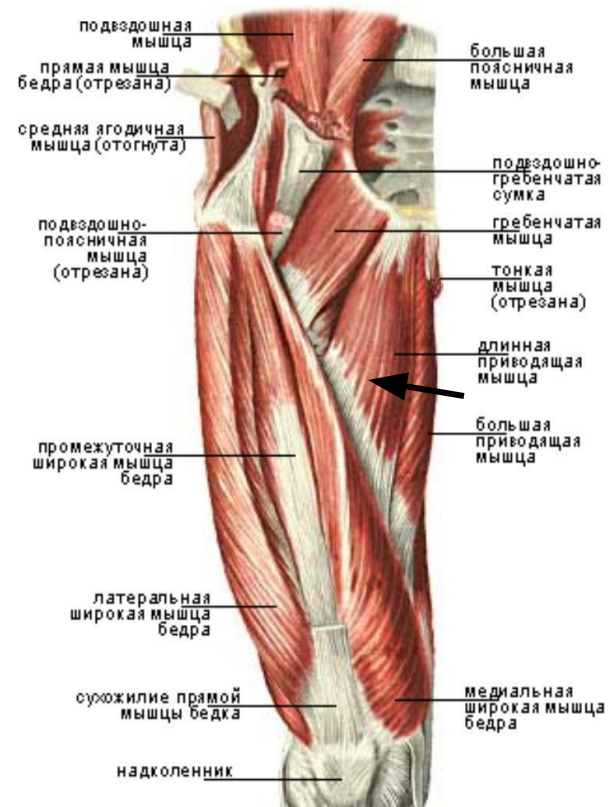




Длинная приводящая мышца бедра

Мышца по форме напоминает треугольник. Она начинается от передней поверхности верхней ветви лобковой кости и от лобкового бугорка; по направлению книзу расширяется, прикрепляясь к средней трети шероховатой линии бедренной кости. Длинная приводящая мышца поверх пучка большой приводящей мышцы, тем самым прикрывая часть этой последней мышцы.

Функция: приводит бедро, принимая участие в его сгибании и вращении кнаружи

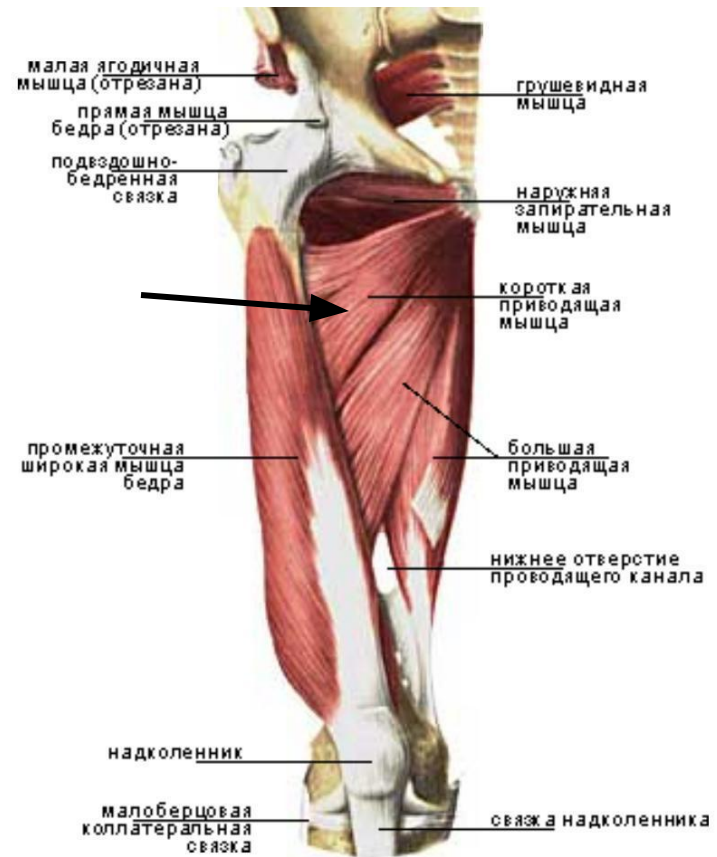




Короткая приводящая мышца.

Начинается на передней поверхности нижней ветви локвовой кости, латеральнее тонкой мышцы. Направляется вниз и кнаружи, слегка расширяется, прикрепляясь к верхней трети медиальной губы шероховатой линии бедренной кости .

Функция: приводит бедро, принимая участие в его сгибании и вращении кнаружи

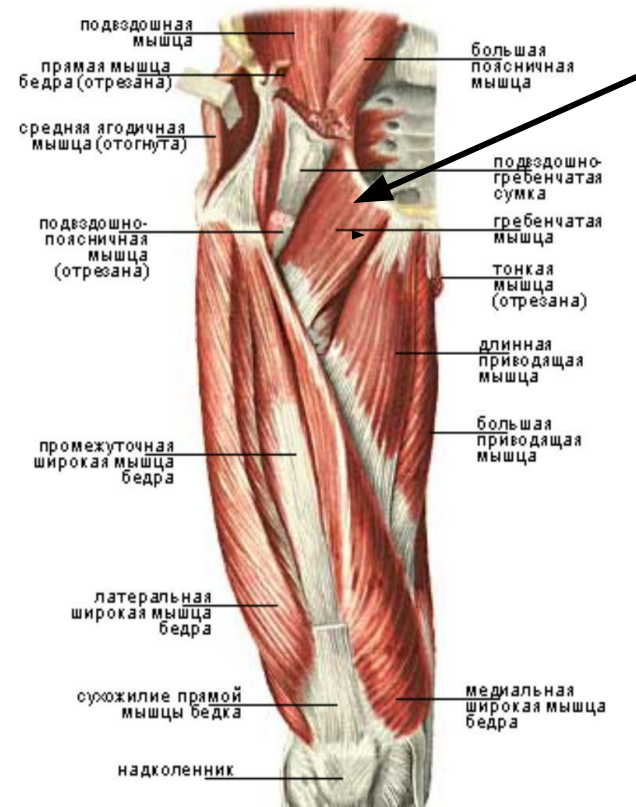




Гребенчатая мышца

По форме приближается к четырёхугольнику. С латеральной стороны граничит с *m. iliopsoas*, с медиальной — с длинной приводящей мышцей. Между *m. iliopsoas* и гребенчатой мышцей образуется небольшое углубление. Начинается на верхней ветви и гребне лобковой кости и, направляясь вниз и немного кнаружи, прикрепляется к гребенчатой линии бедренной кости.

Функция: заключается в том, что она сгибает, приводит и вращает наружу бедро.





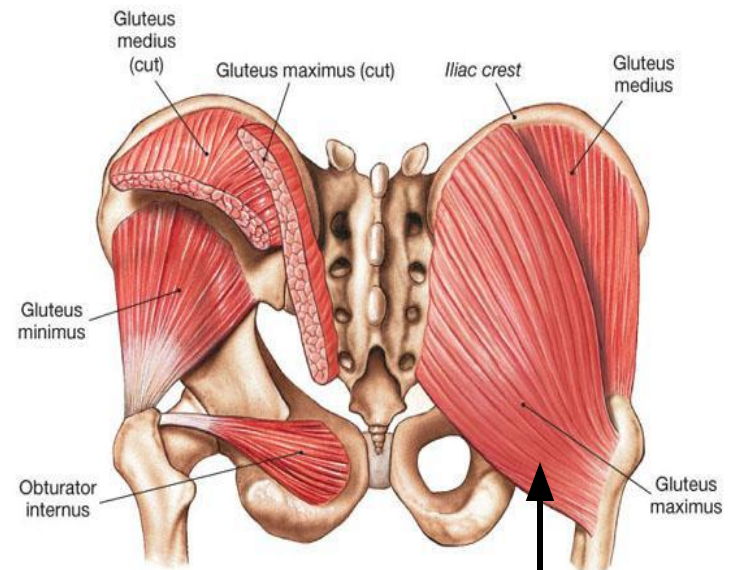
Большая ягодичная мышца

Начинается в задних отделах наружной поверхности подвздошной кости, по латеральной поверхности крестца и копчика, прикрепляется к ягодичной бугристости бедренной кости и широкой фасции бедра.


Функция : разгибает и поворачивает несколько кнаружи бедро, выпрямляет и фиксирует туловище.

Когда большая ягодичная мышца занимает неподвижное положение в тазе, она напрягает бедро и обеспечивает прямостоячее положение туловища.

Принимая неподвижное положение снизу, она воздействует на таз, поддерживая его и туловище над головкой бедра; это особенно очевидно при стоянии на одной ноге.



(c) Gluteal and lateral rotators, posterior view



Средняя ягодичная мышца

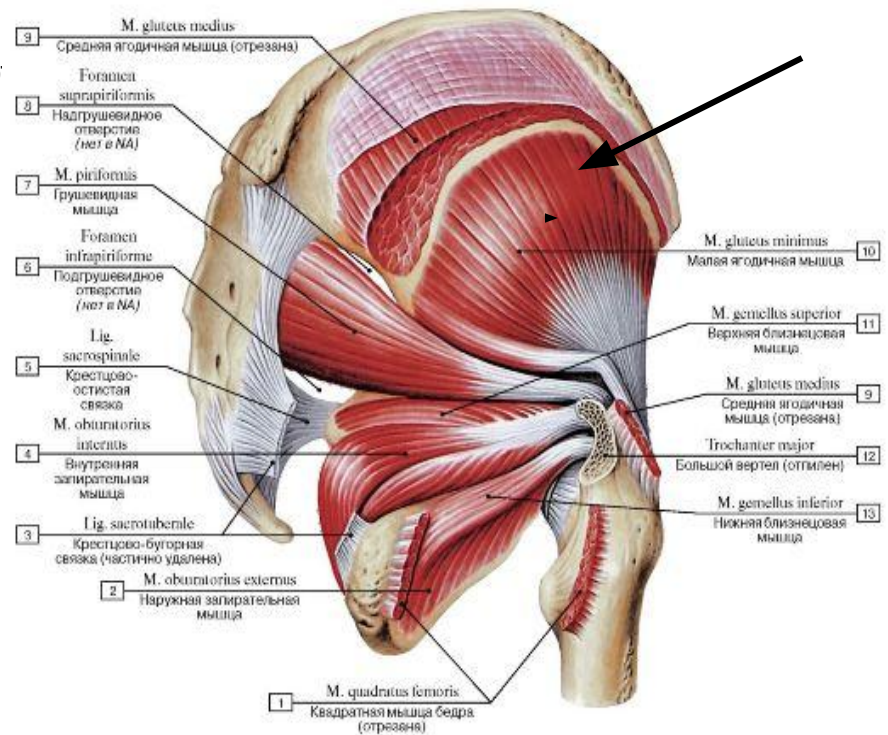
располагается под большой ягодичной мышцей.

По форме приближается к треугольнику.

Мышца толстая, в ней различают два слоя пучков — поверхностный и глубокий.

Мышечные пучки располагаются веерообразно, начинаясь широкой частью о наружной поверхности крыла подвздошной кости, ограниченной спереди передней ягодичной линией, сверху — подвздошным гребнем, снизу — задней ягодичной линией. Затем все мышечные пучки сходятся в общее мощное сухожилие, прикрепляющееся к вершине и наружной поверхности большого вертела

Функция: участвует в отведении бедра, при фиксированном положении бедра отводит в сторону таз. Выпрямляет согнутое вперёд туловище, при стоянии наклоняет туловище в свою сторону. Передние пучки мышцы вращают бедро внутрь, задние — кнаружи.



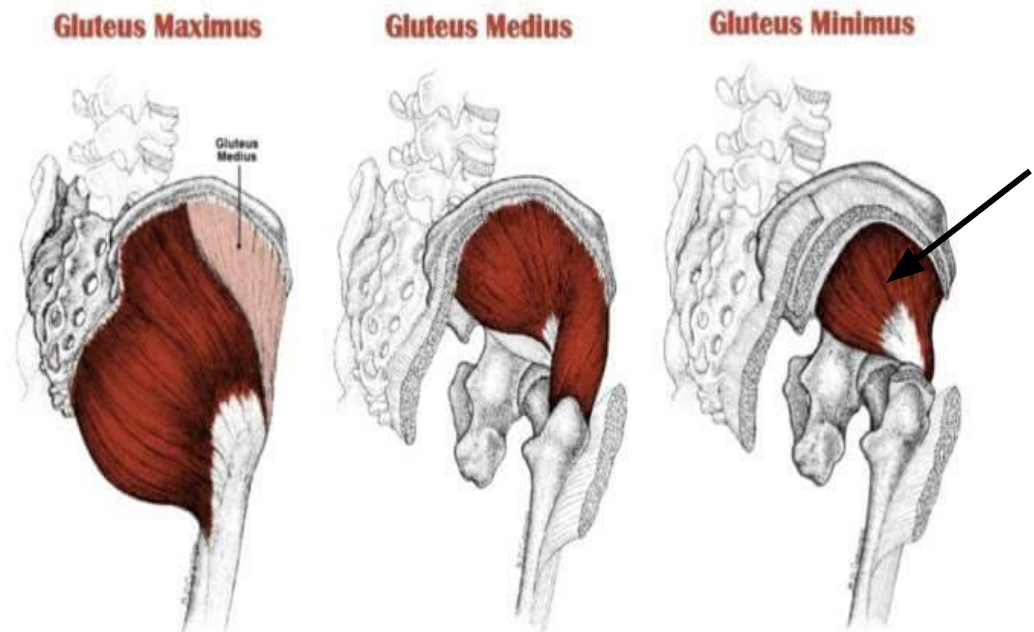


Малая ягодичная мышца

самая глубокая из трёх, также участвует в отведении бедра и выпрямлении туловища. Начинается от наружной поверхности крыла подвздошной кости между передней и нижней ягодичными линиями, прикрепляется к переднему краю большого вертела бедренной кости.

Функция: аналогична функции средней ягодичной мышцы. При сокращении отводит бедро. При опоре тела на одну ногу она наклоняет таз в свою сторону.

GLUTEAL MUSCLES

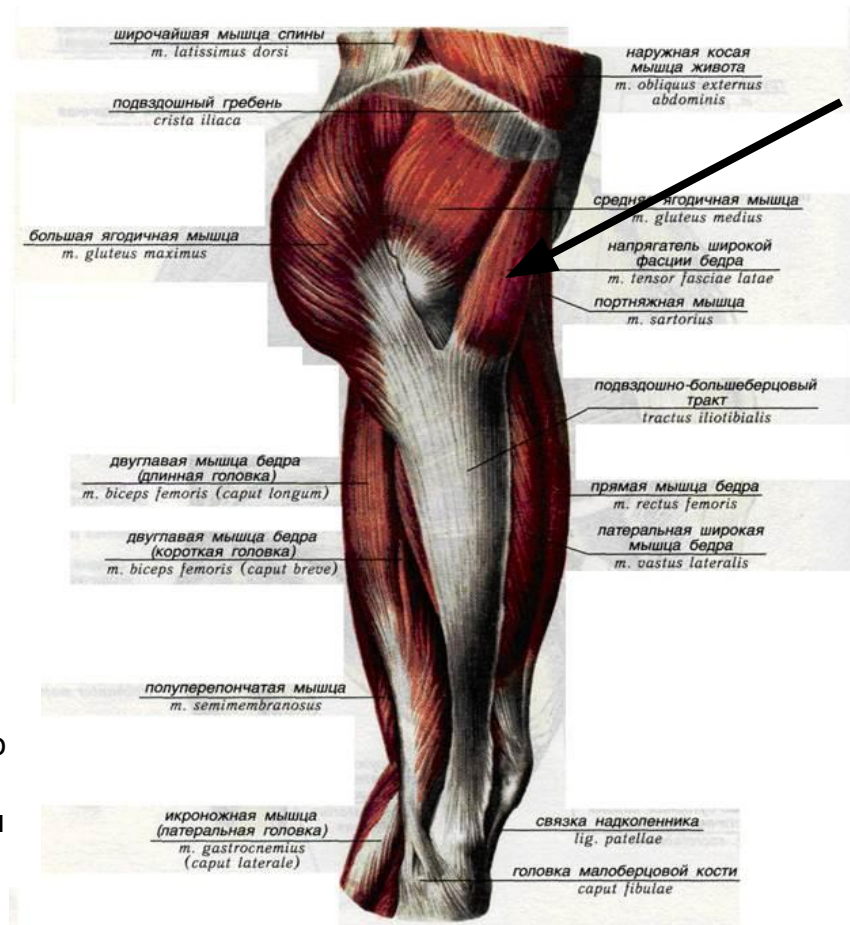





Напрягатель широкой фасции бедра

Плоская, слегка удлинённая мышца, которая залегает на переднелатеральной поверхности таза. Своим дистальным концом она вплетается в широкую фасцию бедра. Мышца начинается на наружной губе подвздошного гребня, ближе к верхней передней подвздошной ости. Мышечные пучки направляются вертикально вниз, переходя в подвздошно-берцовый тракт широкой фасции бедра

Функция: натягивает широкую фасцию бедра и подвздошно-берцовый тракт. Через него действует на коленный сустав и сгибает бедро. Благодаря связи с напрягателем широкой фасцией бедра большая и средняя ягодичные мышцы способствуют движению в коленном суставе. Эта мышца является не только сгибателем бедра, но и его пронатором. Кроме того, она отводит бедро. При закреплённом бедре она участвует во вращении таза.



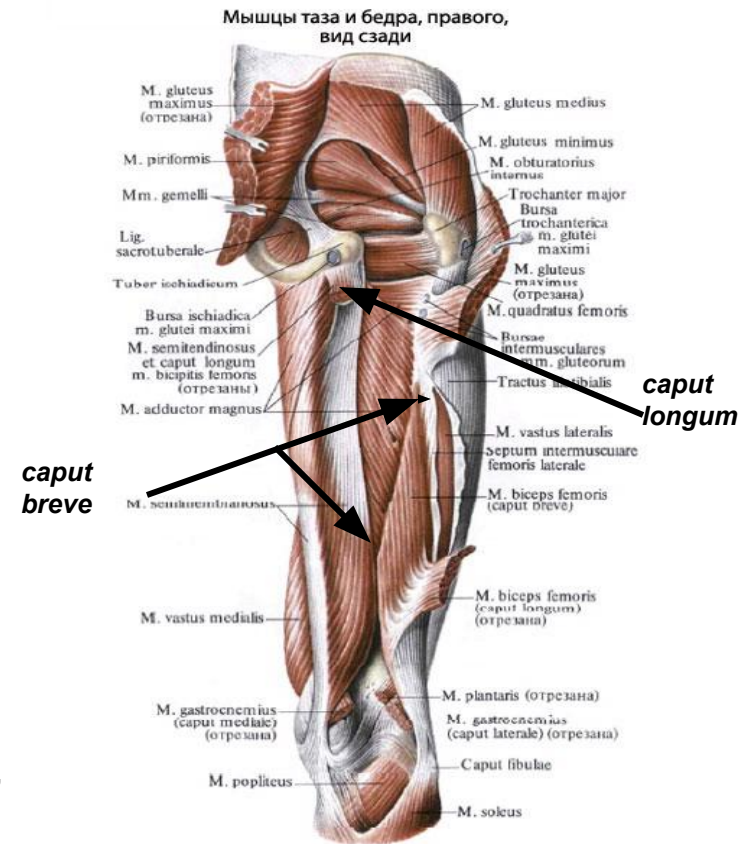


Двуглавая мышца бедра

Располагается по латеральному краю задней поверхности бедра. В мышце различают две головки — длинную и короткую. Длинная головка (*caput longum*) начинается от седалищного бугра небольшим плоским сухожилием; короткая головка (*caput breve*) — от латеральной губы шероховатой линии на протяжении нижней половины бедра.

Обе головки, соединяясь образуют мощное брюшко, которое, направляясь вниз, переходят в длинное узкое сухожилие. Последнее, обогнув сзади латеральный надмыщелок, прикрепляется к головке малоберцовой кости. Часть пучков, направляясь горизонтально, фиксируется к краю верхней суставной поверхности малоберцовой кости, а часть, направляясь немного вниз, вплетается в фасцию голени.

Функция: при укреплённой голени производят разгибание туловища совместно с большой ягодичной мышцей. Когда колено согнуто, те же мышцы осуществляют вращение голени, сокращаясь по отдельности на той или другой стороне. Двуглавая мышца бедра вращает голень кнаружи.

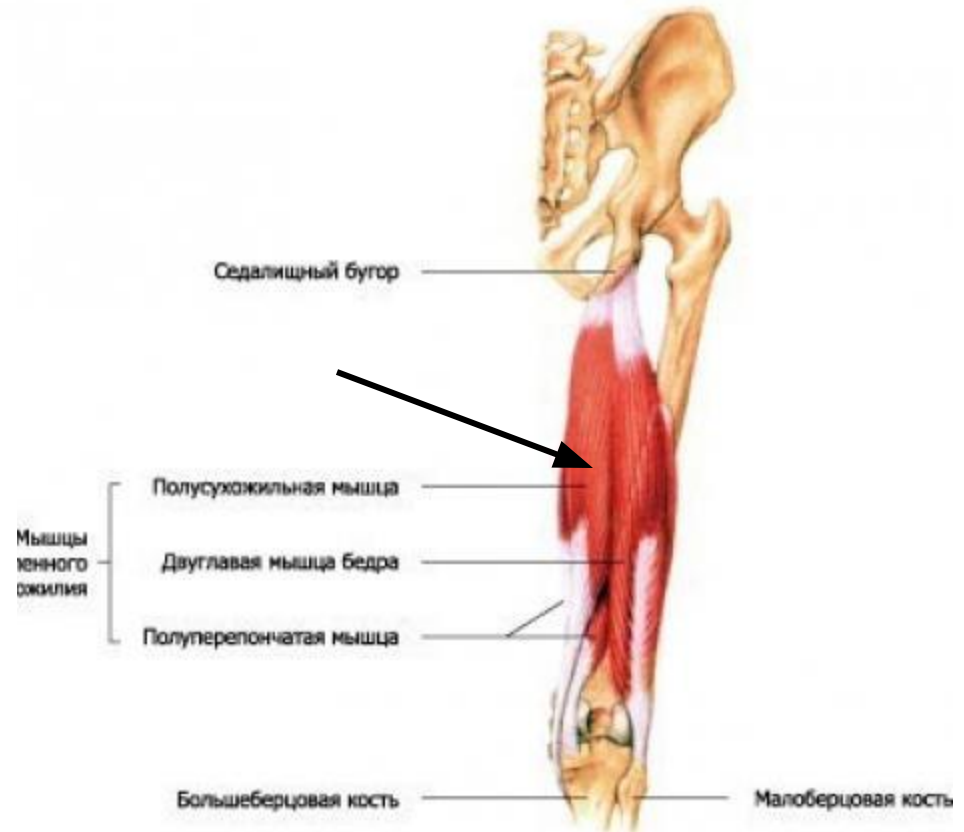




Полусухожильная мышца

Начинаясь от седалищного бугра она следует вниз, переходит в длинное сухожилие, которое обогнув медиальный надмыщелок бедра, следует к переднемедиальной поверхности большеберцовой кости, прикрепляясь к её бугристости. Часть концевых пучков сухожилия вплетается в фасцию голени.

Функция: задняя группа мышц бедра сгибают голень в коленном суставе, разгибают бедро, а при укреплённой голени производят разгибание туловища совместно с большой ягодичной мышцей. Когда колено согнуто, те же мышцы осуществляют вращение голени, сокращаясь по отдельности на той или другой стороне. Полусухожильная мышца вращает голень кнутри.

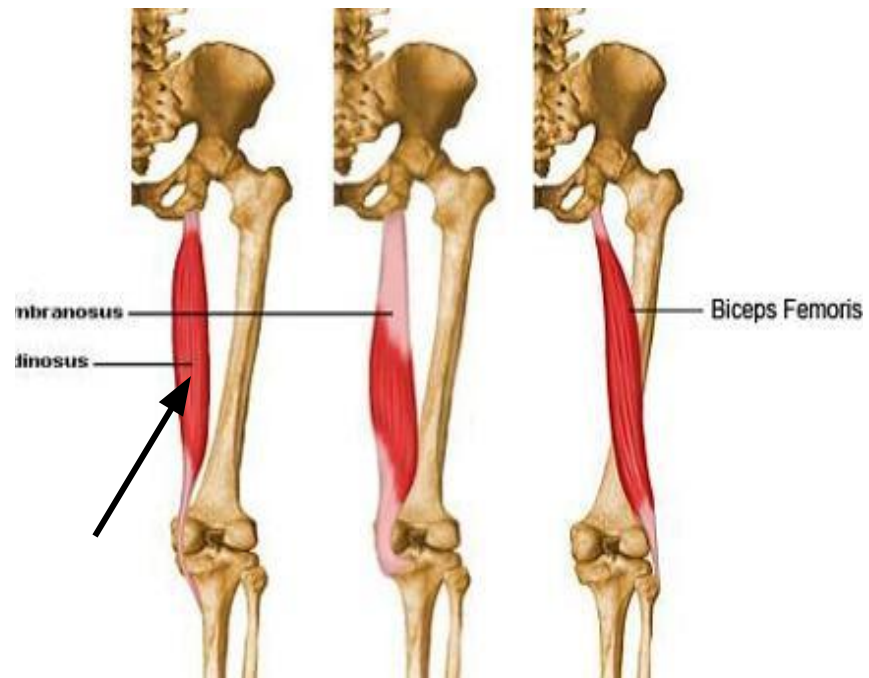




Полуперепончатая мышца бедра

Начинается от седалищного бугра. Направляясь книзу, она переходит в плоское сухожилие, которое затем суживается. Оно огибает медиальный надмыщелок и направляется к медиальной поверхности большеберцовой кости. В этом месте сухожилие становится шире и разделяется на три пучка. Внутренний пучок, располагается горизонтально, заканчивается на медиальном мыщелке большеберцовой кости, средний пучок также достигает медиального мыщелка, переходя в фасцию, покрывающую подколенную мышцу; наружный пучок, подойдя к капсуле коленного сустава, переходит в коленную связку.

Функция: задняя группа мышц бедра сгибают голень в коленном суставе, разгибают бедро, а при укреплённой голени производят разгибание туловища совместно с большой ягодичной мышцей. Когда колено согнуто, те же мышцы осуществляют вращение голени, сокращаясь по отдельности на той или другой стороне. Полуперепончатая мышца вращает голень кнутри.

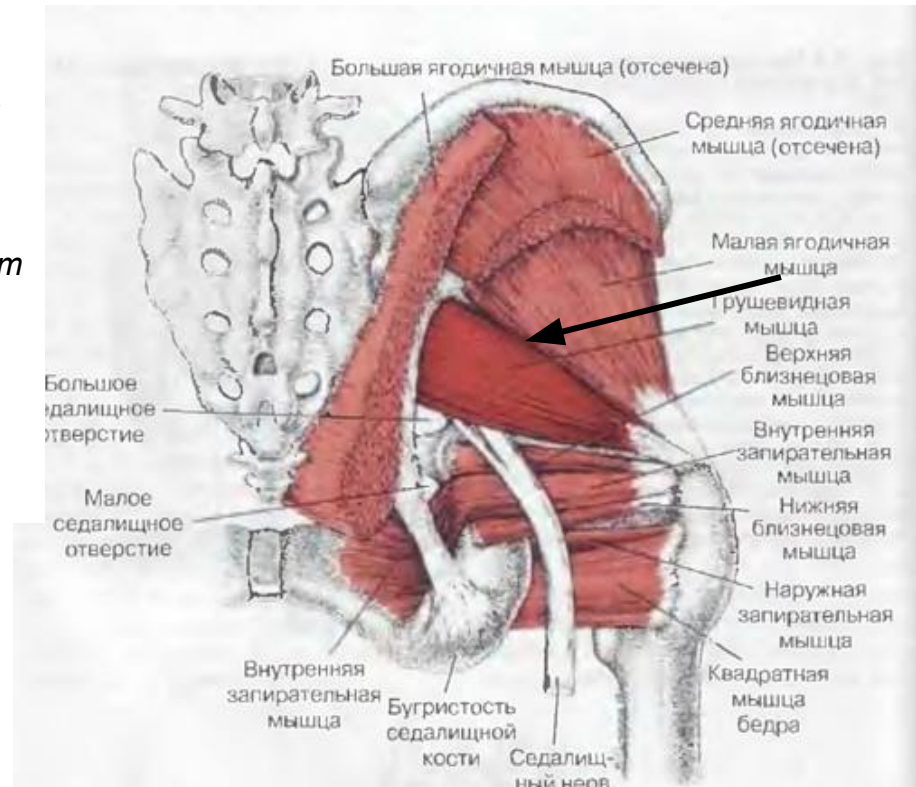




Грушевидная мышца

Имеет вид плоского равнобедренного треугольника, основание которого берёт начало от латеральной поверхности крестца, латеральнее отверстий между II и IV крестцовыми тазовыми отверстиями. Конвергируя, мышечные пучки направляются кнаружи, выходят из полости малого таза через большое седалищное отверстие (*foramen ischiadicum majus*) и, переходя в узкое и короткое сухожилие, прикрепляются к вершине большого вертела. Проходя через большое седалищное отверстие, мышца его полностью не заполняет, оставляя по верхнему и нижнему краю небольшие щели, через которые проходят сосуды и нервы.

Функция: отвечает за наружную ротацию бедра и ноги. При фиксированной ноге может наклонять таз в свою сторону.

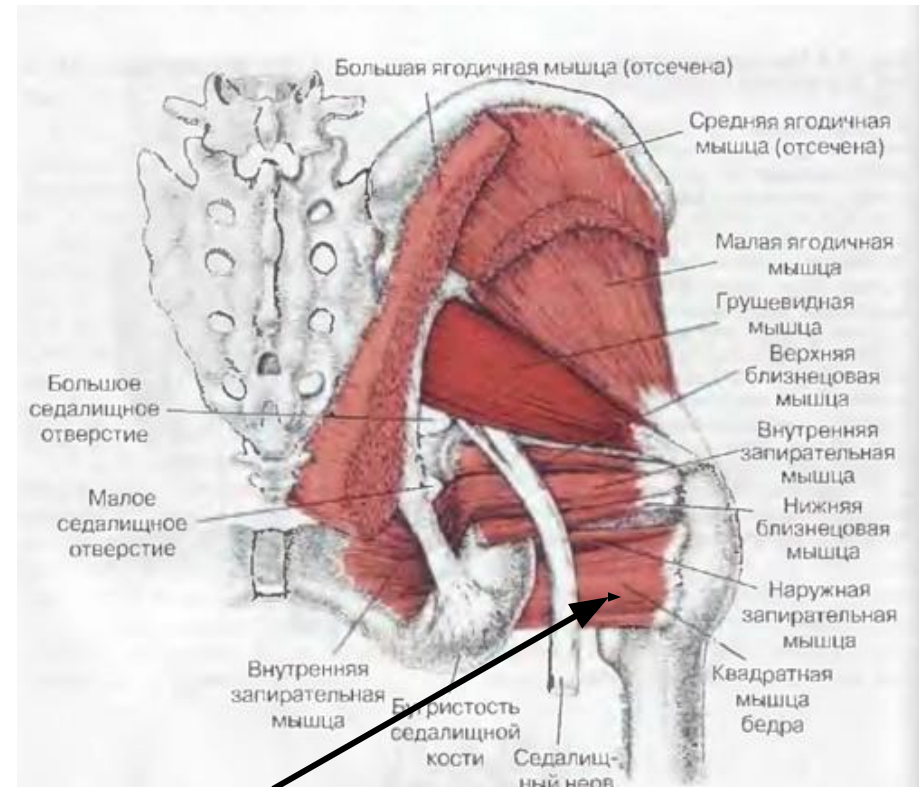




Квадратная мышца бедра

Имеет вид прямоугольника, прикрытого сзади большой ягодичной мышцей. Начинается от латеральной поверхности седалищного бугра и прикрепляется к межverteльному гребню, достигая большого вертела бедренной кости.

Функция: поворачивает бедро кнаружи.

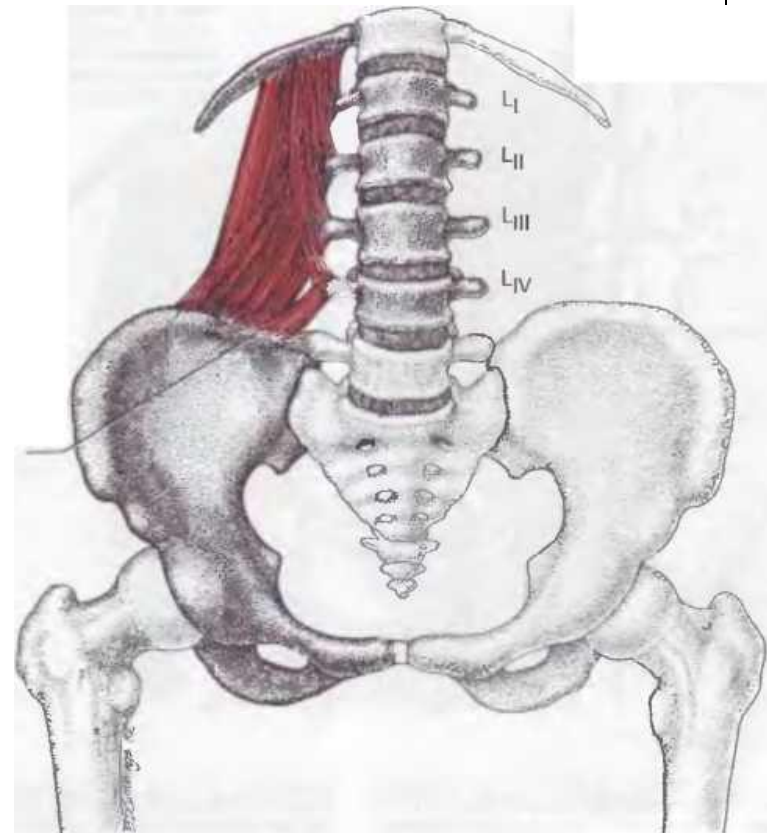




Квадратная мышца поясницы

парная, плоская, четырёхугольная; начинается задней части подвздошного гребня, подвздошно-поясничной связке и на поперечных отростках I-IV поясничных позвонков. Прикрепляется к медиальному краю XII ребра и к поперечным отросткам I-IV поясничных позвонков.

Функция: при двустороннем сокращении способствует удержанию туловища в вертикальном положении. При одностороннем сокращении вместе с мышцей, выпрямляющей туловище, и мышцами боковой стенки живота наклоняет позвоночник в свою сторону, тянет вниз XII ребро.





Подвздошно-реберная мышца

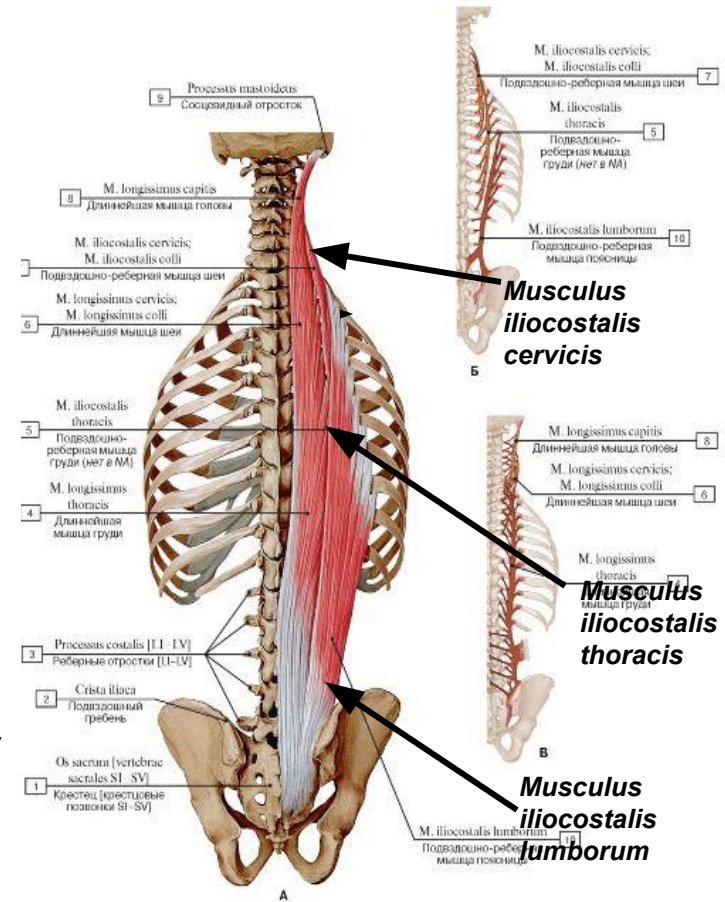
наиболее латеральная часть мышцы, выпрямляющей позвоночник. Прикрепляется к углам всех рёбер и поперечным отросткам шейных позвонков. Топографически в данной мышце выделяют три мышечных пучка.


Подвздошно-рёберная мышца поясницы (Musculus iliocostalis lumborum) — начинается от заднего отдела латерального крестцового гребня и пояснично-грудной фасции. Направляется в сторону и вверх. Образует 8—9 зубцов прикрепляется тонкими сухожилиями к углам 8—9 нижних рёбер.

Подвздошно-рёберная мышца груди (Musculus iliocostalis thoracis) — начинается около углов нижних 5—6 рёбер, следует несколько косо кверху и кнаружи и прикрепляется тонкими узкими сухожилиями к углам верхних 5—7 рёбер.

Подвздошно-рёберная мышца шеи (Musculus iliocostalis cervicis) — начинается от углов 5—7 верхних рёбер. Направляется косо вверх и латерально и тремя зубцами прикрепляется к задним бугоркам поперечных отростков IV, V и VI шейных позвонков.

Функция: данная мышца при двустороннем сокращении разгибает позвоночный столб и удерживает туловище в вертикальном положении.





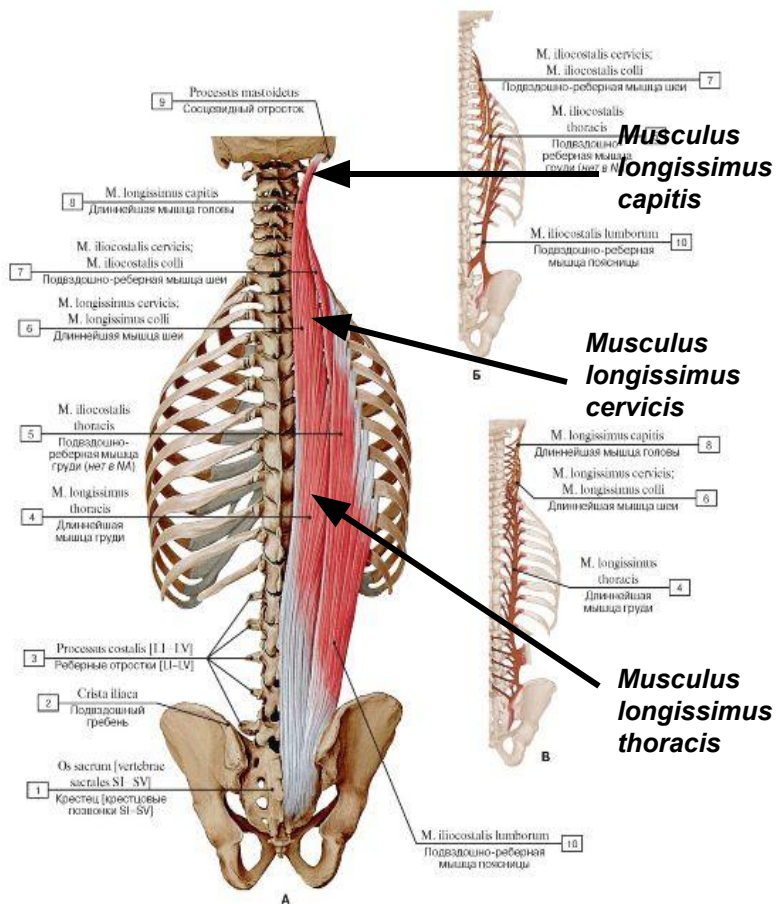
Длиннейшая мышца спины


располагается медиально от подвздошно-рёберной мышцы от крестца до основания черепа. В ней выделяют три части *длиннейшую мышцу груди* (*Musculus longissimus thoracis*) — начинается от задней поверхности крестца, поперечных отростков нижних 6-7 грудных и поясничных позвонков. Направляется вверх, после чего прикрепляется к углам десяти нижних рёбер и к задним отделам поперечных отростков всех грудных позвонков

длиннейшую мышцу шеи (*Musculus longissimus cervicis*) — начинается от поперечных отростков 4—5 верхних грудных и нижних шейных позвонков. Направляется вверх, прикрепляется к поперечным отросткам позвонков от осевого до V шейного

длиннейшую мышцу головы (*Musculus longissimus capitis*) — начинается от поперечных отростков трёх верхних грудных и трёх—четырёх нижних шейных позвонков. Направляется вверх и прикрепляется к заднему краю сосцевидного отростка

Функция: данная мышца при двустороннем сокращении разгибает позвоночный столб и удерживает туловище в вертикальном положении. При одностороннем сокращении наклоняет позвоночный столб в соответствующую сторону.



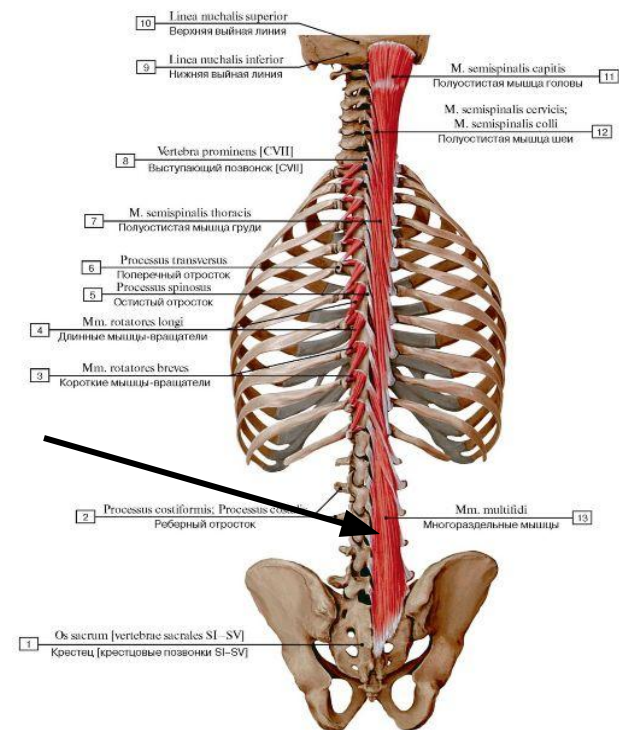


Многораздельная мышца поясницы

Мышечные пучки начинаются от задней поверхности крестца, заднего отрезка подвздошного гребня, сосцевидных отростков поясничных, поперечных отростков грудных и суставных отростков четырёх нижних шейных позвонков. Заканчивается на остистых отростках всех позвонков, кроме атланта

Мышечные пучки располагаются на всём протяжении позвоночного столба между остистыми и поперечными отростками позвонков, перекидываясь через 2, 3 или 4 позвонка

Основная функция этой мышцы — выпрямление позвоночника при двустороннем сокращении. При одностороннем сокращении она вызывает наклон позвоночника в ту же сторону и его ротацию в противоположную сторону. При увеличении длины мышцы сила наклона увеличивается, а ротация уменьшается. Обе последних функции играют второстепенную роль для поясничного отдела позвоночника.

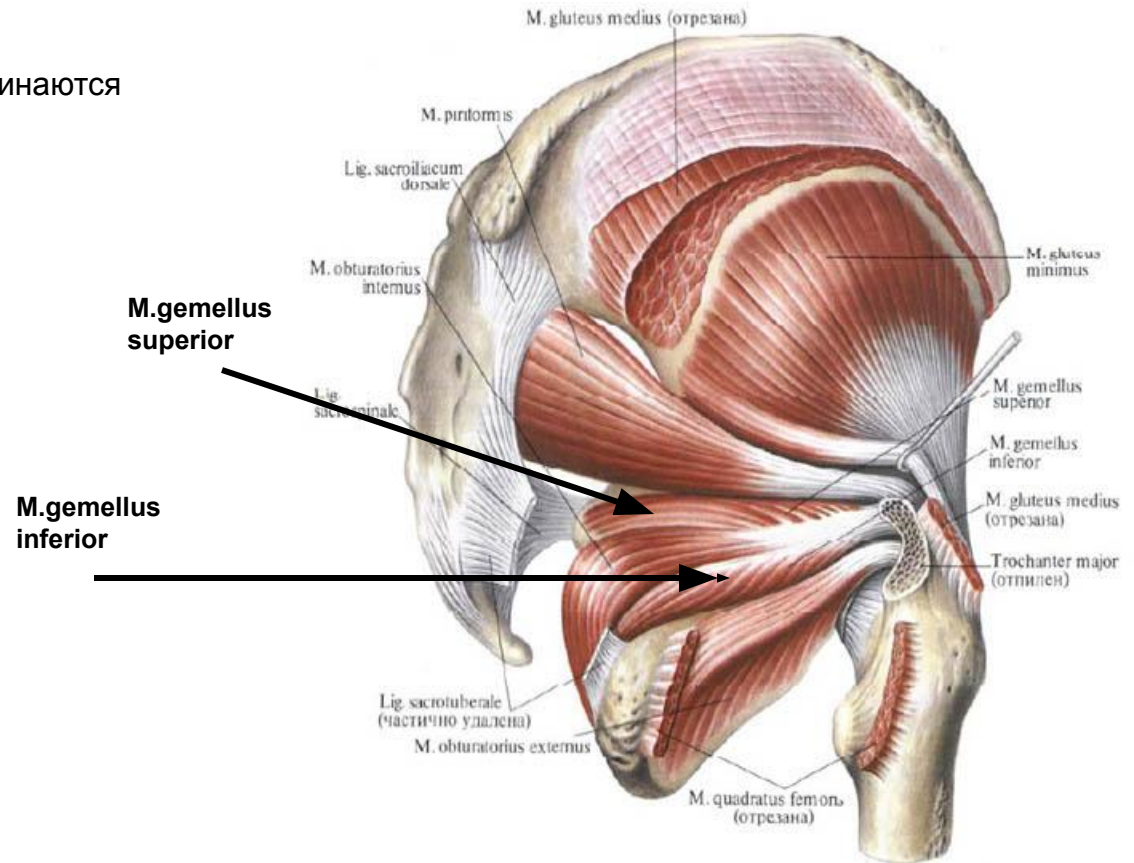




Верхняя и нижняя близнецовые

(лат. *gemellus superior et inferior*) начинаются от седалищной ости (верхняя) и седалищного бугра (нижняя); прикрепляются в вертельной ямке.

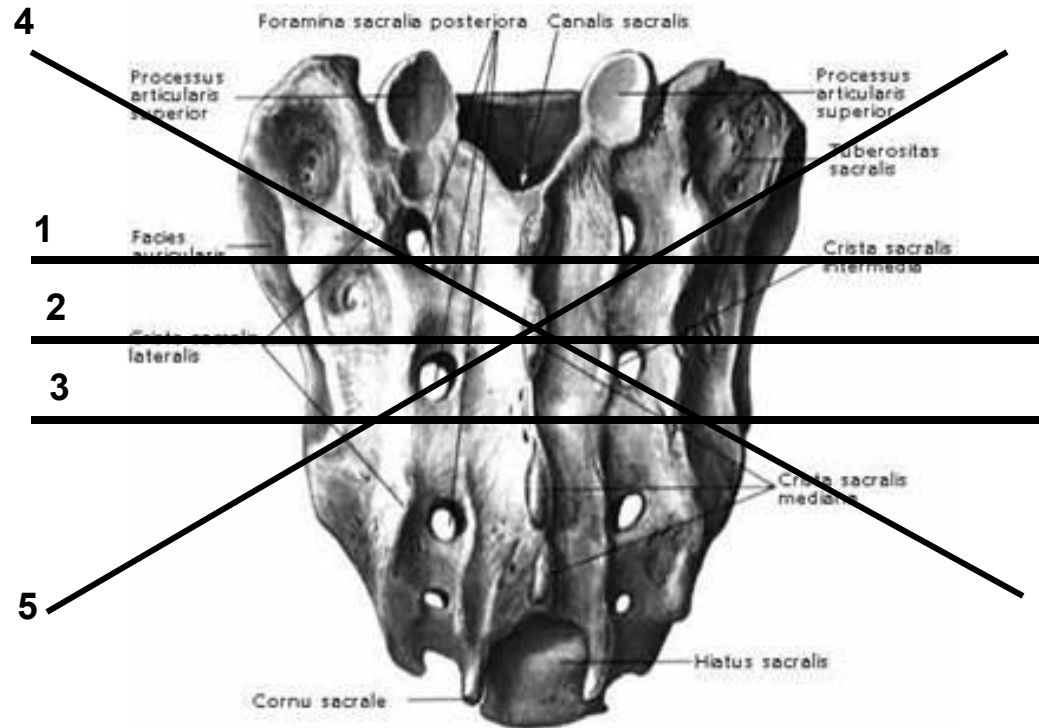
Функция: вращают бедро наружу.





Оси крестца

- 1) Верхняя ось - дыхательная поперечная ось ПДМ проходит чуть выше S2 (ось Саттерленда)
- 2) Средняя ось - поперечная ось механической флексии/экстензии проходит через S2. нутация-механическая флексия, контрнутация-механическая экстензия
- 3) Нижняя ось - поперечная ось движения подвздошной кости относительно крестца проходит ниже S2.
- 4) Левая косая ось идет от конца короткого плеча КПС слева к концу длинного плеча правого КПС.
- 5) Правая косая ось идет соответственно от окончания короткого плеча КПС справа к концу длинного плеча левого КПС



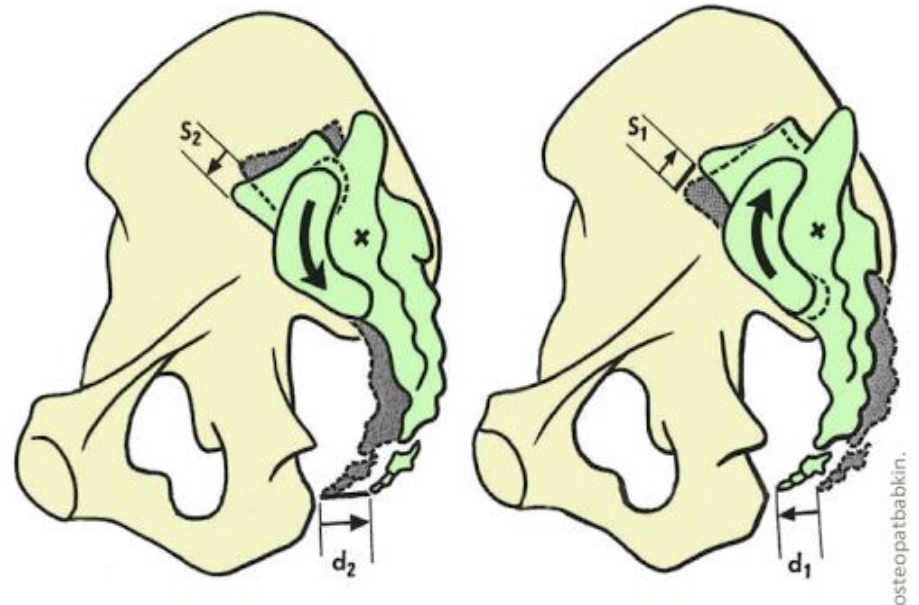



1) Флексия и экстензия в КПС

Нутация (от лат. nutare - кивать (аналогично киванию головы)) = **флексия** крестца

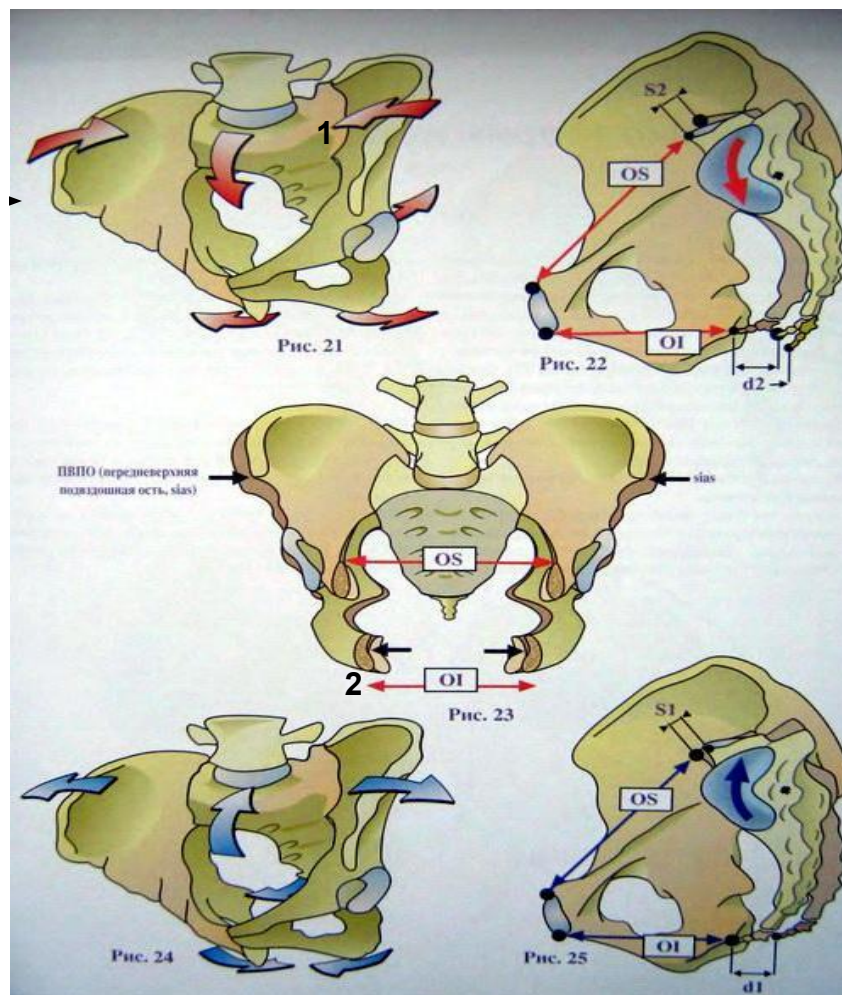
Во время нутации мыс движется вперед и вниз (S_2) вершина крестца и копчик назад (d_2) Следовательно переднезадний размер тазового кольца уменьшается на величину S_2 , а переднезадний размер выхода из таза увеличивается на размер d_2 . Следовательно подвздошные кости сближаются, тогда как седалищные бугры раздвигаются.

Контрнутация = **экстензия** крестца крестец вращающийся вокруг осевой связки, так что мыс идет вверх и назад (S_1), а верхушка крестца и копчик вниз и вперед (d_1). В результате переднезадний размер тазового кольца увеличивается на величину S_1 а выход из таза уменьшается на величину d_1 подвздошные кости сдвигаются, а седалищные бугры сближаются





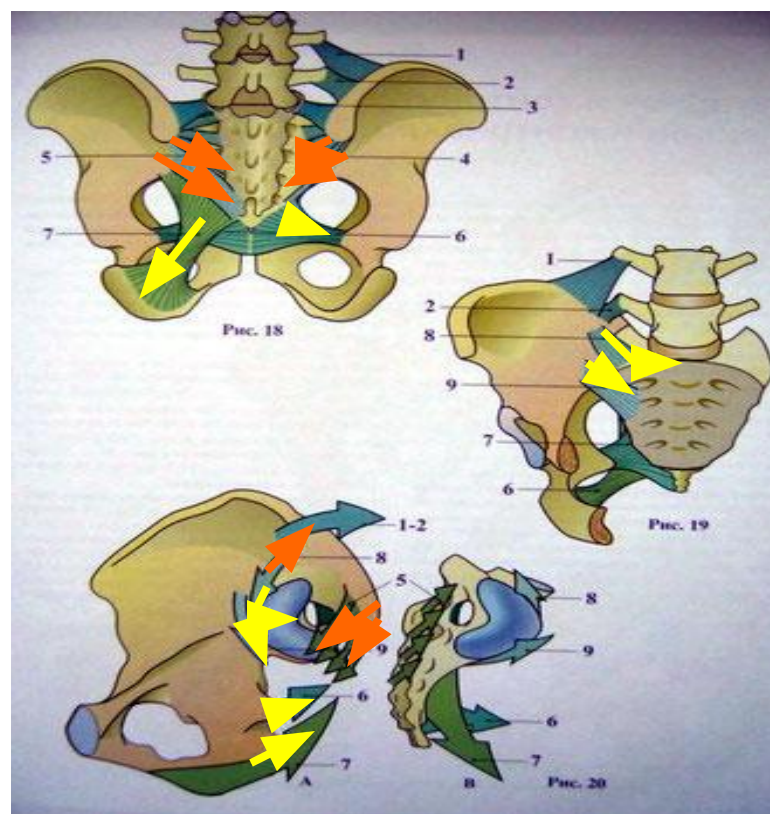
- 1) Нутация (флексия)
- 2) Контрнутация (экстензия)





Контрнугация ограничивается натяжением дорсальными крестцово-подвздошными связками

Нугация ограничена натяжением крестцово-бугорных связок , крестцово-остистых связок , крестцо-подвздошными связками.

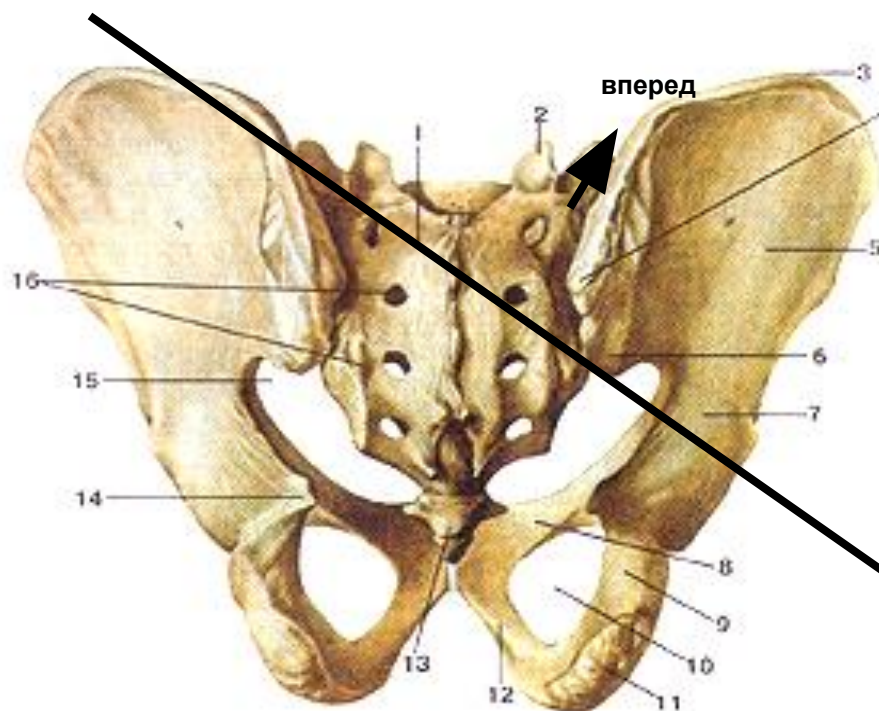




2) Предняя торзия на косых осях

Вокруг левой – влево вперед

Вокруг правой – вправо вперед

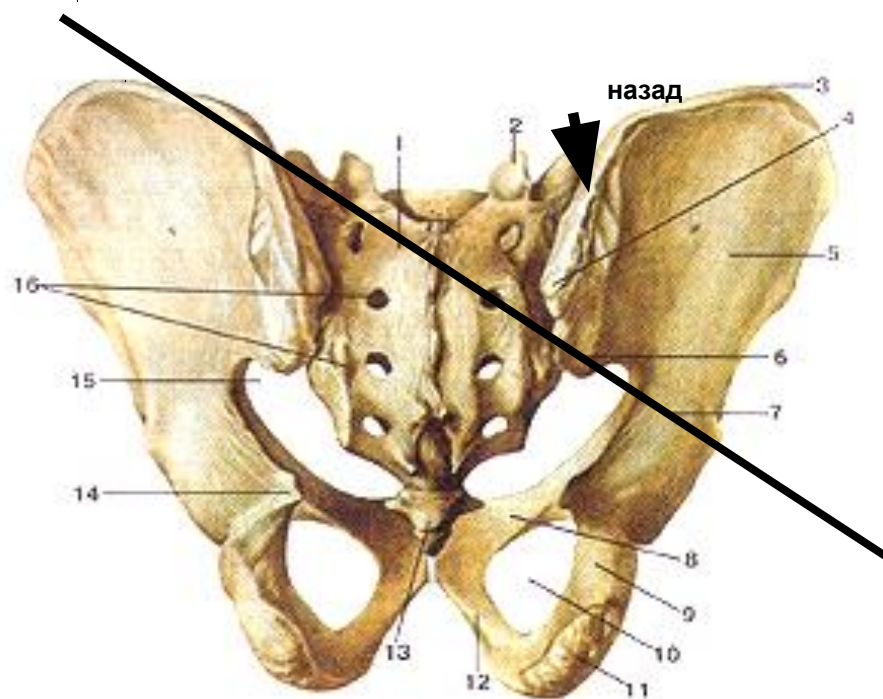





2) Задняя торзия на косых осях

Вокруг левой оси – вправо назад

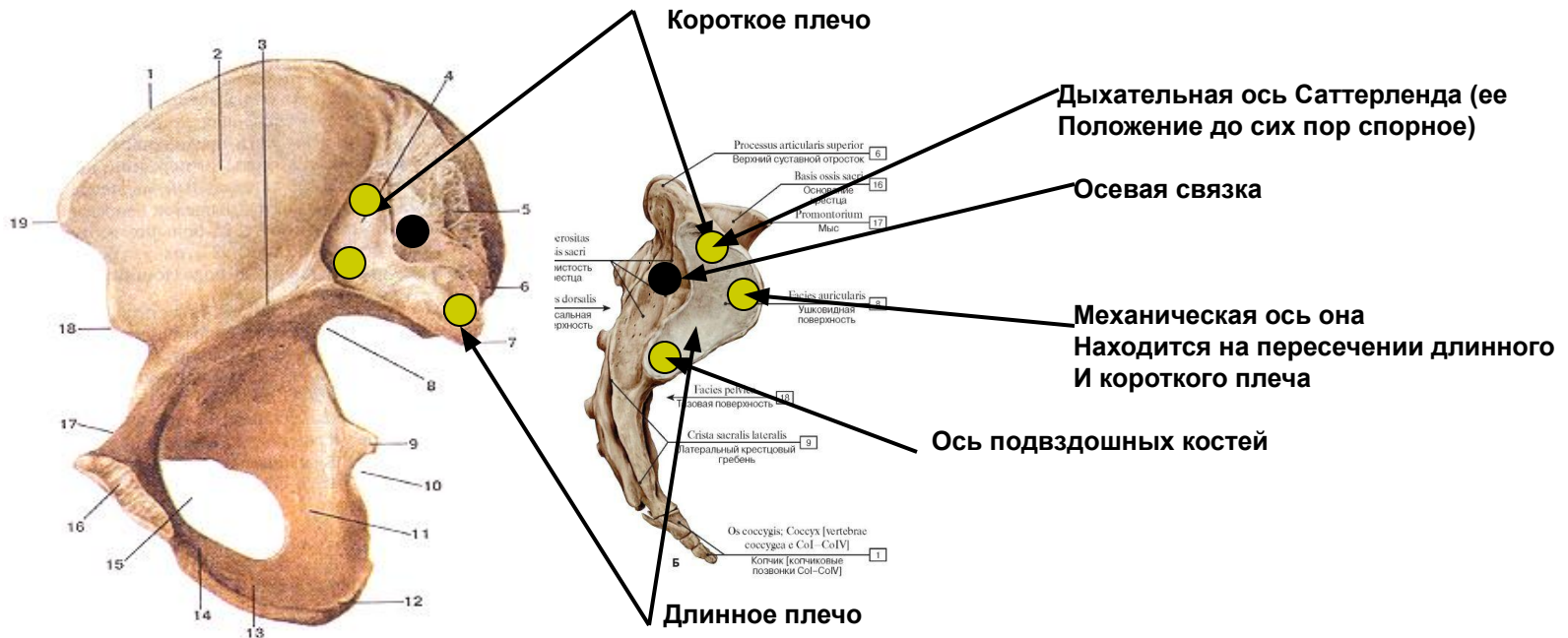
Вокруг правой оси – влево назад





Движения подвздошных костей

Две безымянные кости в норме вращаются по отношению друг к другу по поперечной оси, которая проходит через лонное сращение. Термины «передний» и «задний» используются для описания этих ротаций и относятся к направлению движения подвздошного гребня передняя или задняя ротация неизбежно влечет за собой в одном или обоих крестцово-подвздошных суставах. Поворачиваясь по поперечной лобковой оси, каждая безымянная кость должна двигаться по крестцу.

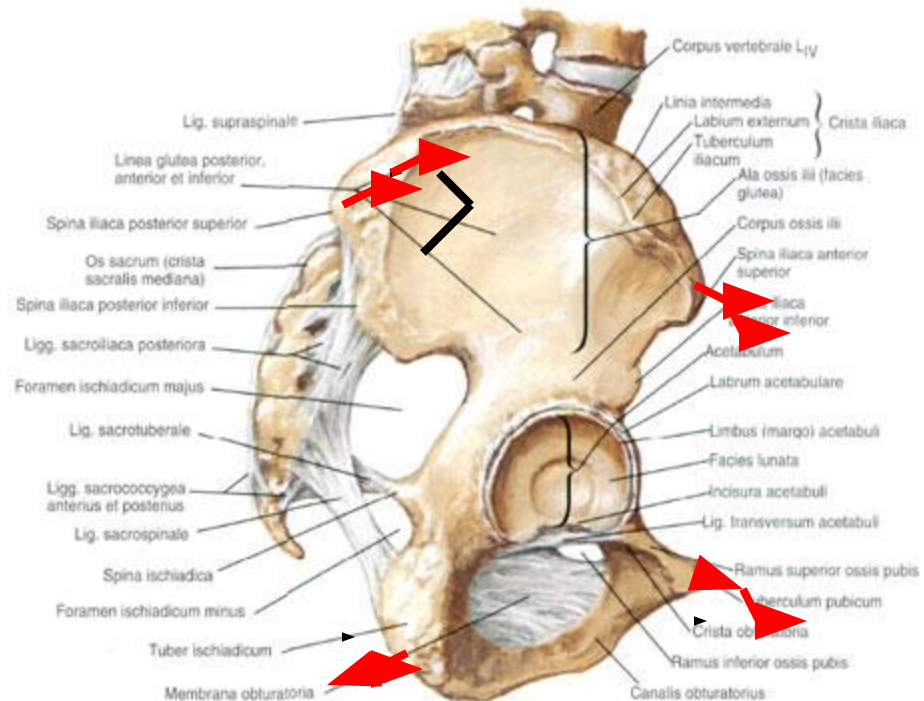





3) Передняя ротация подвздошной кости

- 1) SIAS смещается кпереди и к низу (вентро-каудально)
- 2) Горизонтальная ветвь pubis опускаются книзу и немного кпереди (вентро-каудально)
- 3) Tuberositas ischi следует немного кзади и книзу (дорзо-каудально)
- 4) SIPS смещается кпереди и кверху (вентро-каудально)
- 5) Art. coxae опускается (нижняя конечность удлиняется)

Кости и связки таза
(латеральная поверхность)

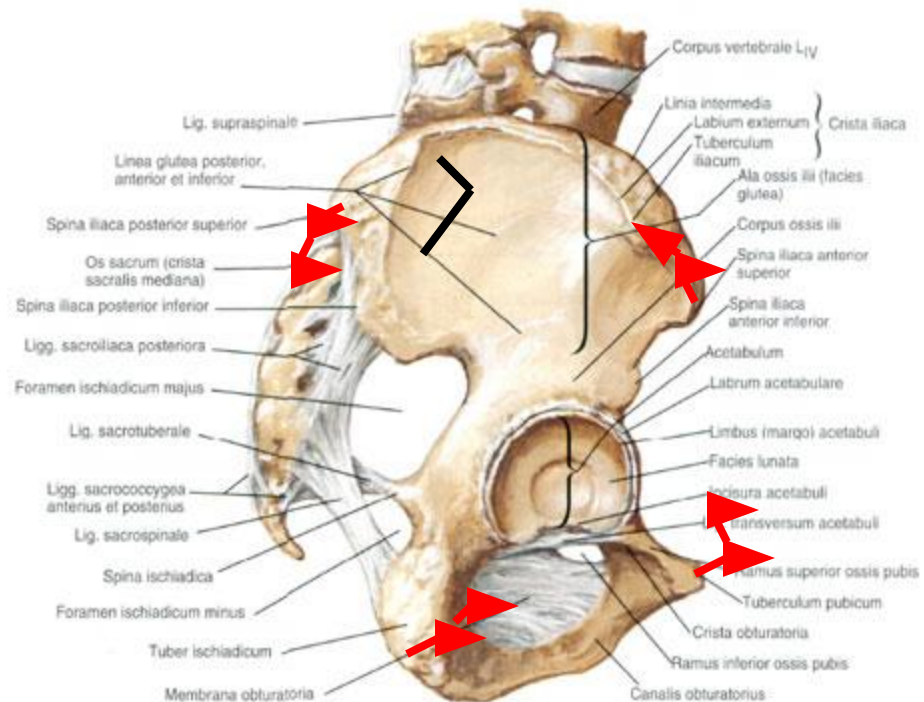




4) Задняя ротация подвздошной кости

- 1) SIAS кверху и кзади (дорзо-краниально)
 - 2) Горизонтальная ветвь pubis смещается немного кверху и немного кзади (дорзо-краниально)
 - 3) Tuberositas ischii следует кпереди и немного кверху (вентро-краниально)
 - 4) SIPS смещается кзади и книзу (дорзо-каудально)
- Art. сохае поднимается конечность укорачивается

Кости и связки таза
(латеральная поверхность)



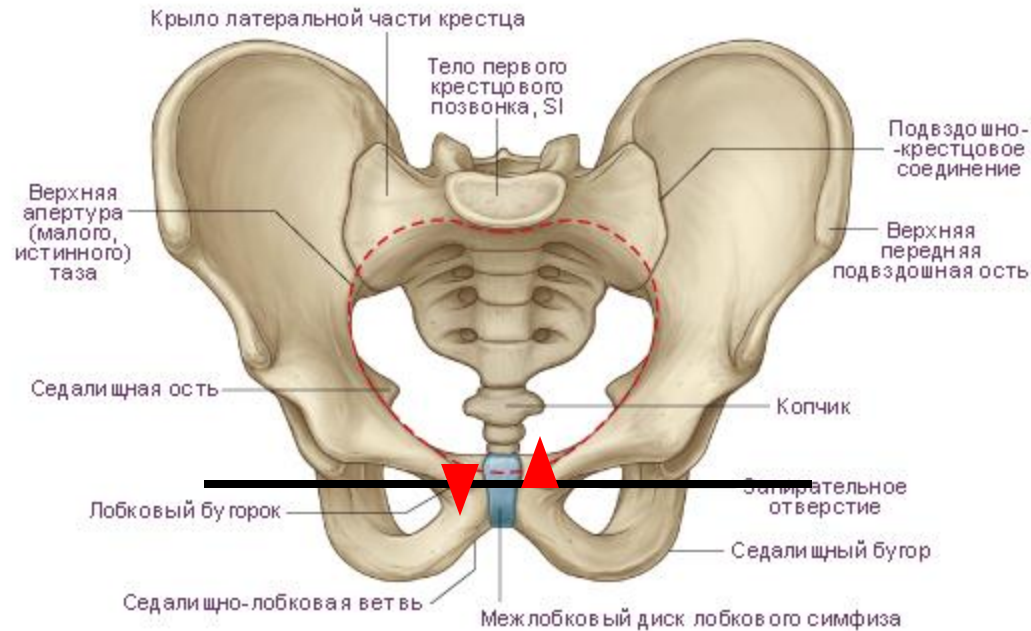


Поперечная лонная ось – составляет ось локомоций лона то есть ось между двумя безымянными костями , на которой они поворачиваются в противоположных направлениях сопровождая движение ног.

Движение в симфизе

Вперед вниз

Назад вверх





Физиология ходьбы


Физиология ходьбы пример , пациент делает шаг с правой ноги

Скручивание тела влево , смещение центра тяжести на левую ногу



Диагностика таза

- 1) Осмотр
- 2) Пальпация
- 3) Активные тесты
 - флексия
 - экстензия
 - латерофлексия
- Тест 5 линий - положение гребней подвздошных костей
 - положение SIPS
 - положение SIAS
 - положение трохантеров
 - положение подъягодичных складок
- 4) Флексионный тест стоя
- 5) Флексионный тест сидя
- 6) Тест Жилетта
- 7) Тест Кумушки (сплетницы)
- 8) Тест короткой ноги
- 9) Статический тест дисфункции лобковых костей
- 10) Динамический тест дисфункции лобковых костей
- 11) Тест компрессии лонного сочленения



Мышечно-энергетические техники (МЭТ)

МЭТ –это диагностический и лечебный метод для исцеления соматических дисфункций , базирующийся на суставной биомеханике и нейромышечных рефлексорных механизмах.

Нейромышечные механизмы , используемые в МЭТ:

изометрическое напряжение (**изотоническая** и **изометрическая** режимы работы мышц. В первом случае напряжение мышечных волокон постоянно, а их длина меняется, во втором – неизменной остается длина мышцы, а ее напряжение меняется)

постизометрическая релаксация (ПИР)

рецепторное торможение (это явление, открытое Ч. Шеррингтоном, обеспечивает согласованную работу мышц-антагонистов, например, сгибателей и разгибателей конечностей, т. е. движение конечностей. При сгибании ног в коленном суставе развивается возбуждение в спинномозговом центре мышц-сгибателей и одновременно развивается торможение в нервном центре мышц-разгибателей. Наоборот, при разгибании, в нервном центре мышц-разгибателей наступает возбуждение, а в центре мышц-сгибателей – торможение. Такие взаимодействия названы реципрокным торможением).

миотатический рефлекс (возникает на растяжение мышцы. В ответ на растяжение мышцы происходит её сокращение.)



Для диагностики и коррекции соматических дисфункций любого типа важно понятие о барьере

1) Физиологический барьер – граница объема активного движения, обусловлена тонусом мышцы, отражающим активность миотатического рефлекса.

2) Эластический барьер – граница объема пассивного движения, отражает эластические свойства мышцы, сухожилия или любой другой ткани.

3) Анатомический барьер – граница полного исчерпания возможного насильственного смещения в суставе или ткани за пределы преднапряжения – попытка преодоления анатомического барьера угрожает анатомической целостности.

Достижение эластического барьера называют преднапряжением.

Между границей эластического барьера и анатомическим барьером – т.н. парафизиологическое пространство (отражает запас прочности ткани)



Типы миотензивных техник :

1)Изотоническая -Здесь сила врача меньше силы пациента, воздействие постоянно – врач постоянно сопротивляется сокращению мышц пациента, сокращение мышечных волокон происходит в одном тоне. Изотоническое concentрическое мышечное сокращение применяется для повышения тонуса ослабленных мышц, а так же как диагностическая

2)Изокинетическая техника-Сила врача меньше силы пациента, но с каждым воздействием сила врача увеличивается, соответственно увеличивается и сила пациента. Это можно использовать для увеличения силы ослабленных мышц. Сокращение мышечных волокон происходит с увеличением тонуса. Техника применяется на слабых мышцах, для лечения мышечной слабости.

3)Техника постизометрического расслабления(ПИР)- выходят на моторный барьер . Время удержания 3 сек. , затем некоторая пауза на успокоение тканей ,пассивное ожидание в течении 3 сек .Далее фаза на увеличения амплитуды в суставе до нового моторного барьера . Применяется для сильных мышц

4)Техника изолитического расслабления-Сила врача больше силы пациента. Врач выходит на тканевой барьер, пациент напрягает мышцы, после — расслабляет их, и после фазы расслабления врач достаточно интенсивно выходит на новый тканевой барьер, заканчивается тканевым трастом.(высокая скорость ,маленькая амплитуда) применяется при недостаточности ПИР.



Задачи МЭТ

- 1) Мобилизация гипомобильных суставов
- 2) Растяжение (расслабление) укороченных (гипертоничных) мышц
- 3) Возвращение функционально ослабленным мышцам
- 4) Улучшение микроциркуляции в измененных тканях.



Биомеханика Джона Мартина Литтлджона .



Литтлджон описывал 4 типа дуг:

- 1) Структуральные дуги
- 2) Функциональные дуги
- 3) Центральная или «удвоенная, усиленная» дуга
- 4) Физиологические дуги

В основе анализа дуг использовал целый ряд критериев, таких как: морфология позвонков и пространственная ориентация фасеток суставов, эмбриологическое развитие позвоночника, ход и прикрепление мышц, физиология движений в позвоночнике и т.п.

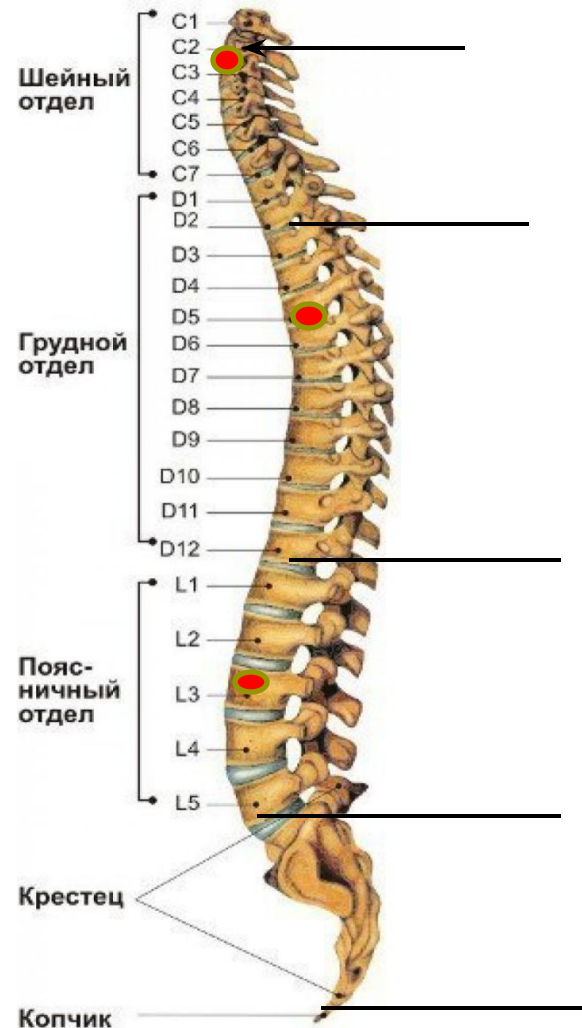
C5, T9, L5, (C1) он называл **междуговыми пивотами**.




Структуральные дуги

<u>Дуги</u>	<u>«Ключевые камни»</u>
C2-Th2	C2/3
Th2-Th12	Th5/6
Th12-L5	L3
L5-Соссух	

Здесь будет похоже на то, как обычно принято описывать дуги позвоночника в анатомии. «Ключевые камни», которые использует Литтлджон, означают наиболее значимый позвонок в дуге с точки зрения механики и по отношению к центральной линии тяжести, а не обязательно центры дуг, их вершины в геометрическом понимании.

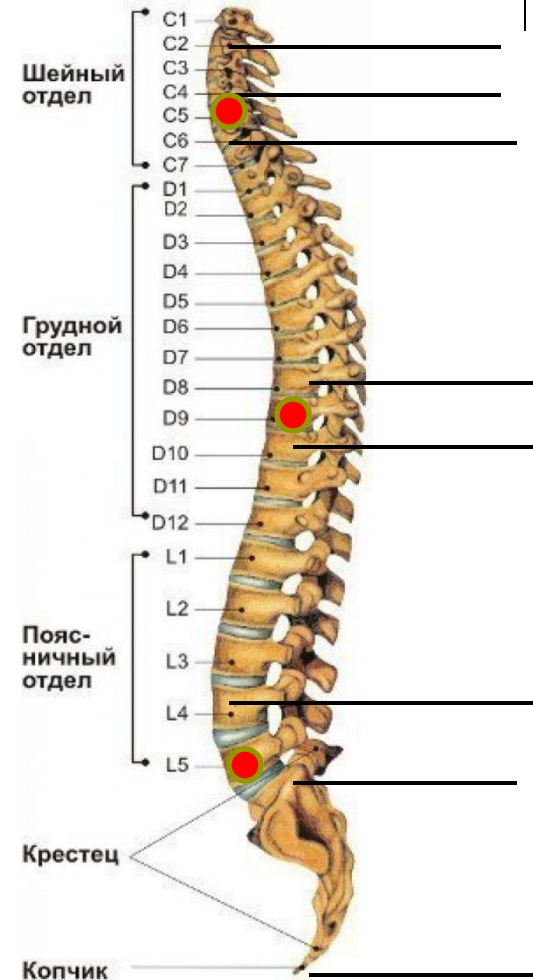




Функциональные дуги

В данной классификации уже само название говорит за себя, где функция задается структурой, то есть морфологией позвонков, ориентацией суставных фасеток, ходом и прикреплением мышц. Литтлджон особо выделял C5 и T9, как места, где происходит смена ориентации фасеток суставов и он их представлял как переходные зоны для движений в позвоночнике. L5-очень важное соединение между поясничным отделом позвоночника и крестцом, является аналогом C1. Таким образом, C5, T9, L5, (C1) – являются пивотами между дугами, где происходит смена движений между дугами, чем они и привлекают массу стрейнов и поражений.

<u>Дуги</u>	<u>Междугловые пивоты</u>
C2-C4	C5
C6-T8	T9
T10-L4	L5
Sacrum-Coccyx	





Центральная (удвоенная усиленная) дуга

Центральная дуга представляет собой самую «сильную» часть позвоночного столба и, выделяя ее, Литтлджон исходил из тех соображений, что грудной отдел является частью первичной, эмбриональной дуги, и поэтому самый мощный и стабильный. А шейная и поясничная дуги являются вторичными и поэтому уже по определению будут областью компенсаций и адаптаций по отношению к первичной дуге и силе тяжести. Т4 является тем местом, где компримирующие силы, идущие от головы и шеи встречают поддержку от первичной дуги. L3 является центром тяжести тела и все, что находится ниже от него, как бы «свисает» с этого уровня. Таким образом, всё что выше Т4, служит основой для компенсации компримирующих сил, нисходящих от головы и шеи, а всё, что ниже L3-оказывается «подвешенным» на нем. В результате, центральная дуга представляет собой уровень – T5- L2 . Значение «удвоенная», Литтлджон представляет в том смысле, что часть её является кифотической, а часть - лордотической. Единственным «слабым» местом здесь будут T11 и T12 из-за прикрепления к ним «плавающих» ребер.

Дуги

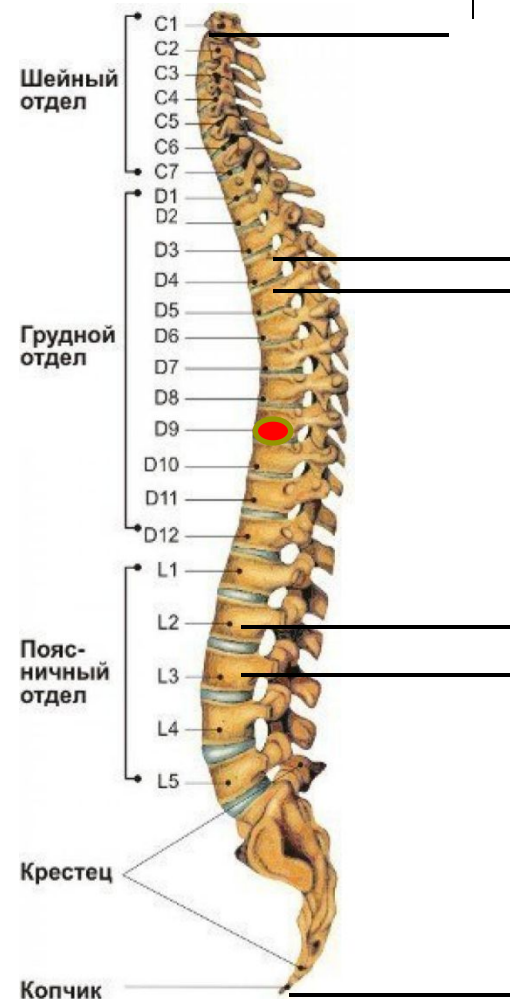C2-T4


T5- L2 центральная дуга

L3 – и ниже

Ключевые камни

T9





Физиологические дуги

Данная классификация основана на анализе силовых линий, концепции остеопатических центров (контролирующей роли автономной нервной системы), и центров осцилляции (центральные точки окружностей, образованных формой суставных фасеток). Ключевым представлением здесь будет то, что С7 – является центром осцилляции для шейного и грудного отделов позвоночника, а Т9 – для грудного и поясничного, соответственно.

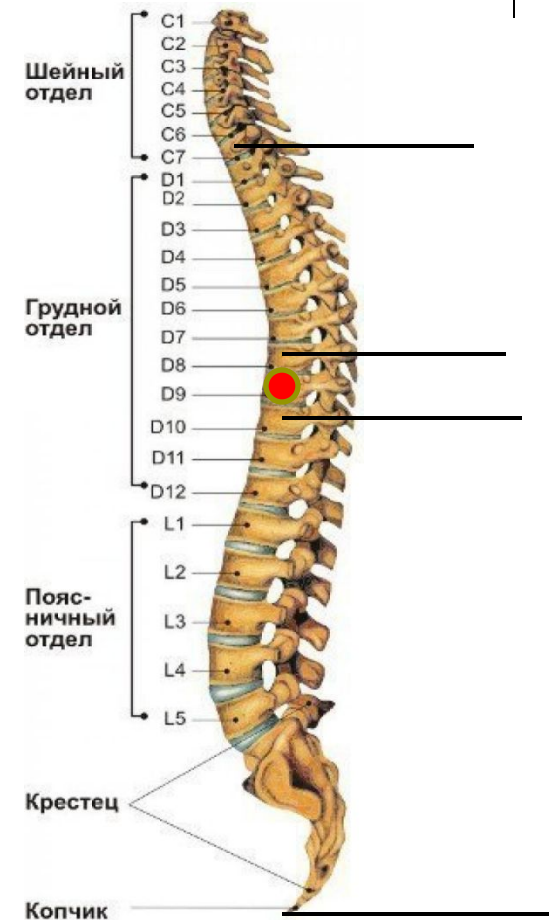
Дуги

С7-Т8

Т10- Соссух

Ключевые камни

Т9





Литтлджон отмечал, что в области пивотного сегмента происходит изменение тенденции движения из флексии в экстензию и наоборот. Также он полагал, что в пивотных сегментах возможен больший объем движений, чем в обычных, но при определенных условиях они превращаются в своего рода регуляторы движений и уже будут ограничивать их.

Конечно же, необходимо помнить, что все это соответствует «идеальной» позуре. В реальности может оказаться, например, что длинная поясничная дуга поднимается до уровня T10 и, таким образом, T9/T10 становится «функциональным» груднопоясничным пивотом. Часто «функциональным L3» становится L2 или L4 и т.д.

Клинически очень важно использовать модель пивотов, их взаимоотношения друг с другом. Литтлджон верил, что необходимо работать на дугах, чтобы сбалансировать пивоты, приблизить их к идеальной модели.



Переднезадняя линия (ПЗЛ)

Начинается с основания черепа, от переднего края большого затылочного отверстия и опускается кзади и вниз к кончику копчика, проходит через тела T11 и T12, и далее через S1 крестца. Эта линия объединяет весь суставной механизм позвоночника в одно целое, и она отражает те силы, которые оказывают сопротивление утрате нормальных дуг в позвоночнике.

Заднепередняя линия (ЗПЛ)

Берет начало от середины заднего края большого затылочного отверстия, затем идет в передненижнем направлении к месту соединения L2\3, где раздваиваясь продолжается к вертлужным впадинам (в работах Дж. Уэрнама эти линии от вертлужных впадин продолжают еще дальше – они сходятся на лобковом симфизе, таким образом объединяя таз в одно целое). Эту линию еще называют «линией давления», так как она отражает разницу давления в грудной и брюшной полостях и поддерживает натяжение в структурах шеи и туловища.

Центральная гравитационная линия

Эта линия будет результирующей ПЗЛ и ЗПЛ, она проходит между двумя мыщелками затылочной кости через зуб С2, далее через L3 к передней части мыса крестца, затем медиальнее от центров тазобедренных суставов, коленных суставов и лодыжек, далее кзади от головок метатарзальных суставов и кпереди по отношению к бугристости пяточной кости

Переднецентральная (ПЦЛ) и заднецентральная (ЗЦЛ) линии

Переднецентральная линия полностью повторяет ход ПЗЛ, с заднецентральная – несколько сложнее. Для придания трехмерности телу, пришлось ЗПЛ разложить на две линии во фронтальной плоскости. Начинаются они от заднелатеральных краев большого затылочного отверстия, далее идут в передненижнем направлении к противоположному тазобедренному суставу, пересекаясь на уровне T4. Разрешение ПЦЛ и двух ЗПЛ также даст центральную гравитационную линию.



Взаимные пересечения всех этих линий даст нам 3 треугольника, два из которых будут основанием книзу, а последний – основанием кверху, создавая опору для суставов головы. Меньший из двух нижних, с вершиной на **L3**, отражает представления Литтлджона о том, что нижние конечности как бы свисают с «центра тяжести тела» -**L3**. Второй, больший по размерам, своей вершиной на уровне **T4** соединяется с вершиной малого треугольника, основание которого предоставляет мягкую опору для головы.



