Анатомия Ц Н С

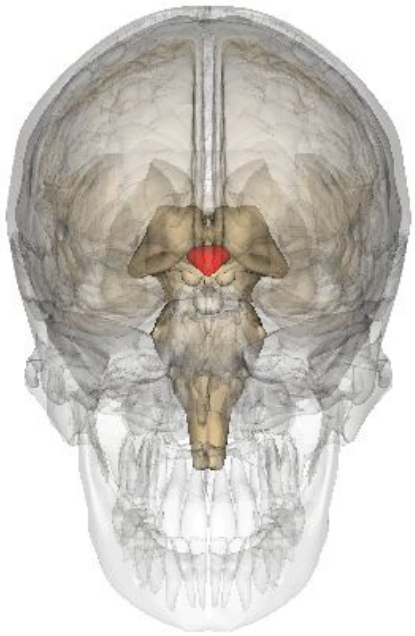

АНАТОМИЯ ЦЕНТРАЛЬНОЙ НЕРВНОЙ СИСТЕМЫ (ЦНС)

Термины и определения.

Общие положения анатомии как науки.

Этапы развития анатомии как науки.

Классификация направлений анатомии.

Классификация основных форм анатомии.

Основная анатомическая терминология

Анатомия человека (**греч. anatomë – рассечение, расчленение**)-наука, изучающая:

- форму и строение человеческого организма (и составляющих его органов и систем);
- исследующая закономерности развития этого строения в связи с функцией и окружающей организм средой.

Этапы развития анатомии

Этапы развития анатомии можно условно разделить на:

- <u>древний этап</u> (эпоха Античности, эпоха Возрождения);

- <u>новый этап развитии анатомии,</u>

  началом которого может считаться XVIII век.

Зарубежные анатомы нового этапа развитии анатомии (XVIII-XX вв.)





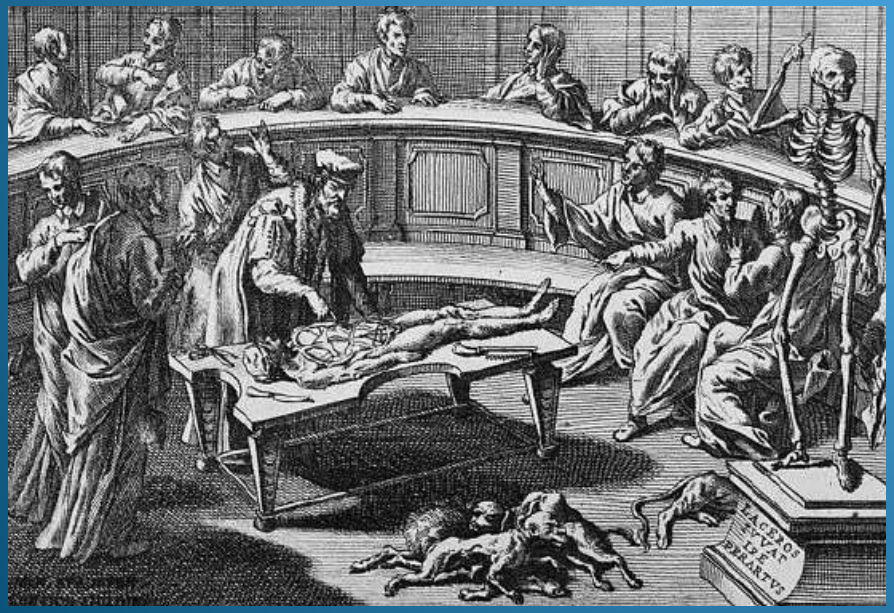



Метафизический этап развития анатомии

Для древнего этапа развития анатомии (Эпоха Античности, эпоха Возрождения) характерным был ***метафизический*** подход.

Для этого этапа в основном применялся описательный принцип.

(Метафизикой в философии называется подход к явлениям природы и общества как к неизменным и изолированным друг от друга).

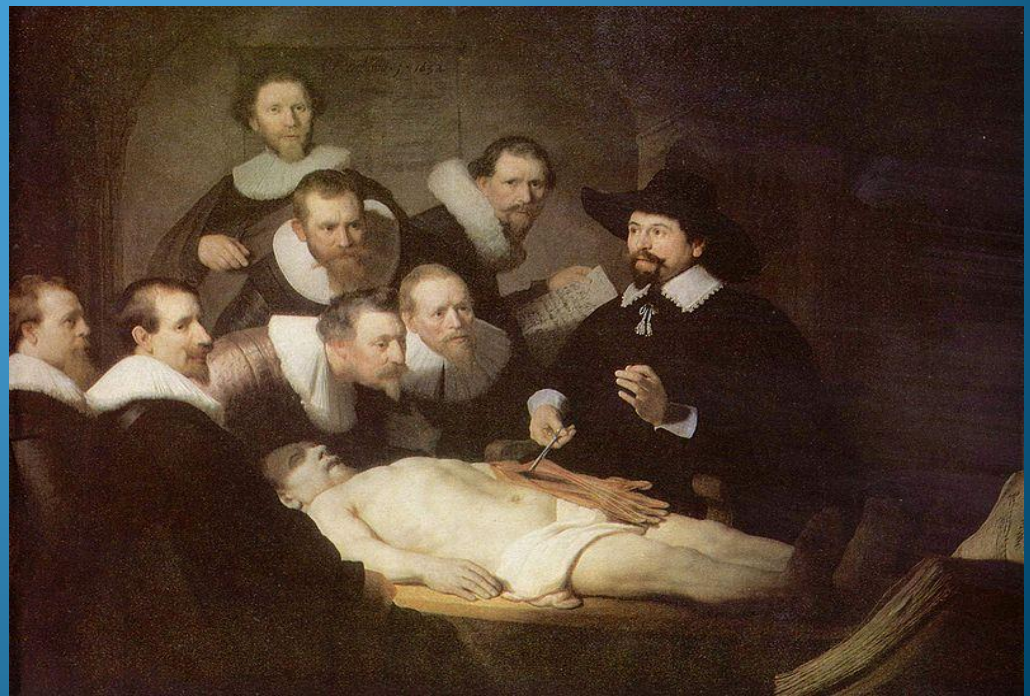

«Русский этап» развития анатомии (XIX-XX)







Диалектический этап развития анатомии

Для нового этапа развития анатомии (XVIII в.) характерным стал **диалектический** подход.

(Диалектикой в философии называется подход к явлениям природы и общества, рассматривающей все явления в их развитии, изменении и взаимной связи).

Организм стал рассматриваться как целое образование, находящееся в единстве с условиями существования.

Анатомия нового этапа изучает не только строение современного взрослого человека, но исследует как сложился человеческий организм в его историческом развитии. С этой целью:

1. Изучается развитие человеческого рода в процессе эволюции животных – **филогенез** (гр.-phyle - род, племя) (генезис - развитие).
2. Исследуется процесс становления и развития человека в связи с развитием общества - **антропогенез** (гр.-anthropos - человек).
3. Рассматривается процесс развития индивида - **онтогенез** (гр.-**ontos** – особь) (генезис-развитие) в течение всей его жизни:
   - **утробной,** эмбриональной (эмбриогенез);
   -внеутробной, или постнатальной (**post** - после, **natus** - рождение), от момента рождения до момента смерти.

В анатомии принято различать:



- **Макроскопическую анатомию**, сфера которой- изучение строения тела и органов, производимое либо невооруженным глазом, либо с помощью оптических приборов, дающих малое увеличение.

- **Микроскопическую анатомию**, которая изучает форму и строение органов и тканей на микроскопическом уровне с помощью светового и электронного микроскопов. С помощью этих технических устройств стремительно развивается наука о тканях - **гистология** и наука о клетке – **цитология.**

Накопленный в процессе метофизического этапа развития анатомии фактический материал явился фундаментом для разграничения нескольких форм описательной анатомии. Различают:

- Системную (систематическую);
- Топографическую;
- Патологическую;
- Пластическую.

1. **Систематическая** (системная) анатомия описывает форму, строение и расположение органов по системам. В нее входят разделы:

- **Остеология** (наука о костях), составляющих твердую основу тела;
- **Синдесмология**, (наука о суставах и связках);
- **Миология** (учение о мышцах).
- **Спланхнология**- раздел анатомии изучающий строение внутренних (висцеральных) органов (учение о внутренностях).
- **Ангиология**- раздел анатомии изучающий строение сосудистой системы (кровеносные сосуды и лимфатические узлы);
- **Эстезиология** - наука изучающая органы чувств;
- **Эндокринология** (наука об органах внутренней секреции).

- **Неврология (анатомия ЦНС)** –раздел анатомии, изучающий строение спинного и головного мозга, а также периферических нервов;

2.Топографическая анатомия описывает форму и строение органов. Особое внимание обращается на взаимное пространственное расположение органов, их отношение к кровеносным сосудам и нервам. Основоположником этого направления**: топографическая анатомия и оперативная хирургия** был русский хирург и анатом Н.И. Пирогов.

3.Патологическая анатомия, в отличие от изучения нормального здорового организма (нормальной анатомией) имеет дело с заболевающим и больным организмом, а также болезненными изменениями его органов.

4.Пластическая анатомия обращает главное внимание на статику и динамику внешних форм тела. Пластическая анатомия имеет большое прикладное значение для изобразительного искусства - живописи, графики, скульптуры, искусства кино (театра).

Другие ответвления анатомии :

5.Динамическая анатомия (кинезиология) изучает всевозможные движения человеческого тела и те морфологические изменения в организме, которые с ним происходят. Полученные результаты используются в спортивной медицине, военной и авиационно-космической медицине.

Другие ответвления анатомии :

6.Возрастная анатомия ставит целью изучить анатомические особенности организма в возрастном аспекте: **младенчество-отрочество-юность-зрелость-старость.**



Другие ответвления анатомии :

7.Рентгеноанатомия - особый раздел анатомии, выделившийся в связи с применением открытых Вильгельмом Конрад Рентгеном лучей для изучения организма человека. Помимо традиционной рентгено-скопии в последние годы развивается новое направление рентгенанатомии - **томография.**

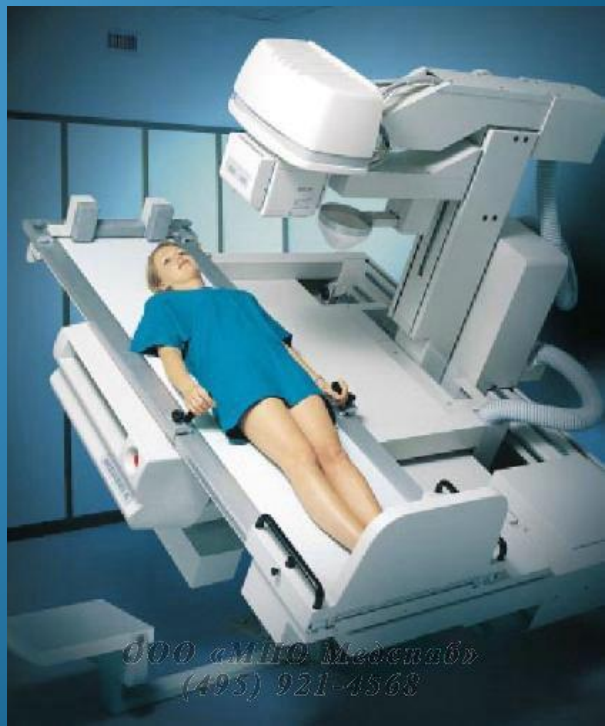

Основная анатомическая терминология

В анатомии пользуются общепринятыми обозначениями взаимно перпендикулярных плоскостей, которые уточняют определение положения органов или их частей в пространстве.

Таких плоскостей всего три:

-сагиттальная;

-фронтальная;

-горизонтальная.

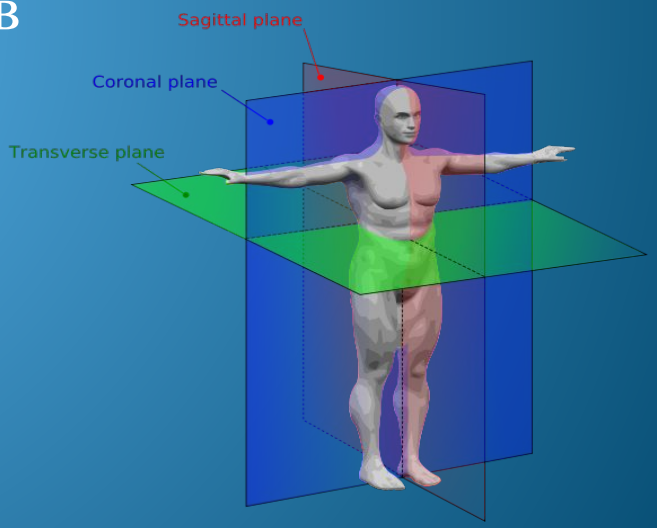

Основная анатомическая терминология

Под **сагиттальной плоскостью** понимается вертикальная плоскость, посредством которой тело рассекается в направлении пронзающей его стрелы спереди назад и вдоль тела.

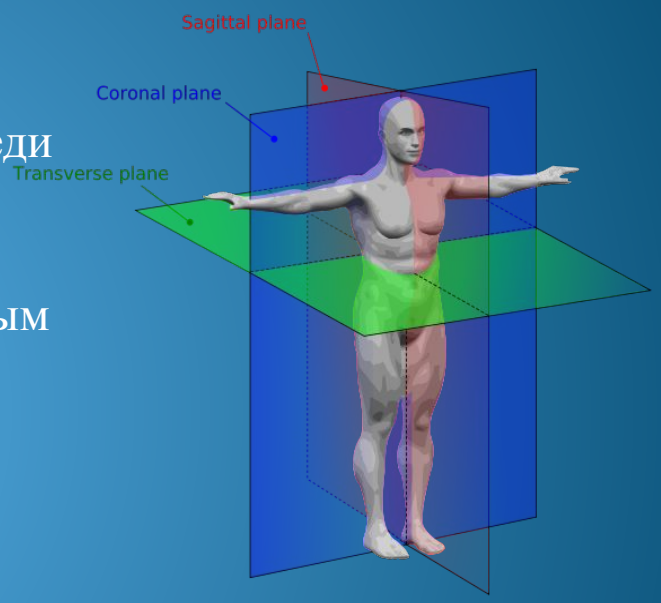

Плоскость, идущая тоже вертикально, но под прямым углом к сагитальной, носит название: **фронтальной плоскостью,** параллельной лбу (frontis - лоб).
Она делит тело на передний и задний отделы.

Горизонтальная плоскость располагается горизонтально, т. е. под прямым углом как к сагитальной, так и к фронтальной плоскостям.
Она делит тело на верхний и нижний отделы.

Основная анатомическая терминология

Обозначение положения отдельных точек или линий в этих плоскостях следующее.

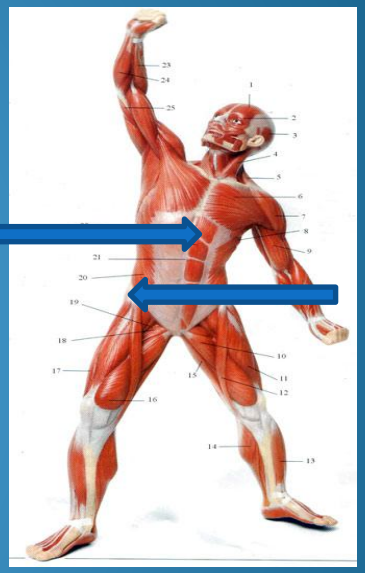

<u>Срединно-боковое направление</u>:

- то, что располагается ближе к срединной плоскости, обозначается как **медиальныное,** (лат.- **medialis**, срединный);

-то, что лежит дальше от срединной плоскости, обозначается как боковой, **латеральное,** (лат.-**lateralis**, боковой).

<u>В передне-заднем направлении:</u>

-ближе к передней поверхности тела передний, **вентральный** (лат.-**venter**, живот);

-ближе к задней поверхности-задний или **дорсальный** (лат.- **dorsum**, спина).

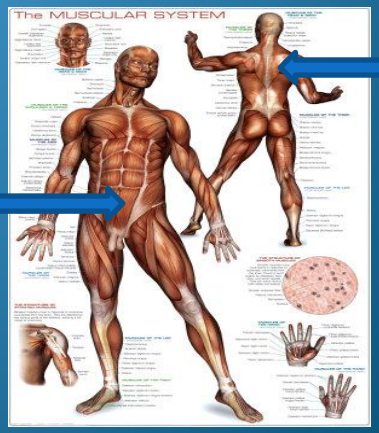

Основная анатомическая терминология

<u>В вертикальном направлении</u>:

- ближе к верхнему концу тела- верхний или **краниальный** (лат. –cranium, череп).

- ближе к нижнему концу тела- нижний или **каудальный** (лат.-cauda, хвост).

Основная анатомическая терминология

Термины **наружный** (externus) и **внутренний** (internus), применяются для обозначения положения в отношении полости тела и целых органов, в смысле «более кнутри» или «более кнаружи» лежащие.

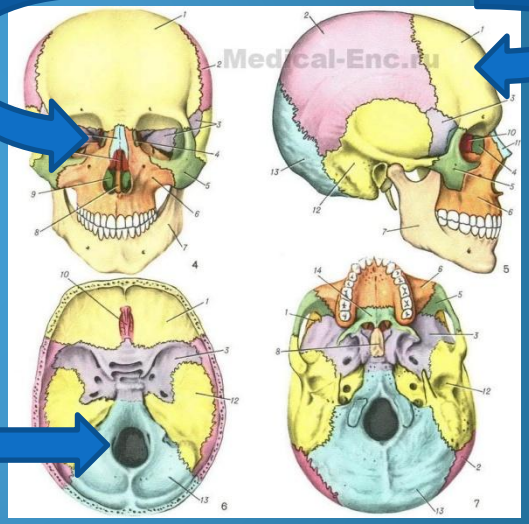

<u>Термины величины:</u>

- **большой** (magnus),
- **малый** (parvus),