Витамин В-12 дефицитная анемия у детей

Подготовила студентка 401 гр. Симонова Ксения

Определение

- **Пернициозная анемия** (от лат. perniciosus - гибельный, опасный) или **B12-дефицитная анемия** или **мегалобластная анемия** или болезнь Аддисона-Бирмера или (устаревшее название) злокачественное малокро́вие - заболевание, обусловленное нарушением кроветворения из-за недостатка в организме витамина B12. Особенно чувствительны к дефициту этого витамина костный мозг и ткани нервной системы.

- **Мегалобластные анемии** - группы заболеваний, характеризующихся ослаблением синтеза ДНК, в результате чего нарушается деление всех быстропролиферирующих клеток (гемопоэтических клеток, клеток кожи, клеток ЖКТ, слизистых оболочек).
- Кроветворные клетки относятся к наиболее быстро размножающимся элементам, поэтому анемия, а также нередко **нейтропения** и **тромбоцитопения** выходят на первый план в клинике.
- Основной причиной мегалобластной анемии является дефицит цианкобаламина или фолиевой кислоты.

Из истории…

- В 1855 году английский врач Томас Аддисон, а затем в 1872 году более подробно немецкий врач Антон Бирмер описали болезнь, которую назвали злокачественной (пернициозной) анемией.
- Вскоре французский врач Арман Труссо предложил называть эти болезни аддисоновой анемией и болезнью Аддисона.
- В 1926 году Дж. Уипл, Дж. Майнот и У.Мёрфи сообщили, что пернициозная анемия лечится введением в рацион питания сырой печени и что в основе заболевания лежит врожденная неспособность желудка секретировать вещество, необходимое для всасывания витамина В12 в кишечнике. За это открытие они в 1934 году получили Нобелевскую премию.

Витамин В 12

- Витаминами В12 называют группу кобальтсодержащих биологически активных веществ, называемых кобаламинами.
- B_{12} имеет самую сложную по сравнению с другими витаминами структуру, основой которой является **корриновое** кольцо
- В природе продуцентами этого витамина являются бактерии и археи.
- Поступают в организм с пищей; эндогенный синтез витаминов группы В микрофлорой кишечника не покрывает потребности в них

Действие:

Витамин В-12 работает в паре с фолиевой кислотой для производства красных кровяных телец.

Он также играет важнейшую роль в поддержании нормальной работы нервной системы, переваривании пищи, производстве белков, метаболизме жиров и углеводов.

Источники: Пища животного происхождения - печень, почки, рыба, молочные продукты, мясо и яйца.

Рекомендуемая доза для детей:

0-3 мес = 0,3 мкг ;
4-6 мес = 0,4 мкг
7-12мес =0,5 мкг
1-3 года = 1,0 мкг
4-6 лет = 1,5 мкг

Функции витамина В12 в организме

- необходим для нормального кроветворения и созревания эритроцитов
- оказывает благоприятное влияние на функции печени
- активирует обмен углеводов и липидов
- снижает содержание холестерина в крови
- поддерживает нервную систему в здоровом состоянии
- хроническая недостаточность витамина приводит к необратимому разрушению нервов

Метаболизм витамина В12

ВИТАМИН В12 → **Связь с белком транкобаломином I и III(R)** → **Образуется комплекс В12 - R**

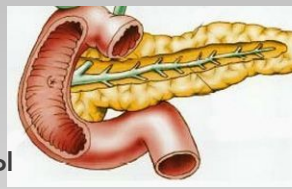

Протеазы панкреатического сока

R

В12+ внутренний фактор Касла

Связь с рецепторами подвздошной кишки

Условия: ионизированный Са и рн 7,0

Всасывается в кровь (св. с митохондриями

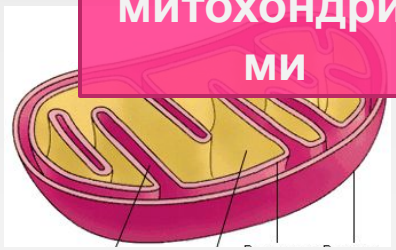

Связь с белком транкобаламином II

Костный мозг (стим. кроветворения)

Депо в печени 1гр – 1мкг В12

Причины дефицита витамина В12

- **Дефицит витамина в питании ребенка (вегетарианство)**
  - дефицит витамина у матери → снижение вит в груд.молоке
  - алиментарная недостаточность

- **Наследственные нарушения**
  - врожденные дефициты сорбции
  - дефицит внутреннего фактора Касла
  - нарушения транспорта и метаболизма витамина В12
  - нарушение синтеза и метаболизма транскобаламина (врожденн, парциальный, транзиторн)

- **Приобретенные дефекты абсорбции витамина (т ый отдел подвздошной кишки)**

1. недостаточность секреции внутреннего фактора:
   - АТ против слизистой оболочки желудка
   - заболевания слизистой, эрозии
   - резекция желудка и подвздошной кишки
2. Недостаточное всасывание в тонком киш-ке:
   - регионарный илеит
   - множественный дивертикулез тонкого кишечника
   - недостаточность поджелудочной железы
   - кишечный стаз или обструкция, обусловленн
   - целиакия, синдром Золлингера-Эллисона

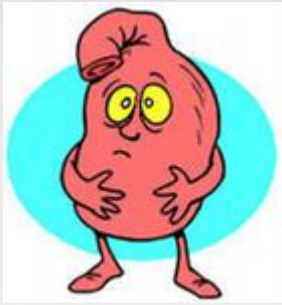

- **Прочие причины**
  - глистная инвазия;
  - лентец широкий (Diphyllobotrium latum);
  - туберкулез подвздошной кишки;
  - лимфома тонкой кишки;

Патогенез

В плазме Вит В12 присутствует в виде коферментов:

МЕТИЛКОБАЛАМИН

Нарушение образования тимидина

Нарушение синтеза ДНК

Замедление N процессов созревания гемопоэтических клеток (удлин. S фазы)

Мегалобластическое кроветворение

Страдает эритропоэз, гранулоцитопоэз, тромбоцитопоэз

5 дезоксиаденозилкоболамин

Нарушение метаболизма метилмалоновой кислоты (увеличение в крови и моче)

Угнетение метаболизма жирных кислот

Дефицит метионина

Демиелинизация серого вещества головного и спинного мозга, переф.нервов

Симптомы:

Признаки мегалобластной анемии:
- бледность
-иктеричность склер и кожи
-сухость кожи
-ломкость ногтей и волос
-слабость, недомагание
-плохой аппетит
-усталость
-отвращение к мясу

Глоссит с атрофией сосочков (лакированный язык), болезненность языка, афты

Дегенеративные изменения в сп.мозге: атаксия, парестезии, гипорефлексии, клонусы, патологический рефлекс Бабинского, ощущение ватных ног, галюцинации и бред

Желудочная секреция резко снижения. При ФГДС атрофия слизистой оболочки желудка + гистология



Диарея, умеренное увеличение селезенки и печени

План обследования больного с анемией:

- Клинический анализ крови с определением числа ретикулоцитов, и морфол.хар-кой Er
- Биохимический анализ крови(билирубин, его фракции, сывороточное железо)
- Миелограмма
- Морфологическое исследование мазков костного мозга
- Спаци,методы: определение концентр. B12 в сыворотке, уровень экскреции с мочой метилмалоновой кислоты
- Общеклинические обследования для уточнения причины: анализ мочи, кала, эндоскопическое исследование, опр-е секреции жел.сока, Rg, осмотры специалистов.

Диагностика В12-дефицитной анемии

- ***Клинический анализ крови***

  - гиперхромная анемия
  - снижение количества эритроцитов
  - снижение гемоглобина
  - повышение цветного показателя (выше 1.05)
  - макроцитоз (относится к группе макроцитарных анемий)
  - появление мегалобластных клеток
  - снижение ретикулоцитов
  - лейкопения (умерен)
  - тромбоцитопения (умерен)
  - снижение моноцитов

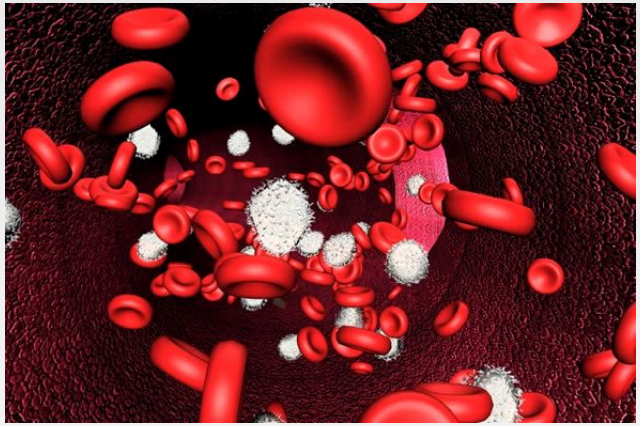

- ***В окрашенных мазках***

- макроцитоз, мегалоцитоз, анизоцитоз, шизоцитоз Er
- Кольца Кэбота в Er, гиперсегментация нейтрофиллов

- ***Биохимический анализ крови :***

- уровень билирубина в сыворотке повышен за счет непрямой фракции
- повышенный или N уровень железа сыворо
- повышение уровня свободного гемоглобина

(признаки внутрикостно-мозгового гемолиза)

- ***Обязательна пункция костного мозга***

-гиперплазия эритроидного ростка

-мегалобластный эритропоэз : для мегалобластов хар-ны большие размеры клеток, нежная хроматиновая сеть ядра и ранняя гемоглобинизация протоплазмы (темно-синяя окраска)

-клетки миелоидного ряда также увеличены в размерах

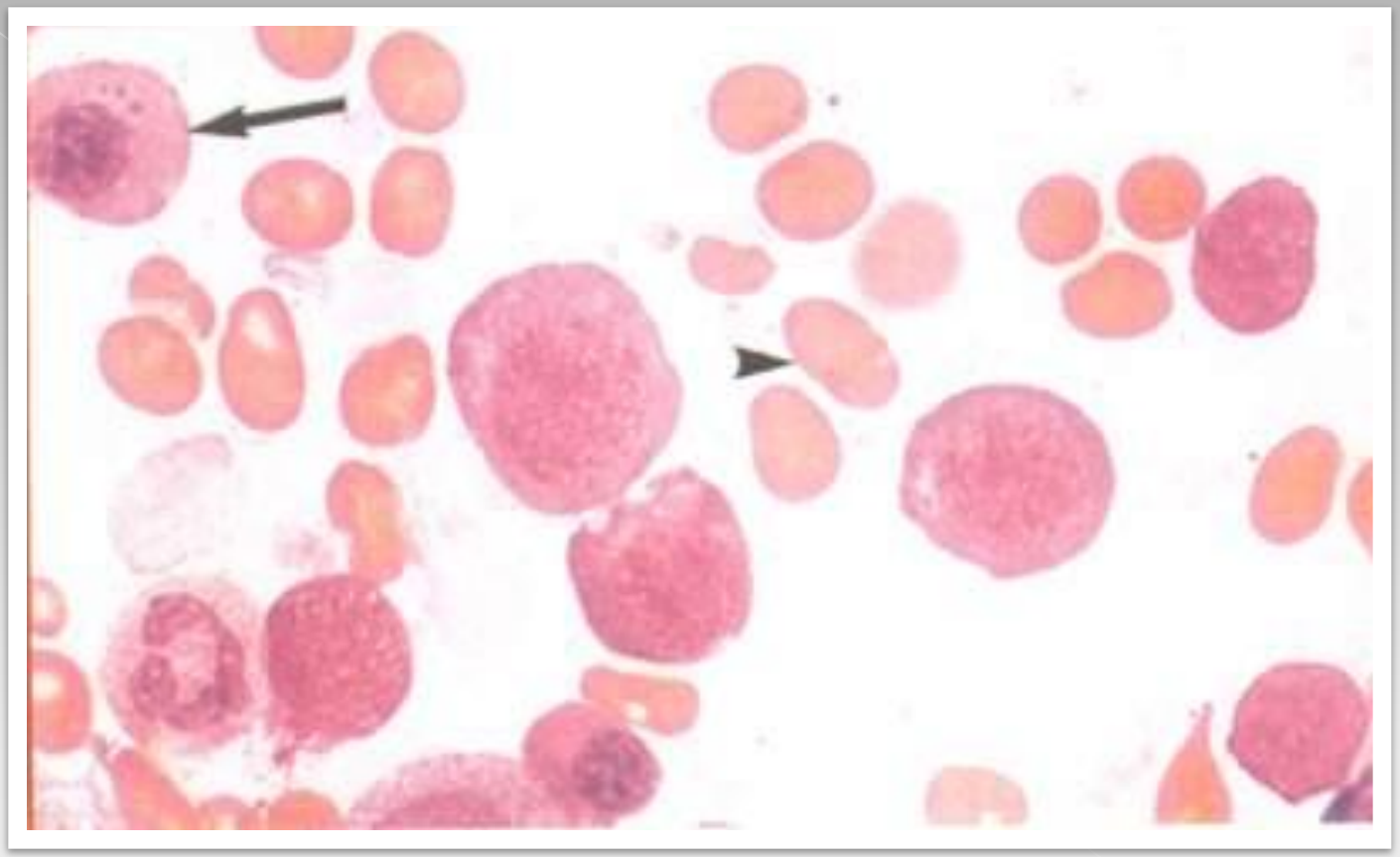

- Исследование костного мозга при **В12-дефицитной анемии**: выявляется мегалобластический эритропоэз. Длинной стрелкой показан мегалобласт, короткой - овальный макроцит

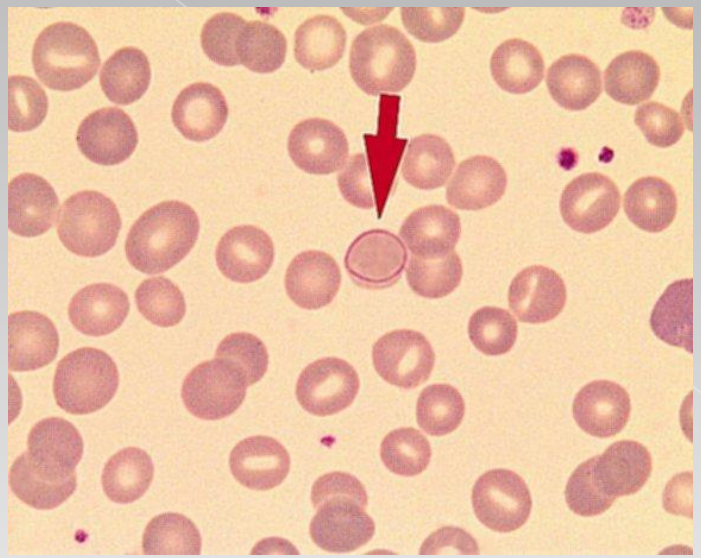

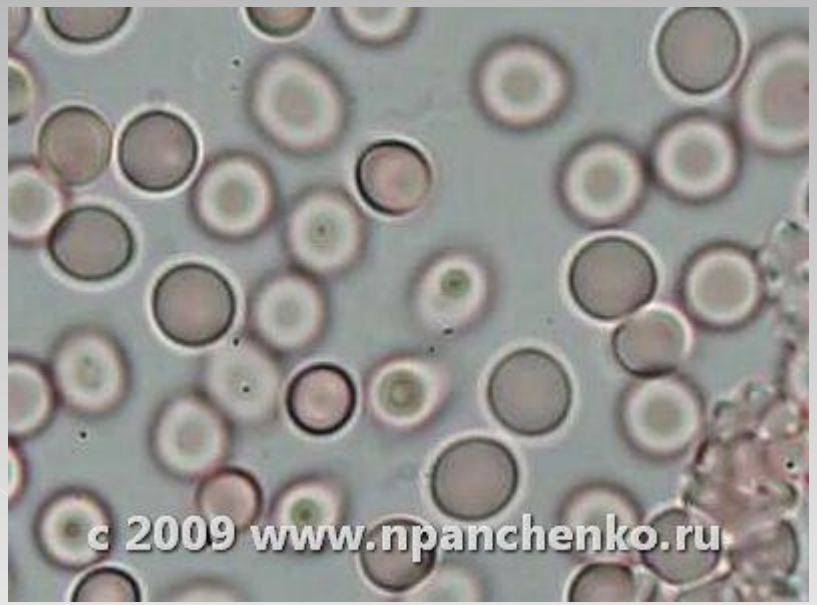

- **Кольца Кебота**

остатки оболочки ядра эритрокариоцита в виде восьмерки или **кольца**, окрашиваются в красный цвет.

Лечение:

- Лечение приобретенных форм: ***-устранение этиологического фактора!!!***
- непременным условием лечения В12 - дефицитной анемии при глистной инвазии является дегельминтизация (для изгнания широкого лентеца назначают фенасал по определенной схеме или экстракт мужского папоротника).
- при органических заболеваниях кишечника и поносах следует применять ферментные препараты (панзинорм, фестал, панкреатин), а также закрепляющие средства (карбонат кальция в сочетании с дерматолом)
- нормализация кишечной флоры достигается приемом ферментных препаратов (панзинорм, фестал, панкреатин), а также подбором диеты, способствующей ликвидации синдромов гнилостной или бродильной диспепсии.
- сбалансированное питание с достаточным содержанием витаминов, белка, безусловным запрещением алкоголя - непременное условие лечения В12 и фолиеводефицитной анемии.

Лечение:

При дефиците витамина В12 назначают его препараты:

- цианокобаламин или оксикобаламин

ЛЕЧЕБНАЯ ДОЗА

5 мкг/кг/сут (до года)

100-200 мкг/сут (после года)

200-400 мкг/сут (подрост.воз-т)

Вводят **в/м**

1 раз в день в течение 5-10 дней до получения ретикулоцитарного криза, а затем через день – до получения гематологической ремиссии.

Курс 2-4 недели

При наличии неврологических проявлений витамин вводят в дозе 1000 мкг в сутки в/м (2 нед)

Критерии эффективности лечения:

- Ретикулоцитарный криз (повышение ретикулоцитов с 3-4 дня, максим ально на 6-10 день, N к 20 дню.
- Нормальзация костно-мозгового кроветворения (в 4 дню)
- Нормализация картины переферической крови (улучшение показателей красной крови к 7 дню)
- Улучшение неврологической симптоматики с 3 дня

Дальнейшее лечение

- Закрепляют терапию введением препарата в суточной дозе 1 раз в неделю в течении 2 месяцев, затем 2-3 раза в месяц в течение 6 мес, один раз в пол года в течение нескольких лет.
- Если причина устранена- необходимости терапии нет!
- На фоне лечения возможен дефицит железа и фолиевой кислоты: поэтому через 7-10 дней после начала лечения вводим препараты фолиевой кислоты и железа (ЦП до 0.8!)
- Гемотрансфузии проводят лишь при значительном снижении гемоглобина и проявлении симптомов коматозного состояния.

Профилактика мегалобластных анемий

- Рациональное питание – диета с обязательным употреблением мяса, молока, печени, сыра, овощей (томаты, салат, шпинат, спаржа)
- Режим дня



Спасибо за внимание !