

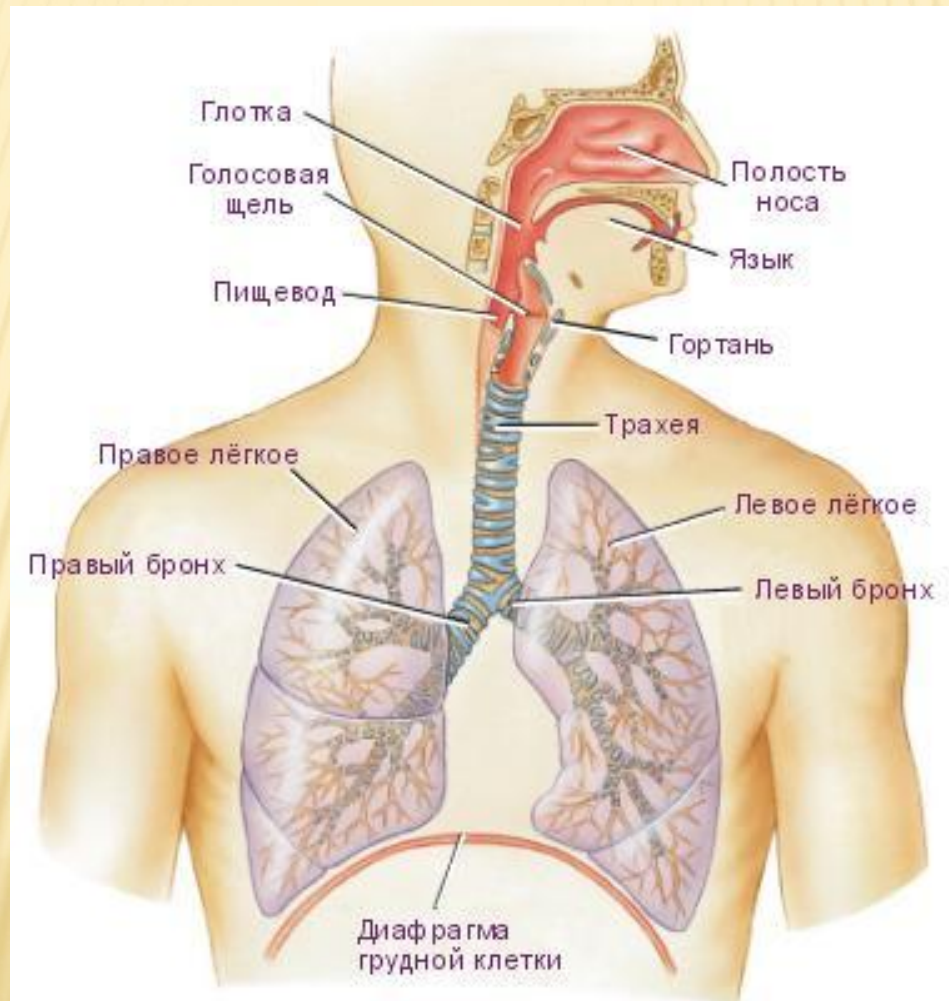
ГОСУДАРСТВЕННОЕ БЮДЖЕТНОЕ ОБРАЗОВАТЕЛЬНОЕ УЧРЕЖДЕНИЕ
ВЫСШЕГО ПРОФЕССИОНАЛЬНОГО ОБРАЗОВАНИЯ
« ВОЛГОГРАДСКИЙ ГОСУДАРСТВЕННЫЙ МЕДИЦИНСКИЙ УНИВЕРСИТЕТ »

КАФЕДРА АНАТОМИИ ЧЕЛОВЕКА

«Аномалии органов дыхательной системы»

РАБОТУ ВЫПОЛНИЛА
СТУДЕНТКА 1 КУРСА ЛЕЧЕБНОГО ФАКУЛЬТЕТА 2 ГРУППЫ
ОСТРИКОВА ГАЛИНА

ДЫХАТЕЛЬНАЯ СИСТЕМА (**SYSTEMA RESPIRATORIUM**), или ДЫХАТЕЛЬНЫЙ АППАРАТ (**APPARATUS RESPIRATORIUS**)- СОВОКУПНОСТЬ ОРГАНОВ, ОБЕСПЕЧИВАЮЩИХ ОБМЕН ГАЗОВ МЕЖДУ ЧЕЛОВЕКОМ И ОКРУЖАЮЩЕЙ СРЕДОЙ.



АГЕНЕЗИЯ ЛЕГКИХ.

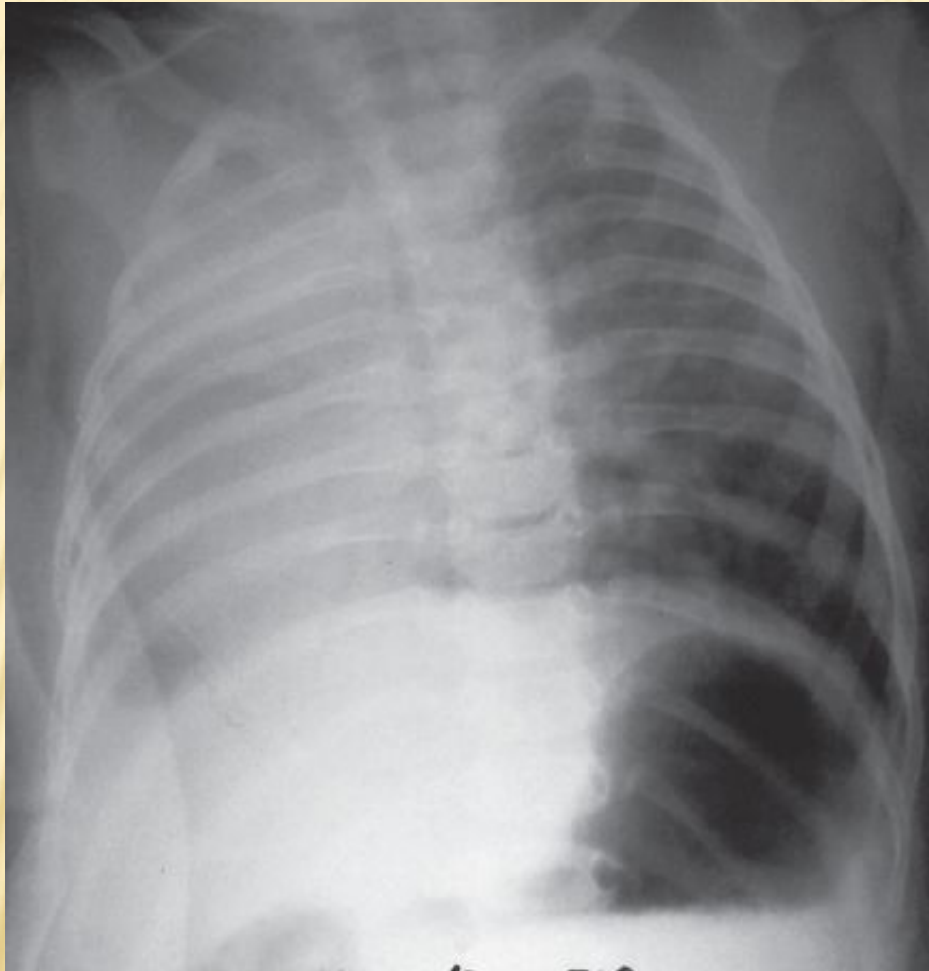
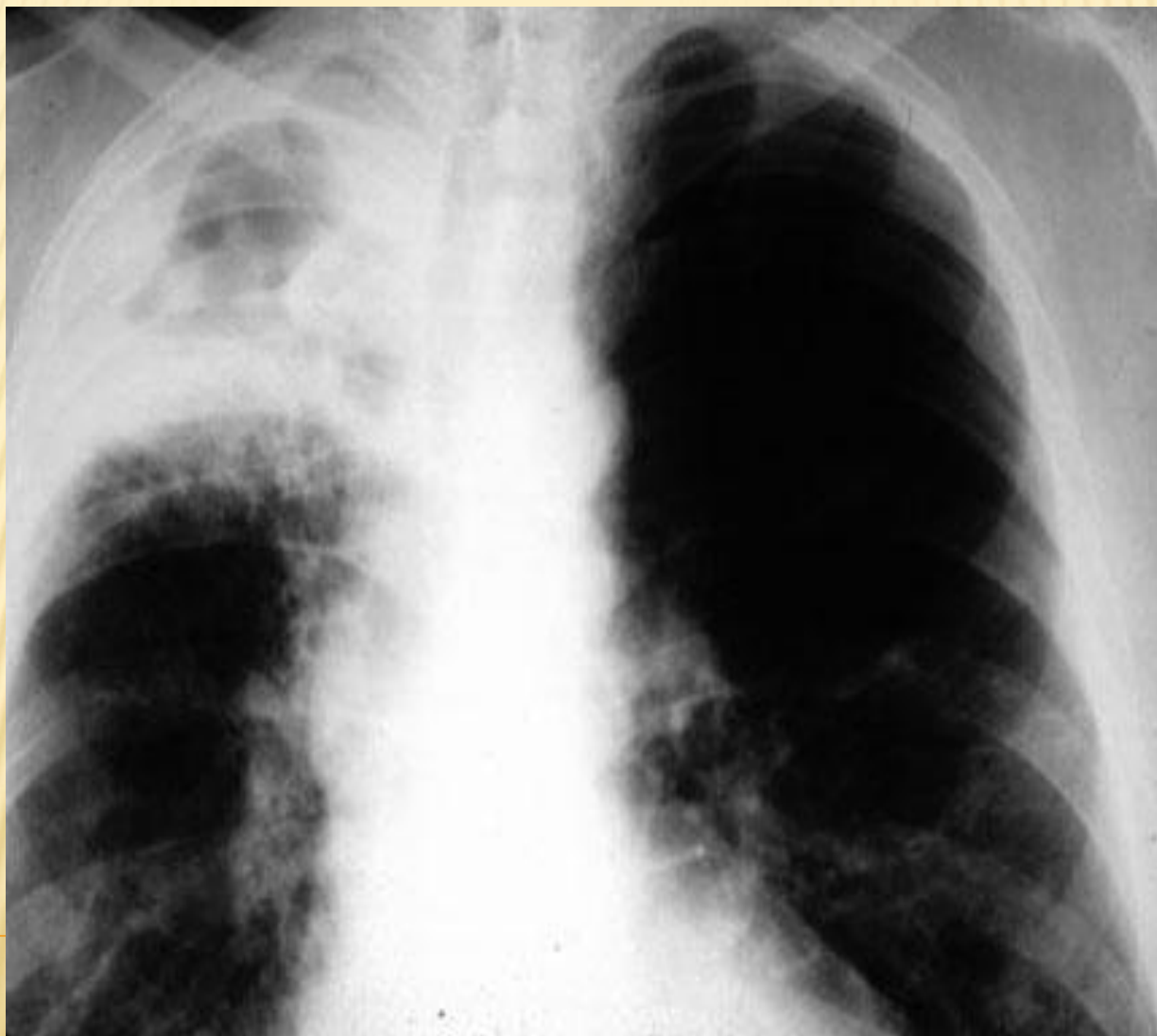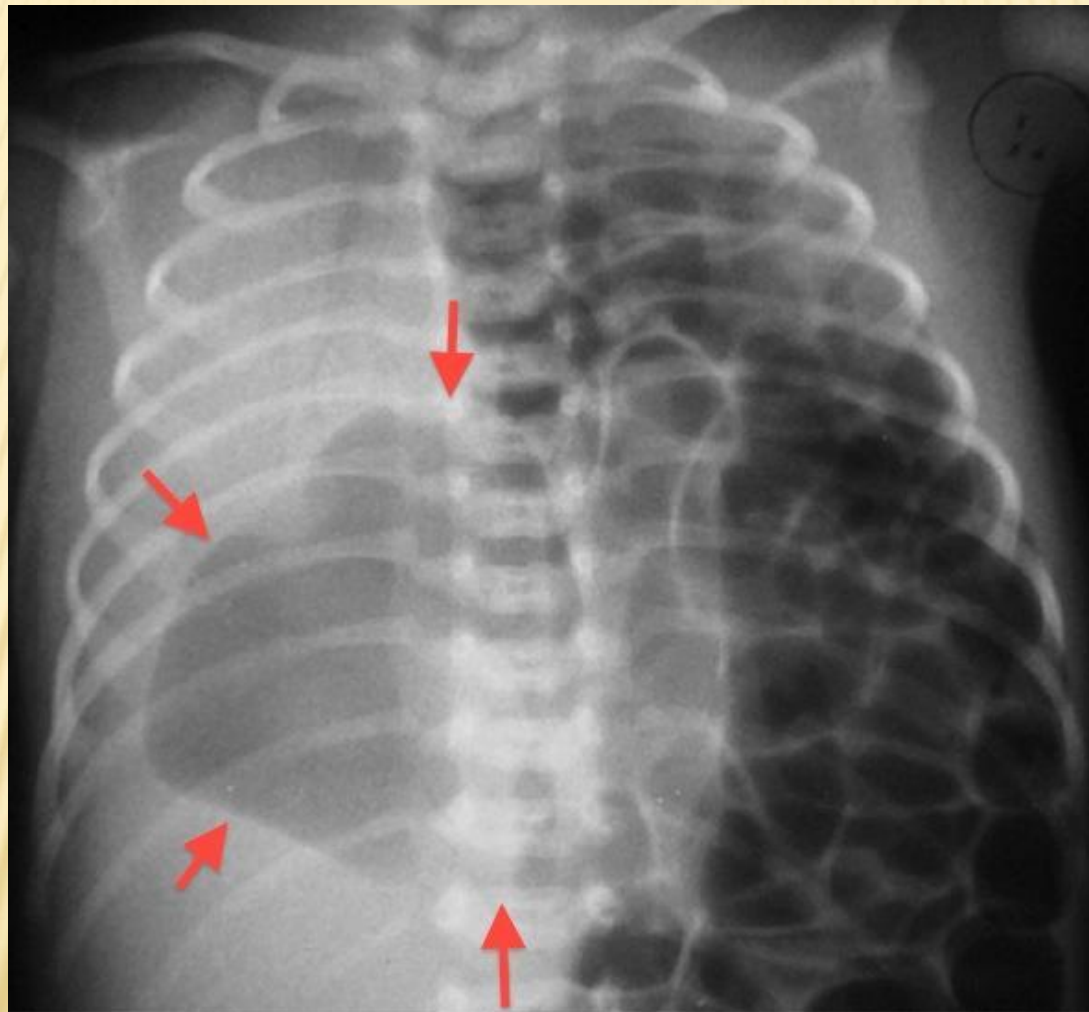


Рисунок 1. Рентгенограмма органов грудной клетки ребенка П., 4 месяца 21 день

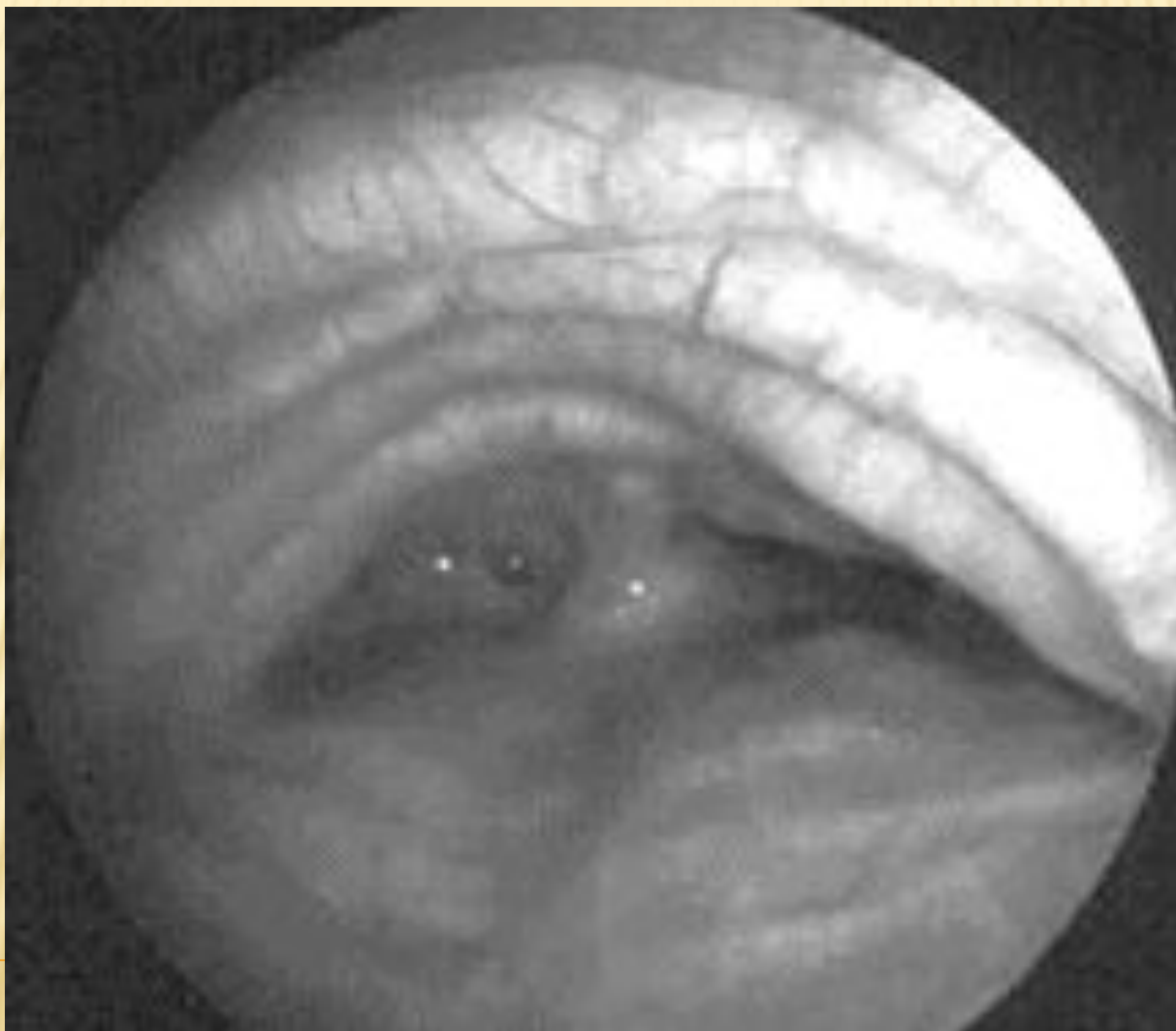
АПЛАЗИЯ И ГИПОПЛАЗИЯ ЛЕГКИХ.



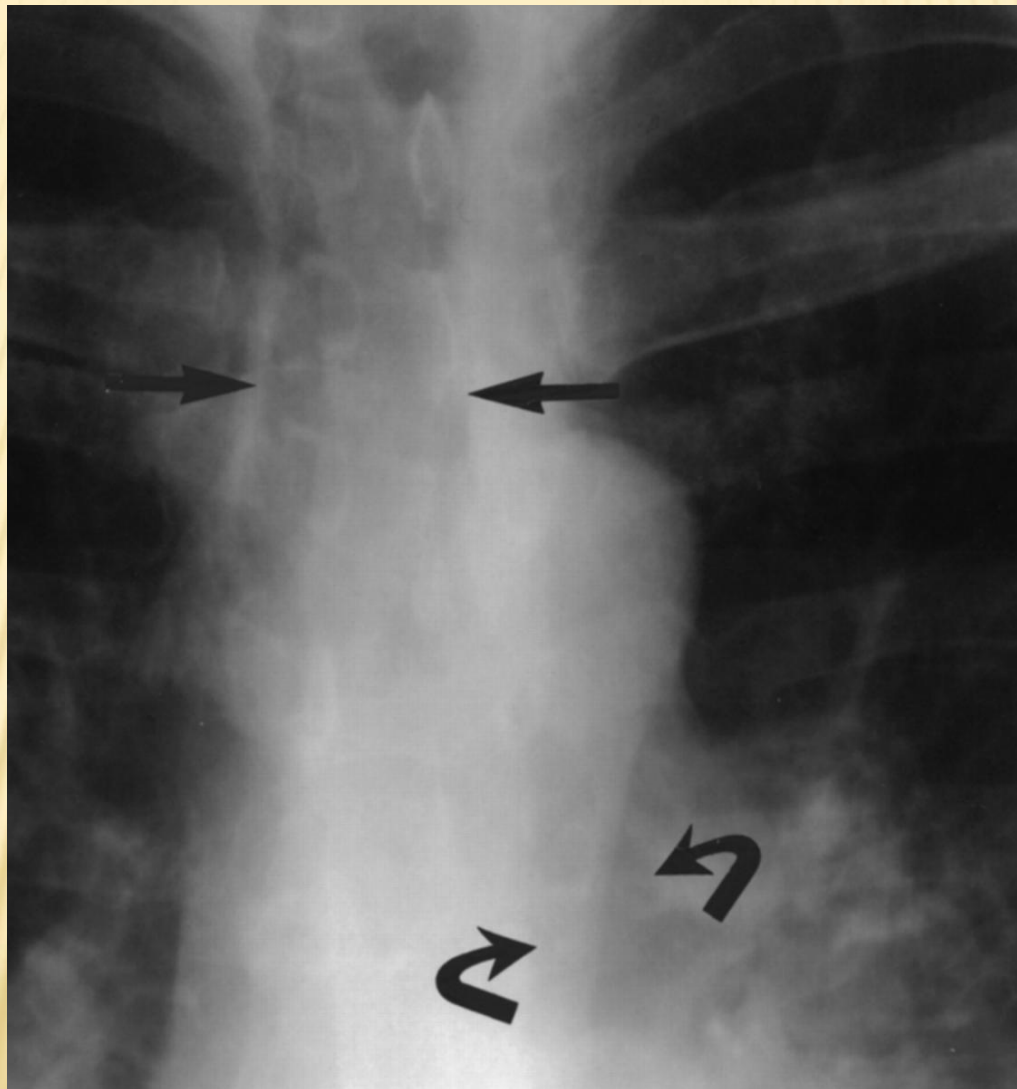
АГЕНЕЗИЯ ОДНОГО ЛЕГКОГО.



ТРАХЕОБРОНХОМЕГАЛИЯ (СИНДРОМ МУНЬЕ-КУНА)



ОБЗОРНАЯ (ПЕРЕДНЕ-ЗАДНЯЯ) РЕНТГЕНОГРАММА ПОКАЗЫВАЕТ
УВЕЛИЧЕННУЮ ТРАХЕЮ (ПРЯМЫЕ СТРЕЛКИ) И УВЕЛИЧЕННЫЕ БРОНХИ
(ИЗОГНУТЫЕ СТРЕЛКИ)

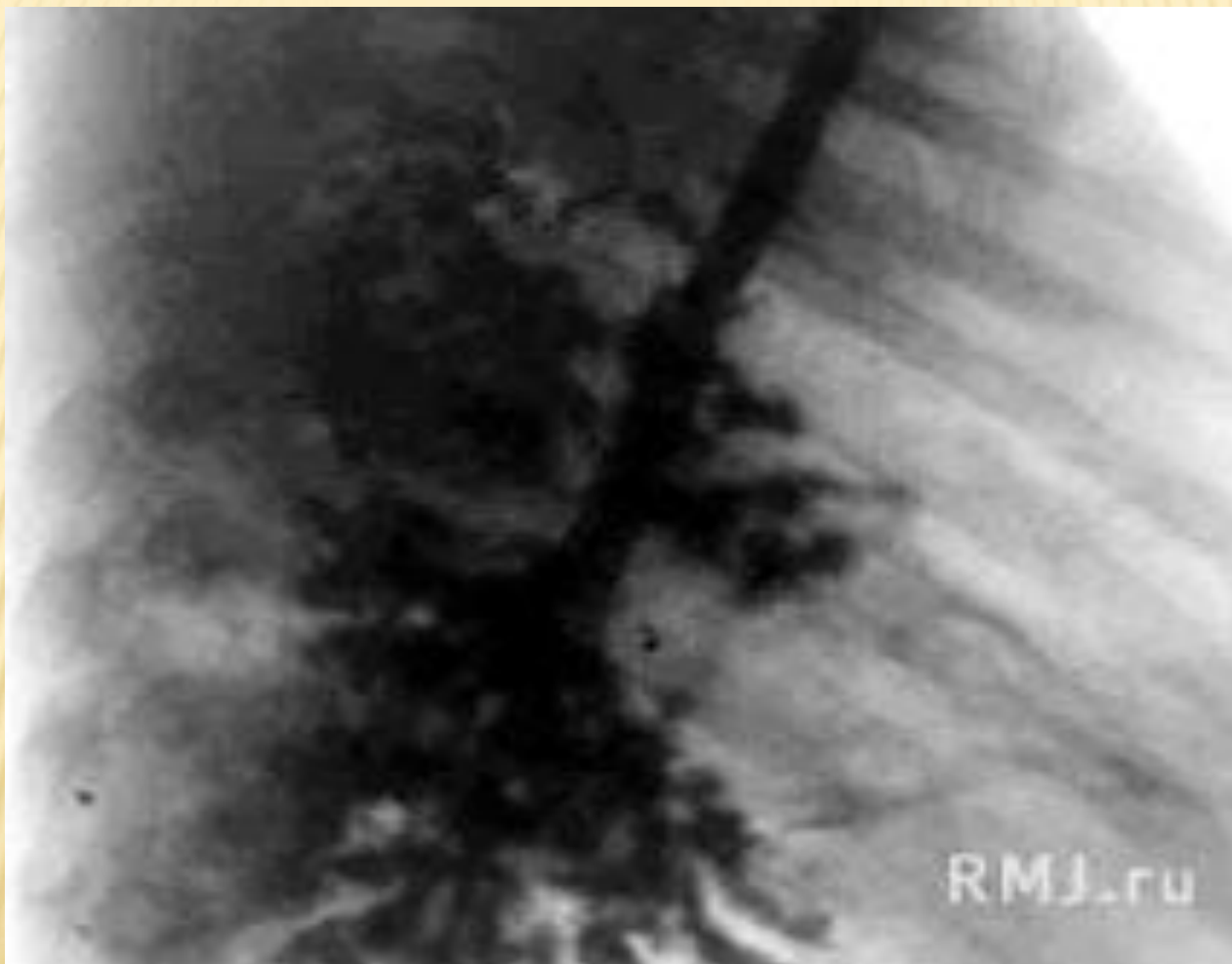


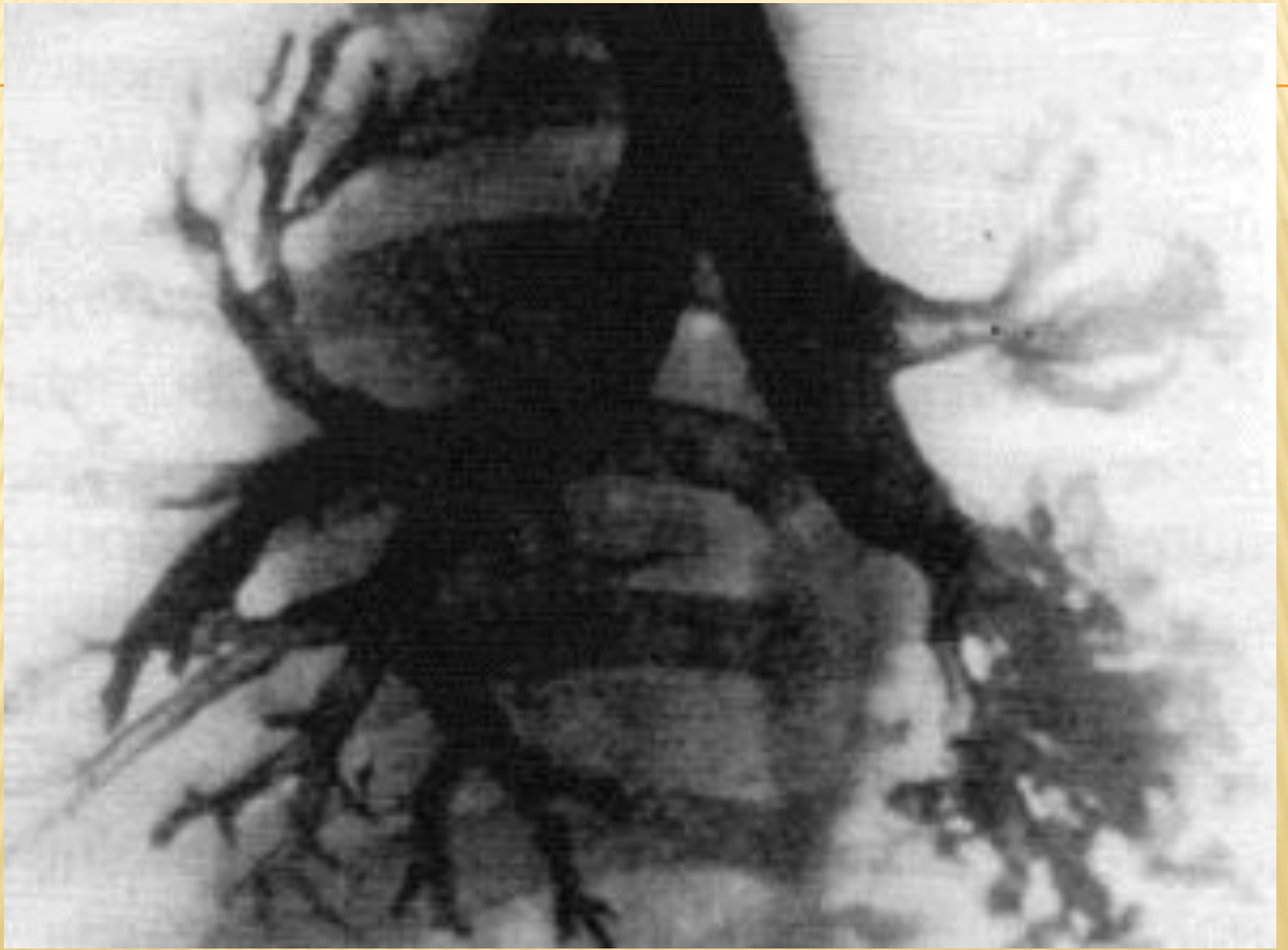
СИНДРОМ ВИЛЬЯМСА-КЕМПБЕЛЛА

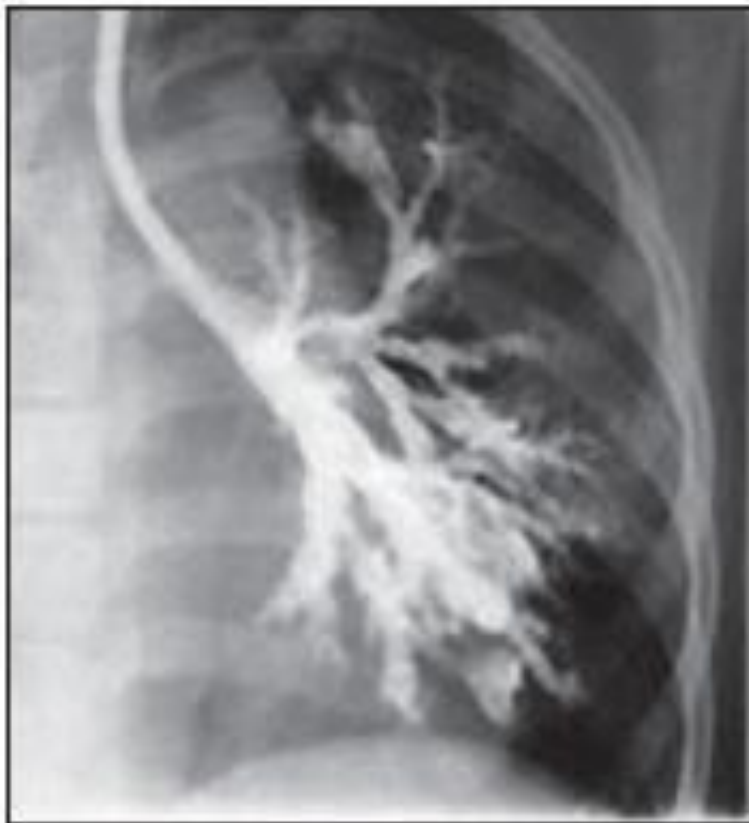

Рисунок 1. Бронхограмма левого легкого ребенка с синдромом Вильямса — Кэмпбелла

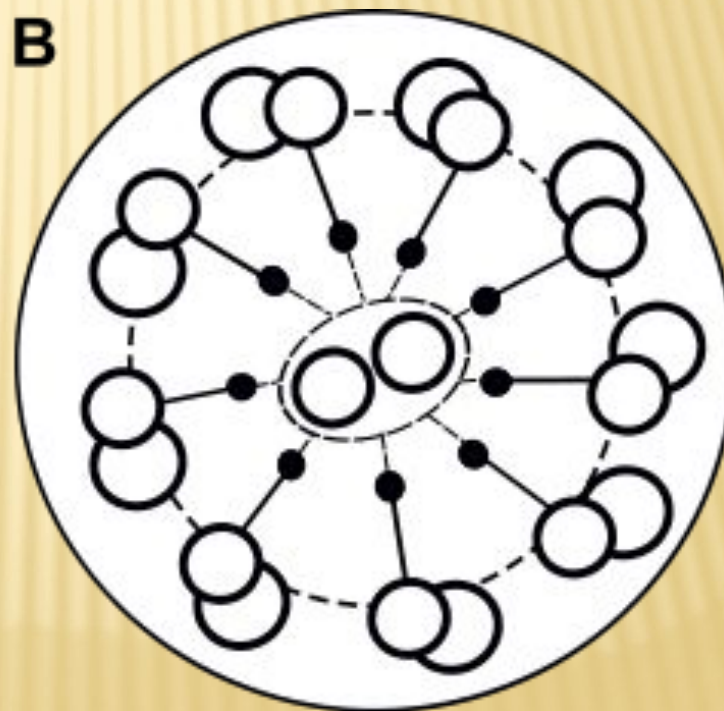
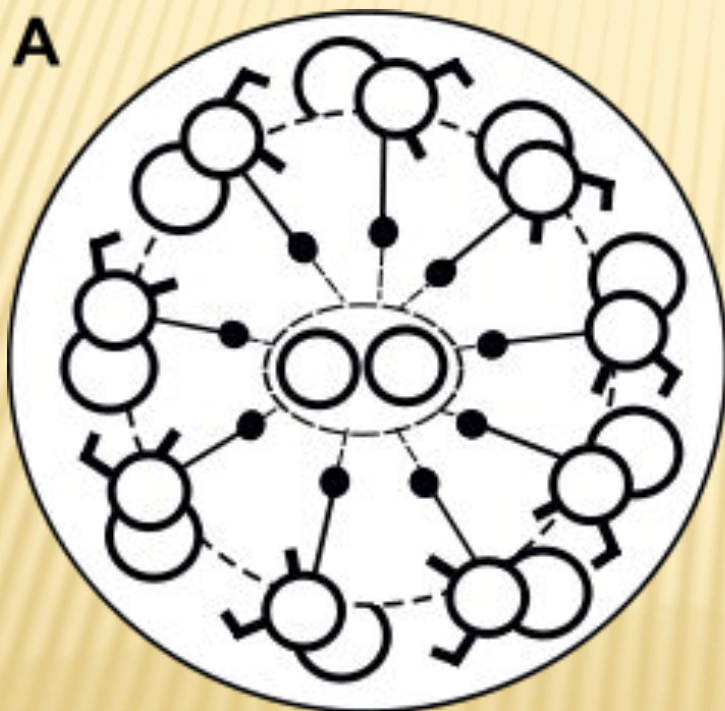
КИСТОЗНАЯ ГИПОПЛАЗИЯ ПРАВОГО ЛЕГКОГО (БРОНХОГРАММА В БОКОВОЙ ПРОЕКЦИИ)

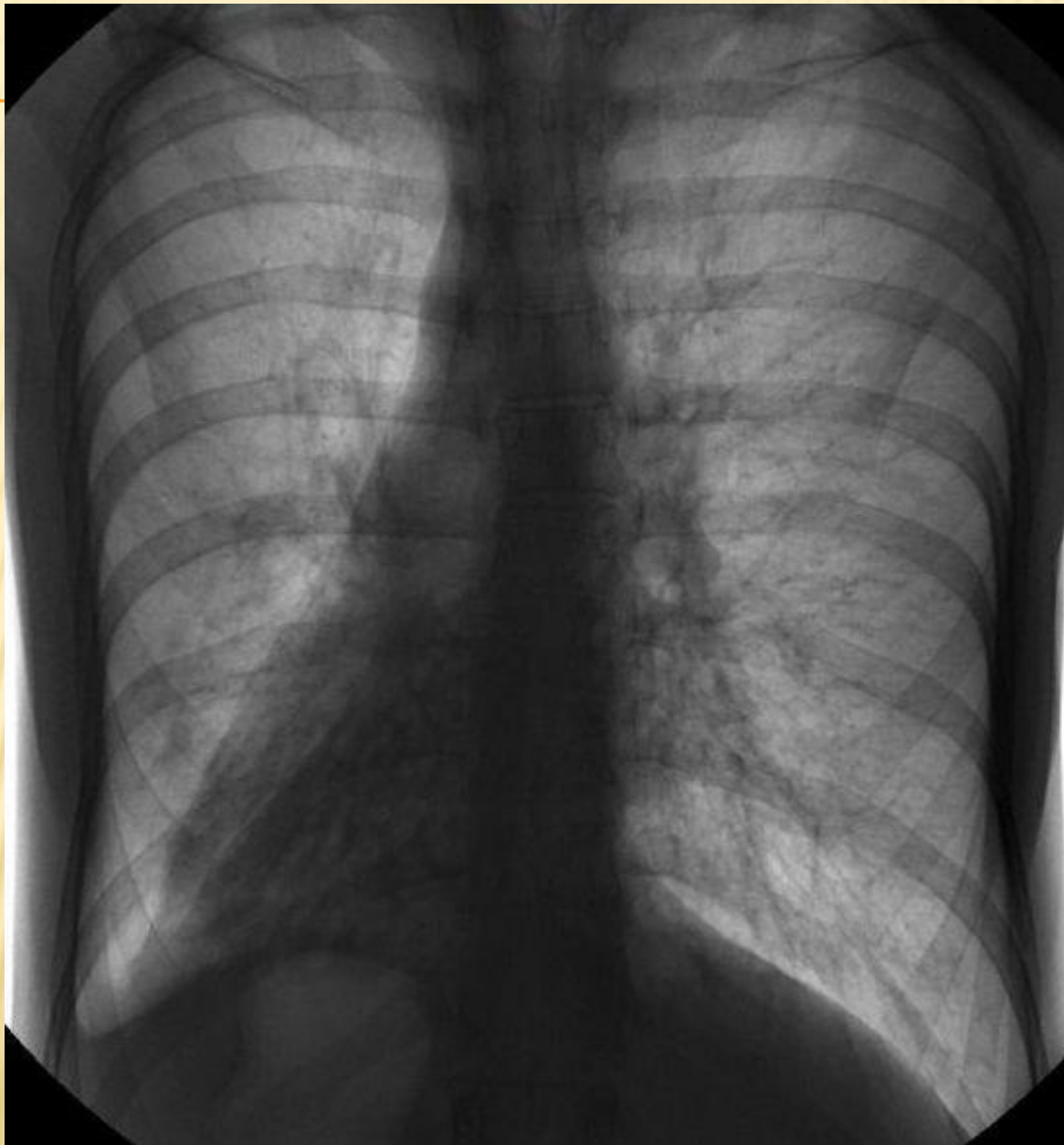

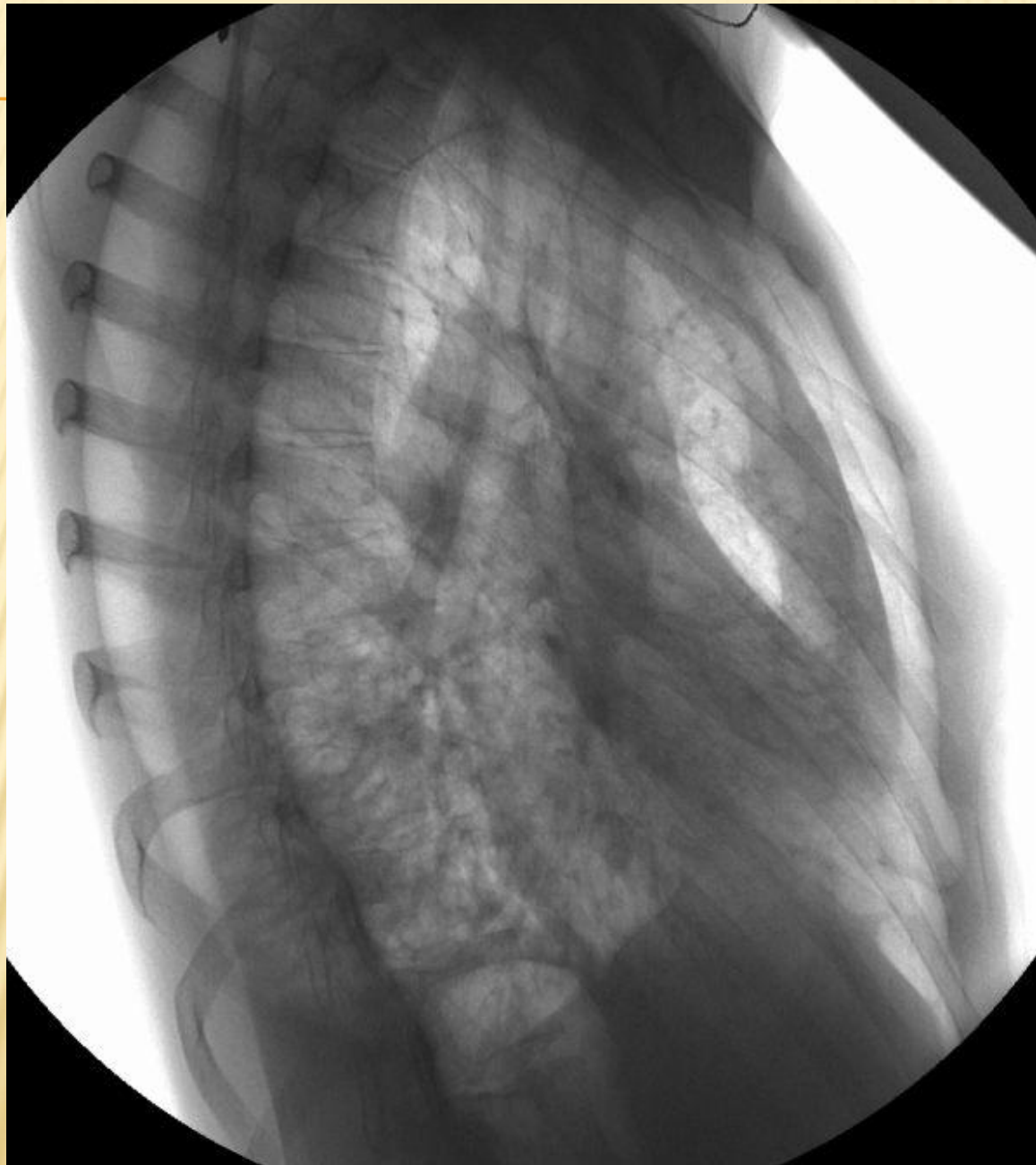


ПЕРВИЧНАЯ ЦИЛИАРНАЯ ДИСКИНЕЗИЯ (СИНДРОМ НЕПОДВИЖНЫХ РЕСНИЧЕК) И СИНДРОМ КАРТАГЕНЕРА.

РЕСНИЧЧАТЫЙ ЭПИТЕЛИЙ В НОРМЕ (А) И ПРИ СИНДРОМЕ КАРТАГЕНЕРА (В)

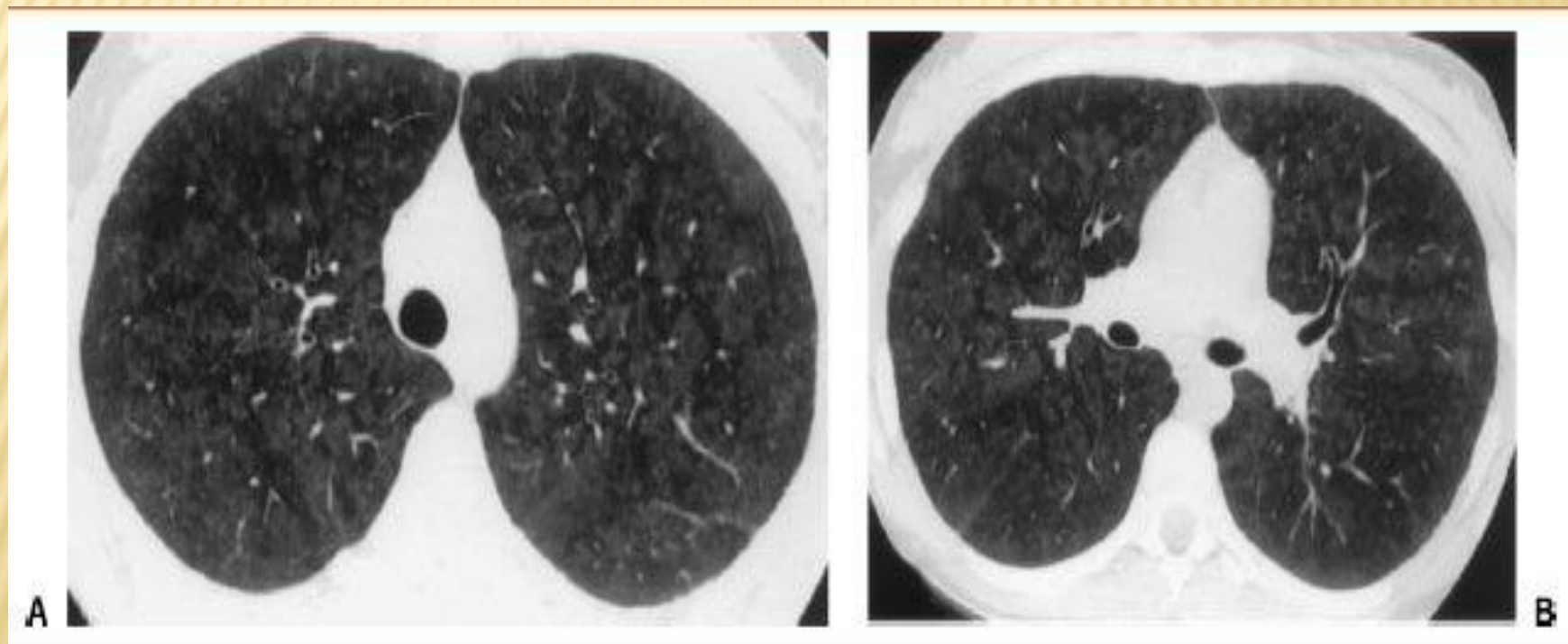




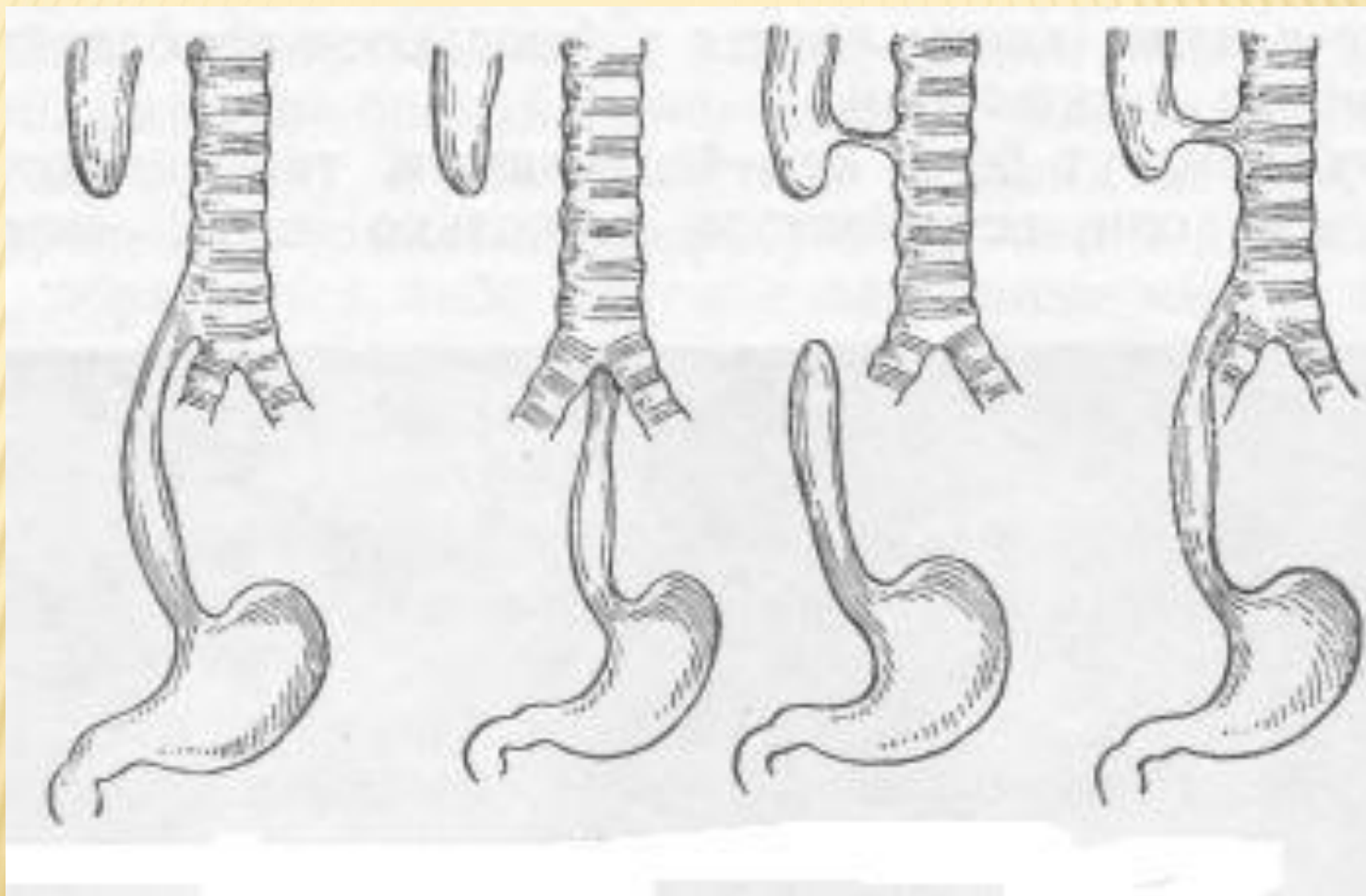


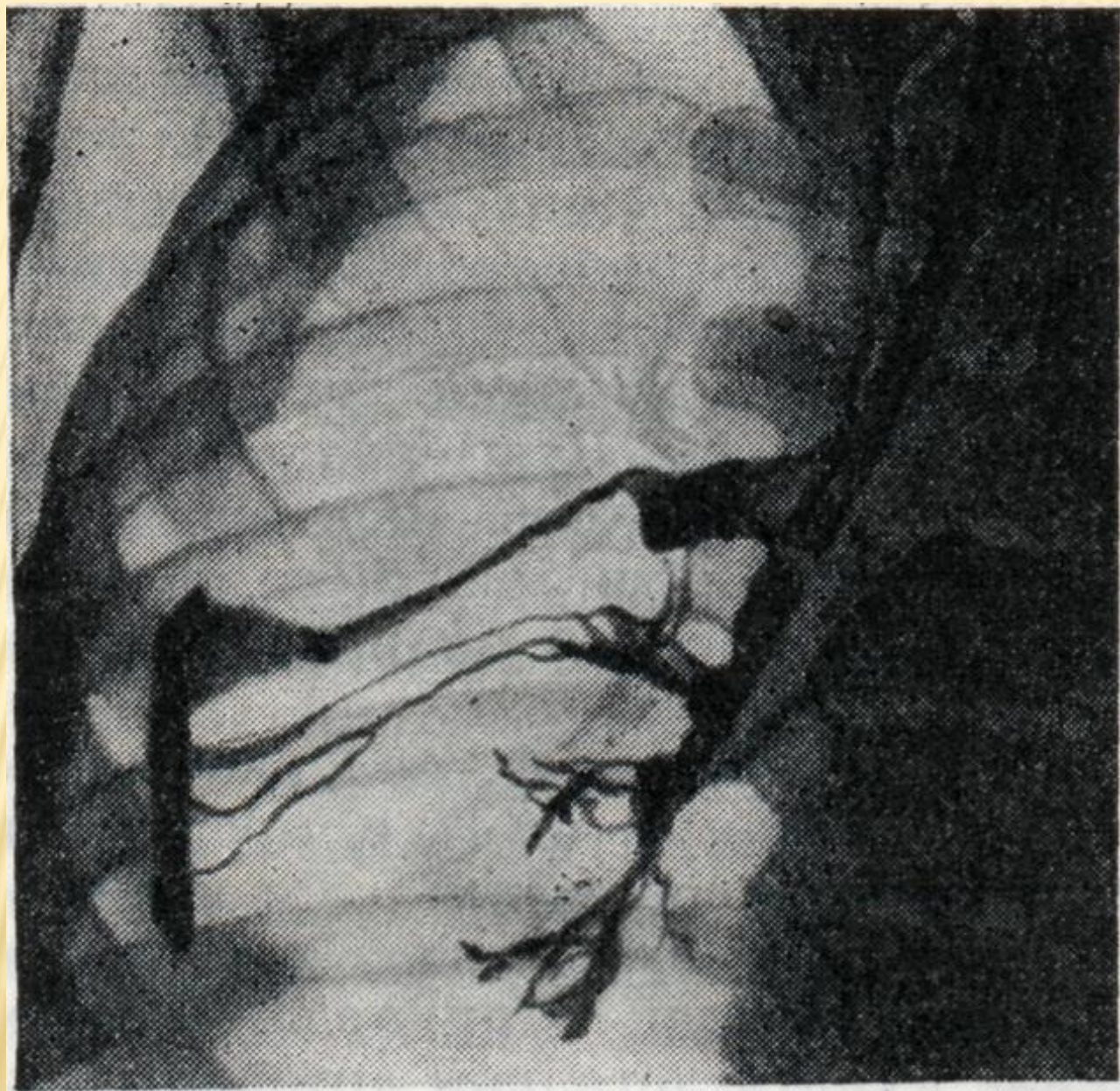СИНДРОМ ГУДПАСЧЕРА

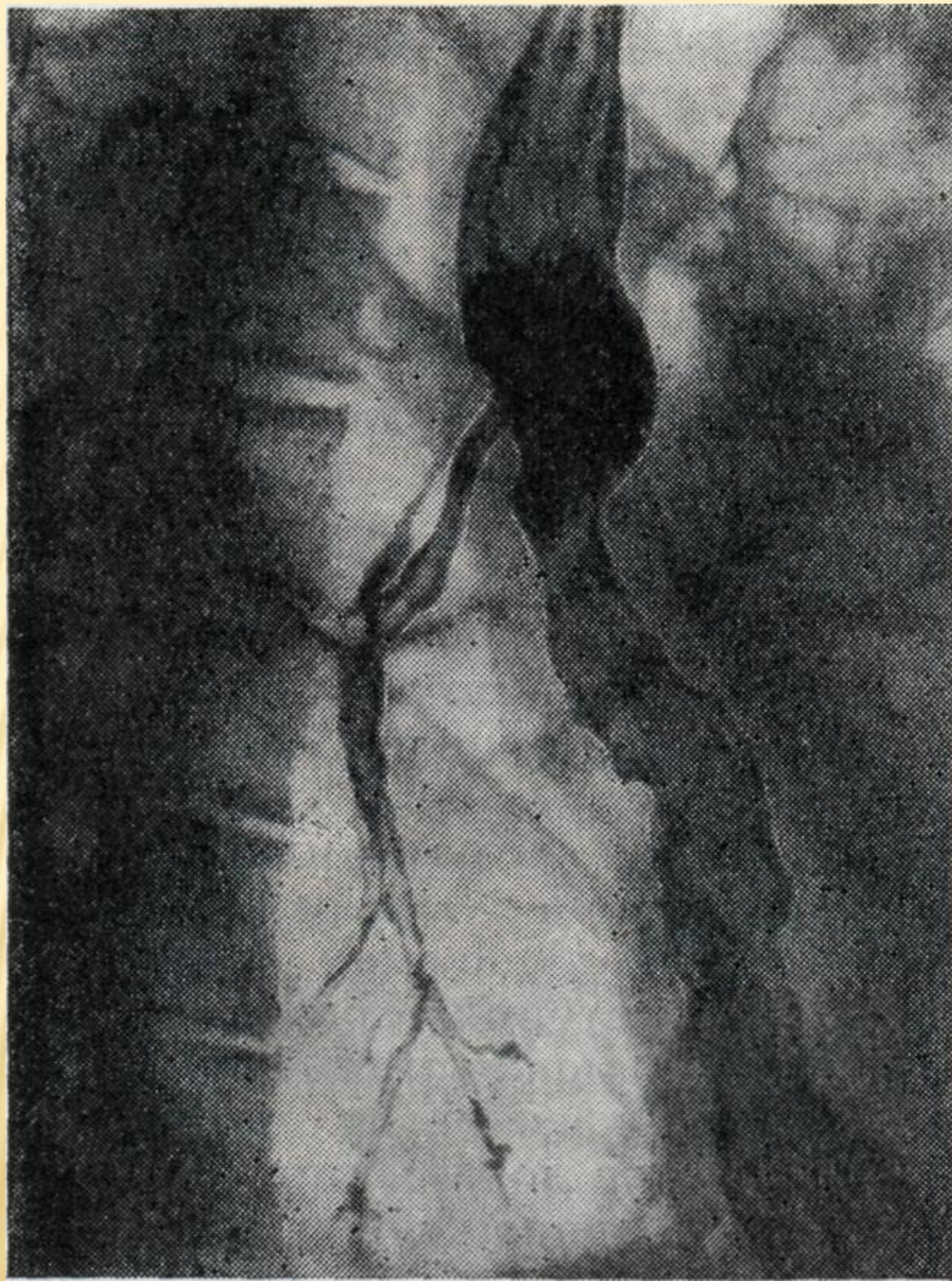
ТОМОГРАММА



ВРОЖДЕННЫЕ ТРАХЕО- И БРОНХОПИЩЕВОДНЫЕ СВИЩИ







СПАСИБО

ЗА

ВНИМАНИЕ!