

# Международный казахско-турецкий университет имени К.А.Ясауи

Факультет : Стоматология

Кафедра : Профилактикалық медицина және  
стоматологиялық  
пәндер

Выполнил: Толеухан.Т

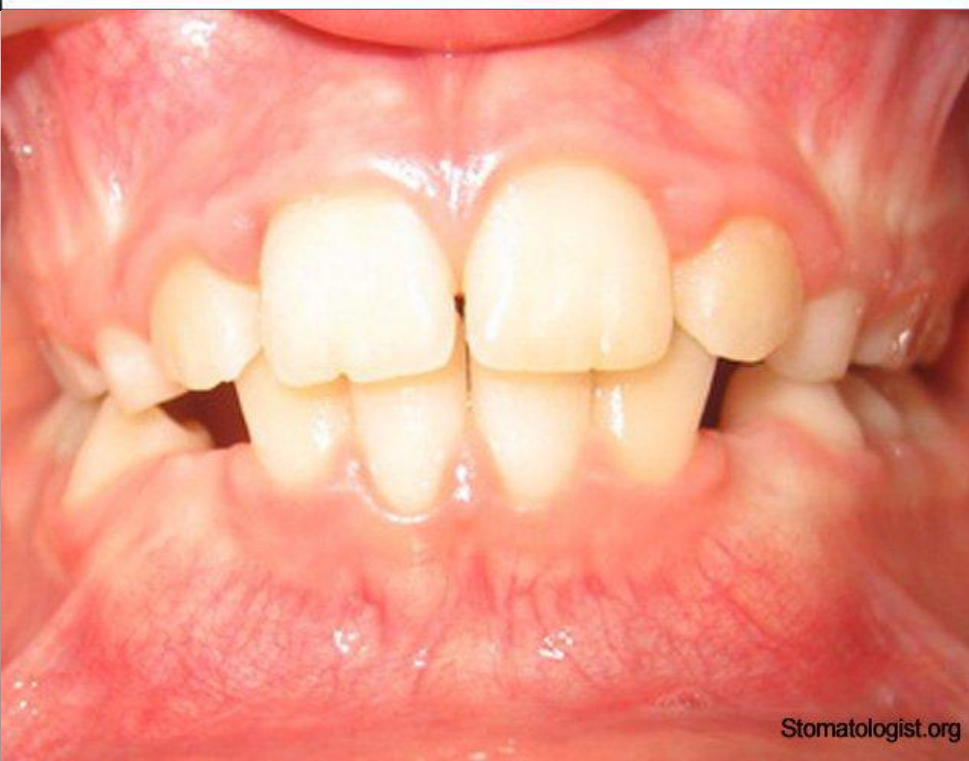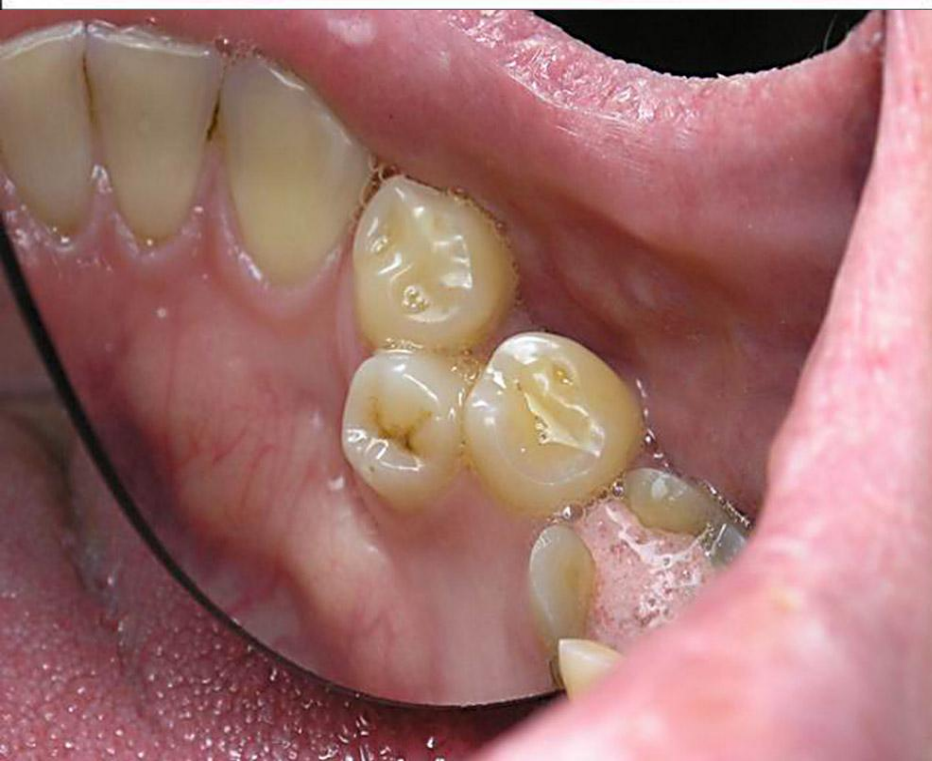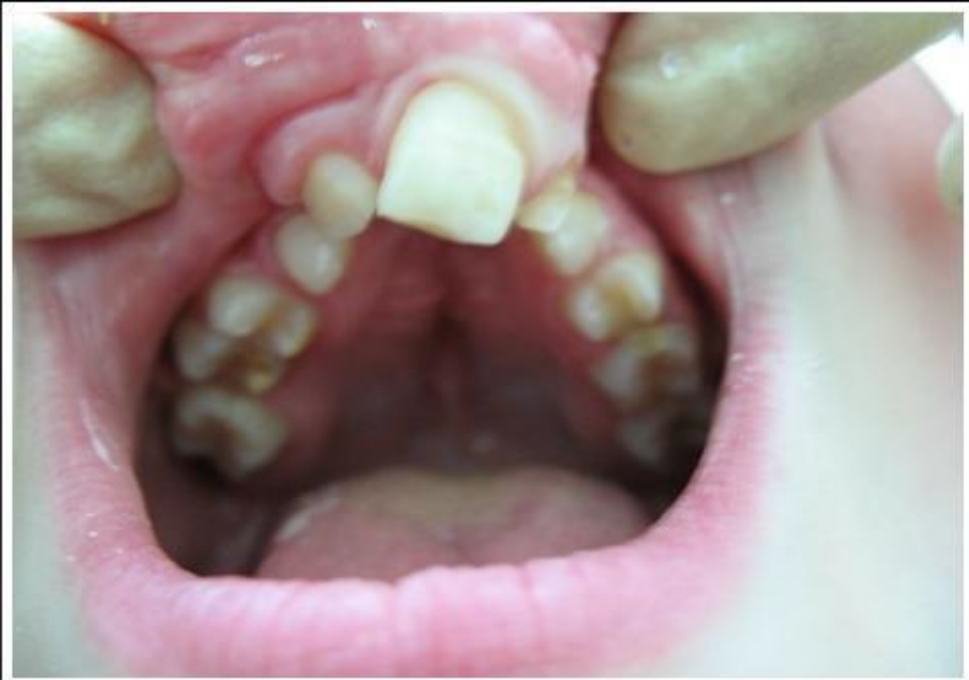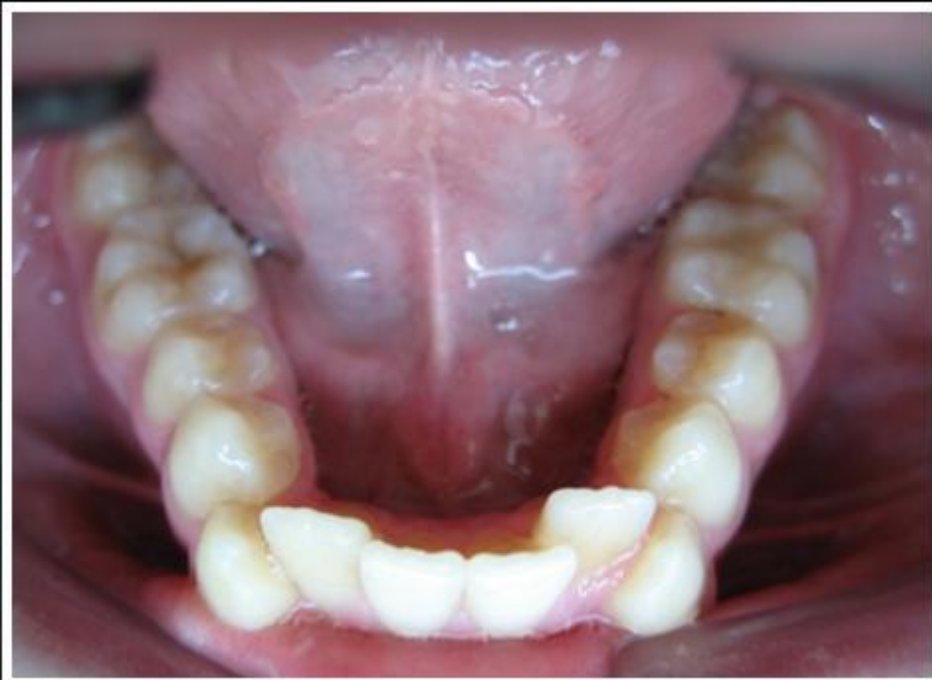Приняла: Кенбаева.Л.О




## **Аномалии зубных рядов**

Аномалии зубных рядов - характеризуются изменением формы типичного зубного ряда верхней или нижней челюсти, которое бывает, обусловлено их сужением или расширением в различных участках и выражается скученностью зубов, поворотами их по оси, вестибулярным или оральным прорезыванием зубов, частичной адентией, наличием сверхкомплектных зубов, диастем и т. д.

**Клиническую диагностику аномалии зубных рядов** проводят при осмотре полости рта, антропометрическую - на гипсовых моделях челюстей с помощью измерителя, циркуля и линейки

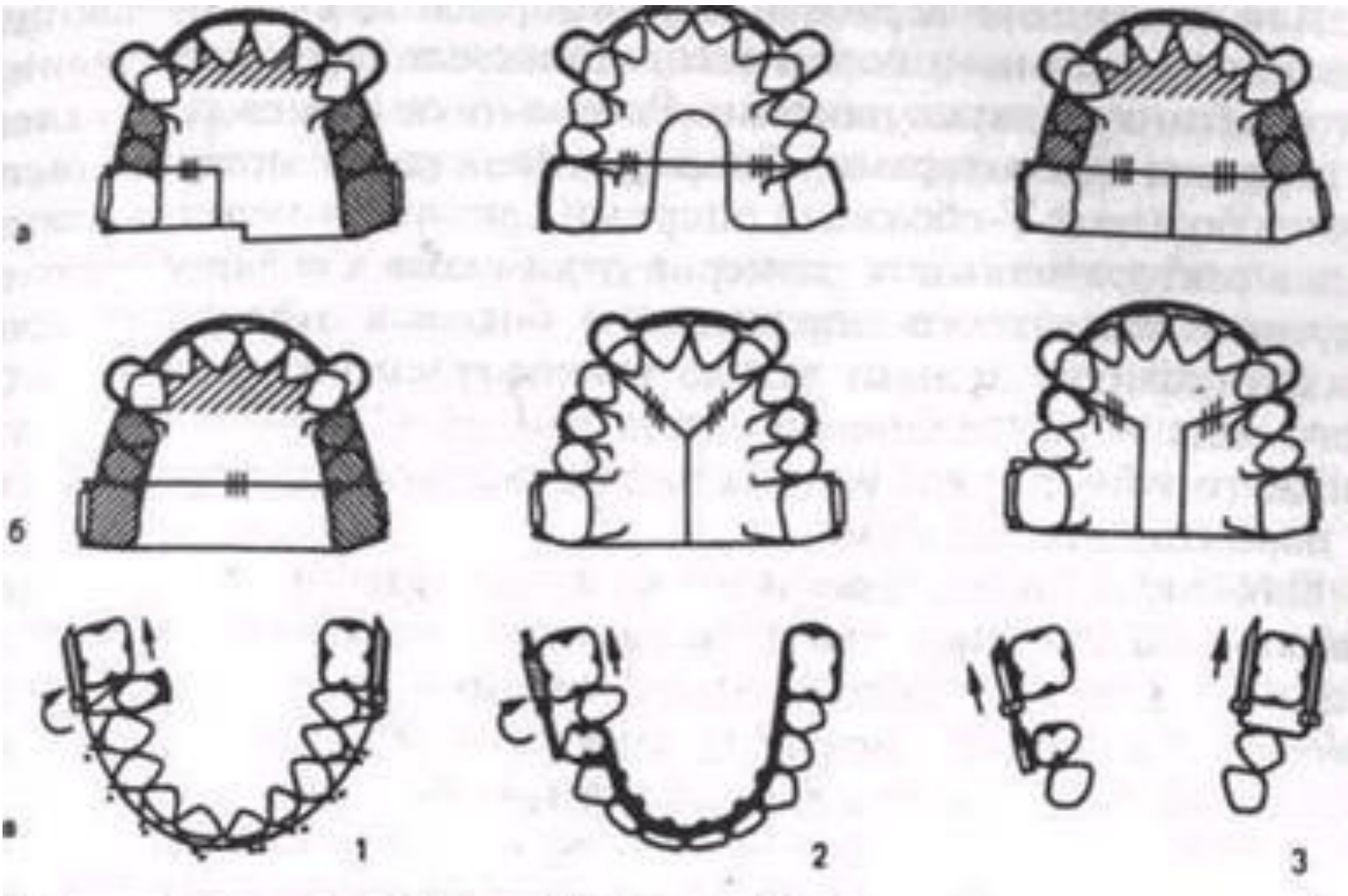


# Различают следующие виды аномалий зубных дуг

- ? 1) *сагиттальные — удлинение или укорочение зубных дуг (определяют по общей длине и длине переднего участка дуги);*
  - ? 2) *трансверзальные — сужение или расширение зубных дуг;*
  - ? 3) *вертикальные — зубоальвеолярное удлинение или укорочение отдельных участков зубных дуг;*
  - ? 4) *сочетанные (аномалии одновременно в нескольких направлениях).*
- 

- ? *1. Аномалии зубных дуг в сагиттальном направлении.* Для удлинения зубных дуг характерно выстояние передних зубов из-под губы. Между зубами имеются тремы или зубы расположены тесно, губа западает в сагиттальную щель между резцами. Эта аномалия часто сочетается с аномалиями прикуса.
- ? Укорочение зубных дуг. Обычно наблюдается скученность зубов с вытеснением отдельных зубов (чаще в оральном направлении), ретенция (чаще клыков) (см. рис. 6, 14). Аномалия бывает одно- или двусторонняя. Отмечается за-падение губы, а при глубоком прикусе — укорочение нижней части лица. Иногда наблюдается укорочение верхней зубной дуги при мезиальном прикусе и нижней — при дистальном.





- ? *2. Аномалии зубных дуг в трансверсальном направлении.*
- ? Сужение или расширение зубных дуг может быть при нейтральном, дистальном, мезиальном и других аномалиях прикуса.
- ? *Сужение зубных дуг* характеризуется уменьшением расстояния между срединной плоскостью лица и латерально расположенными зубами. При расширении зубных дуг это расстояние увеличено по сравнению с индивидуальной нормой. Сужение или расширение зубных рядов различают в пределах зубной, альвеолярной, базальной дуг или имеются сочетанные формы. Сужение или расширение зубных дуг бывает симметричным, асимметричным, на одной или обеих челюстях, без нарушения или с нарушением смыкания зубных рядов.
- ? Различают следующие неправильные формы зубных рядов при их сужении:
  - остроугольную, когда сужение локализуется в области клыков
  - седловидную, когда сужение более выражено в области премоляров
  - V-образную, когда зубной ряд сужен в боковых участках, а фронтальный участок выступает в виде острого угла
  - трапециевидную, когда сужен и уплощён фронтальный участок
  - общесуженную, когда все зубы - фронтальные и боковые - стоят тесно
  - асимметричную, при которой сужение больше выражено на одной сторонезубного ряда верхней или нижней челюсти, в результате чего получается перекрестный прикус
- ? *Расширение зубных дуг* встречается значительно реже, чем сужение. При этом также редко встречаются аномалии отдельных зубов и их групп.

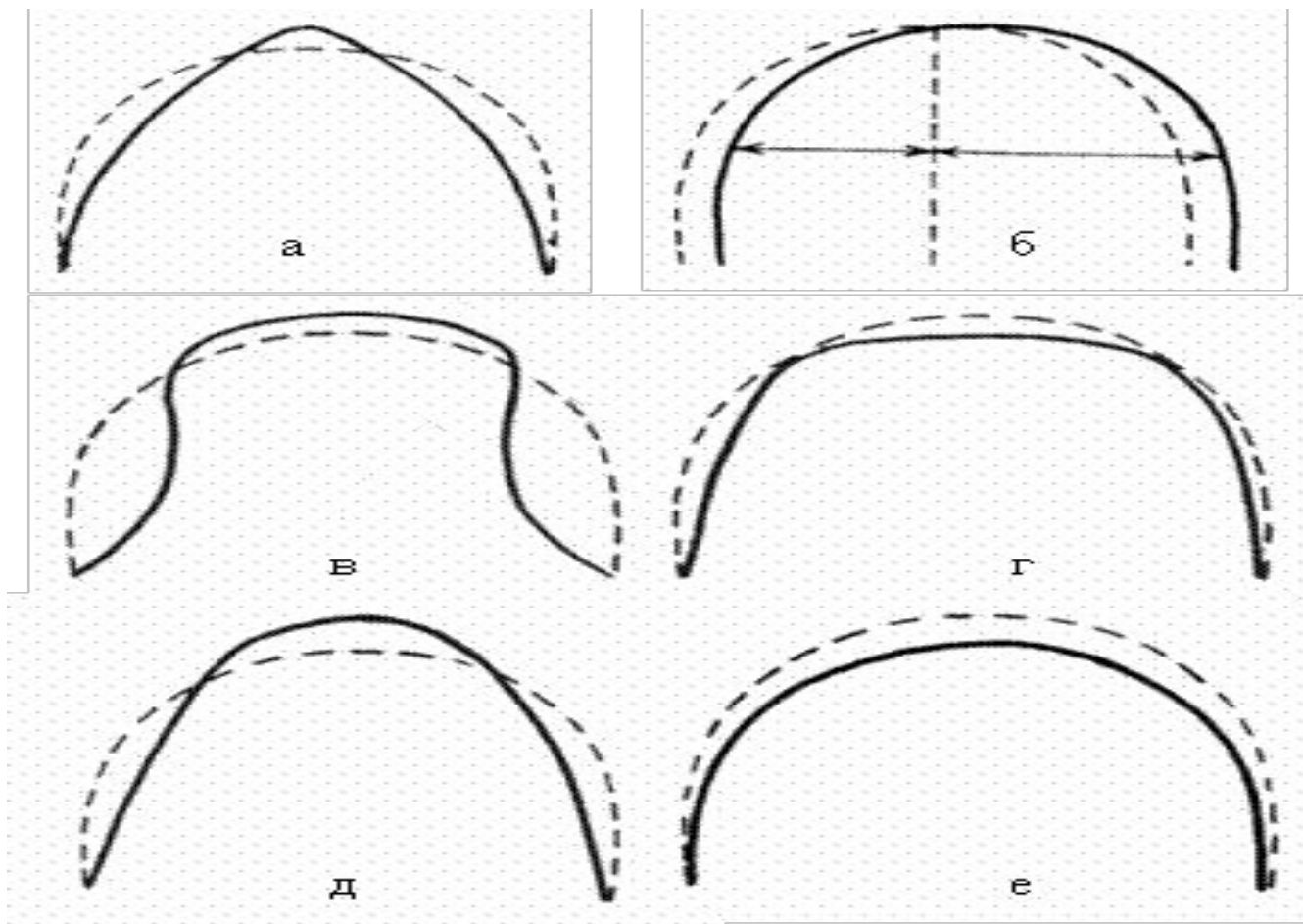
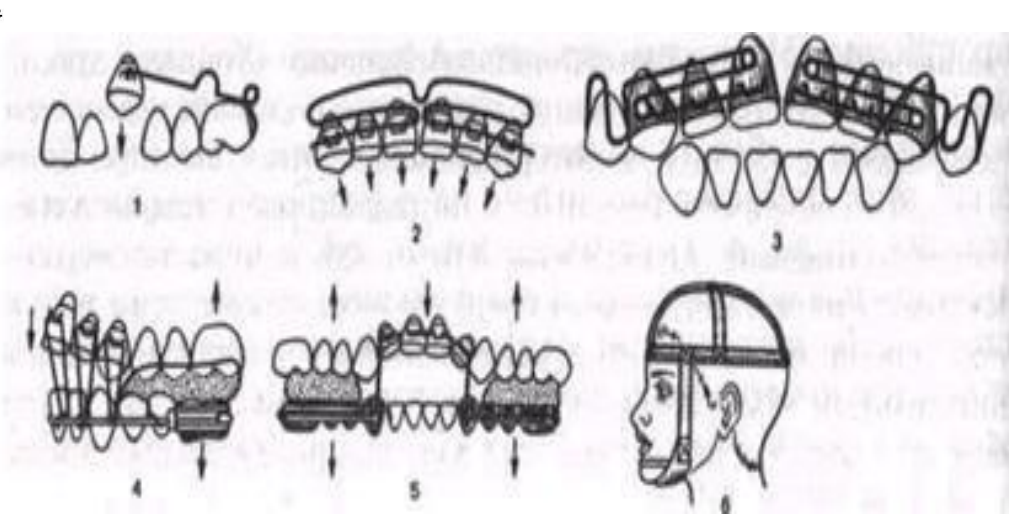
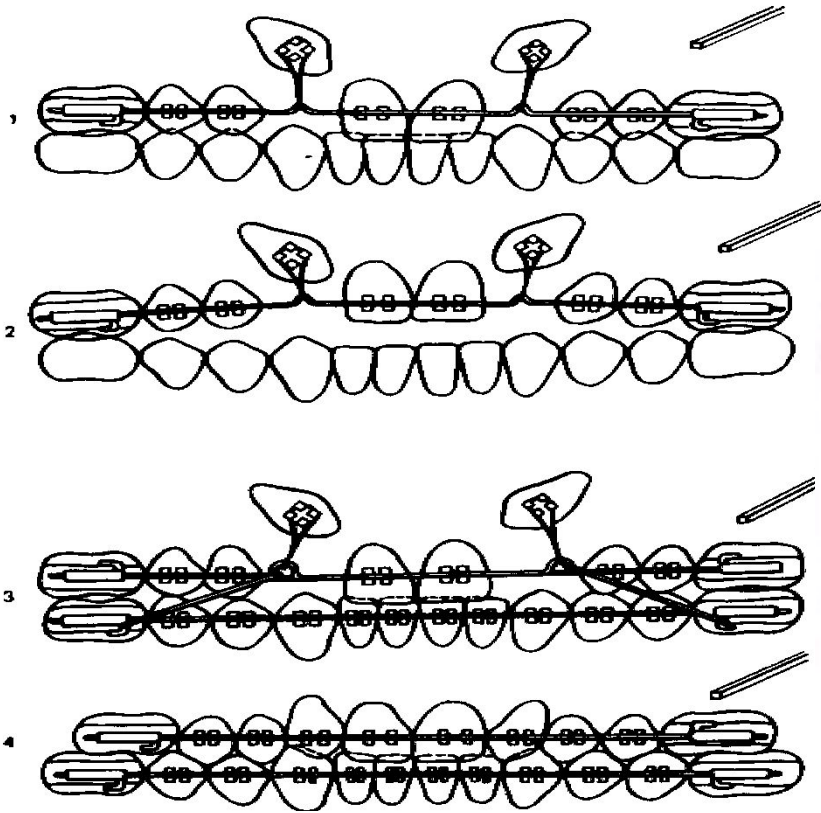


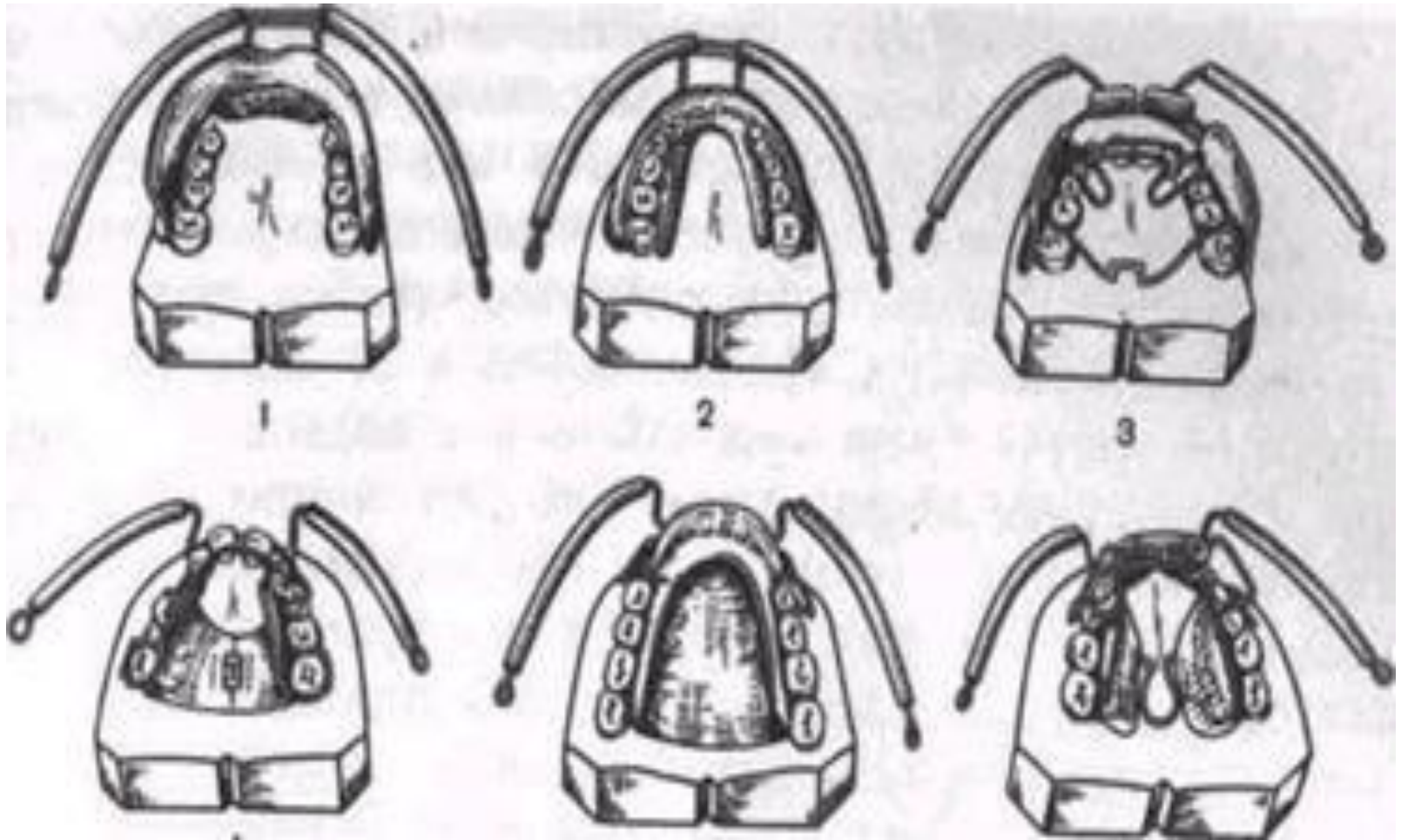
Рис. 100. Аномалийные формы зубных рядов: а) V-образный зубной ряд; б) асимметричный зубной ряд; в) седловидная форма зубного ряда; г) трапециевидная форма зубного ряда; д) удлиненный и суженный зубной ряд; е) укороченный зубной ряд.



? 3. Аномалии зубных дуг в вертикальном направлении. Зубоальвеолярное укорочение или удлинение бывает в отдельных участках зубных дуг и сочетается с вертикальными аномалиями прикуса — открытым и глубоким. На разных участках одного зубного ряда может сочетаться укорочение с удлинением. Так, при открытом прикусе в переднем отделе зубной дуги имеется зубоальвеолярное укорочение, в боковых — зубоальвеолярное удлинение.



? 4. Сочетанные аномалии зубных дуг в двух или более направлениях. Например: в сагиттальном и трансверзальном направлении имеется удлинение или укорочение зубного ряда в переднем отделе при одновременном смещении зубов боковых его отделов в преддверие или полость рта, в сагиттальном и вертикальном — протрузия, ретрузия передних зубов сочетается с зубоальвеолярным удлинением или укорочением переднего или боковых участков зубной дуги и др.

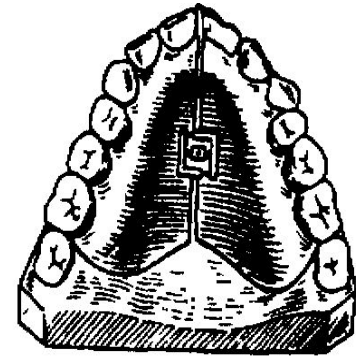
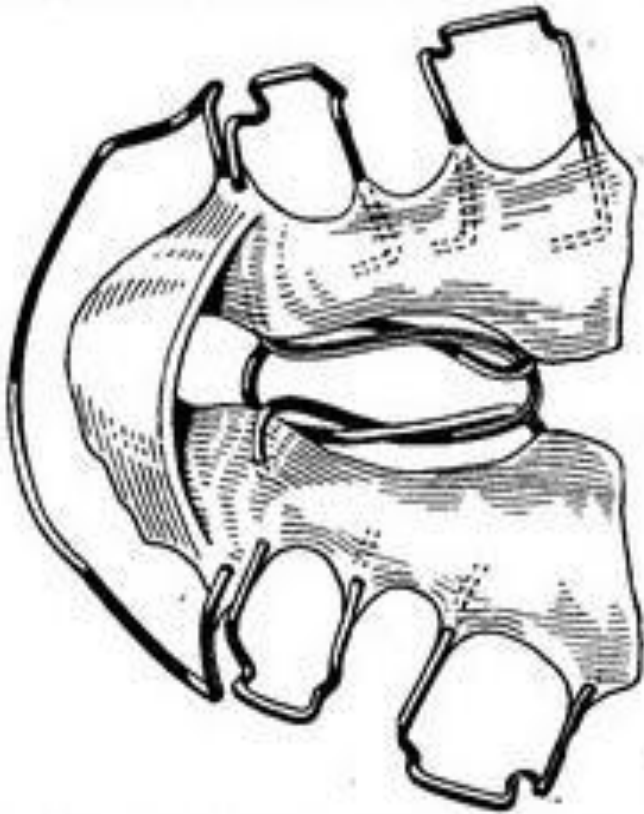

? Основными этиологическими факторами аномалий формы зубных дуг являются недоразвитие челюстей и их деформации, вызванные болезнями раннего детского возраста. Лечение заключается в расширении или сокращении зубных дуг и правильном размещении зубов.




# Лечение Аномалии зубных рядов

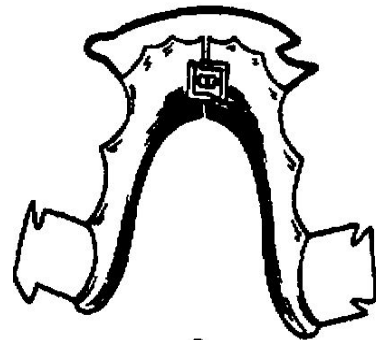
- ? Сужение зубного ряда у детей с молочными зубами и в период их смены устраняют пластиночными аппаратами с винтами. При равномерном сужении зубных рядов ортодонтический винт целесообразно расположить посередине зубного ряда в области премоляров. Если зубной ряд сужен значительно, можно использовать 2 винта. При глубоком небе применяют пластинку с пружиной Коффина. Если сужен передний или задний участок зубного ряда, то винт устанавливают соответственно. При значительном сужении переднего участка верхнего зубного ряда расширяющий винт устанавливают в области клыков, а в боковом участке зубного ряда - ограничитель. При сочетании сужения зубного ряда с протрузией верхних фронтальных зубов применяют пластиночный аппарат с винтом и вестибулярной дугой. При одностороннем сужении, смещении нескольких зубов используют пластинки с асимметрично расположенным винтом и распилом



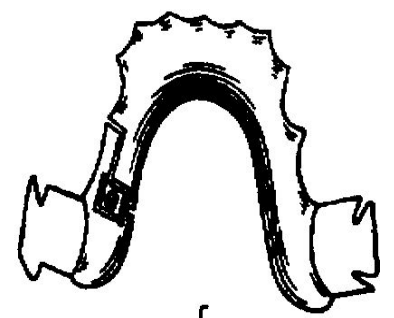
a



b



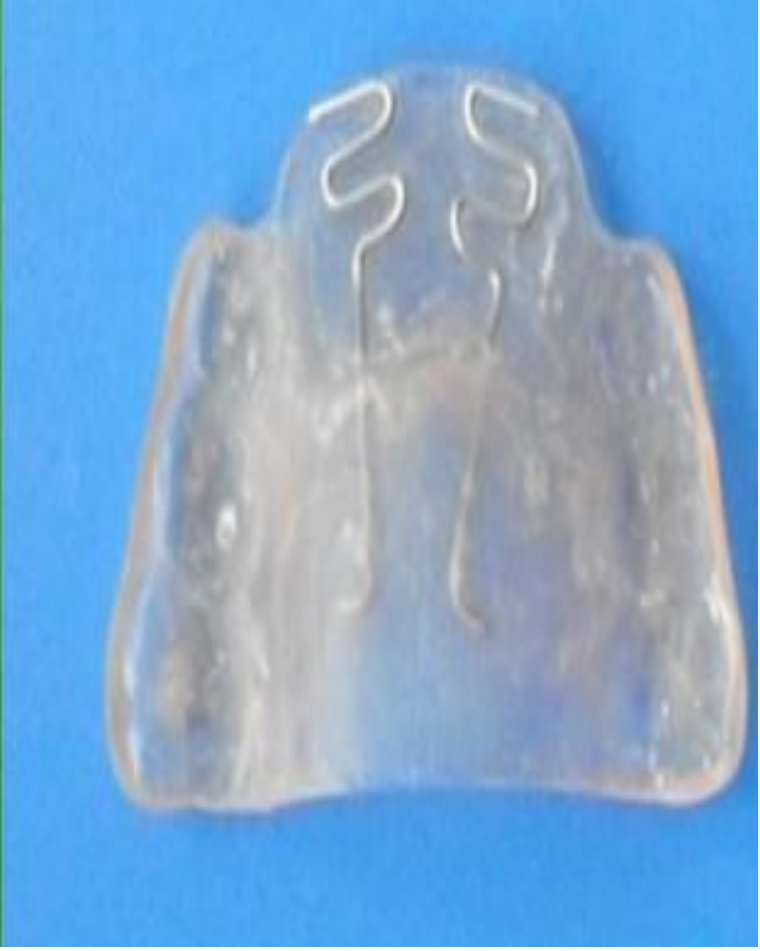B



r

? Уменьшение сагиттального размера зубного ряда может быть в области как передних, так и боковых зубов. Уплотнение в переднем участке зубного ряда приводит к трапециевидной его форме. Для нормализации формы зубного ряда у детей с молочными зубами и в период их смены следует применять пластинку с винтом и секторальным распилом в области резцов; на нижней челюсти - пластинку с двумя винтами в области клыков и первых молочных моляров или премоляров.

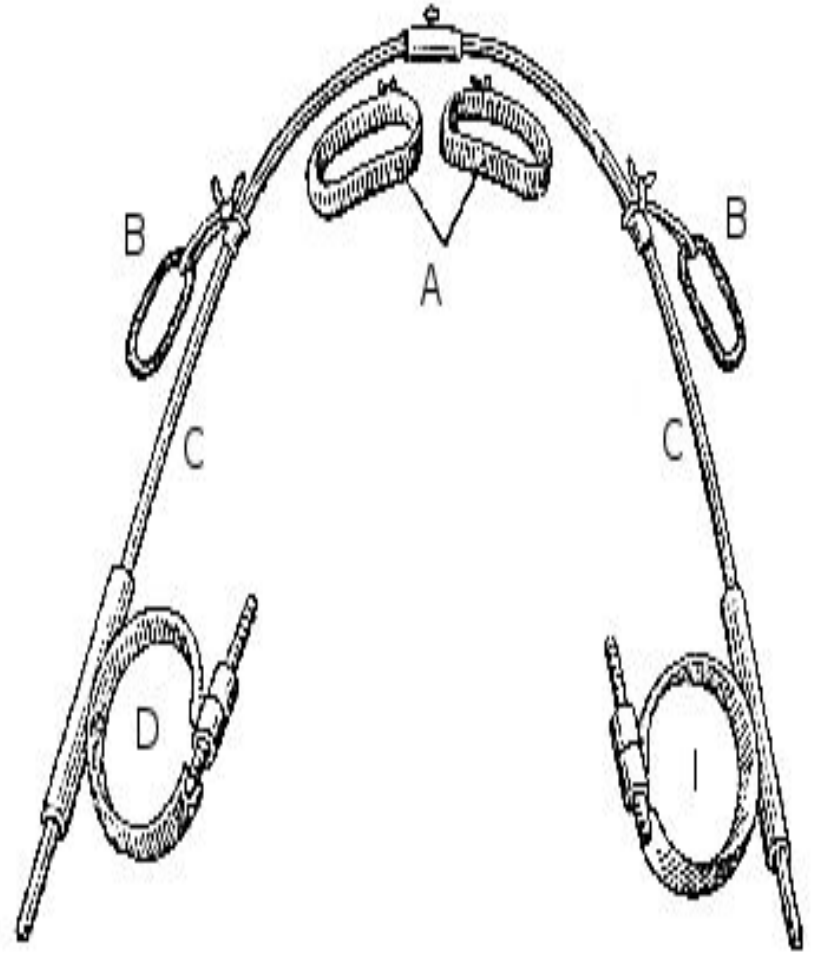
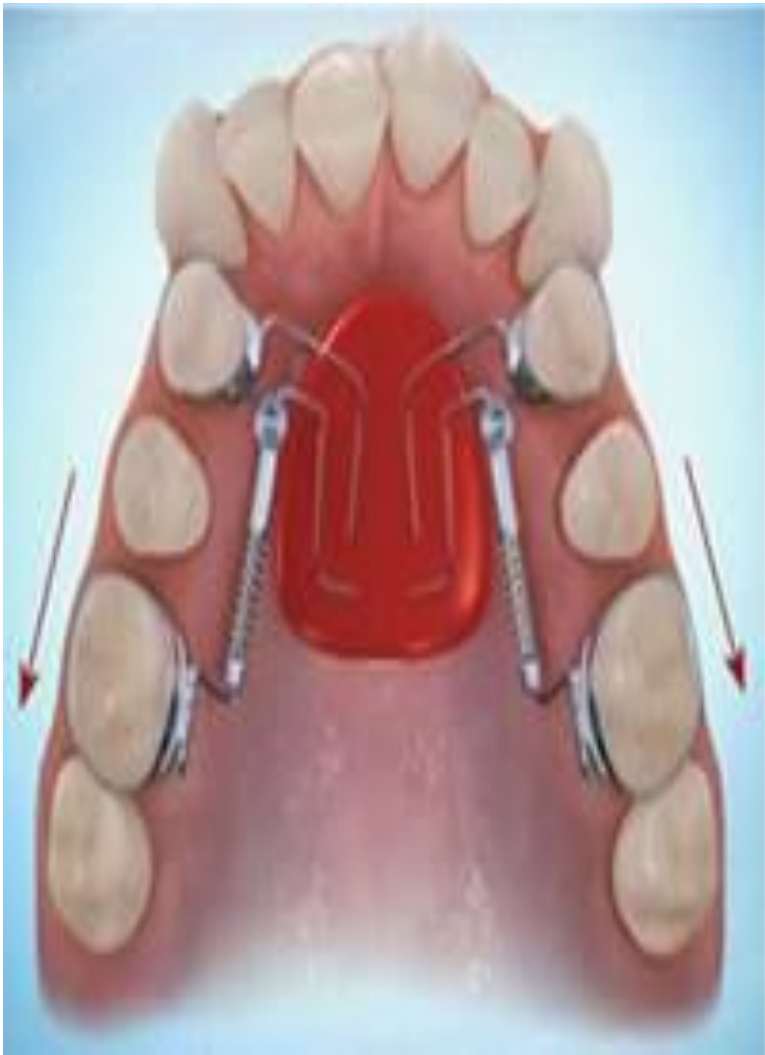Если укорочен передний участок верхнего зубного ряда, то по показаниям можно использовать каппы Бынина, Шварца.



? У детей с постоянными зубами расширить и удлинить зубной ряд можно несъемной аппаратурой, в частности дугой Энгля, брекет-системой. Одновременно с перемещением зубов вперед можно поворачивать зубы вокруг продольной оси.

Укорочение одного или обоих боковых участков зубного ряда проявляется часто недостатком места для премоляров и клыков при правильной ширине зубного ряда и длине его переднего отдела. Причиной обычно является смещение первых моляров вперед. Смещать эти зубы дистально следует сразу после их прорезывания. Для этого применяют пластинку с винтом и секторальным распилом и кламмером на перемещаемый зуб. В старшем возрасте ортодонтическое лечение может быть неэффективно. Нужно удалять один из премоляров.





? При увеличении параметров зубного ряда у ребенка появляются тремы между зубами при правильном их количестве и размере. При этом расширение зубного ряда может быть в области как передних, так и боковых зубов. Устранить его ортодонтическими аппаратами сложно, так как оно связано, как правило, с увеличением альвеолярного отростка или тела челюсти. У детей с таким нарушением зубного ряда необходимо оставлять равномерные промежутки между зубами или устранять их протезированием.

Увеличение продольного отрезка зубного ряда происходит за счет наклона резцов вперед; между ними появляются тремы. В младшем возрасте зубной ряд укорачивают с помощью пластинки с вестибулярной дугой. В пластинке обязательно должны быть удерживающие кламмеры. У детей старше 12 лет можно применять скользящую дугу Энгля.

? Одной из аномалий зубных рядов является нарушение их целостности. Тремы между резцами и клыками допускаются в норме только у детей от 4 до 6 лет. В другом возрасте зубной ряд считается неправильным, если отсутствуют контакты между аппроксимальными поверхностями рядом стоящих зубов. Тремы могут появляться при адентии, ретенции или уменьшении размера зубов. Эти аномалии часто сочетаются со смещением соседних зубов. Если промежутки незначительные и удовлетворительные с эстетической точки зрения, то ортодонтическое и ортопедическое лечение можно не проводить

? При ретенции зубов, прорезывании их вне зубного ряда, недостатке места для них в зубном ряду из-за сместившихся соседних зубов необходимо его создать. На освободившееся место перемещают аномально расположенные зубы. При микродензии, адензии или ретенции зубов промежутки устраняют путем изготовления коронок или съемных пластиночных протезов.

Аномальным считается строение зубного ряда при тесном положении зубов, когда вследствие недостатка места в зубном ряду они повернуты вокруг своей вертикальной оси или расположены вне зубного ряда.

? При макроденитии и скученности зубов расставить зубы в правильное положение ортодонтическим путем невозможно. Необходимо удалить 1-2 зуба. Обычно удаляют премоляры и на освободившееся место размещают клыки и резцы. Сочетание хирургического и ортодонтического методов целесообразно в старшем возрасте, однако при установлении диагноза макроденитии прорезавшихся резцов в начале смены зубов можно применить метод последовательного удаления зубов, предложенный Хотцем. Он заключается в следующем. Удаляют один или оба молочных клыка - в зависимости от величины коронок постоянных резцов. Это позволяет правильно расположить постоянные резцы. После прорезывания постоянных премоляров их также удаляют, что создает место для последующего правильного прорезывания постоянных клыков. Иногда своевременное применение этого метода избавляет пациента от ортодонтического лечения или сводит его к минимуму.



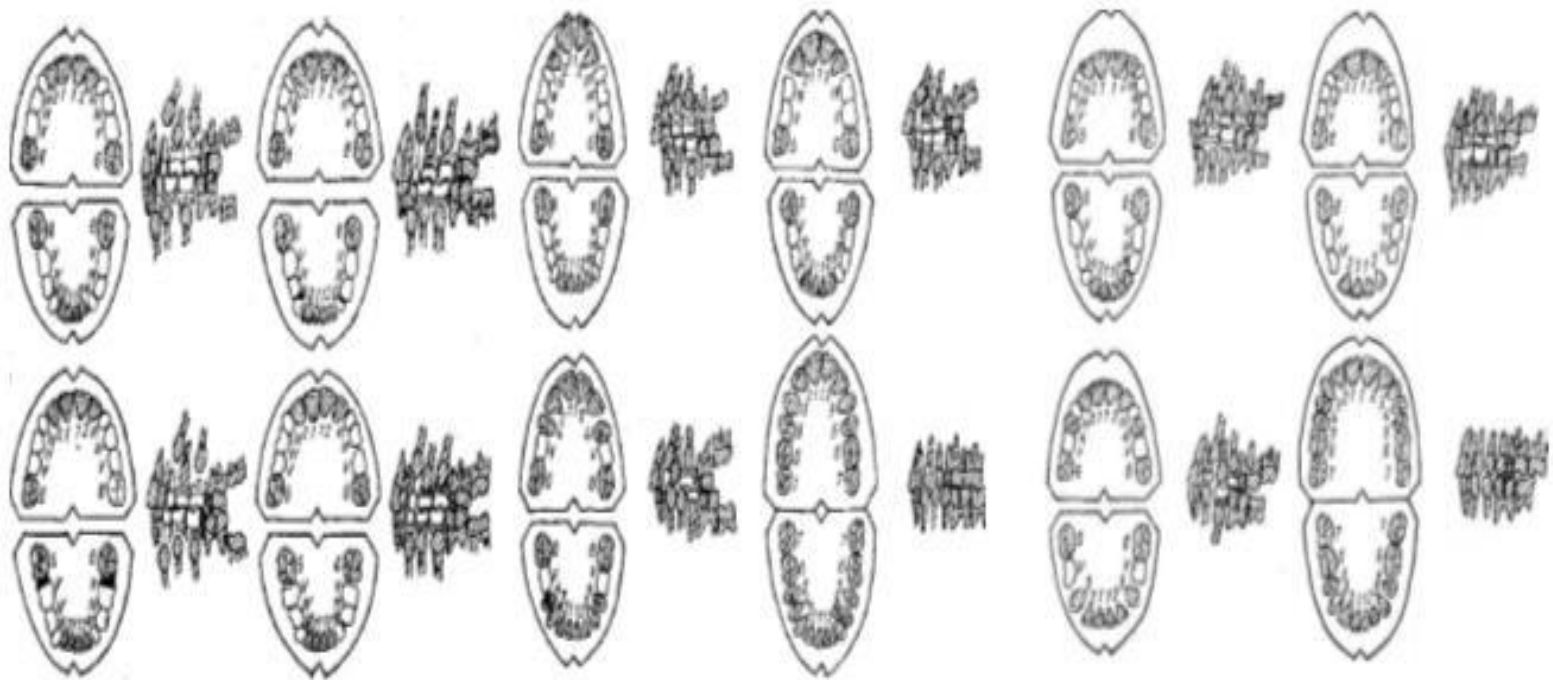


Рис. 179. Серийное последовательное удаление зубов по Хотцу: а) при скученности зубов; б) при прогнатическом прикусе; в) при прогеническом прикусе.

# Заключение

- ? 1. В настоящее время наблюдается высокая распространённость зубочелюстных аномалий среди детей от 7 до 16 лет.
- ? 2. В период сменного прикуса частота зубочелюстных аномалий возрастает по сравнению с временным прикусом (на основании данных, взятых из литературы), но постепенно уменьшается в период постоянного прикуса.
- ? 3. Процент зубочелюстных аномалий значительно возрастает у обследуемых, страдающих другими стоматологическими заболеваниями, а при наличии общих заболеваний организма ещё больше увеличивается.
- ? 4. В настоящее время необходимость в своевременной профилактике и лечении аномалий зубочелюстной системы сильно возросла. Ранняя диагностика зубочелюстных аномалий и их своевременное лечение предупреждают стойкие нарушения прикуса и изменения лица, а также общие расстройства организма.

# Литература:

- ? 1) Справочник по стоматологии по ред. проф. А. И. Рыбакова М: "Медицина"- 1986
- ? 2) Руководство по ортопедической стоматологии под ред. проф.
- ? 3) А.И.Евдокимова М:"Медицина" - 1974.
- ? 4) Стоматология Н.Н. Бажанов М:"Медицина" - 1990.