



# ЭПИДЕМИОЛОГИЯ

Среди симптоматических артериальных гипертензий артериальные гипертензии эндокринного генеза по распространенности занимают 2 место после почечной артериальной гипертензии.

В России ими страдают от 150 тыс. до 1,5 млн. человек. Современная диагностика САГЭГ как в нашей стране, так и за рубежом представляет трудности.

У трети пациентов феохромоцитомы распознается лишь посмертно, при проведении аутопсии. Первичный гиперальдостеронизм и акромегалия диагностируются в среднем, через 5 – 7 лет после появления первых симптомов.

# Основные формы эндокринных гипертоний

- **Надпочечниковые:** 1). феохромоцитомы, а также аналогичные им вненадпочечниковые хромафинные опухоли  
2). Кортикальные ( первичный гиперальдостеронизм – ПГА), врожденная гиперплазия коры надпочечников, болезнь и синдром Иценко-Кушинга, альдостерома);
- **Гипофизарные** ( акромегалия)
- **Тиреоидные:** гипертиреоз ( тиреотоксикоз ), гипотиреоз;
- **Паратиреоидные** ( гиперпаратиреоз )
- **Карциноидный синдром**
- **Обусловленные экзогенным введением гормональных препаратов**

# Причины несвоевременной диагностики САГЭГ

- **Трудности диагностики АГ.** Типичные симптомы гиперфункции эндокринных желез отсутствуют или маскируются другими заболеваниями. Например: мышечная слабость при синдроме Иценко-Кушинга и первичном гиперальдостеронизме расценивается как проявление сопутствующего остеохондроза поясничного отдела позвоночника с корешковыми расстройствами. АГ при феохромоцитоме может протекать с протеинурией и микрогематурией, что часто расценивается как гломерулонефрит
- **Недостаточный лабораторный контроль**
- **Недостаточность технической оснащённости**

- Общим признаком нейроэндокринных опухолей является их способность продуцировать катехоламины и другие регуляторные субстанции, в том числе классические пептидные гормоны.

Различают три группы таких опухолей.

# ФЕОХРОМОЦИТОМЫ

Опухоли мозгового вещества надпочечников и вненадпочечниковых хромоффинных образований. Главный патобиохимический признак – массивная секреция катехоламинов ( дофамин, норадреналин, адреналин ).

Ведущий клинический симптом – тяжелая артериальная гипертония

# Нехромоаффинные феохромоцитомы или параганглиомы

- Обладают способностью секретировать катехоламины, но редко сопровождаются артериальной гипертензией. Развиваются из любых структур симпатической и парасимпатической нервной системы. При этом симпатическая нехромоаффинная феохромоцитома ( опухоль паравертебральных симпатических стволов и симпатических сплетений ) по гистологическому строению сходна с надпочечниковой, однако секретирует меньше катехоламинов, поэтому не сопровождается АГ.

# ХЕМОДЕКТОМЫ ( парасимпатические феохромоцитомы )

- Возникают из клеток, обладающих хеморецепторной функцией. Чаще всего располагаются в области каротидного тельца в среднем ухе и других параганглиях.



# Эпидемиология

- Феохромоцитома встречается примерно у 1% больных с постоянно повышенным диастолическим АД.
- 90% феохромоцитом возникают в мозговом веществе надпочечников
- Частота феохромоцитом у взрослых мужчин и женщин одинакова. Среди больных детей в 60% случаев преобладают мальчики

# Эпидемиология

- В 10% случаев заболевание имеет наследственный характер. В этих случаях более чем у 70% больных выявляется двухсторонняя локализация опухоли
- У детей множественные опухоли с локализацией надпочечниковой и вненадпочечниковой выявляются чаще, чем у взрослых  
( 35% и 8%, соответственно )

# Патогенез

- **Феохромоцитома** – опухоль инкапсулированная, хорошо васкуляризованная, диаметром около 5 см и весом менее 70 грамм.
- Мелкие опухоли могут синтезировать и секретировать большие количества катехоламинов, тогда как крупные опухоли метаболизируют катехоламины в собственной ткани и секретируют лишь небольшую их долю

# Патогенез

- Кроме адреналина, норадреналина, дофамина феохромоцитома может продуцировать серотонин, АКТГ, соматостатин, опиоидные пептиды, кальцитонин, альфа-МСГ

# Локализация феохромоцитом

- Помимо обычной локализации в 1 – 2 % случаев феохромоцитомы локализуются в полости грудной клетки и в сердце. Сердечные феохромоцитомы более часто локализуются в левом предсердии и являются некапсулированными, инвазивными, хорошо васкуляризированными, часто сочетаются с вовлечением в процесс двух- и трехстворчатого клапанов, могут давать метастазы даже в костную ткань. Одинаково часто встречаются у мужчин и женщин в возрасте 36 - 40 лет.

# Объективные клинические признаки феохромоцитомы

- Изменение АД ( у 98 % больных )
- Стойкая АГ
- Гипертонические кризы ( могут сменяться артериальной гипотонией )
- Ортостатическая гипотония
- Повышение АД после физической нагрузки ( еды, акта дефекации ) или физикального исследования ( например, после пальпации живота )
- Парадоксальное повышение АД в ответ на некоторые гипотензивные средства
- Резкое повышение АД при проведении общей анестезии

# Диагностическая значимость симптомов феохромоцитомы

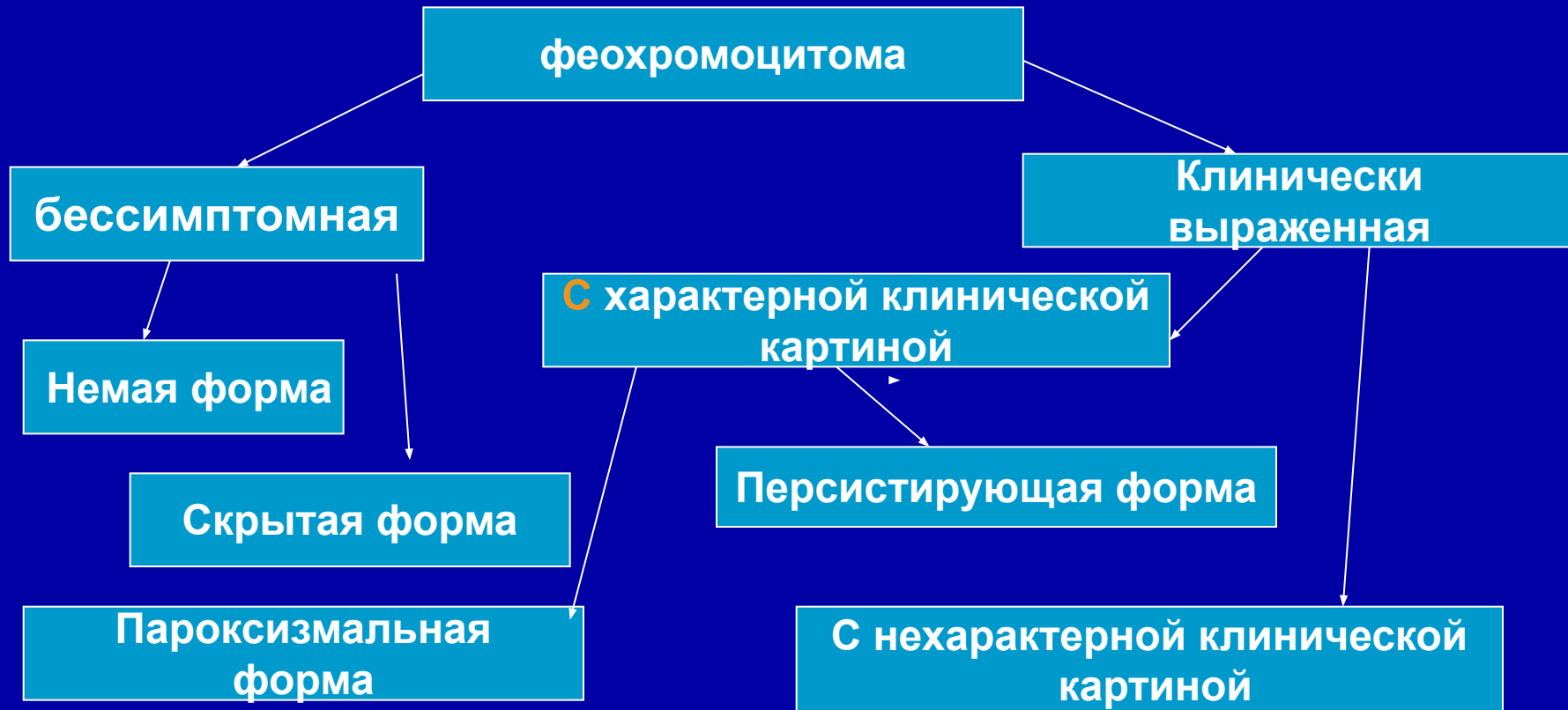
1. Головная боль – 75%
2. Потливость – 60%
3. Учащенное сердцебиение, перебои в области сердца – 75%
4. Сочетание перечисленных симптомов – 85%
5. Боли в области сердца – 45%
6. Боли в животе – 55%
7. Похудание – 45%
8. Отсутствие аппетита, тошнота – 20%
9. Слабость, утомляемость – 45%
10. Парестезии в области головы и конечностей – 40%
11. Головокружение при вставании – 50%
12. Нервозность и беспокойство – 65%
13. Внезапное покраснение лица – 25%
14. Расстройства кишечника ( метеоризм, частый стул ) – 35%
15. Беспричинный субфебрилитет – 55%
16. Увеличение щитовидной железы – 45%
17. Тремор пальцев рук – 55%
18. Бледность кожных покровов – 30%

# Особые клинические проявления феохромоцитомы

- Если опухоль локализована в стенке мочевого пузыря, мочеиспускание может вызывать приступы. Они часто сопровождаются безболезненной гематурией, сердцебиением, тошнотой и повышением АД.
- У женщин Ф может проявляться приливами. У беременных иногда имитирует эклампсию, преэклампсию или разрыв матки.
- У детей с Ф обычно имеется АГ ( более чем в 90% случаев ). У 25% больных детей имеется полиурия, полидипсия и судороги. Тяжелым осложнением является задержка роста.



# Клиническая классификация феохромоцитом



# Пароксизмальный или кризовый вариант АГ при феохромоцитоме

- Обусловлен преимущественной секрецией адреналина

# Персистирующий вариант феохромоцитомы

- Обусловлен преимущественной секрецией норадреналина или одновременной секрецией обоих гормонов

Характеризуется стабильной систоло-диастолической или изолированной диастолической гипертонией

# Основные клинические симптомокомплексы при феохромоцитоме

- Гипертонический
- Нервно-психический
- Нейро-вегетативный
- Эндокринно-обменный
- Желудочно-кишечный
- Гематологический

# Сопутствующие феохромоцитоме заболевания

- Желчнокаменная болезнь
- Невромы кожи и слизистых
- Утолщение нервов роговицы ( видно только с помощью щелевой лампы )
- Марфаноподобная внешность
- Ганглионеврома ЖКТ
- Нейрофиброматоз

# Осложнения феохромоцитомы

- Инфаркт миокарда
- Сердечная недостаточность
- Аритмия, тахикардия, падение АД
- Шок
- Нарушение мозгового кровообращения
- Почечная недостаточность
- Гипертоническая энцефалопатия
- Ишемический колит
- Расслаивающаяся аневризма аорты
- У беременных: лихорадка, эклампсия, шок, смерть матери и плода

# Функциональные пробы

- Суточное мониторирование АД. У больных с эссенциальной гипертензией в ночные часы систолическое давление ниже, чем днем на 10 - 15 мм рт.ст. У больных с феохромоцитомой этот феномен отсутствует.

# Функциональные пробы

- Ортостатическая проба – АД измеряется в положении лежа ( клиностаз ) и положении сидя ( ортостаз ). В норме разница между клино- и ортостазом не превышает 10 -15 мм рт. столба. У больных с феохромоцитомой имеет место ортостатическая гипотония, которая сопровождается клиническими симптомами ( головокружением, поташниванием, тахикардией), иногда обморочным состоянием.



# Супрессорная проба с клонидином ( клофелином )

После взятия крови для определения катехоламинов исследуемый принимает внутрь 0,3 мг клофелина. Через 3 часа повторно забирают кровь из вены для определения гормонов. У больных с феохромоцитомой после приема клофелина содержание гормонов в плазме крови не изменяется. У больных с эссенциальной гипертензией уровень норадреналина снижается до нормы или даже ниже.

# Проба с тропафеном

- При постоянной гипертензии и АД не ниже 160/110 мм.рт.ст. применяют пробу с альфа – адреноблокаторами: фентоламином ( режитином ) или тропафеном. Больному, находящемуся в горизонтальном положении, измеряют АД после чего вводят внутривенно 5 мг фентоламина или 1мл 1% либо 2% раствора тропафена. Снижение АД в течение 5 минут на 40/25 мм.рт.ст. по сравнению с исходным свидетельствует в пользу феохромоцитомы.

# Лабораторная диагностика феохромоцитомы

Определение в крови или в моче ( суточной или собранной сразу после криза ) концентраций адреналина, норадреналина, суммарных ( конъюгированных и свободных ) метоксинаминов: метанефрина и норметанефрина; глюкозы, кальция, молочной кислоты.

Исследуемые гормональные показатели должны минимум в 1,5 раза превышать верхнюю границу нормы.

Содержание катехоламинов в плазме составляет 100 - 500 нг/л, при феохромоцитоме их уровень повышается до 800 – 1000 нг/л, а в период криза - в 20-30 раз.

# Лабораторная диагностика феохромоцитомы

- Самая надежная и доступная проба – определение общей концентрации метанефринов ( метанефрина и норметанефрина – биологически неактивных продуктов метилирования адреналина и норадреналина) в суточной моче.

Более чем у 95% больных с феохромоцитомой уровень метанефринов в моче повышен.

Можно определять уровень ванилилминдальной кислоты ( конечный продукт метаболизма адреналина и норадреналина ) в моче – простой но менее надежный метод, т.к может давать ложноотрицательные или ложноположительные результаты.

# Инструментальная диагностика феохромоцитомы

- КТ позволяет выявить до 95% феохромоцитом, если размер опухоли при локализации в надпочечниках более или равен 1 см, а при вненадпочечниковой локализации в брюшной полости более или равен 2 см.
- КТ дает надежные результаты и при выявлении опухолей в грудной полости, но менее информативен при локализации опухоли в области шеи.

# Инструментальная диагностика феохромоцитомы

Определить локализацию  
вненадпочечниковых  
хромаффином  
можно, используя сцинтиграфию с  
метайодбензилгуанидином (MIBG) с  
последующей прицельной КТ или ядерно-  
магнитно-резонансной томографией зоны  
с патологическим накоплением изотопа.

10% катехоламин-секретирующих опухолей ( КСО ) имеет четкую генетическую обусловленность и развивается в рамках синдрома множественной эндокринной неоплазии ( МЭН ).

Синдром МЭН является наследственным аутосомно-доминантным признаком.

Различают три варианта синдрома МЭН с характерным сочетанием опухолевого и гиперпластического поражения определенных органов и тканей.

# МЭН – 1 ( синдром Вермера )

- Включает опухоль или гиперплазию аденогипофиза, панкреатических островков и околощитовидных желез ( ОЩЖ ). Иногда эту триаду дополняют следующие дисплазии: карциноид кишечника и легких, аденома коры надпочечника с синдромами Кушинга и Конна, тимома с миастеническим синдромом, эутиреоидная или тиреотоксическая аденома щитовидной железы, гипернефрома, распространенный липоматоз.



# МЭН – 2 ( синдром Сиппла )

- Представляет сочетание медуллярного рака ( С - клеточная карцинома ) щитовидной железы с феохромоцитомой надпочечников или вненадпочечниковой локализации ( обычно двухсторонней ), или с гиперплазией мозгового вещества надпочечников. Третьим компонентом синдрома МЭН-2 является опухоль или гиперплазия околощитовидных желез.

# МЭН – 3 ( синдром Горлинга, синдром Реклингаузена )

- Ассоциация нейрофибром и ганглио-невром различной локализации с хромаффинной опухолью. Эти две ключевые дисплазии иногда дополняются медуллярным раком щитовидной железы, карциноидом, как правило, дуоденальной локализации с секрецией соматостатина, а также дисплазией околощитовидных желез.

## Клинический случай

- Больная К. поступила с жалобами на периодически возникающие подъемы АД до 230 – 210/150 мм рт ст., которые сопровождались ощущением страха, потливости, сердцебиением, парестезиями. На протяжении последних 4 лет отмечает прогрессирующее снижение массы тела на 10 кг. За 6 лет до настоящего обследования больной была выполнена операция по поводу «узла» в щитовидной железе (по данным микропрепаратов медуллярная карцинома ЩЖ)

## Клинический случай

- При осмотре: астенического телосложения, АД вне приступа 150/100 мм рт ст. Общий и биохимический анализы без отклонений от нормы. На ЭКГ ритм синусовый, 100 уд/мин, горизонтальная ЭОС, гипертрофия левого желудочка. Семейный анамнез: отец умер в молодом возрасте от «инсульта» (отмечались высокие цифры АД, систематически не лечился). У больной две здоровые сестры и один рано умерший брат, причины смерти она не знает.

## Клинический случай

- По данным гормональных исследований:  
Адреналин, нмоль/сут – 876,3 ( 2,7- 188,4)  
Норадреналин, нмоль/сут – 3492,8 ( 0 – 481,1 ).  
По данным УЗИ и КТ выявлены двусторонние  
объемные образования надпочечников.  
Больной выполнена операция: двусторонняя  
адреналэктомия, удаление гормонально-  
активных опухолей надпочечника.

# Лечение катехоламинового криза

- **Основная терапия**

Внутривенно, струйно 1 мл 1% раствора тропифена ( реджитина ) в 10 мл изотонического раствора NaCl. Повторять введение каждые 5 минут до купирования криза.

ИЛИ

Внутривенная медленная инфузия 25 мг нитропруссид натрия, разведенного в 200 мл 5% раствора глюкозы.

# Лечение катехоламинового криза

- Синдромная терапия

Придать больному положение полусидя

При тахикардии  $> 120$  в минуту, внутривенно струйно 1 мл 0,1% раствора анаприлина в 10 мл изотонического раствора NaCl ( только после альфа-адреноблокаторов )

## После купирования криза

Феноксимбензамин внутрь по 0,01 г 3 раза в день или ( празозин )

Анаприлин внутрь по 0,02 г каждые 6 часов

Симптоматическая терапия ( ненаркотические анальгетики, спазмолитики, седативные и др. )

# Показания к обследованию больных с подозрением на феохромоцитому

- Любая форма артериальной гипертензии у детей.
- Сахарный диабет или нарушение толерантности к глюкозе на фоне артериальной гипертензии.
- Наличие синдрома МЭН, отягощенной наследственности, даже при отсутствии клинических симптомов феохромоцитомы.
- Приступы, сопровождающиеся повышением артериального давления во время физической нагрузки, общей анестезии, рентгеновского обследования.



# Показания к обследованию больных с подозрением на феохромоцитому

- Повышение артериального давления после назначения бета-блокаторов.
- Изменения лабораторных показателей, которые можно объяснить повышением уровня катехоламинов в крови.
- Новообразование в области надпочечников, выявленное при рентгенографии, КТ, МРТ.
- Кризовое течение артериальной гипертензии с высокими цифрами АД, особенно систолического.
- Связь гипертонических кризов с употреблением определенных продуктов питания ( сыр, красное вино, цитрусовые, шоколад ) или применением медикаментов ( аэрозоли, капли от насморка с эфедрином и другими симпатомиметиками )

# ПРОГНОЗ

- Выживаемость на протяжении 5 лет у больных с доброкачественными опухолями составляет 95%, при злокачественных опухолях – 44%. После удаления опухоли АД нормализуется примерно у 75% больных.
- Сохранение гипертензии после удаления феохромоцитомы может свидетельствовать о том, что не вся опухоль была удалена. Или может быть результатом наличия эссенциальной гипертонии, которая в 14-20% случаев имелаась у больных до развития феохромоцитомы.

**Первичный гиперальдостеронизм ( ПГ )**  
– клинический синдром, развивающийся в результате избыточной продукции альдостерона корой надпочечников и проявляющийся артериальной гипертензией в сочетании с гипокалиемией.

**Частота ПГ** по литературным данным составляет 0,5 – 2%. Реальная цифра составляет до 10% от всех случаев артериальной гипертензии.

# Классификация первичного гиперальдостеронизма

- I. Одиночная альдостеронпродуцирующая аденома надпочечника ( 65% случаев )
- II. Идиопатический гиперальдостеронизм ( двусторонняя гиперплазия надпочечников с микро- или макронодулярными изменениями или без таковых ) ( 30 – 40% )
- III. Односторонняя надпочечниковая гиперплазия ( первичная надпочечниковая гиперплазия )

# Классификация первичного гиперальдостеронизма

**IV. Альдостеронпродуцирующая  
карцинома**

# Клинические симптомы ПГА

Артериальная гипертензия	- 100%
Мышечная слабость	- 73%
Ночная полиурия	- 72%
Снижение толерантности к глюкозе	- 60%
Головные боли	- 51%
Жажда	- 46%
Периодические параличи	- 21%
Тетания	- 21%
Боли в мышцах	-10%

# Лабораторная диагностика ПГА

- Гипокалиемия - 100%
- Повышение уровня альдостерона - 100%
- Протеинурия - 85%
- Гипостенурия - 80%
- Повышение уровня калия в моче - 75%
- Гипернатриемия - 65%

# Основные факторы гиподиагностики ПГ:

- Считалось, что при уровне калия больше 3,5 ммоль/л диагноз ПГ можно исключить.

В настоящее время установлен нормокалиемический вариант ПГ, а артериальная гипертензия в сочетании с гипокалиемическим алкалозом, спонтанным или индуцированным диуретиками, характеризует тяжелые формы ПГ.



# Основные факторы гиподиагностики ПГ:

Широкое использование диуретиков при АГ в прошлом в целом повышало выявляемость ПГ, так как диуретики провоцировали гипокалиемию при латентных формах заболевания. С появлением новых гипотензивных препаратов диуретики стали использоваться реже, что привело к снижению частоты и тяжести гипокалиемии у больных с АГ и, таким образом, к уменьшению частоты выявления ПГ.

# Клинические варианты течения первичного гиперальдостеронизма

- Постоянная гипертензия в сочетании с кризами, во время которых наряду с общепринятыми симптомами гипертонического криза имеют место нервно-мышечные расстройства в виде мышечного дискомфорта, адинамии, появление парестезий, иногда судорог в конечностях.
- Высокая артериальная гипертензия протекает без кризов, больные постоянно ощущают мышечную слабость, иногда усиливающуюся.

# **Клинические варианты течения первичного гиперальдостеронизма**

- **Транзиторная гипертензия, когда во время приступов резко повышается артериальное давление, которое не превышает нормальных величин в межприступном периоде.**

**В клинической картине присутствуют мышечные боли, судороги, парестезии.**

# Проба с нагрузкой натрием ( проба с изотоническим раствором хлорида натрия )

- Пациенту, находящемуся в горизонтальном положении на протяжении не менее 4 часов вводят 2 литра 0,9% раствора NaCl. Уровень альдостерона в плазме крови выше 5 – 10 нг/дл ( 138 – 276 пкмоль/л ) свидетельствует об автономности секреции альдостерона.

При неоперабельной альдостероме препаратом выбора является спиронолактон. При необходимости могут назначаться дополнительно калийсберегающие диуретики ( амилорид 5 – 20 мг/сут ), а также другие гипотензивные препараты ( ингибиторы АПФ, блокаторы кальциевых каналов )

# Лечение

- После операции АД снижается у 80% больных с альдостеромой, хотя на это уходит иногда несколько месяцев, уровень калия в крови нормализуется у всех больных.
- При гиперплазии надпочечников операция не позволяет полностью нормализовать АД, но гипокалиемия, как правило исчезает.