

Антропология

Синартрозы

- – это соединения костей посредством сплошного слоя ткани, занимающего полностью промежутки между обнаженными поверхностями костей или их частями.
- Они прочные, гибкие, но малоподвижные.
- В зависимости от ткани, соединяющей кости, все синартрозы подразделяются на 3 вида:
 1. **Синдесмозы** – соединения при помощи волокнистой соединительной ткани
 2. **Синхондрозы** – соединения костей с помощью хряща
 3. **Синостозы** – соединения с помощью костной ткани

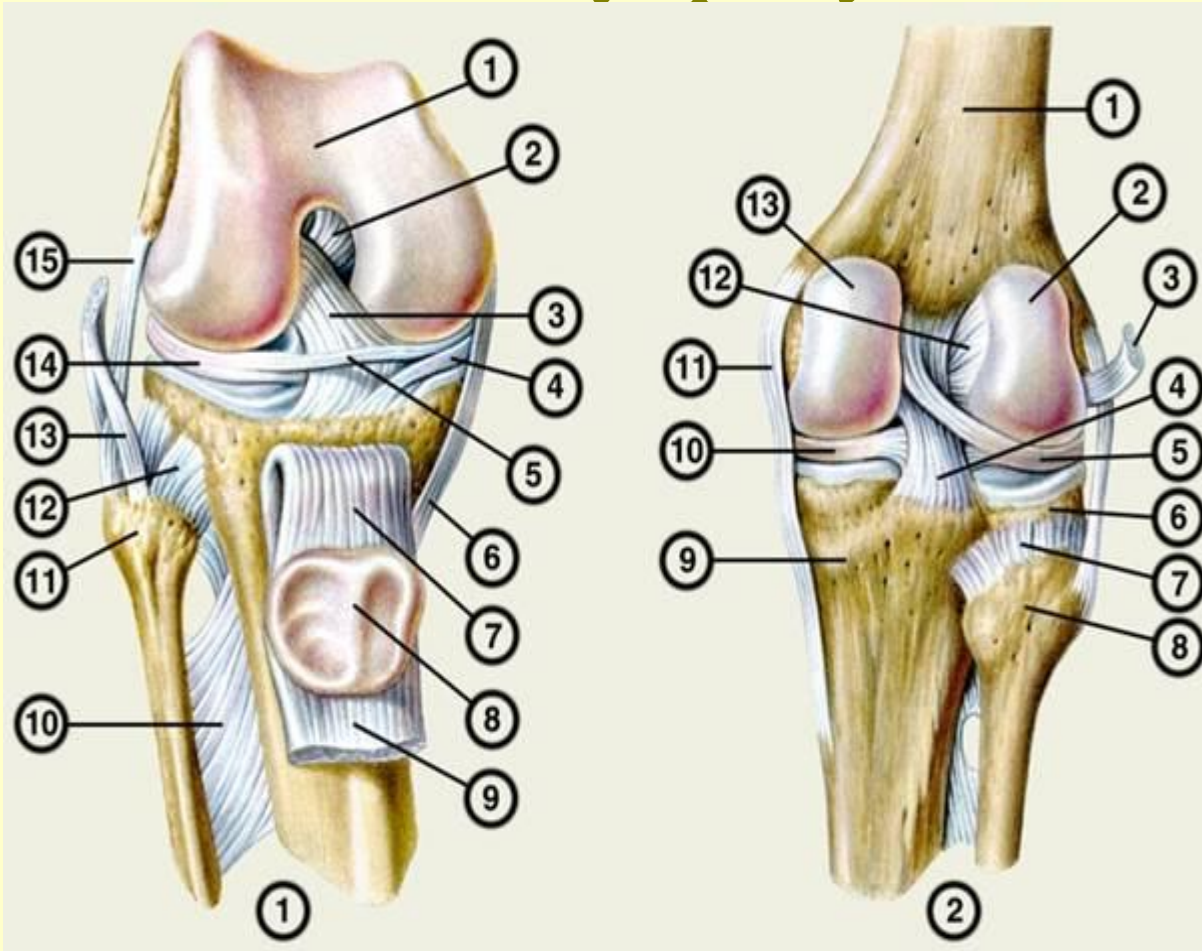
Синдесмозы

- – **непрерывные соединения, в которых кости удерживаются при помощи фиброзной ткани.**
- *Прочность, гибкость, но малая упругость и подвижность.*
- *К ним относят:*
 1. **Связки**
 2. **Мембраны**
 3. **Швы**
 4. **Вколачивание**

Связки

- - пучки плотной соединительной ткани различной величины и формы. Соединяют соседние кости или их части.
- Могут быть короткими или длинными. Некоторые связки могут выдерживать нагрузку на растяжение более 100 кг/см³.
- **Функция:**
 1. Тормозят движения, ограничивая объем движений
 2. Направляют движения
 3. Укрепляют сустав
- **Классификация связок:**
 - 1, Внесуставные
 - 2. Внутрисуставные.


Крестообразные коленные связки - внутрисуставные



Окольные связки – **внесуставные**

Межкостные перепонки

- *Заполняют большой промежуток между костями и закрывают отверстие.*
- *Укрепляют кости между собой*
- *Создают большую поверхность для прикрепления мышц*
- *Малоподвижны, имеют*



Швы и роднички

- *Тонкие прослойки соединительной ткани, посредством которых соединяются между собой все кости черепа.*
- **Функция:** *Связующая и амортизирующая, такая форма соединений предохраняет от сотрясения и толчков.*
- *Ближе к пожилому возрасту происходит окостенение швов: стреловидного – к 35 годам, венечного – к 38-41 году, ламбдовидного – к 42-47 годам, для отдельных швов процесс растягивается до 80 лет.*

По характеру соединения костей:

- **Зубчатый шов** – зубцы одной кости входят в углубление другой (пример – затылочная и теменная кости).
1. **Чешуйчатый** – скошенный край одной кости накладывается на такой же край другой (*височная и теменная*)
 2. **Плоский** – соединяет ровные края костей лицевого черепа.

Роднички плодов и новорожденных

Вколачивание (штифтовый шов, гомфозис)

- *Корень зуба вставлен в луночку челюсти. Однако между корнем и луночкой находится слой волокнистой соединительной ткани. Ее волокна врастают в стенку луночки с одной стороны, а с другой - в цемент корня зуба.*

Вколачивание (гомфозис)

- *Корень зуба вставлен в луночку челюсти. Однако между корнем и луночкой находится слой волокнистой соединительной ткани, ее волокна врастают в стенку луночки с одной стороны, с другой - в цемент, покрывающий корень зуба.*

2. Синхондрозы

- непрерывное соединение костей посредством **хрящевой** ткани.

- Прочные, упругие.
- Чем толще хрящ, тем больше подвижность.


Классификация синхондрозов:

- По характеру ткани:
 1. **Гиалиновые** - более эластичны (м\д 1 ребром и грудиной).
 2. **Волокнистые** - роль буфера (межпозвоночные диски).
- По времени существования:
 1. временные
 2. постоянные

*По времени существования
синхондрозы делят на:*

- 1. Временные** - до определённого срока (тазовая кость, эпифизарные хрящи, между эпифизом и диафизом трубчатых костей - пока не закончится рост скелета).
- 1. Постоянные** - хрящ рваного отверстия,


*Синостозы - непрерывное соединение
костей посредством костной ткани*



II. Полусуставы

(симфиз = гемияртроз)

- - в центре синхондроза образуется узкая щель.
- - промежуточная форма между непрерывными и прерывными соединениями.



Диартрозы (суставы) – *прерывные соединения костей*

- Наличие 3 обязательных элементов:
 1. Суставных поверхностей
 2. Суставной капсулы
 3. Суставной полости (*с синовиальной жидкостью*).
- *В суставах на первый план выступает функция движения, поэтому сводятся к минимуму сопротивление и препятствие движению.*

Схема строения сустава

- обязательные элементы

1 —
суставная
капсула;

2 —
суставные
концы
костей;

Суставные поверхности

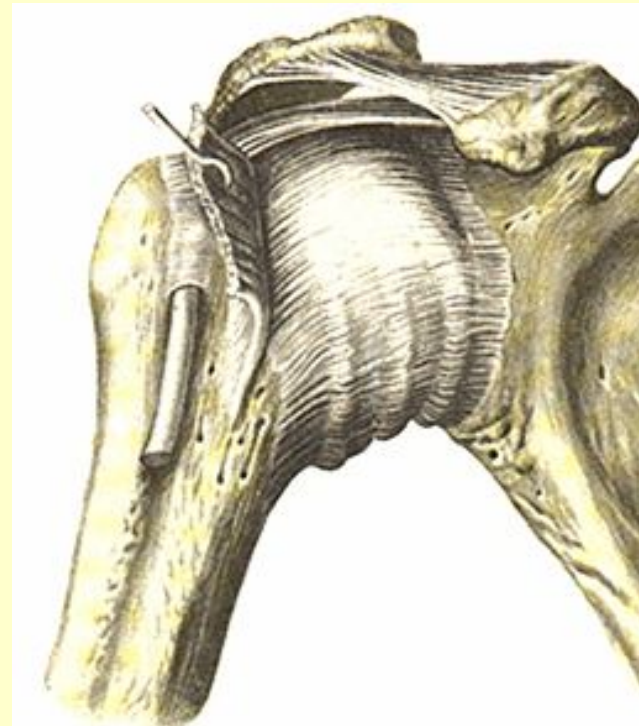- разнообразны по форме и величине:
- Могут соответствовать друг другу (т.е. быть **конгруэнтными**), или не соответствовать.
- **Покрываются суставным хрящом.**
- Хрящ имеет неодинаковую толщину не только в различных суставах, но и в разных местах одного и того же сустава.
- Толщина хряща (*от 0,2 до 0,6 мм*) зависит от функции сустава), от статической и динамической нагрузки на сустав.

Функция суставных хрящей:

1. Придают соприкасающимся поверхностям гладкость, тем самым уменьшая трение.
2. Амортизируют толчки, смягчая удары

Суставная капсула.

- *Окружает суставную полость и обеспечивает ее герметичность.*
- *Состоит из наружной фиброзной оболочки и внутренней синовиальной.*
- *Фиброзный слой – образован коллагеновыми волокнами, ориентированными продольно и циркулярно.*
- *Между оболочкам м/б скопление жира, сосудистые сплетения*



Синовиальная оболочка

- тонкая, прозрачная изнутри выстлана клетками эндотелия, что придает ей гладкий и блестящий вид.

2 типа синовиоцитов:

- **Клетки А** - секретируют в полость сустава синовиальную жидкость (от 0,1 – до 4 мл – в зависимости от размеров сустава).
- 2. Клетки В** – осуществляют обратное всасывание синовиальной жидкости.

Суставная полость

- *Щелевидное замкнутое пространство, ограниченное суставными поверхностями и капсулой сустава. Она **заполнена синовиальной жидкостью**. У живого человека С.П. не существует, т.к. сочленяющиеся пов-ти плотно соприкасаются друг с другом, внутри полости сустава. Сила сцепления способствует удержанию суставных поверхностей. в состоянии соприкосновения.*

Синовиальная жидкость

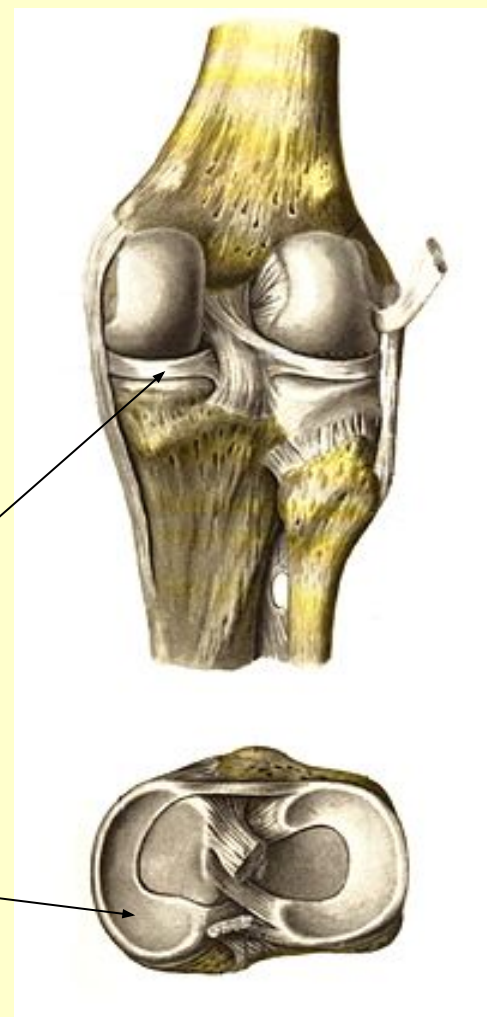
- *по сост напом плазму- вода, белки, соли, прод изнаш хряща, ферменты*

Добавочные образования суставов:

1. синовиальные складки и ворсинки
2. внутрисуставные хрящи, диски, мениски, губы
3. связки
4. сесамовидные кости

Внутрисуставные хрящи

- Хрящи создают большую **конгруэнтность** сочленяющихся поверхностей и амортизируют толчки.
- – имеют вид **дисков** или изогнутых в виде полумесяца **менисков**.




Синовиальные складки

- *– это выросты синовиального слоя капсулы, заполненные жировой тканью. Они занимают свободные пространства в суставе при несоответствии суставной поверхности и выполняют роль амортизаторов.*

Сесамовидные кости

- – располагаются в капсуле или сухожилиях, в местах перехода их через суставную щель
- (*надколенник*).



Связки

- – *состоят из пучков соединительной ткани и соединяют кости друг с другом.*

Функции:

- **Локомоторная** – обеспечивает скольжение, свободное перемещение суставных поверхностей относительно друг друга.
- **Метаболическая** – обмен между суставом и сосудистым руслом
- **Трофическая** – питательная среда для суставного хряща
- **Барьерная** – растворение чужеродных клеток и веществ (ферменты)
- **Шум при движении в составе** – возрастные изменения
- **Истончение хряща, фиброз капсулы и внутрисуставных связок**

Биомеханика

движений в суставах

- 1. Вокруг фронтальной оси** – сгибание-разгибание (*уменьшение – увеличение угла между костями*)
- 2. Вокруг сагиттальной оси** – приближение к срединной плоскости и отдаление (*приведение-отведение*)
- 3. Вокруг вертикальной оси** – вращение (*кнаружи – супинация, кнутри – пронация*), + круговое вращение.

**От формы суставных поверхностей –
зависит количество возможных осей
вращения в данном суставе**

1 Цилиндрический - Одноосный

Атланто-затылочный сустав Лучелоктевой сустав

2 Блоковидный - Одноосный

Межфаланговый сустав Плечелоктевой сустав
Голеностопный сустав

3 Эллипсовидный - Двухосный

Лучезапястный сустав

4 Седловидный - Двухосный

Запястно-пястный сустав кисти

5 Шаровидный - Многоосный

Плечевой и бедренный суставы

6 Плоский (Скользкий) – 1 (3)-осный

Межзапястный сустав Межплюсневый сустав

Блоковидные суставы – на одной из суставной поверхностей имеется поперечно лежащий цилиндр, а на другой – выемка, бороздка, в которой лежит цилиндр и препятствует его скольжению, движение только во фронтальной плоскости – сгибание, разгибание – межфаланговый сустав

Винтовой сустав

Объем движений в суставе

-зависит от формы сочленения суставных поверхностей:

- 1. Большой объем – если одна поверхность маленькая, а другая – большая.*
- 2. Небольшой объем - в суставах с одинаковой протяженностью суставных поверхностей.*

Объем движений резко ограничивается фиксацией мышц и связок.

Развитие сустава -1 (по Петтену)

1 - Сгущение мезенхимы в хрящевой модели кости (*6-я неделя*)

2 – Хрящевой эпифиз

3- Разрыхление мезенхимы между будущими костями

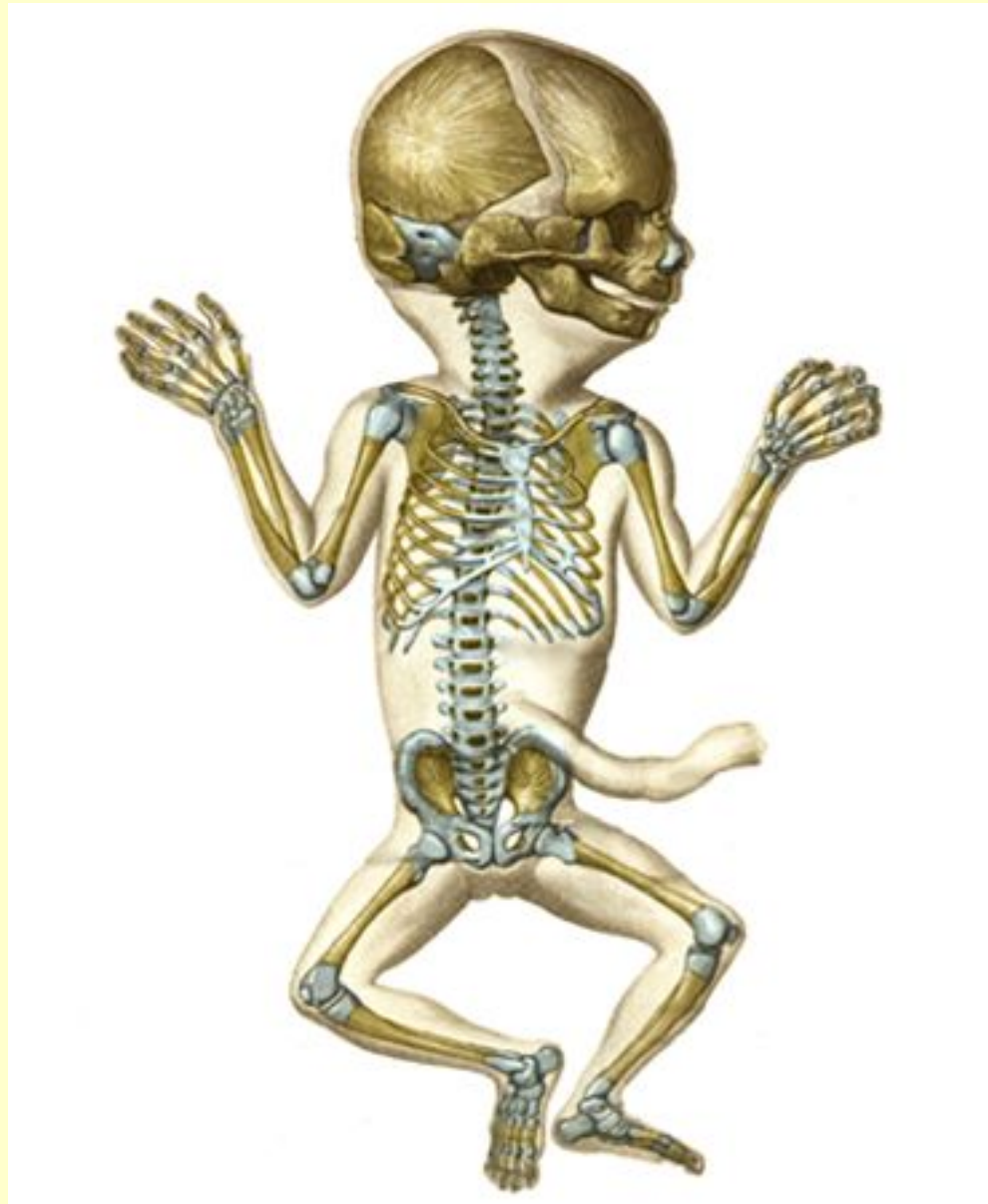1- Костномозговой канал

2- Окостенение диафиза

5- Зачаток полости сустава (*9-я неделя*)

6- Зачаток эпифиза остаётся хрящевым

Суставы новорожденного




Стопа в целом

- *Главной особенностью стопы человека является ее дуговая конструкция (сводчатость) – реализуется рессорная функция*
- *2 свода стопы:*
 1. *Продольный свод имеет 5 лучей, которые идут от пяточного бугра по всем плюсневым костям. Самым длинным и высоким (5-7 см) является 2-й свод.*
 2. *Поперечный свод: связан с формой клиновидных костей – он проходит через клиновидные, кубовидную и основания всех плюсневых костей.*

Своды стопы удерживаются при помощи затяжек:

- 1. Пассивные: подошвенный апоневроз, длинная подошвенная связка, межкостный связки и др.*
- 2. Активные: Мышцы – смещают кости и напрягают связки (короткий сгибатель пальцев и др.)*



А. Продольный свод:

- 1 - пяточная кость;
- 2 - таранная кость;
- 3 - ладьевидная кость; 4 - промежуточная клиновидная кость;
- 5 - II плюсневая кость;
- 6 - фаланги II пальца.

Б. Поперечный свод:
I-V - поперечный распил плюсневых костей.

Подометрия



- *Сводчатость стопы формируется вплоть до периода полового созревания.*

Стопа бывает:

1. *Нормальная* – отпечаток имеет перешеек, который соединяет область пяточной кости с областью головок плюсневых костей
2. *Сводчатая* (тоже норма) – соединения нет, стопа опирается на землю только передним и задним отделами, не имея опоры посередине.
3. *Плоская* – дает сплошной отпечаток, без выемки в среднем отделе.

Плоскостопие – уплощение СВОДОВ СТОПЫ

1. **Функциональное плоскостопие** – возникает при перегрузках нижних конечностей – длительное стояние, растяжение связок – уплощение и удлинение стопы, быстрое нарастание массы тела, усиленные занятия некоторыми видами спорта. Стопа продолжает сохранять хорошую подвижность и функционирует как нормальная.
2. **Анатомическое** (врожденные или приобретенное) – подвижность в суставах стопы крайне ограничена, при этом страдает и опорная, и рессорная функции стопы. Сдавлены сосуды и нервы. Возможным механизмом является хроническая перегрузка стопы, ослабление связочного аппарата и снижение тонуса активных мышечных затяжек. Причины:
 - профессия - длительное стояние (продавец)
 - обезыствление связок
 - обувь

Позвоночный столб

- – это основная твердая опора туловища и является осью всего тела.
- В нем - все виды соединений костей:
122 сустава, 26 синхондрозов, 365 связок.
- Для человека, в отличие от других позвоночных, характерны черты прямохождения - **S-образная изогнутость**, что обуславливает высокие пружинящие свойства и возможность более легко уравнивать голову.


Физиологические изгибы позвоночника человека

- 1. Изгибы обращенные выпуклостью вперед – лордозы (шейный и поясничный).*
- 2. Назад – кифозы (грудной и крестцовый).*

Выраженность изгибов зависит от многих факторов:

- От положения тела и осанки: в положении лежа на спине позвоночник выпрямляется и удлиняется.*
- От образа жизни (занятия спортом, профессия, привычная рабочая поза).*

Формирование изгибов




- *Поясничный лордоз - специфическое приобретение только человека - уравнивает центр тяжести при вертикальном положении тела.*

Формирование изгибов

- *Поясничный лордоз - специфическое приобретение только человека - уравнивает центр тяжести при вертикальном положении тела.*

Патологические искривления

- *боковые изгибы - сколиозы*
(асимметричная нагрузка – у школьников неправильно сидящих за партой...).
- *При выраженных сколиозах изменяется положение и функция органов.*
Изменения в наклоне таза у женщин может привести к тяжелым осложнениям при родах.



Клиническая анатомия

- *Наибольшему травматизму подвержены те участки позвоночника, где подвижные его отделы переходят в менее подвижные.*
- *Шейно-грудной остеохондроз.*
- *Ишиас.*



Изменения позвоночника

- *Длина ПС (у мужчин 73 см, у женщин – 69 см) \approx 2/5 роста.*
- *Утром* длина позвоночника больше, чем вечером, особенно после длительной нагрузки. Это явление обусловлено колебанием содержания воды в межпозвоночных дисках и должно учитываться при антропометрических измерениях.
- *В старческом возрасте* общая длина ПС вследствие сплющивания межпозвоночных дисков, незначительного смещения тел позвонков уменьшается. В связи с ослаблением тонуса мышц спины увеличивается грудной кифоз (старческий горб).



женский таз;

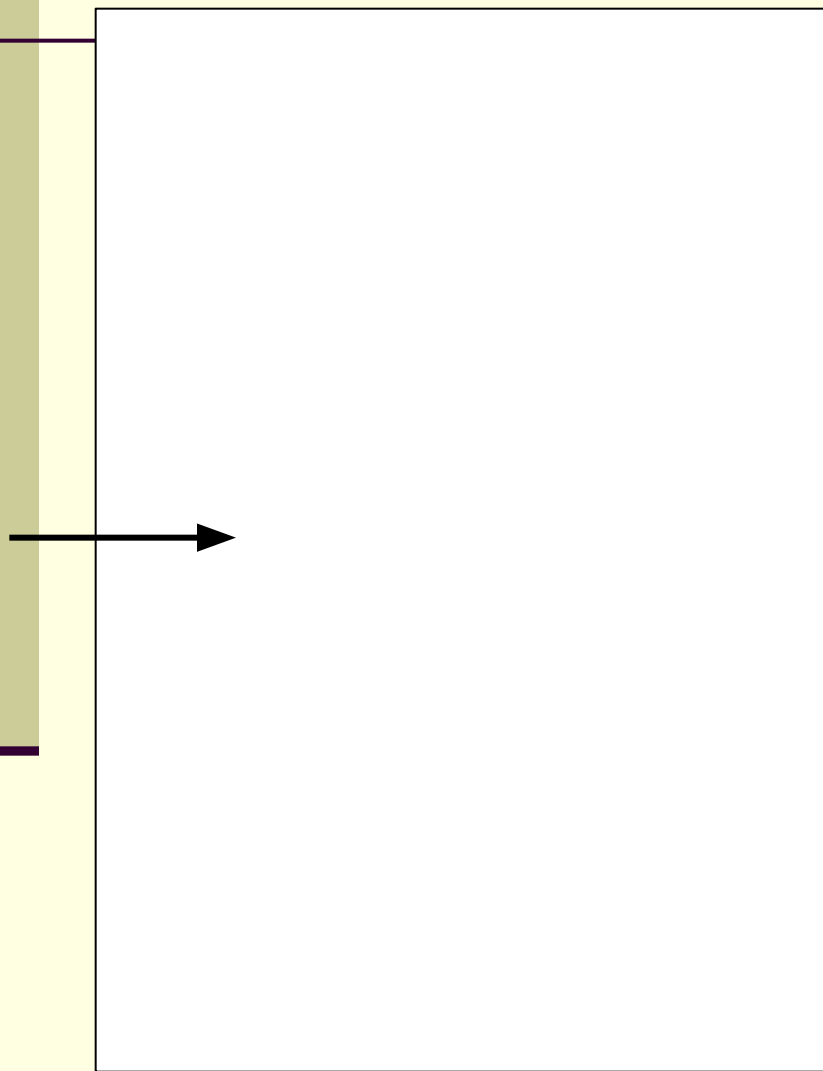
мужской.

На рентгенограмме сустава

оцениваются следующие параметры:

- — **Положение костей** (*соответствуют ли друг другу суставные поверхности, так как при вывихах, переломах возможны их смещения*);
- — **Костная структура** компактного и губчатого вещества (*компактное вещество в норме должно иметь определенную толщину, ровные края, а пластинки губчатого вещества у каждой кости имеют свое направление*);
- — **Рентгеновская суставная щель** (в норме она должна быть равномерной и для каждого сустава в определенной проекции иметь установленные размеры);
- - Суст. щель ограничивают **замыкательные пластинки на эпифизах**. При гипертрофии суставного хряща суставная щель расширяется, при атрофии хряща — суживается, при подвывихах — форма ее становится неровной, а при срастании суставных поверхностей (анкилоз) она полностью исчезает;
- — Состояние **надкостницы** в области эпифизов сочленяющихся костей (*при периоститах возможно ее окостенение, утолщение или отслоение*).
- При изучении рентгенограмм **ребенка** необходимо обратить внимание на состояние **зон роста** и ядер окостенения, сроки их появления, симметричность, сроки синостозирования отдельных частей кости.

Рентгеновская суставная щель” в несколько раз больше
действительной (анатомической) щели.



Не видны:

капсула сустава, мениски,
связки крестообразные и окольные,
суставные хрящи

Axiom Aristos FX (Siemens) –
Radiographic FD systems.
Цифровая рентгенограмма.

спасибо

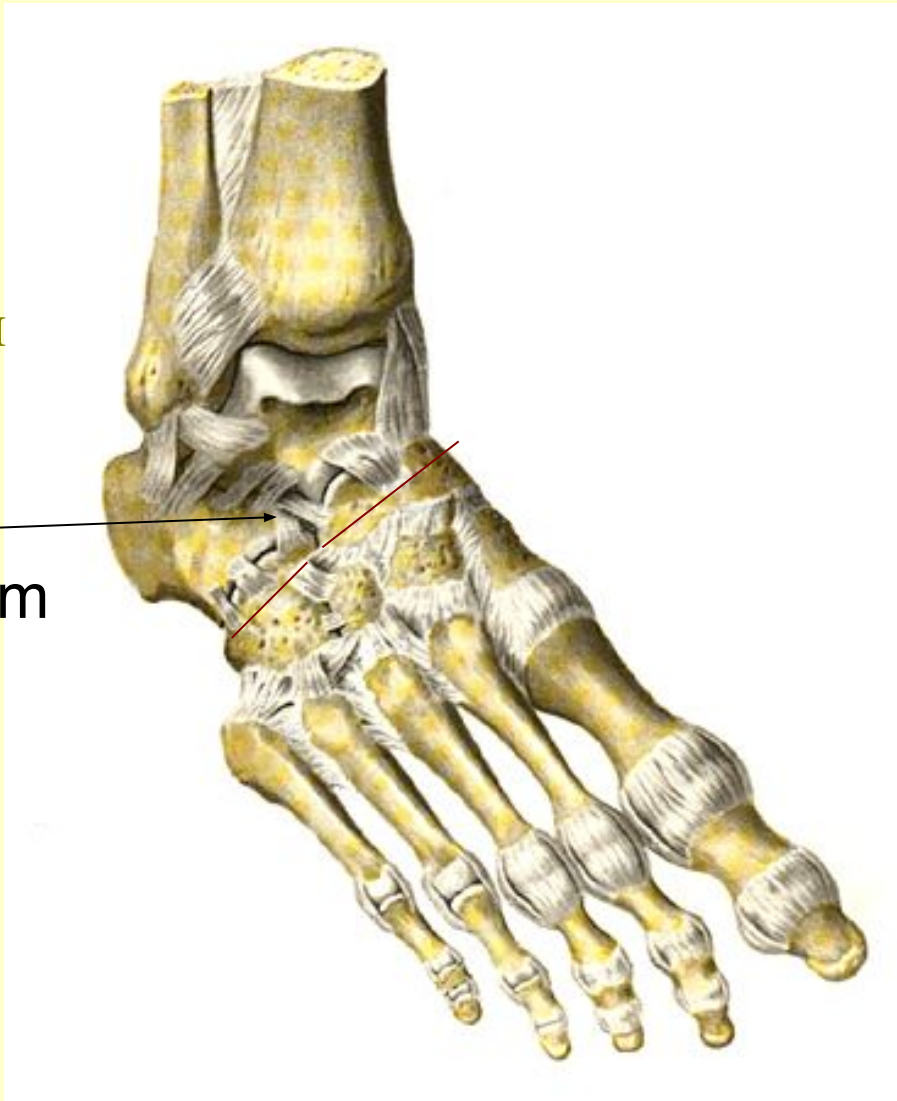за внимание

Желтые связки – эластического типа

Поперечный сустав предплюсны (сустав Шопаро)

и его
ключевая
связка

Lig. bifurcatum



Точки опоры

Внутрисуставные хрящи

- *– имеют вид сплошных пластинок-дисков или изогнутых в виде полумесяца суставных менисков.*
- *Хрящи создают большую конгруэнтность сочленяющихся поверхностей и уменьшают действие толчков.*