

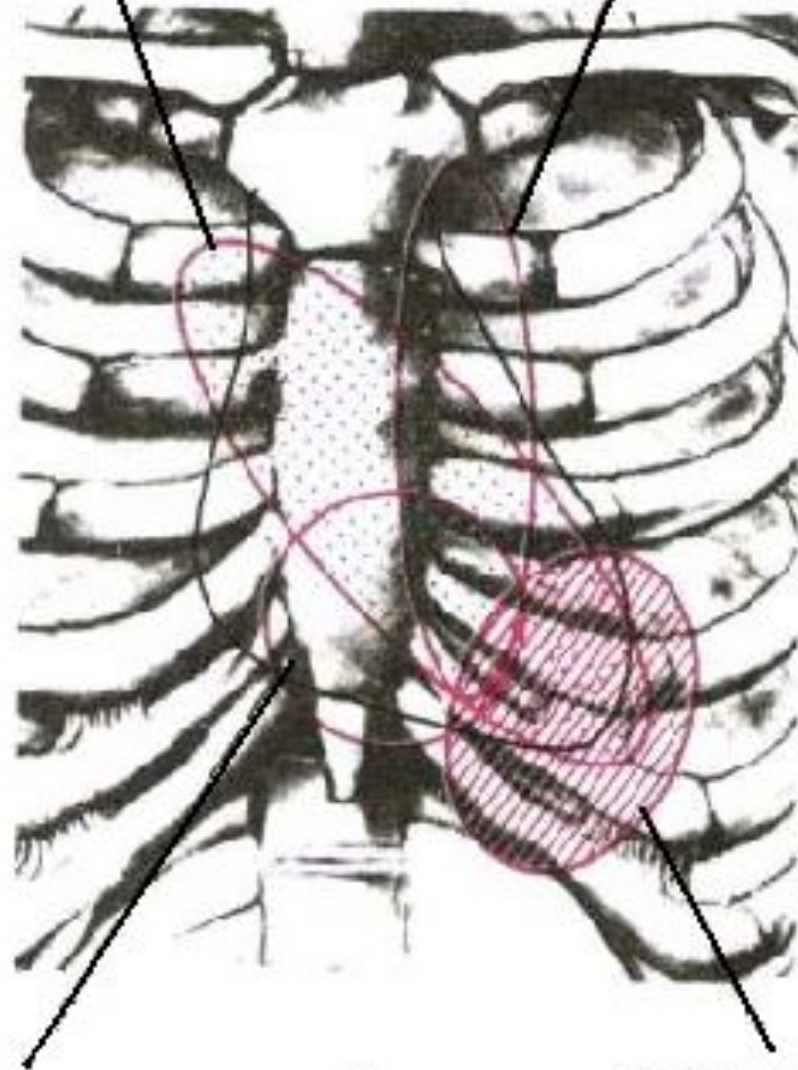
Аускультация сердца

Методика проведения

- Выслушивать сердце следует в двух положениях пациента — вертикальном и горизонтальном (лежа на спине, а в ряде случаев — на левом боку).
 - Если состояние пациента позволяет, то аускультацию сердца нужно проводить до и после физической нагрузки.
 - Сердце следует выслушивать как без задержки дыхания (при спокойном, обычном дыхании), так и во время задержки.
 - При аускультации сердца требуется соблюдение тишины, помещение должно быть теплым; при наличии волос на теле их следует предварительно смочить водой.
- В течение всего исследования необходимо выслушивать каждую точку аускультации достаточно продолжительное время, обращая внимание на фазы сердечного ритма и тоны сердца**

Аортальный
клапан

Клапан лёгочной
артерии



Трискупидаальный
клапан

Митральный
клапан

Выслушивание сердца и легочной артерии

Аускультативные точки сердца —
места наилучшего выявления звуков сердца

Двустворчатый (митральный) клапан - на верхушке (в 5-м межреберье, на 1 см кнутри от левой срединно-ключичной линии) - **первая аускультативная точка сердца,**

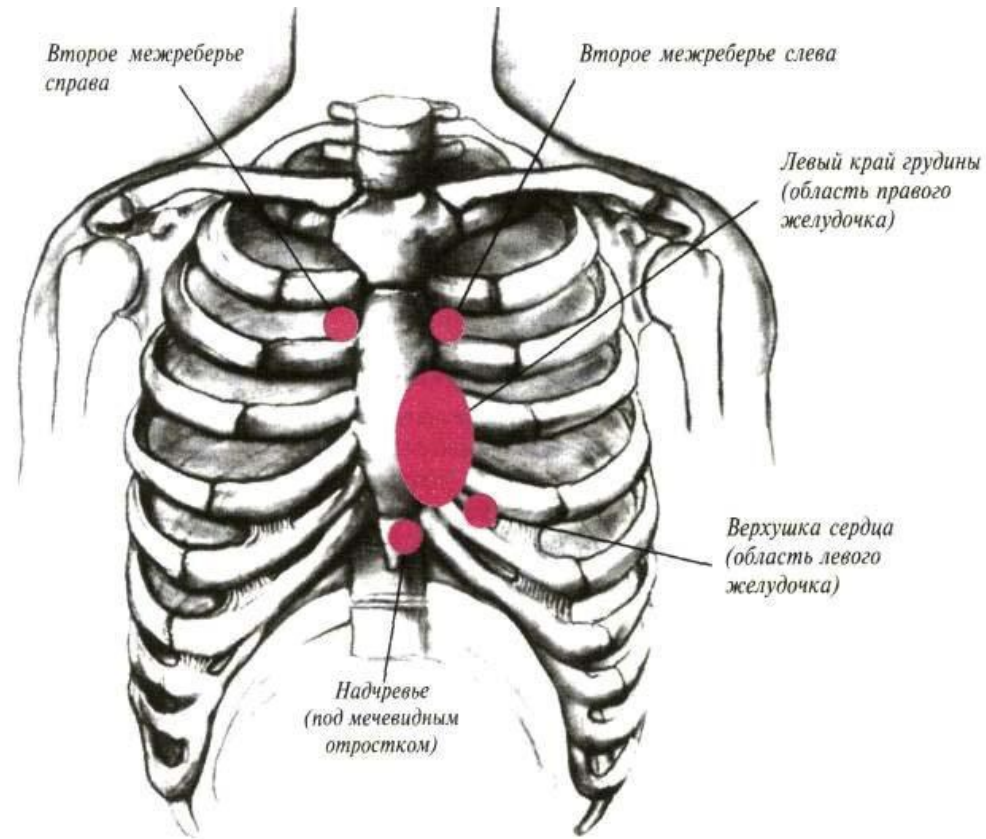
Аорта - во 2-м межреберье у правого края грудины - **вторая аускультативная точка сердца.**

Легочная артерия - во 2-м межреберье у левого края грудины - **третья аускультативная точка сердца.**

Трехстворчатый клапан - у основания мечевидного отростка справа (у места прикрепления к грудины V реберного хряща или у места сочленения конца тела грудины с мечевидным отростком) - **четвертая аускультативная точка сердца.**

Точка Боткина находится в 3-м межреберье слева у края грудины между местом прикрепления к ней III и IV реберных хрящей - **пятая аускультативная точка**

Топография



Последовательность выслушивания сердца:

- 1) Митральный клапан
- 2) Аортальный клапан
- 3) Клапаны легочной артерии
- 4) Трехстворчатый клапан
- 5) Точка Боткина (пятая точка сердца).

Такая последовательность обусловлена
убывающей частотой поражения
клапанов сердца

Тоны сердца



S_1



S_2



S_1



A_2 P_2

S_2

Тоны сердца

I тон складывается из напряжения и дрожания клапанов и мышц сердца в период систолы и дрожания стенок сосудов в начале фазы изгнания - *систолический*

II тон возникает вследствие того, что во время диастолы волна крови в аорте и легочной артерии устремляется назад и приводит к захлопыванию клапанов, их напряжению, вибрации, а также дрожанию внутренних структур сердца – *диастолический*

III тон представляется крайне тихим звуковым феноменом и воспринимается в виде слабого, низкого и глухого звука в начале диастолы через 0,1 — 0,2 с после II тона, и напоминает как бы «эхо» II тона, возникает в фазу быстрого наполнения желудочков

Характеристика тонов сердца

I тон - более низкий и продолжительный - 0,09-0,12 с;

50-150 Hz;

II тон - более высокий и короткий - 0,05-0,07 с; 70-150

Hz.

III тон - через 0,12-0,15 с от начала *II тона* - от
наполнения кровью желудочков.

IV тон - от сокращения предсердий при их сокращения
Интервал Q - *I тон* - **0,04-0,06 с**

Компоненты I тона:

1. Предсердный компонент - может выслушиваться как 4 тон
2. Клапанный компонент:
 1. закрытие МК,
 2. закрытие ТК;
 3. открытие ЛК;
 4. открытие АК.
3. Мышечный компонент
4. Сосудистый компонент

Компоненты II тона:

захлопывание АК и ЛК

Ритмичность при выслушивании сердца:

В норме:

На верхушке сердца лучше (громче) слышен I тон, а на основании (т.е. над клапанами аорты и легочной артерии) — II тон.

Во II межреберье справа (аорта) и слева у края грудины (легочная артерия) II тон, наоборот, выслушивается сильнее, чем I тон



Не рекомендуется определять I тон по пульсу на лучевой артерии, так как он запаздывает в сравнении с началом систолы, дающей I тон

Раздвоение тонов сердца – явление, когда один из тонов разлагается на две части, улавливается ухом как отдельные звуки

Расщепление тонов – это явление, когда обе части одного тона улавливаются ухом отдельно, но они более сближены между собой

Звуковое ощущение

при нормальных тонах: там-та, там-та;

при раздвоении I тона: тамта-та, тамта-та;

при раздвоении II тона: там-тата, там-тата,

при расщеплении I тона: тра-та, трата

при расщеплении II тона: там-тра, там-тра

Раздвоение и расщепление тонов

физиологическое

Раздвоение и расщепление I тона
выслушивается у здоровых людей и является результатом неодновременного захлопывания двустворчатого и трехстворчатого клапанов

Раздвоение и расщепление II тона
вызывается неодновременным закрытием клапанов легочной артерии и аорты вследствие неодинаковой продолжительности сокращения (систолы) левого и правого желудочков. Неодновременное закрытие клапанов вызывается колебанием давления в сосудах малого круга кровообращения.
(выслушивается на основании сердца)

патологическое

Раздвоение и расщепление I тона
возникает при блокаде атриовентрикулярного узла или одной из ножек предсердно-желудочкового пучка (пучка Гиса), и вызывается неодновременным сокращением правого и левого желудочков сердца.
(выслушивается на основании сердца)

Раздвоение и расщепление II тона
является признаком серьезных изменений сердца и его клапанов. (отставание захлопывания аортального клапана у больных со стенозом устья аорты, гипертоническая болезнь, отставание закрытия легочного, митральный стеноз, эмфиземе легких, отставании сокращения одного из желудочков у больных с блокадой ножки пучка Гиса.

НИЗКОСИЛНЫЕ ТОНЫ СЕРДЦА ПРИ ПАТОЛОГИИ

Резко ослабленные, почти неслышные тоны сердца называются *глухими*, при умеренном снижении звучности тонов говорят о *приглушении* тонов.

Ослабление I тона возможно при *клапанных пороках сердца* — недостаточности митрального и аортального клапанов вследствие ослабления его клапанного и мышечного компонентов.

Ослабление II тона *на аорте* наблюдается при разрушении створок аортальных клапанов (недостаточность клапанов аорты) и понижении кровяного давления в аорте (например, при сужении устья аорты).

Ослабление II тона *на легочной артерии* - недостаточности ее клапанов и сужении ее устья

Причины усиления *обоих* тонов сердца:

- сморщивание (ретракция) легочных краев
- воспалительное уплотнение легочных краев, прилегающих к сердцу
- тахикардия, лихорадка, гипертиреоз

Усиление *обоих тонов* имеет гораздо *меньшее* значение, чем усиление каждого тона в отдельности.

Усиление *I тона*:

- на верхушке - при стенозе левого АВ отверстия (митральный стеноз);
- сужении правого АВ отверстия (трикуспидальный стеноз);
- мерцательная аритмия (фибрилляция предсердий);
- желудочковые экстрасистолы;
- тахикардия;
- полная АВ блокада - особенно громкий I тон - **«пушечный тон»**

Усиление (акцент) II тона на аорте –

- ***признак повышения артериального давления в большом круге кровообращения различного происхождения (гипертоническая болезнь, симптоматические артериальные гипертензии, временное повышение артериального давления при физической нагрузке и волнении),***
- ***может встречаться и при невысоком давлении в большом круге кровообращения (атеросклероз и сифилитический аортит).***

Усиление (акцент) II тона на легочной артерии

- повышение давления в системе малого круга кровообращения
(митральные пороки сердца и особенно стеноз левого АВ отверстия, ВПС - незаращение боталлова протока, склероз легочной артерии)
- заболевания легких, приводящие к сужению русла и уменьшению бассейна малого круга кровообращения (эмфизема легких, пневмосклероз, хронический бронхит, пневмония, массивные плевральные экссудаты, склероз ветвей легочной артерии и т.д.)
- поражения позвоночника и деформациях грудной клетки (кифоз, сколиоз)

Акцент II тона на ***легочной артерии*** -
признак возможной ***гипертрофии правого желудочка***.

Добавочные тоны сердца

Усиленные физиологические *III или IV тоны*

Усиленные физиологические III и IV тоны свидетельствуют о значительном ослаблении миокарда левого желудочка (воспаление, дегенеративные изменения, токсические поражения) и возникают в результате быстрого растяжения его стенок под напором вливающейся из предсердия крови.

Экстратоны сердца — добавочные нефизиологические тоны

Систолический щелчок - в конце систолы - от провисания створок МК при ПМК

Тон открытия МК (митральный щелчок) - через 0,07-0,12 от начала 2 тона (при МС)

Перикард-тон - при слипчивом перикардите, после II тона между МЩ и III тоном

Ритм галопа

При тяжелых поражениях миокарда физиологический III тон усиливается настолько, что выявляется при аускультации и создает мелодию трехчленного ритма (I, II и дополнительный III тоны), напоминающую топот скачущей лошади — ***ритм галопа***

Ритм галопа лучше всего выслушивается непосредственно ухом (вместе со звуком воспринимается легкий толчок, передающийся от сердца на грудную клетку в фазу диастолы) в ***области верхушки сердца или III и IV межреберья слева***

Ритм галопа

протодиастолический

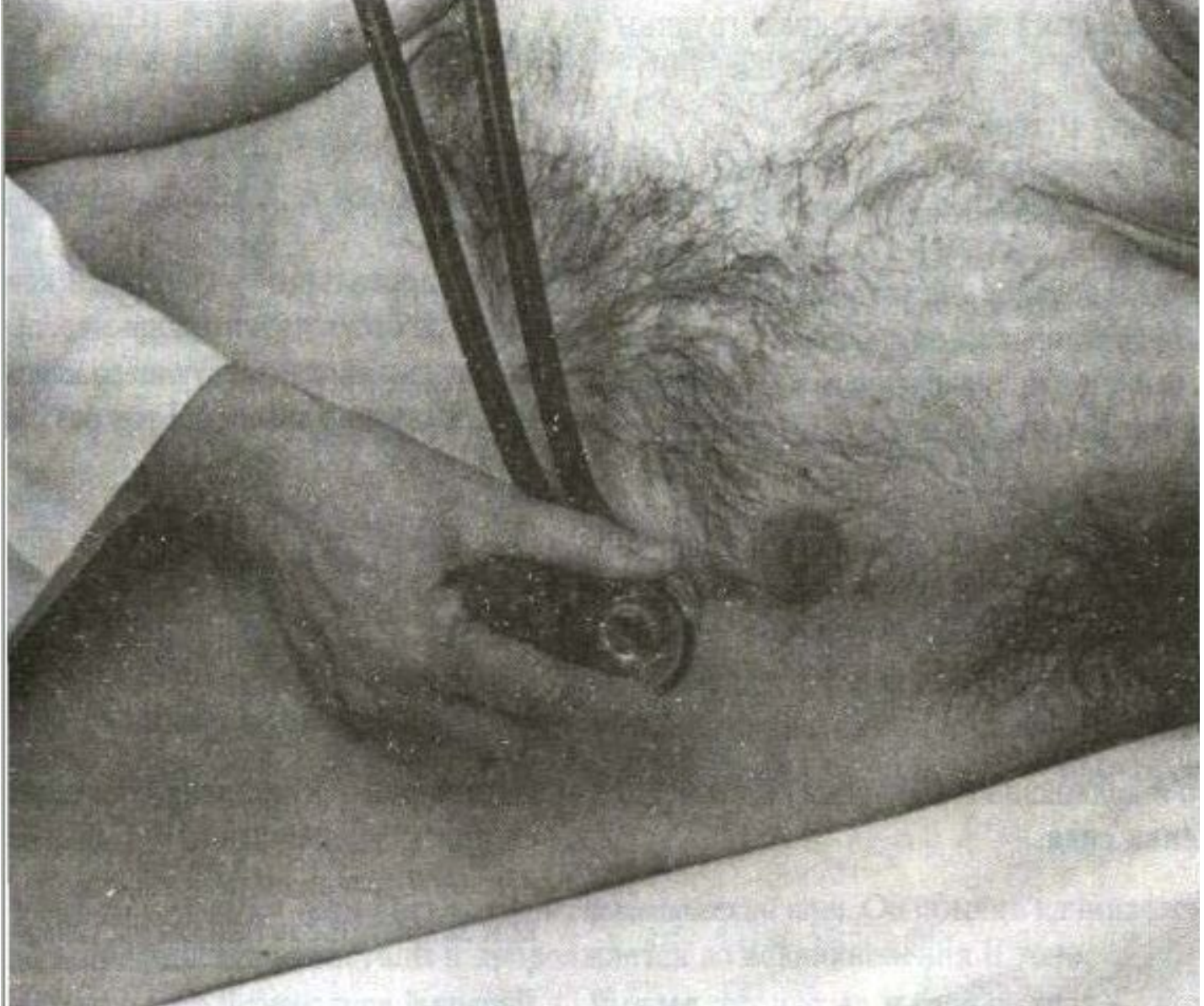мезодиастолический

пресистолический

Протодиастолический тон появляется в начале диастолы сразу после II тона. Он является усиленным физиологическим III тоном, возникает через 0,12 — 0,2 с после II тона и свидетельствует о значительном снижении тонуса миокарда

Пресистолический тон возникает в конце диастолы ближе к I тону, как бы предваряя его появление (пресистолический ритм галопа). Он является усиленным физиологическим IV тоном, обусловленным снижением тонуса миокарда желудочков и более сильным сокращением предсердия

Мезодиастолический тон, возникающий в середине диастолы, является суммированным III и IV тонами, которые при тяжелых поражениях сердца (например, инфаркт миокарда, кардиомиопатия и др.) сливаются вместе в единый галопный тон. Необходимое условие для слияния III и IV тонов в единый мезодиастолический галопный тон — наличие тахикардии



В этом положении (на левом боку) обнаруживаются III и IV тоны сердца и митральные шумы, особенно шум при митральном стенозе

Эмбриокардия - маятникообразный ритм, возникает при суммировании патологических III и IV тонов при тахикардии и укорочении диастолы. Напоминает ритм плода.

Встречается при хронической сердечной недостаточности, высокой лихорадке, приступах пароксизмальной тахикардии.

Сердечные шумы

Сердечные шумы от тонов сердца отличаются

- большей протяженностью звучания
- менее четким началом и периодом затихания

Сердечные шумы

```
graph TD; A[Сердечные шумы] --> B[внутрисердечные (эндокардиальные)]; A --> C[внесердечные (экстракардиальные)]; B --> D[возникают в результате различных нарушений функции клапанов сердца]; C --> E[появляются синхронно с деятельностью сердца, но возникают вне его];
```

внутрисердечные (эндокардиальные)

↓
возникают в результате различных нарушений функции клапанов сердца

внесердечные (экстракардиальные)

(шум трения перикарда и плевроперикардиальный шум трения)

↓
появляются синхронно с деятельностью сердца, но возникают вне его

Внутрисердечные

систолические

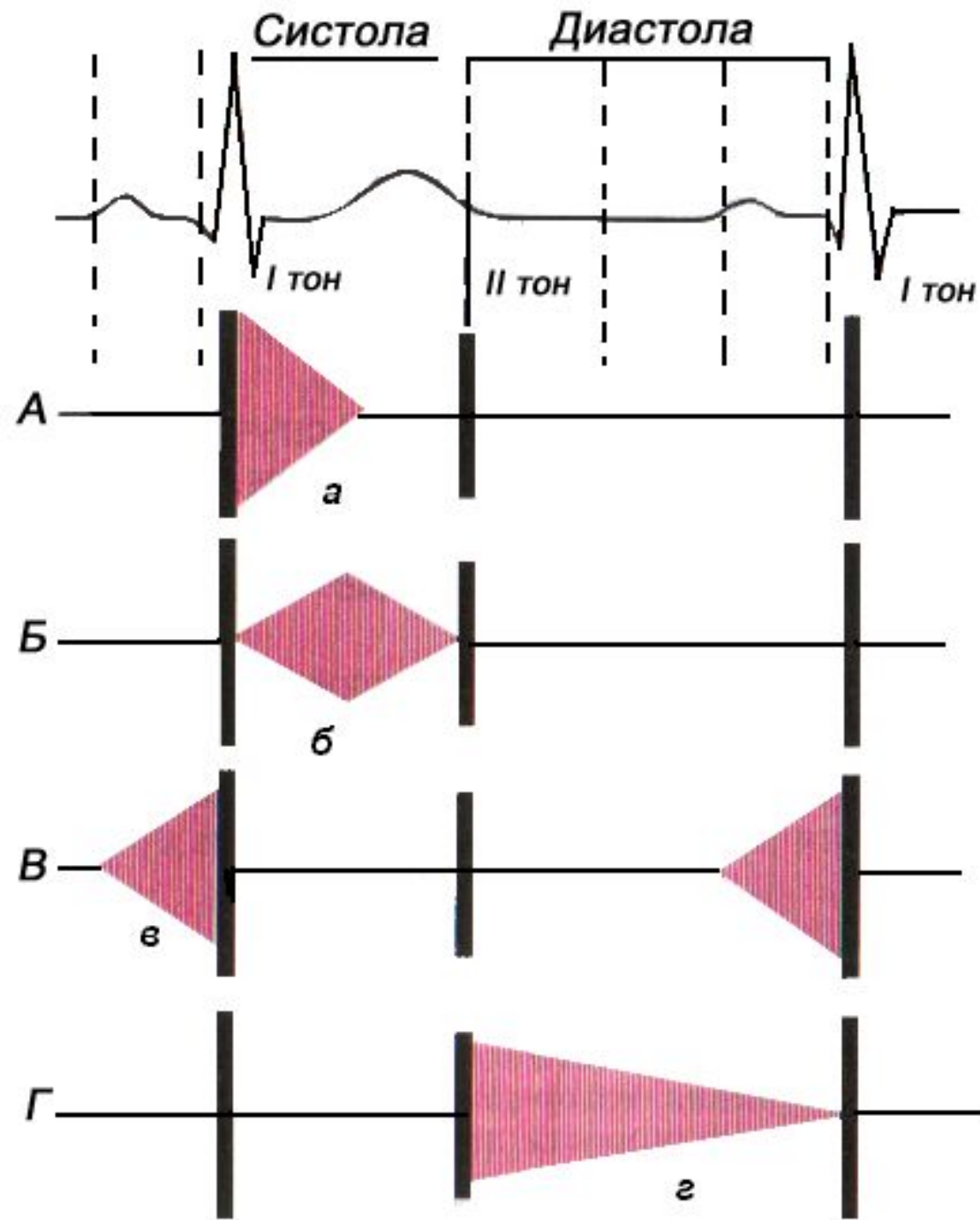
диастолические

Систолодиастолические - шумы сердца, возникающие во время систолы и продолжающиеся после II тона сердца («машинный» шум при открытом артериальном (боталловом) протоке)

Место наилучшего выслушивания клапанного шума
(*punctum maximum*) –
аускультативные точки сердца.

Свойства шумов

- **Тембр** - мягкие, дующие, скребущие, музыкальные.
- **Продолжительность** - короткие и длинные.
- **Громкость** - громкие и тихие.
- **Интенсивность** - убывающие и нарастающие.



А,Б – систолический шум:

а – убывающий,

**б – нарастающе-убывающий;
(ромбовидный)**

В,Г – диастолический шум:

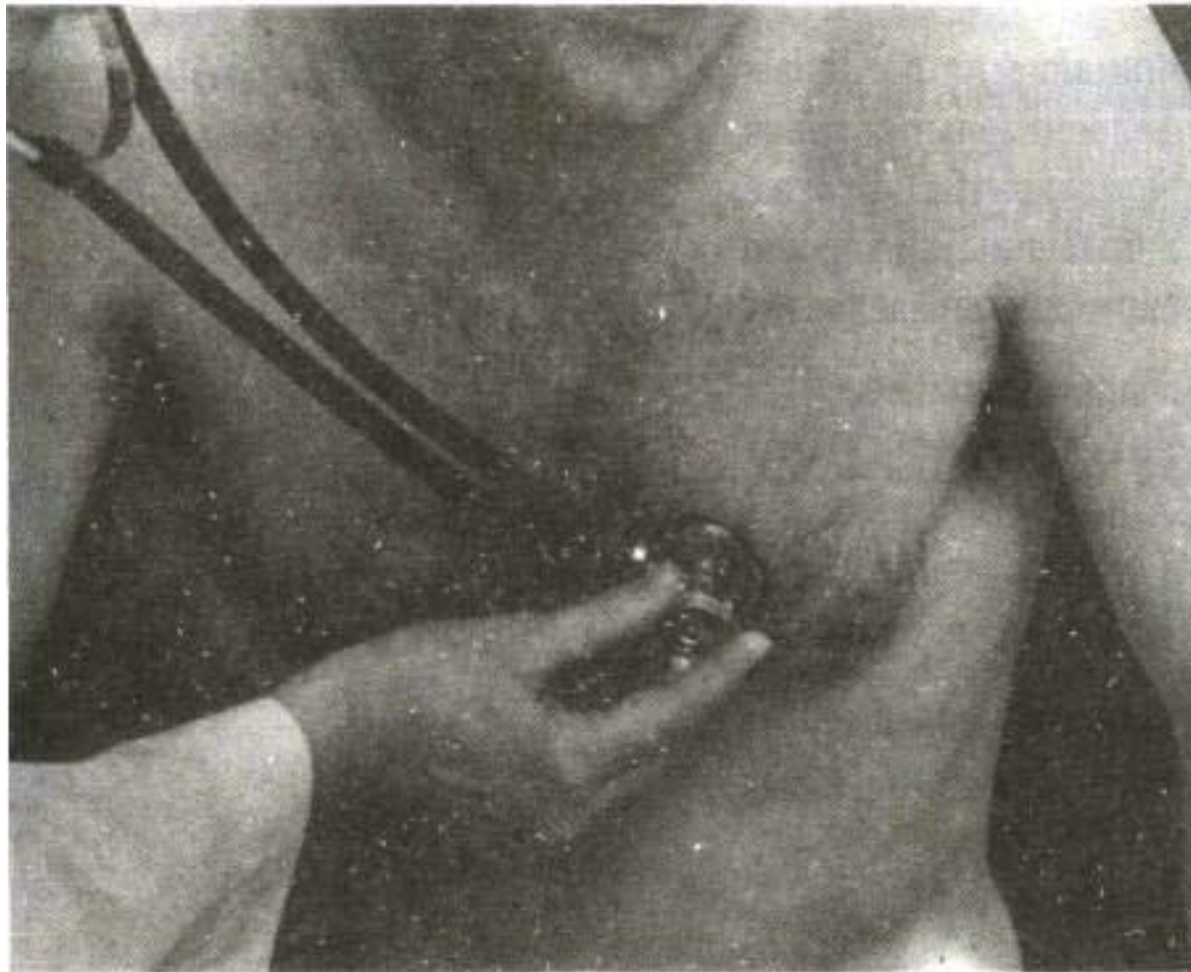
в – пресистолический шум,

г – протодиастолический

Шумы выслушиваются:

- ❖ при поражении митрального клапана - ***на верхушке сердца***
(систолический шум при недостаточности двустворчатого клапана и диастолический шум при митральном стенозе)
- ❖ систолический шум при недостаточности трехстворчатого клапана и диастолический шум при сужении правого АВ отверстия - ***в области прикрепления мечевидного отростка к грудины***
- ❖ систолический шум при сужении устья аорты и диастолический шум при недостаточности клапана аорты - ***во 2-м межреберье справа у края грудины***
- ❖ систолический шум при сужении устья легочной артерии и диастолический шум при недостаточности клапанов легочной артерии - ***во 2-м межреберье слева у края грудины***

Аускультация аортальной регургитации



Дифференциальная диагностика функциональных и органических шумов

Функциональные:

- изменчивы, зависят от фаз дыхания или от физической нагрузки, чаще – систолические,
- выслушиваются обычно над легочным стволом или на верхушке сердца,
- непродолжительные, редко занимают всю систолу;
- выслушиваются локально, без иррадиации

Органические:

- постоянные,
- грубого тембра, длительные,
- выслушиваются во многих точках, проводятся по току крови

Причины внутрисердечных шумов

● **Функциональные шумы:**

- Ускорение тока крови при анемии
- Тиреотоксикоз
- Лихорадочное состояние
- Нервные влияния
- Дополнительные внутрисердечные структуры - аномальные хорды, устьевой клапан нижней полой вены - «музыкальный шум»

Органические шумы:

- Поражения клапанного аппарата при ППС
- Врожденные пороки сердца

Аускультация артерий

- при выслушивании артерий (сонной, подключичной, бедренной и др.) не следует надавливать на сосуд
- исследуемую артерию сначала пальпируют, а затем приставляют к ней стетофонендоскоп

Сонная артерия выслушивается у внутреннего края грудинно-ключично-сосковой мышцы на уровне верхнего края щитовидного хряща

Подключичная артерия — в подключичной ямке непосредственно под ключицей в дельтовидно-грудном треугольнике (ямка Моренгейма) или же над ключицей в углу между ее краем и грудинно-ключично-сосковой мышцей

Плечевая — в локтевом сгибе при вытянутой руке

Бедренная артерия выслушивается в паху под пупартовой связкой в положении пациента лежа на спине с бедром, повернутым кнаружи