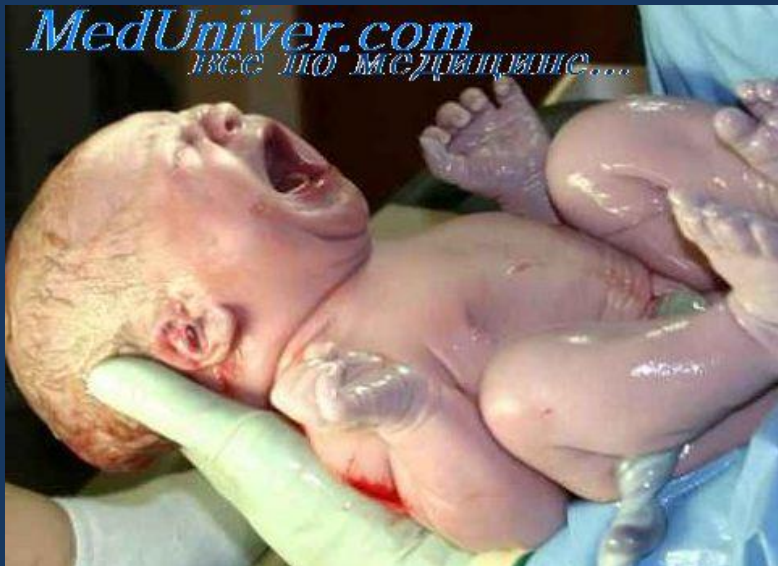
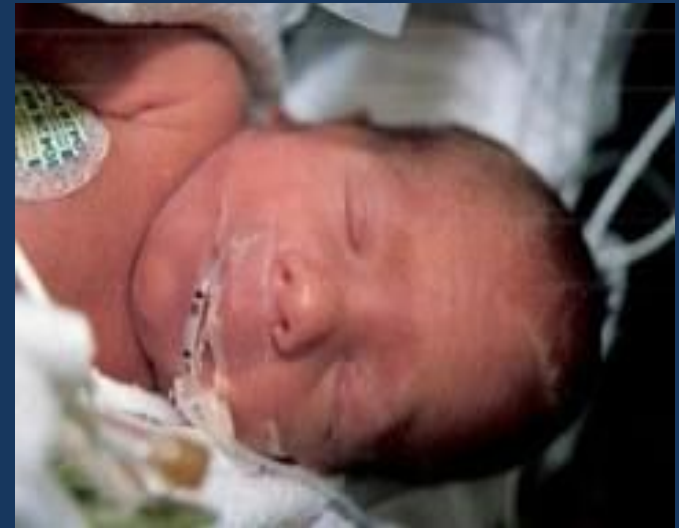
# Бактеріальні інфекції новонароджених

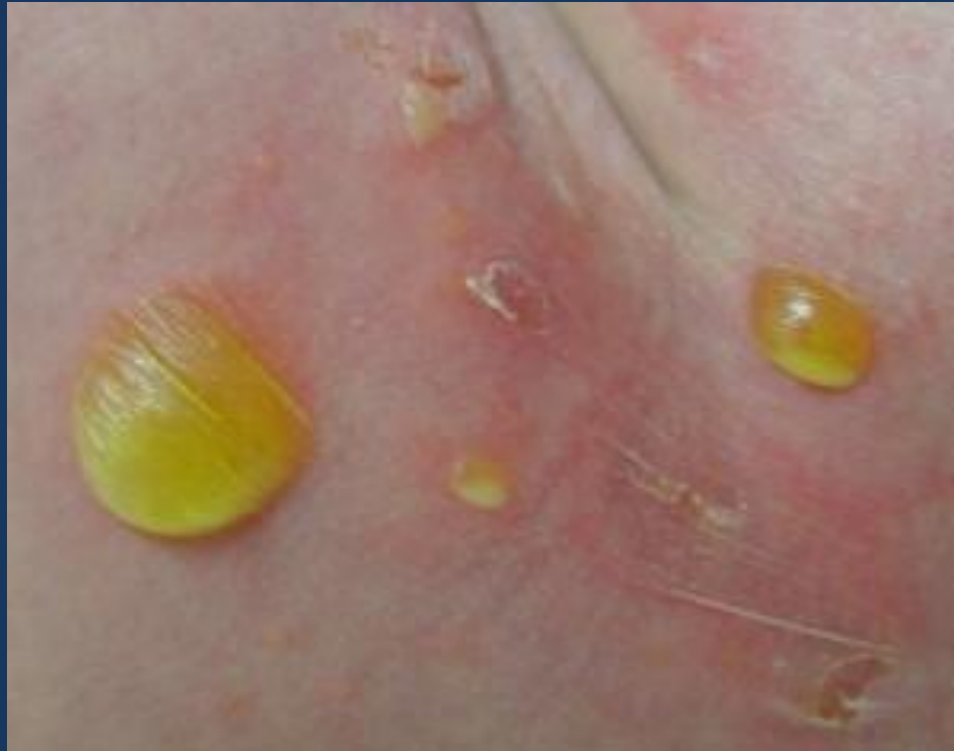

# Інфекційні захворювання шкіри у новонароджених

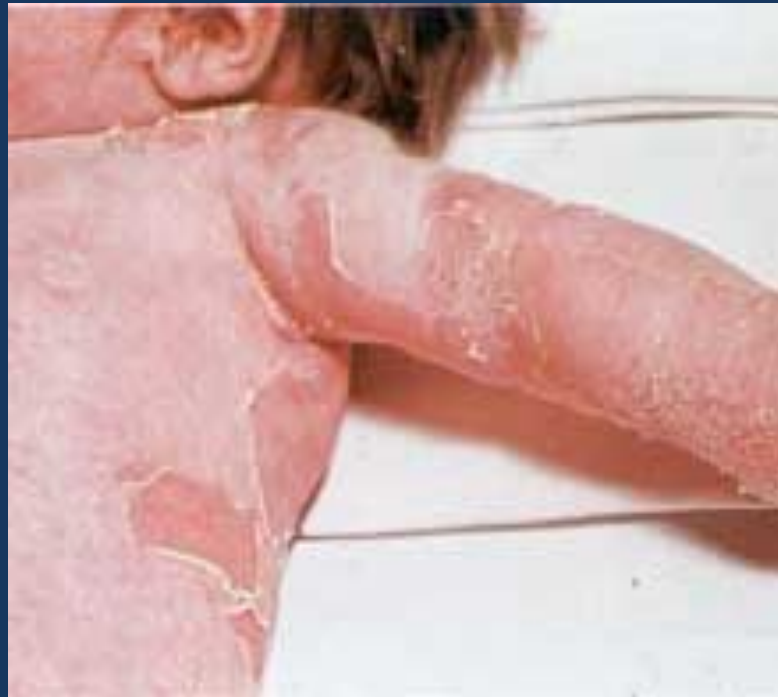- Везикулопустульоз
- Пухирчатка новонароджених
- Ексфоліативний дерматит Ріттера
- Синдром стафілокової обпаленої шкіри (ССОШ)
- Псевдофурункульоз Фігнера
- Флегмона новонароджених
- Мастит
- Бешиха
- Інтертригіозна стрептодермія
- Папулоерозивна стрептодермія
- Кандидоз



# Пухирчатка новонароджених (пемфігус, піококовий пемфігоїд)



# Ексфоліативний дерматит Ріттера



# ССОШ

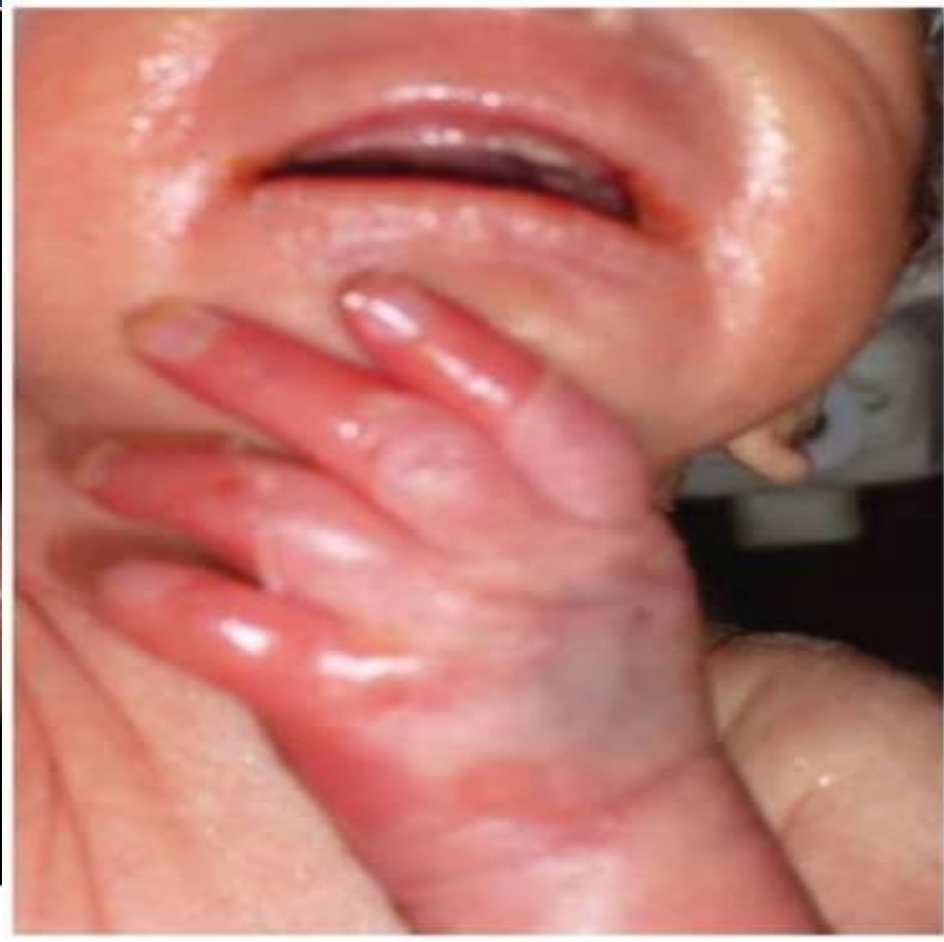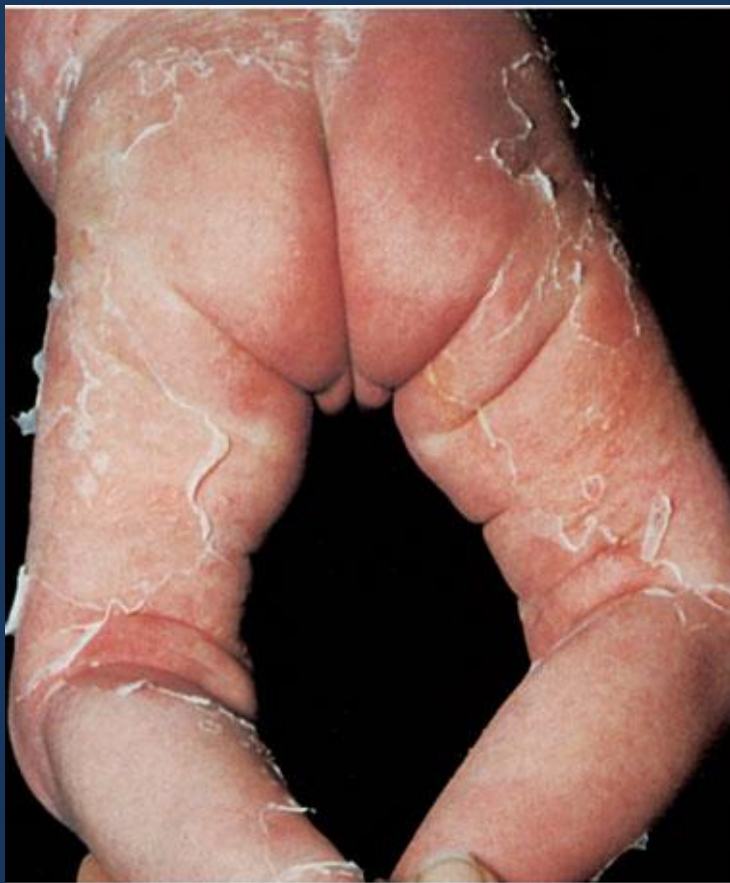
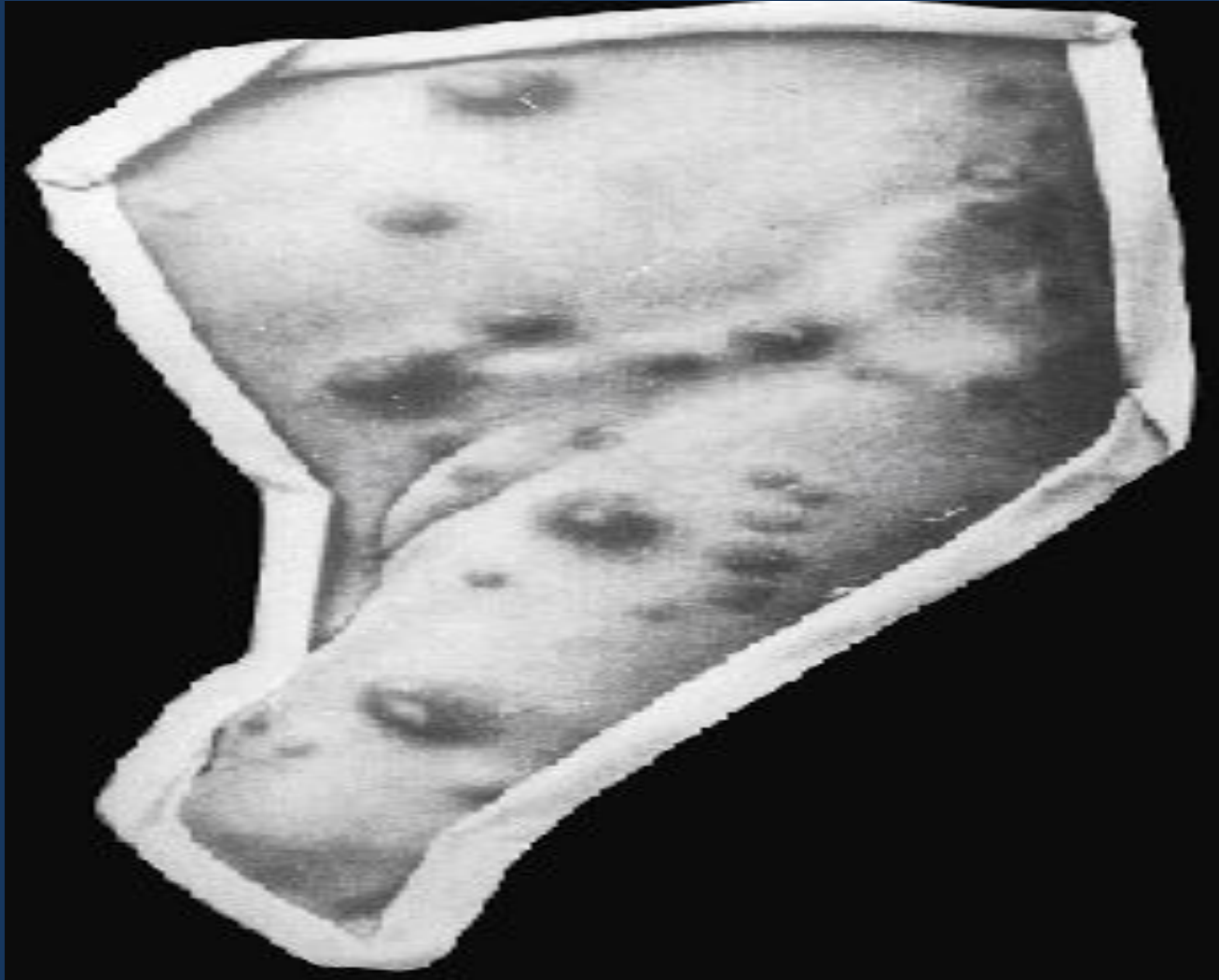

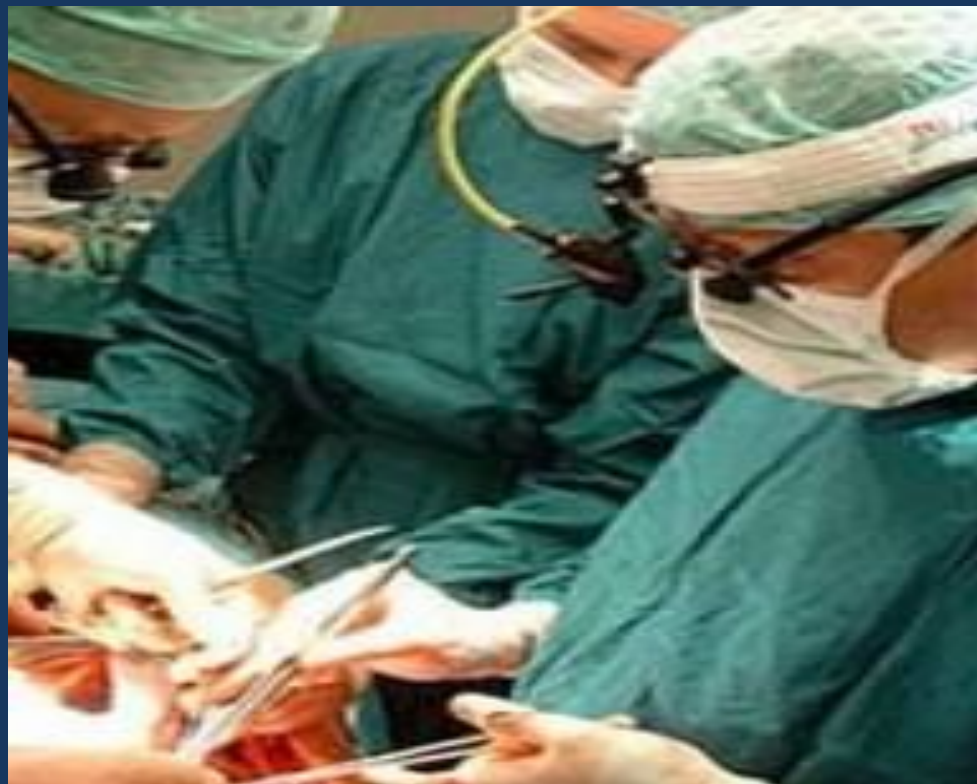
Рис. 3. Синдром стафилококковой ожоженной кожи

# Множинні абсцеси шкіри

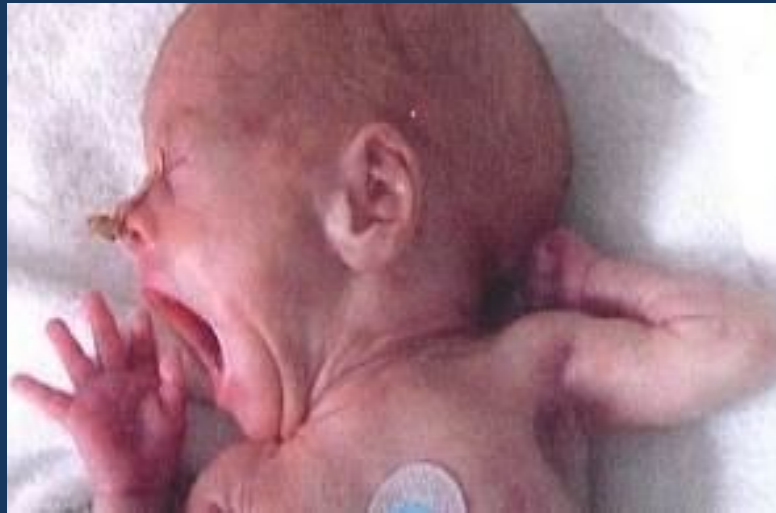

# Некротична флегмона



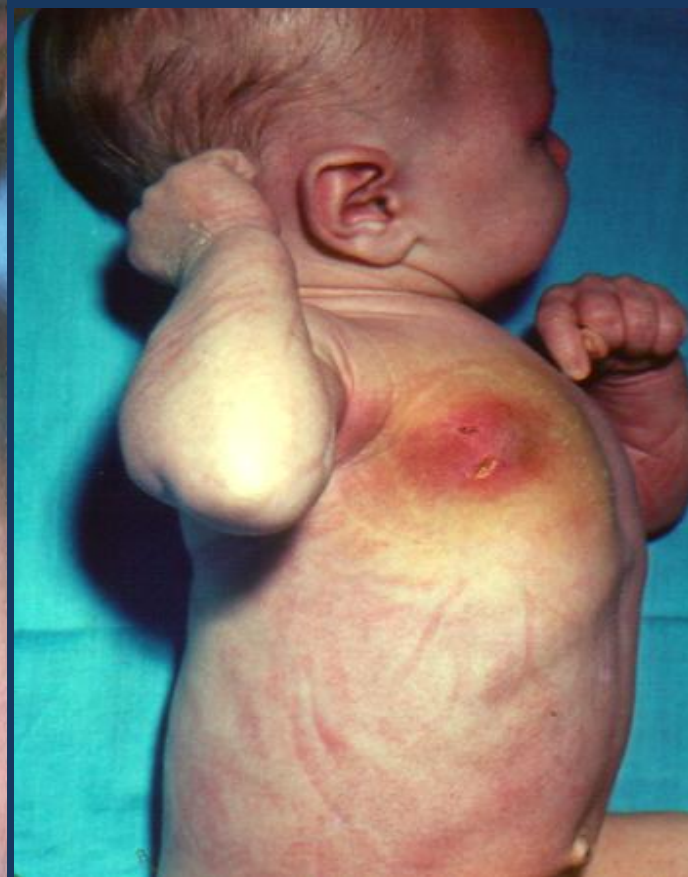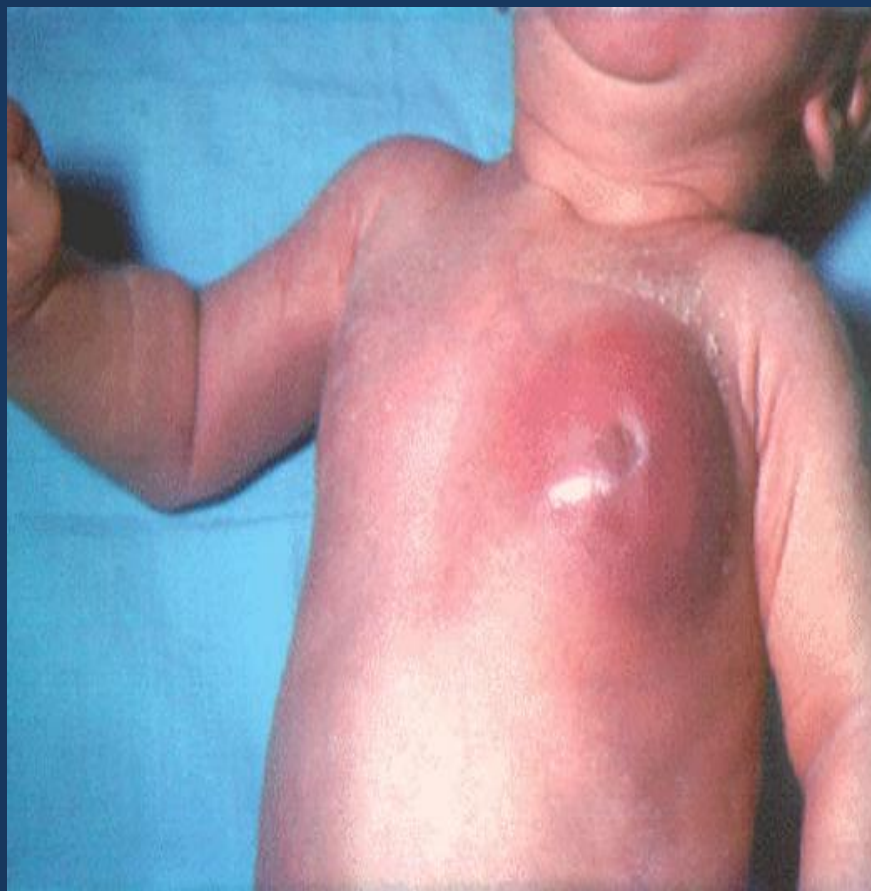# Диференціальний діагноз

- Адипонекроз
- Флегмона новонародженого





# Гнійний мастит, який ускладнився флегмоною грудної стінки



# Класифікація неонатального сепсису

1. Внутрішньоутробний сепсис
  - А) антенатальна контамінація мікроорганізмами
  - Б) інтранатальна контамінація мікроорганізмами
2. Постнатальний сепсис: в залежності від вхідніи воріт виділяють умбілікальний, шкірний, легеневий, кишковий, отогенний.

# Діагностичні критерії



# Тактика терапії сепсису

1. Організація спеціального догляду та вигодовування
2. Вплив на збудника інфекції
3. Інфузійна терапія з метою підтримки гемодинаміки, ОЦК, корекція осмолярності плазми, дезінтоксикація, корекція порушення обмінних процесів
4. Респіраторна підтримка
5. Імунотерапія
6. Місцева санація гнійних вогнищ
7. Посиндромна та ситуаційна терапія.

ДЯКУЮ ЗА УВАГУ!

