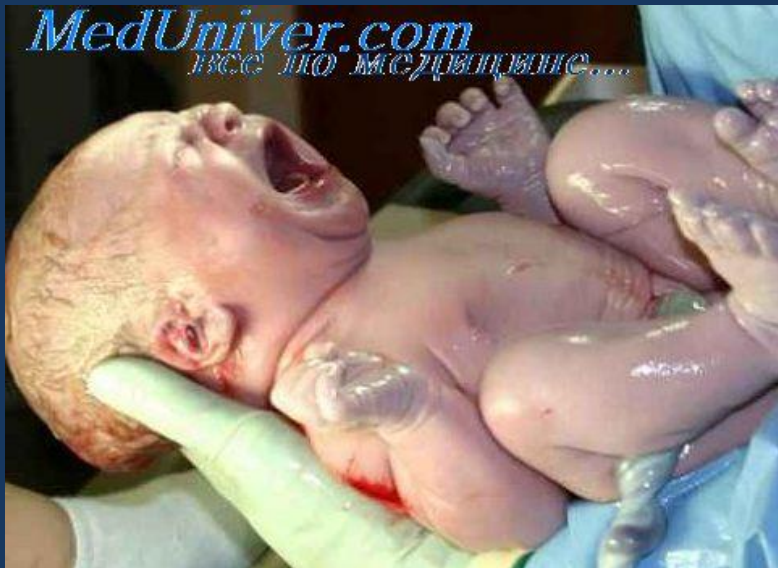
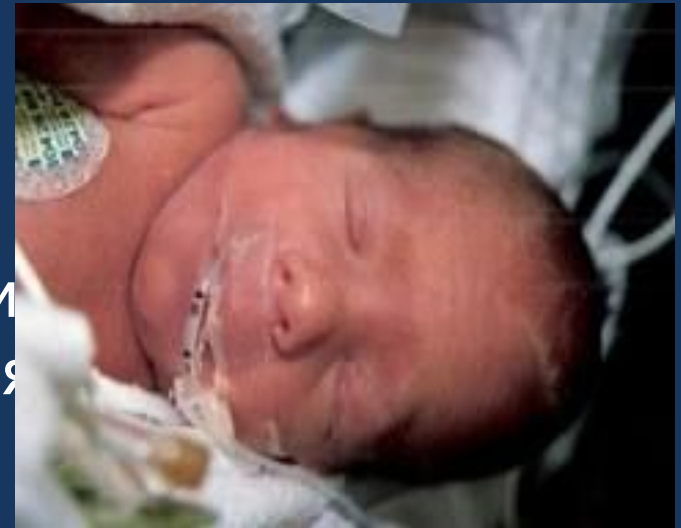
Бактериальные инфекции новорожденных

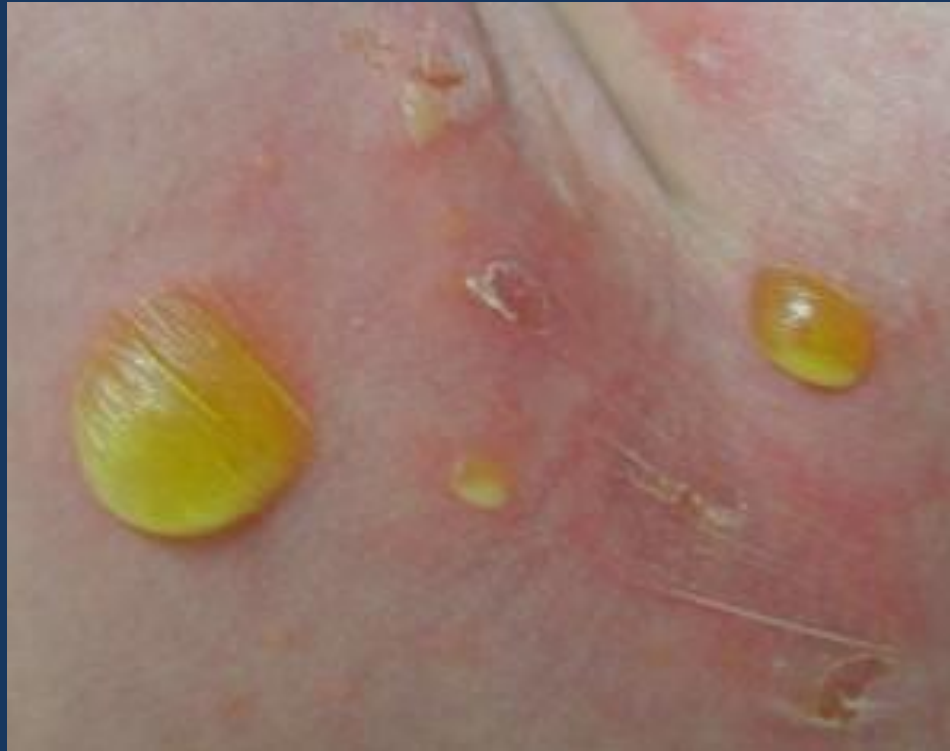

Инфекционные заболевания кожи у новорожденных

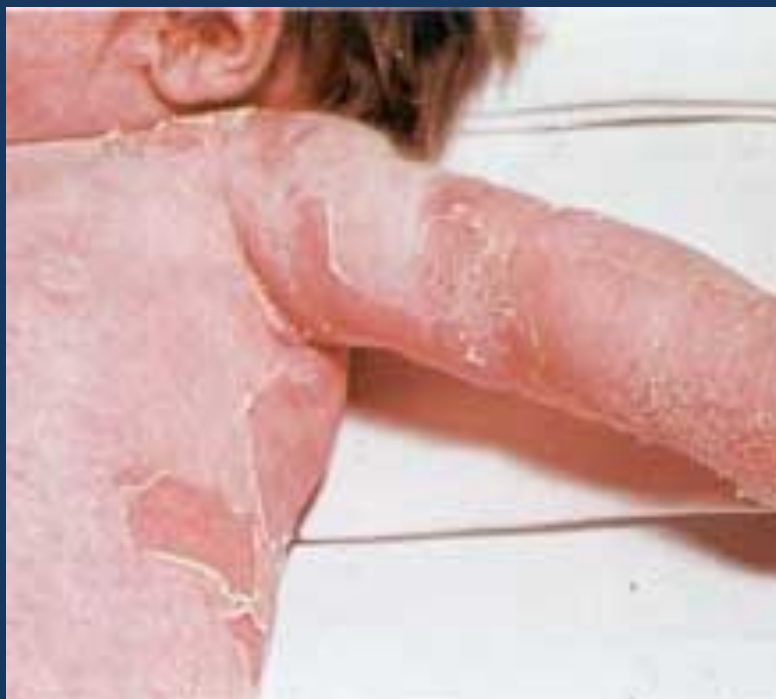- Везикулопустулез
- Пузырчатка новорожденных
- Эксфолиативный дерматит Риттера
- Синдром стафилококковой обожженной кожи (ССОК)
- Псевдофурункулез Фигнера
- Флегмона новорожденных
- Мастит
- Рожистое воспаление
- Интертригинозная стрептодермия
- Папулоэрозивная стрептодермия
- Кандидоз



Пузырчатка новорожденных (пемфигус, пиококковый пемфигоид)



Эксфолиативный дерматит Риттера

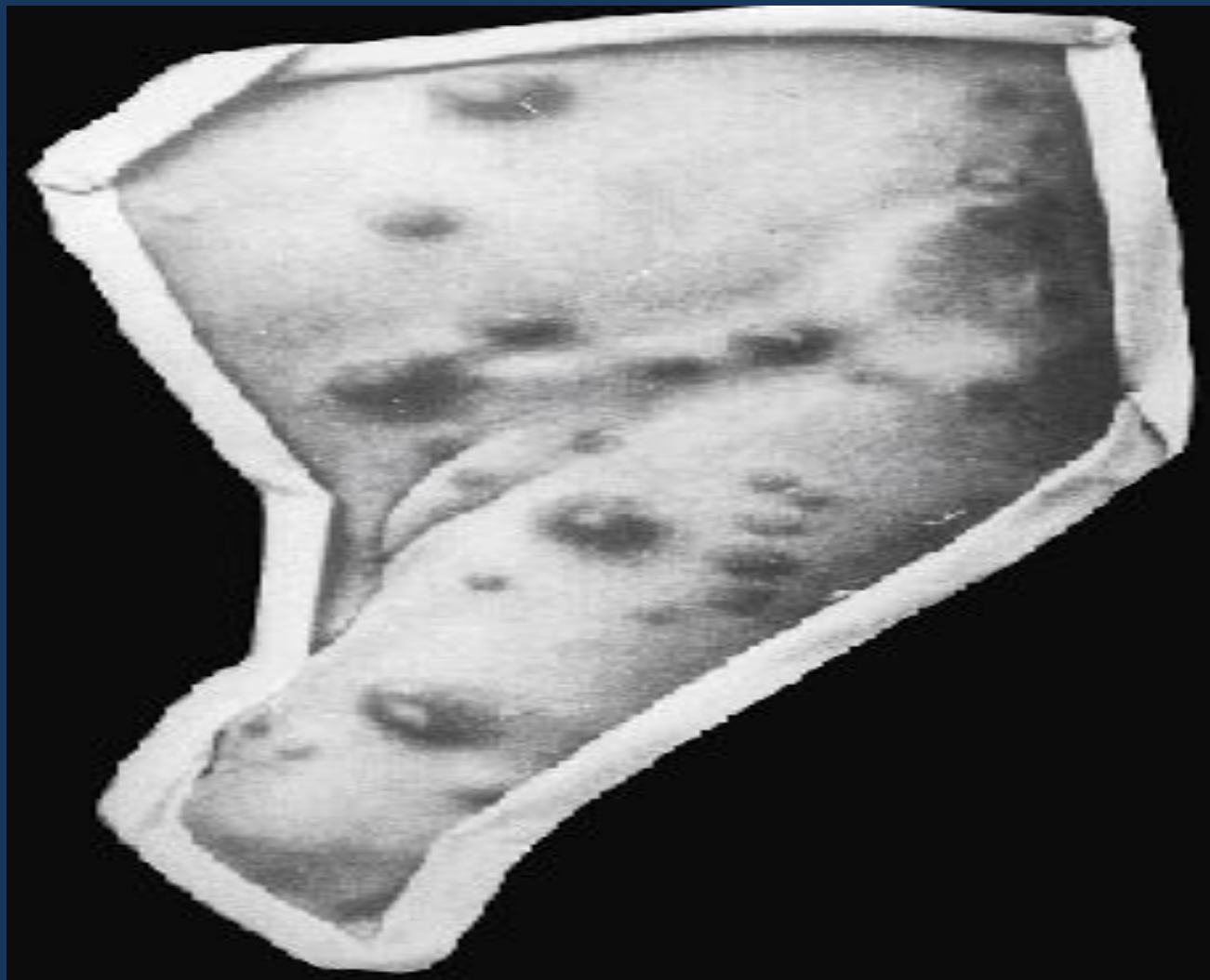


ССОК

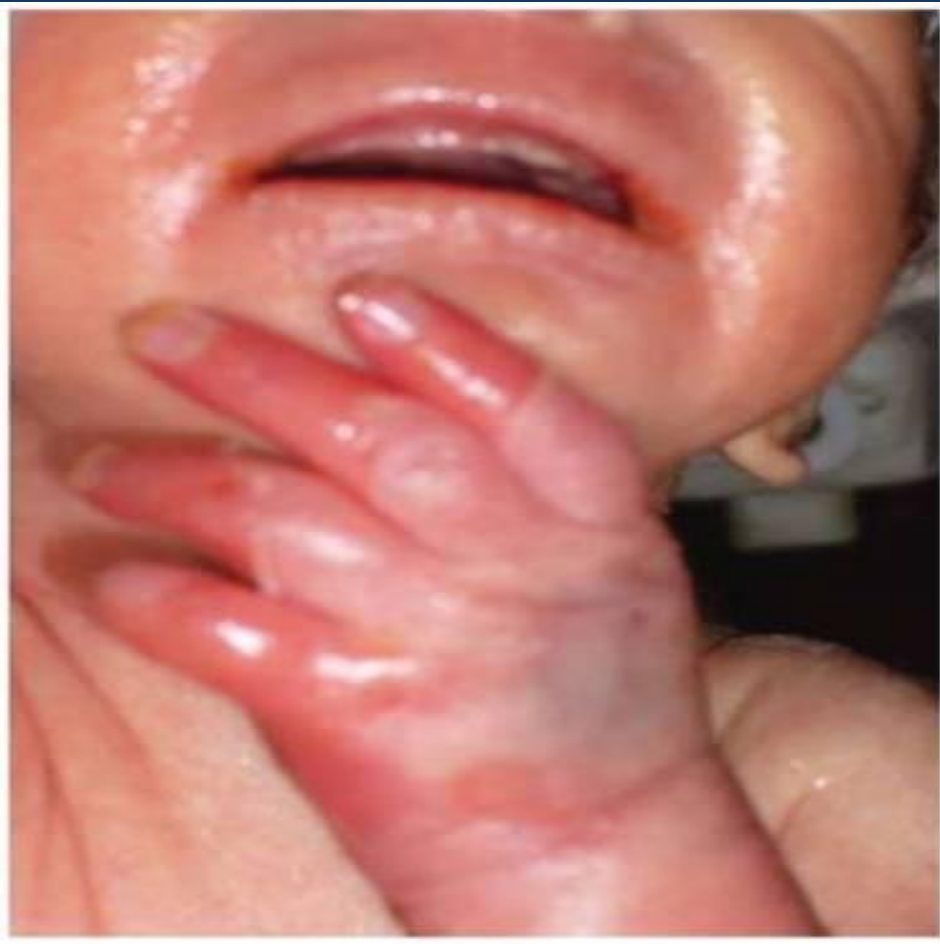
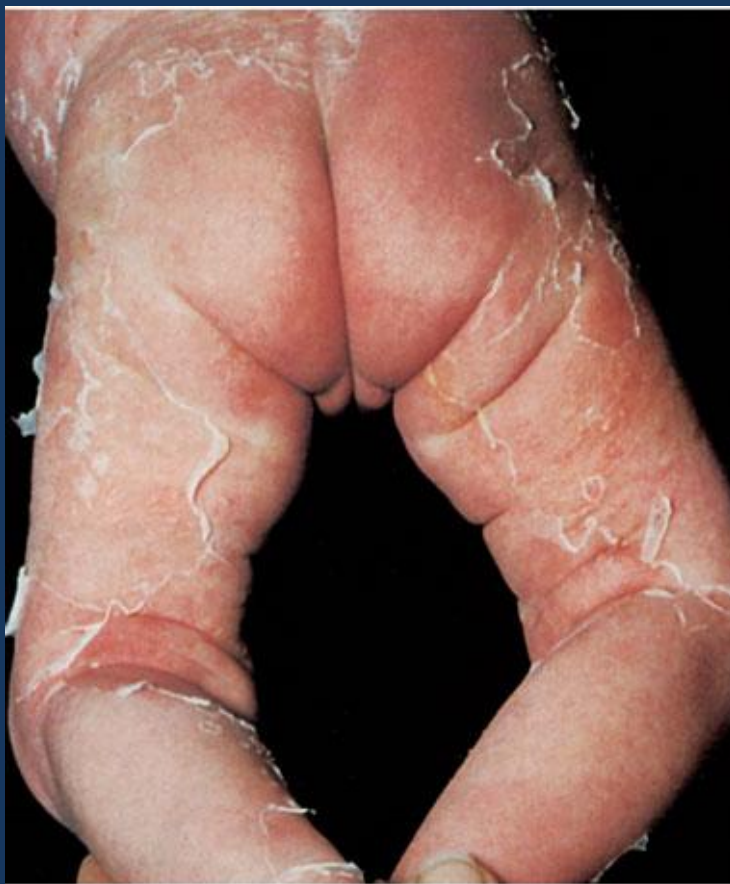
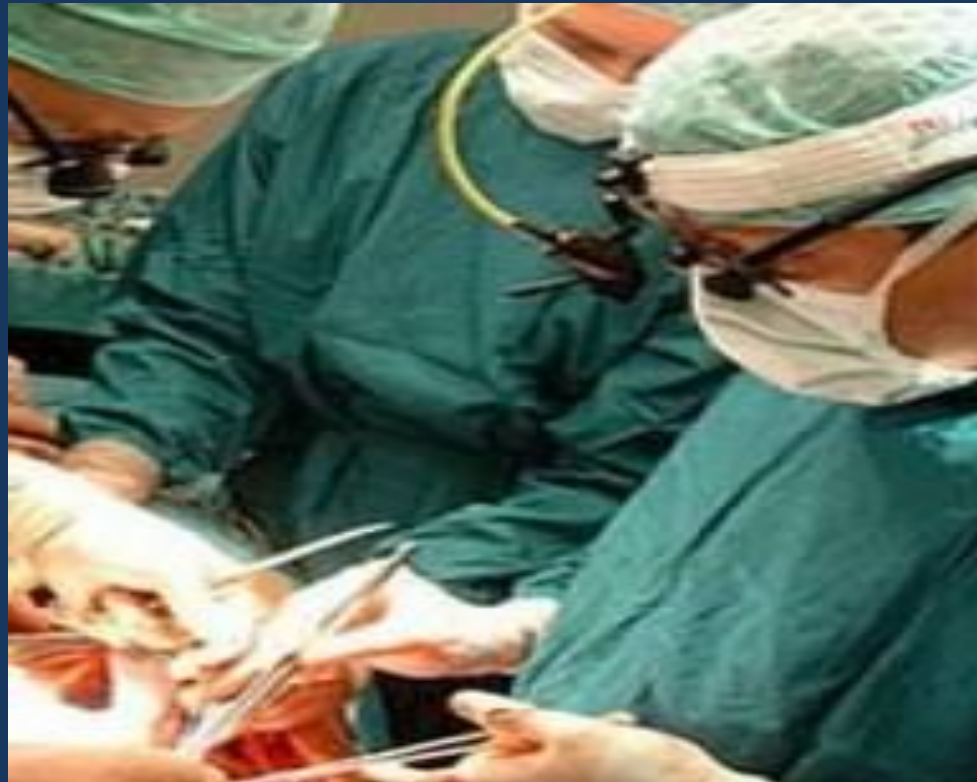Рис. 3. Синдром стафилококковой ожоженной кожи

Множественные абсцессы КОЖИ

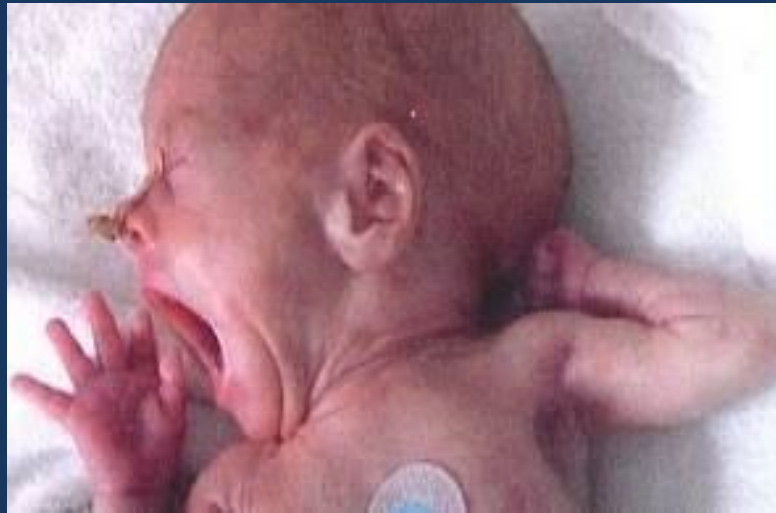

Некротическая флегмона

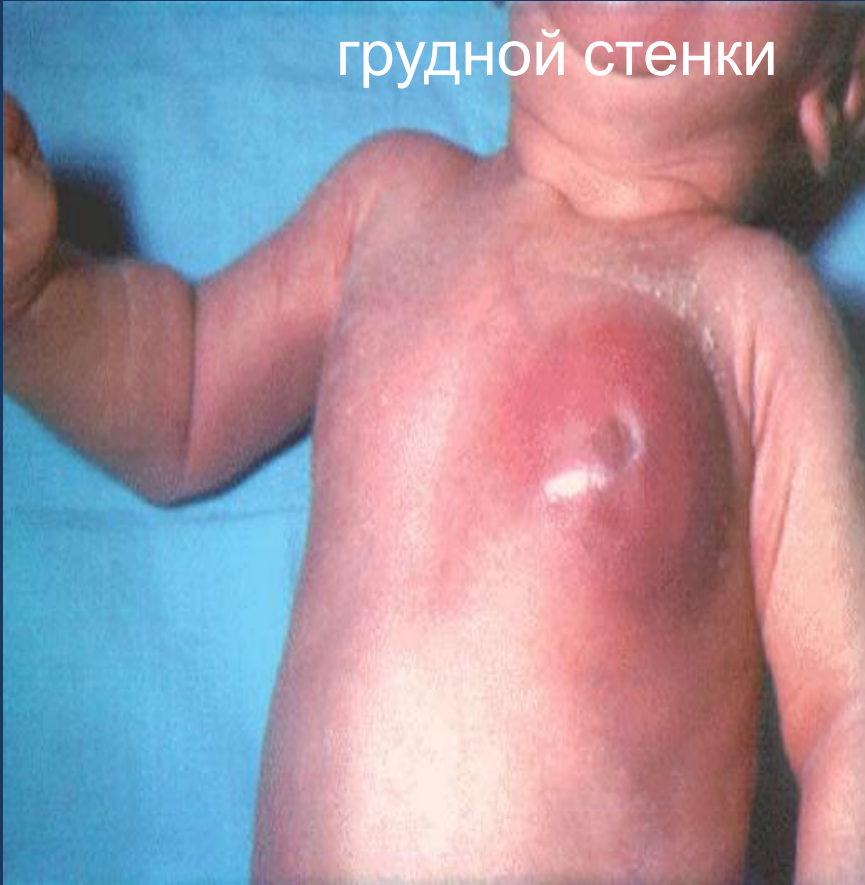

Дифференциальный диагноз

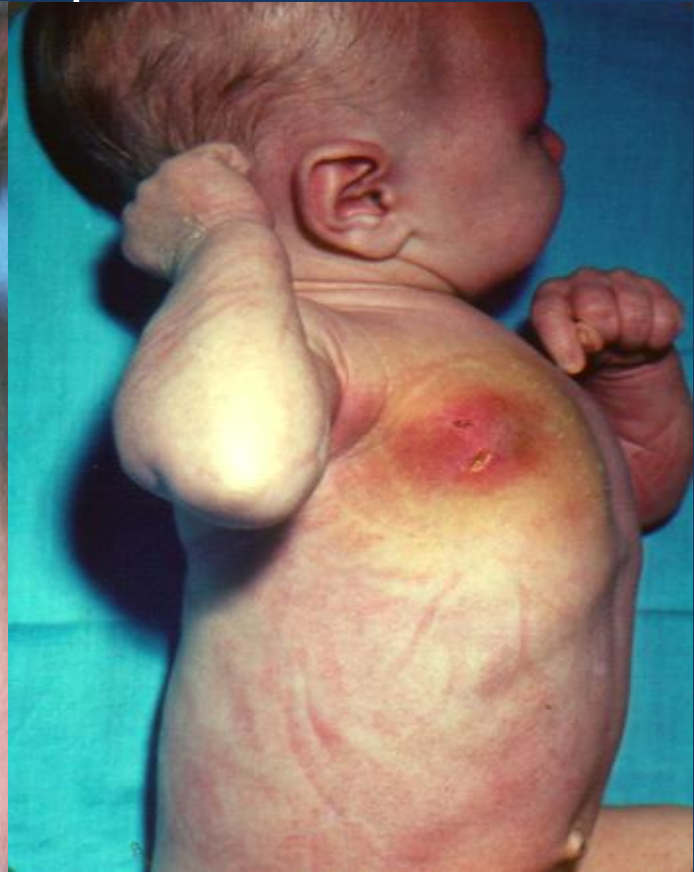- Адипонекроз
- Флегмона новорожденного



Гнойный
осложнившийся
грудной стенки



мастит,
флегмоной



Классификация неонатального сепсиса

1. Внутриутробный сепсис

А) антенатальная контаминация
микроорганизмами

Б) интранатальная контаминация
микроорганизмами

2. Постнатальный сепсис: в зависимости от входных ворот выделяют умбиликальный, кожный, легочной, кишечный, отогенный.

Диагностические критерии



Тактика терапии сепсиса

1. Организация специального ухода и вскармливания
2. Воздействие на возбудителя инфекции
3. Инфузионная терапия с целью поддержания гемодинамики, ОЦК, коррекция осмолярности плазмы, дезинтоксикация, коррекция нарушения обменных процессов
4. Респираторная поддержка
5. Иммунотерапия
6. Местная санация гнойных очагов
7. Посиндромная и ситуационная терапия.

БЛАГОДАРЮ ЗА ВНИМАНИЕ!

