

**С.Ж.АСФЕНДИЯРОВ АТЫНДАҒЫ
ҚАЗАҚ ҰЛТТЫҚ МЕДИЦИНА
УНИВЕРСИТЕТІ**



**КАЗАХСКИЙ НАЦИОНАЛЬНЫЙ
МЕДИЦИНСКИЙ УНИВЕРСИТЕТ
ИМЕНИ С.Д.АСФЕНДИЯРОВА**

Балалар аурулары пропедевтикасы кафедрасы

СӨЖ

**«Балаларда ас қорыту жүйесі бұзылыстарының семиотикасы
мен синдромдары. Балаларда ас қорыту жүйесін тексерудің
қосымша әдістері»**

**Орындаған: Құралбек Н.Б.
Қабылдаған: Мусабекова Р.Қ.**

Алматы 2017

Жоспар

I. Кіріспе: Ас қорыту жолдарының функционалды бұзылыстары

II. Негізгі бөлім:

-диспепсиялық синдром

-абдоминальді синдром

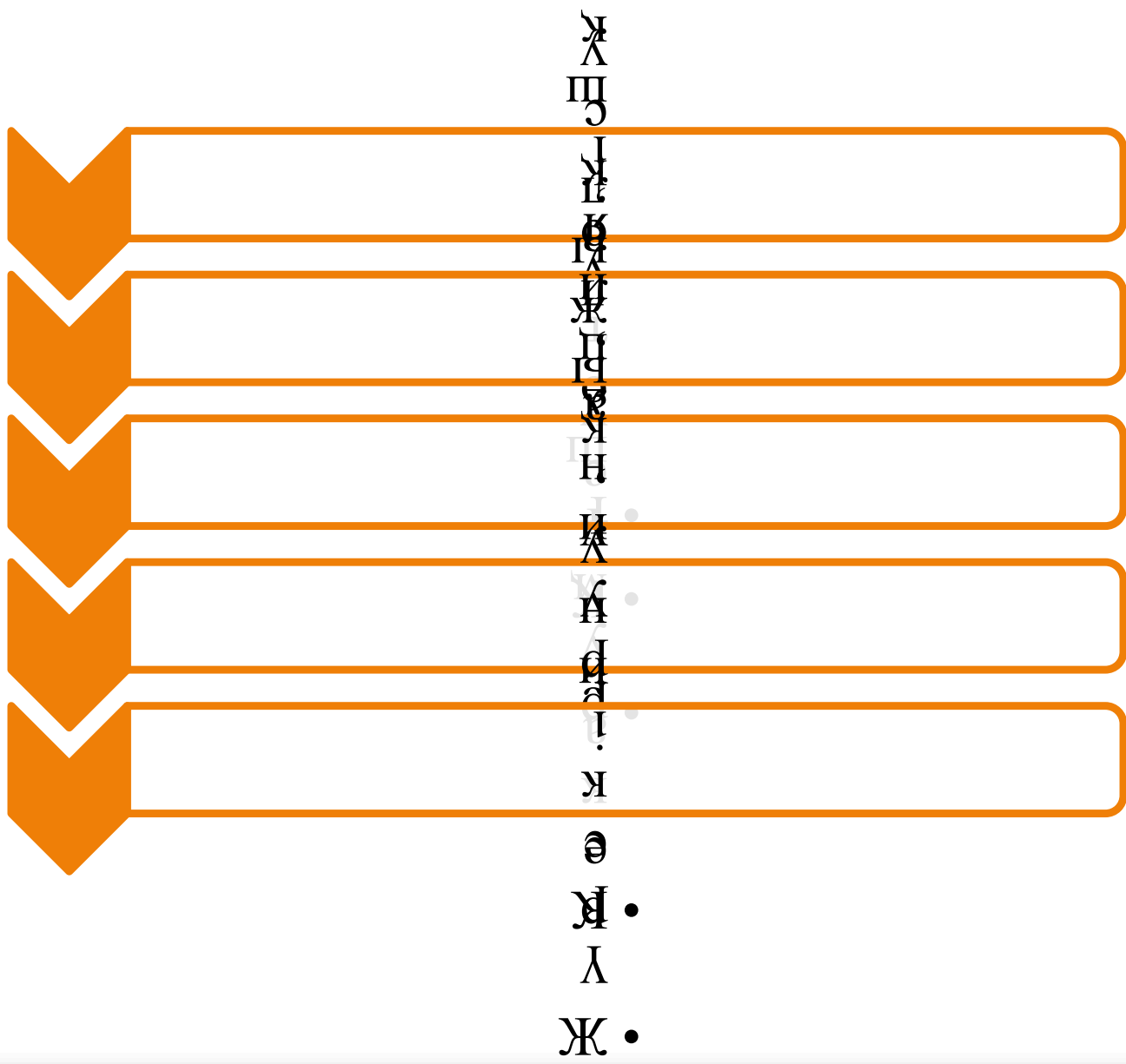
-гепатолиенальді синдром

-мальабсорбция синдромы

- ас қорыту жүйесін тексерудің қосымша әдістері

III. Қорытынды

Балалардағы диспепсиялық синдром



ІШ ӨТУ ЖӘНЕ ОНЫҢ СЕБЕПТЕРІ

- Емізген кезде асқын тамақтану синдромы немесе ұзақ ашыққанда болуы мүмкін, қосымша тамақты тез енгізу
- Қорытылмаған тамақ
- Ас тағамдары мен медициналық препараттарға аллергиялық реакциялар
- Антибиотик қабылдау
- АІЖ қан кету
- Ішек қарапайымдары
- Нефрологиялық, эндокриндік, зат алмасу бұзылыстары кезінде, ересек балаларда психологиялық стресс нәтижесінде

Іш

Дефекация жиілігінің азаюуы **қату**
1 жастағы балада болуының белгісі –
нәжістің 1 күн болмауы, одан үлкен
баларда – 2 күн болмауы.

Себебі:

- емшек жасындағы балаларда аз тамақтану
- ерте жастағы балаларда диетаның бұзылуы, белокты артық қабылдау, жеміс-жидек жетіспеуі
- ересек баларда ішектің перистальтикасы мен тонусының төмендеуі, нерв-бұлшықет аппаратының дамымауы



ҚҰС

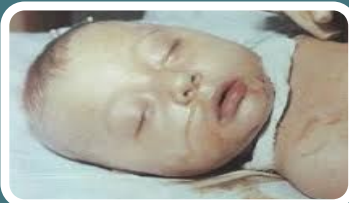Асқазан мен жоғарғы ішек жолдары қоспаларының ауыз қуысы арқылы шығуы. Кішкентай болған сайын оларда жиілігі көп болады. Себебі оларда асқазанның пилорикалық бөлігі бұлшықеттерінің тонысы жоғары, ал кардиалды бөлімінің тонысы төмен. Бұл АІЖ ауруларында емес, инфекциялық аурулар кезіндегі құсу орталығының токсикалық тітіркенуінен, ОЖЖ патологиялары кезінде де болады.

Сонымен қатар, балада құсу орталығының қозымдығы жоғары.





Қызыл қанның болуы – қан ағу көзі кардиалды бөлімде немесе одан жоғары; айтарлықтай көлемде қанның тез шығуы – асқазандық, дуоденалдық қан кетуден, себебі қан тұзқышқылды гематинге айналып үлгермейді.



«кофе» тәріздес құсық – қоңыр түсті құсық массалары асқазанда аздаған мөлшерде қанның болуын немесе ұзақ уақыт асқазанда болуы нәтижесінде асқазан сөлі әсерінен күңгірт түс алады (ойық жарада, мұрын-ауыздан, тыныс жолдарынан шыққан қанды жұтқанда)



Емшек жасындағы балаларда құсық жеген тағамға байланысты болады, мысалы сүт тәріздес, ол емгеннен кейін пайда болады немесе балада өңеш өтімсіздігі бар;

1 жастағы балада сүзбе тәріздес болса – баланы тамақтандырған соң 1,5-2 сағаттан соң дамиды.

Ересек балаларда өңеш немесе асқазанның кардиалды бөлігінің қысылуын білдіреді.

ЛОҚСУ (СРЫГИВАНИЕ)

Кардиалды бөлімнің ашық тұруы, емізу техникасының бұзылуы, невв жүйесі жағынан асқорыту аппаратының реттелуінің бұзылуы аэрофагия мен лоқсуға әкеледі. Аэрофагия – тамақ қабылдап жатқанда тағаммен бірге айтарлықтай ауаны жұтуы. Осының нәтижесінде кардиалды бөлім ашылып, лоқсиды – ауа мен тамақ аздаған мөлшерде сыртқа шығады.





Руминация – бала құсықты кері жұтады, бірақ ешқандай жағымсыз сезім болмайды (жүрек айну, т.б. Бас айналумен бірге жүреді.



Жүрек айну – құрсақ үсті аймақта жағымсыз сезімнің болуы, кейде әлсіздікпен, бас айналумен жүреді. АІЖ ауруларында (гастрит, глистті инвазия), ми патологиялары, интоксикация нәтижесінде болады.



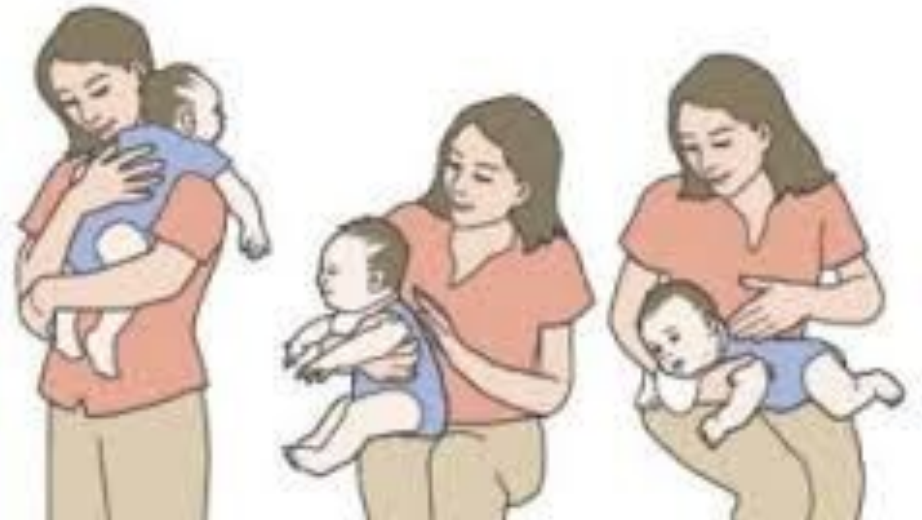Қыжыл – төс артында немесе құрсақ үсті аймағындағы күйдіретін сезім, асқазандағы массаның өңешке лақтырылуынан болады. Ол гиперацидті гастриттің белгілері.

КЕКІ РУ

Кекіру – асқазаннан ауыз қуысына ағуы немесе аздаған асқазандағы массаның түсуі.

Себептері:

- алғашқы айларда ол аэрофагияның нәтижесінде болады
- гиперацидті гастритте шіріген иісі болады
- ащы дәмдес болуы – өт жолдарының ауруларында

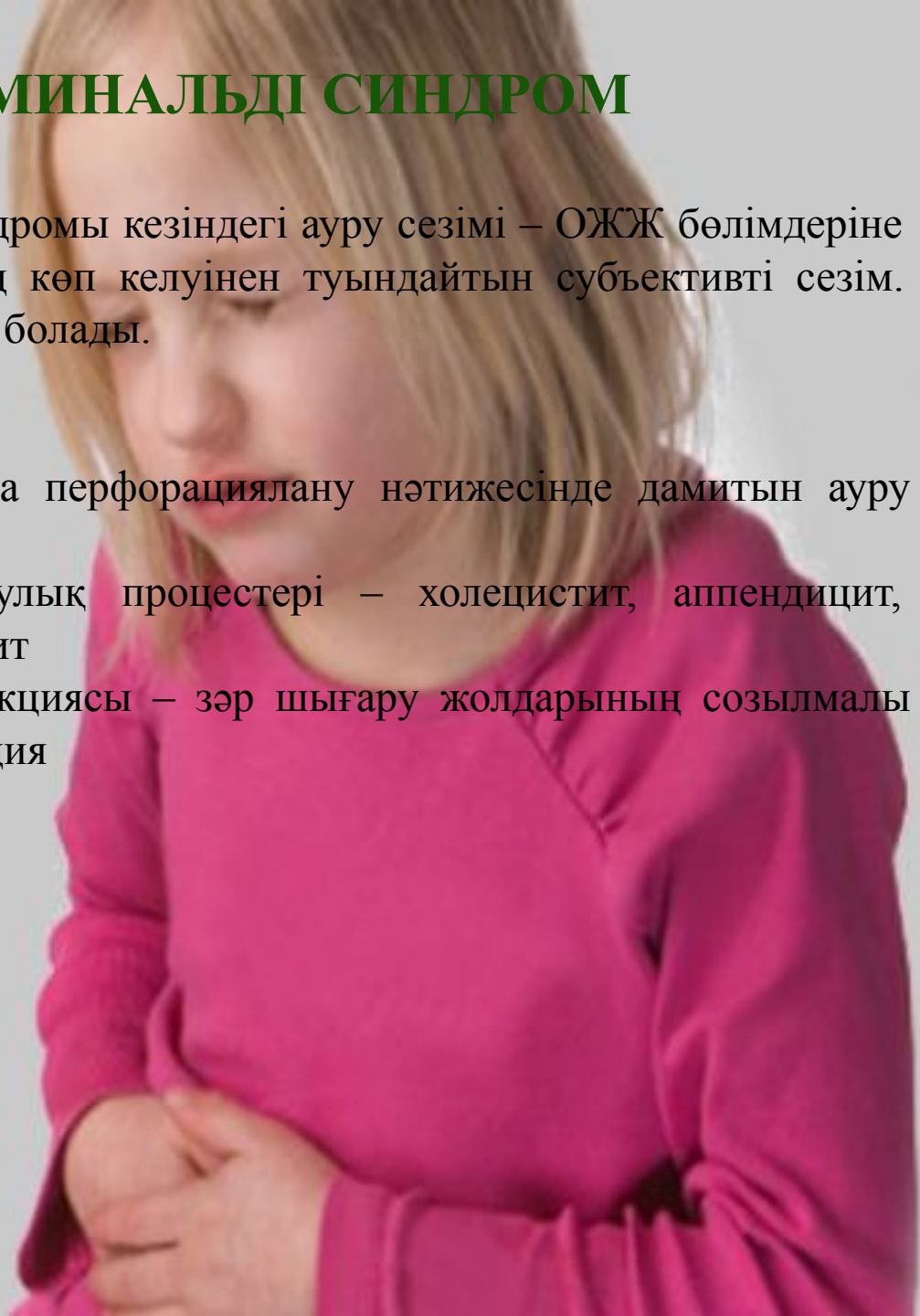


АБДОМИНАЛЬДІ СИНДРОМ

Абдоминальді ауыру синдромы кезіндегі ауру сезімі – ОЖЖ бөлімдеріне патологиялық импульстердің көп келуінен туындайтын субъективті сезім. Жедел де, созылмалы да түрі болады.

Себептері:

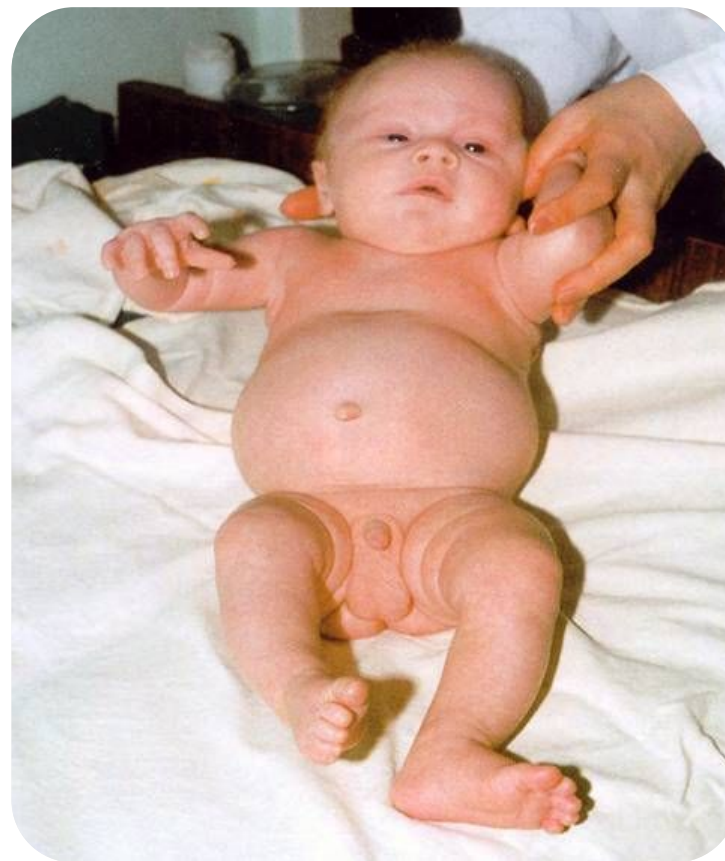- Перитонит – қуысты ағзаға перфорациялану нәтижесінде дамиды ауру сезімінің дамуы
- Кейбір ағзалардың қабынулық процестері – холецистит, аппендицит, панкреатит, ПН, гепатит, колит
- Қуысты ағзалардың обструкциясы – зәр шығару жолдарының созылмалы аурулары, аорталық обструкция
- Ішектің тітіркенуі, ісіктер.



Гепатолиенальді синдром

Бұл – бауыр мен көкбауырдың бірдей ұлғаюымен көрінетін жағдай. Бұл ауру емес, 90% бауыр ауруларымен шақырылады.

Ол кез келген жаста дами береді, бірақ көбінесе балаларда дамиды. Ол өсіп келе жатқан ағзаның ерекшелігімен байланысты. Синдром балаларда генетикалық аурулардың әсерінен, инфекция, қақпа венаның, көкбауыр венасының туа пайда болған немесе жүре пайда болған ақауларынан дамиды.



ІШЕКТІК СІҢІРІЛУДІҢ БҰЗЫЛЫСЫ (МАЛЬАБСОРБЦИЯ СИНДРОМЫ)

Жіңішке ішектің шырышты қабығында бір немесе бірнеше тағам түрінің сіңірілуінің бұзылысы.

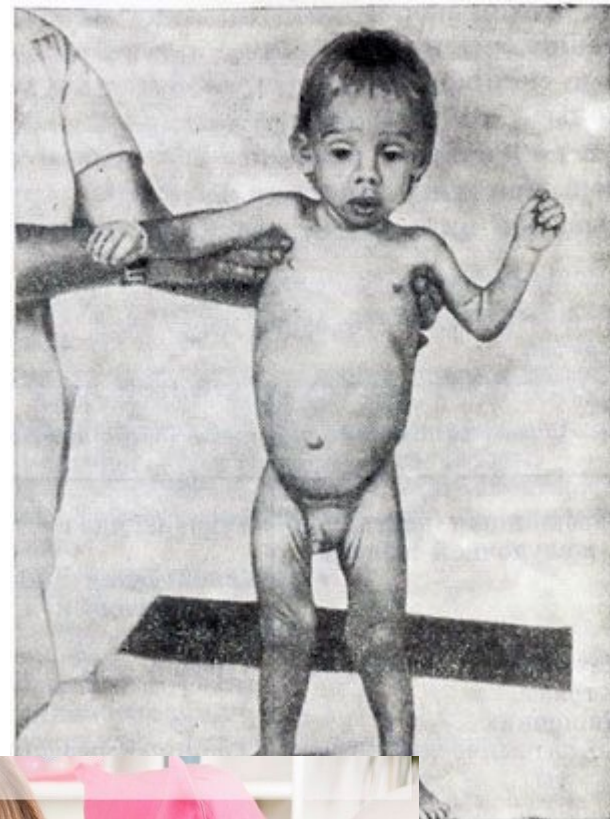Патогенезі – ферменттердің белсенділігінің төмендеуі немесе болмауы, ішек бездерінің шығарушы бөлімдерінің бітелуі нәтижесінде асқазан сөлінің жеткіліксіз түсуі, сондықтан асқорытудың соңғы өнімдерінің ішек қабырғасы арқылы ыдырауы мен ары қарайғы қозғалысы бұзылады.

- Этиопатогенезі бойынша
 - Біріншілік
 - Ферменттердің (амилаза, пептидаза, энтерокиназа) туа пайда болған жеткіліксіздігі, АҚ, витаминдер сіңірілуінің бұзылысы
 - Екіншілік
 - АБ ұзақ қабылдау, ішек инфекцияларының соң, соз.энтероколит, лямблиоз, аш ішектің резекциясынан соң

Негізгі клиникалық белгілері:

- созылмалы іш өту
(+полифекалия, стеаторея)
- іштің бірден ұлғаюы (химустың көп болуы, метеоризм)
- ісік (гипопротеинемия)
- ұзыққа созылса – гипостатура

Мальабсорбцияның даму мысалдары: целиакия, муковисцидоз, лактаза жетіспеушілігі.



АС ҚОРЫТУ ЖҮЙЕСІН ТЕКСЕРУДІҢ ҚОСЫМША ӘДІСТЕРІ

I.

РЕНТГЕНОГРАФИЯ

Науқасты дайындау:

- зерттеу аш қарынға өтеді, сондықтан бірінші, кейде екінші тамақтандыру тоқтатылады, себебі емізу мен рентгенография арасы – 10-12 сағаттан кем болмауы керек. Тек гипотрофия болса ғана тамақтандырады да, кейін зондпен асқазанын тазалайды.
- тек 1-жартыжылдықтағы балаларда көлденең ішекті босату үшін газшығарғыш түтік
- бір күнге немесе 2 күнге дәрі қабылдау тоқтатылады
- қазіргі көзқарас бойынша клизма жасау қажеті жоқ.

Әдістің барысы:

Алдымен контрастсыз рентггнскопия жасалады. Асқазан рентгенсуретін алу үшін бала ауыз арқылы рентгенконтрасты зат қабылдайды:

-20күнге толмаған бала – суда еритін заттар (уротраст, верографин)

-20күннен асқан бала – барий сульфатын қолданады (80г ұнтағын 100мл қайнаған суға)

1жасқа толмаған баланы зерттегенде контрасты затты қабылдамас бұрын оны ана сүтімен немесе қоспамен араластырады (1:2 қатынасында). Қолданатын сұйықтық көлемі:

2аптаға дейін: 50-60мл

1ай – 90мл

2ай – 110-120мл

3-4ай – 150мл

5ай – 175-195мл

байдан бастап – 200мл

Бірақ -шала туылғандарға

-жұту,емізу рефлекстері болмаса

-өңештің атрезиясы мен стенозында

-жиі құсуда контраст зондпен енгізіледі



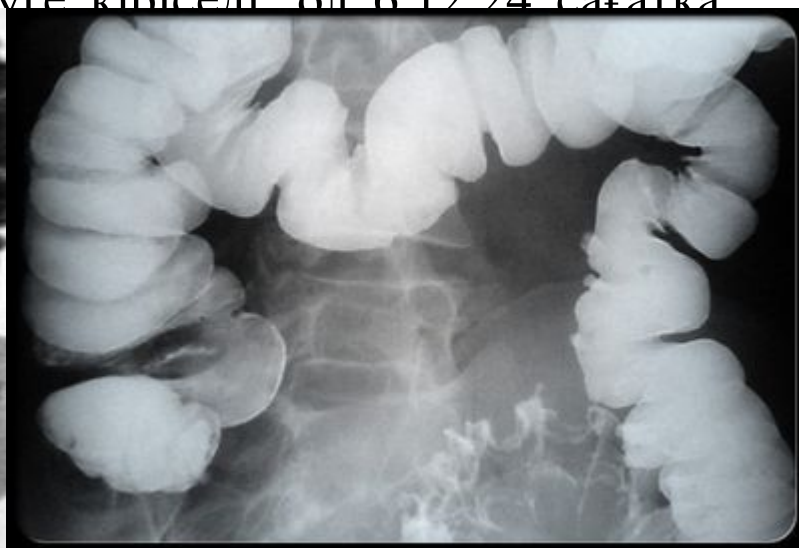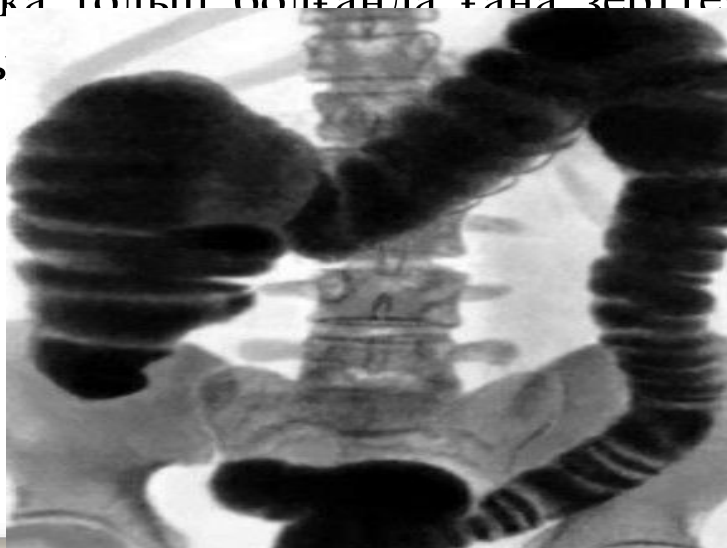
Рентгенография арқылы анықтайды:

- қабырғаларының эластикалығы
- контурларының формасы, сипаты
- өлшемі
- тонусы мен перистальтикасы
- эвакуаторлық функциясы
- ауырсыну нүктелерін.



Контрасты зат 12елі ішекке, сосын аш ішекке түседі. Бұл кезде енді натрий хлоридінде ерітілген барий сульфатының 100мл береді.

Зерттеу барысында 6-7 сурет алынады. Тоқ ішектің барлық бөлігі контрастка толып болғанда ғана зерттеуге кіріседі, од 6 12 24 сағатқа созылады



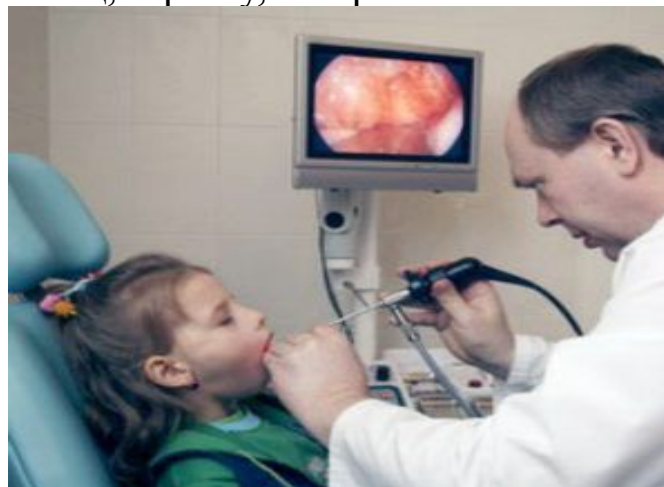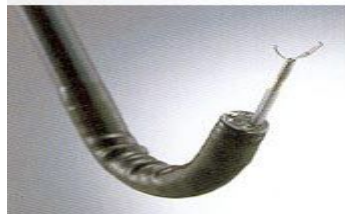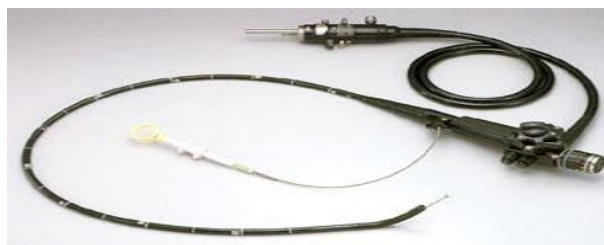Фиброгастроскопия

Бұл өңешті, асazанның ішкі бетін иілгіш фиброскопты ауыз бен өңешке кіргізу арқылы көру
Зерттеу мақсаты:

- Нақты диагноз қою (гастрит, ойық жара, ісік)
- қан кету көзін анықтау
- асқазандағы өзгерістерді анықтау үшін

Әдісі. Аш қарынға таңертең жүргізіледі (еш дайындықсыз), жедел болса – кез келген уақытта. Алдымен ауыз қуымы мен жұтқыншаққа жергілікті анестезия жасайды. Науқас көлденең бүйірінен жатады. Алдымен фиброскопты сосын ауаны енгізеді (шырышты қабық көріну үшін). Егер асқазан сұйықтығы болса зерттеу жүргізуге кедергі болады, сондықтан оны зондпен алып тастайды.

Оның көрсеткіштері бойынша гастроцитологиялық, зерттеу, гастробиопсия жасалады.



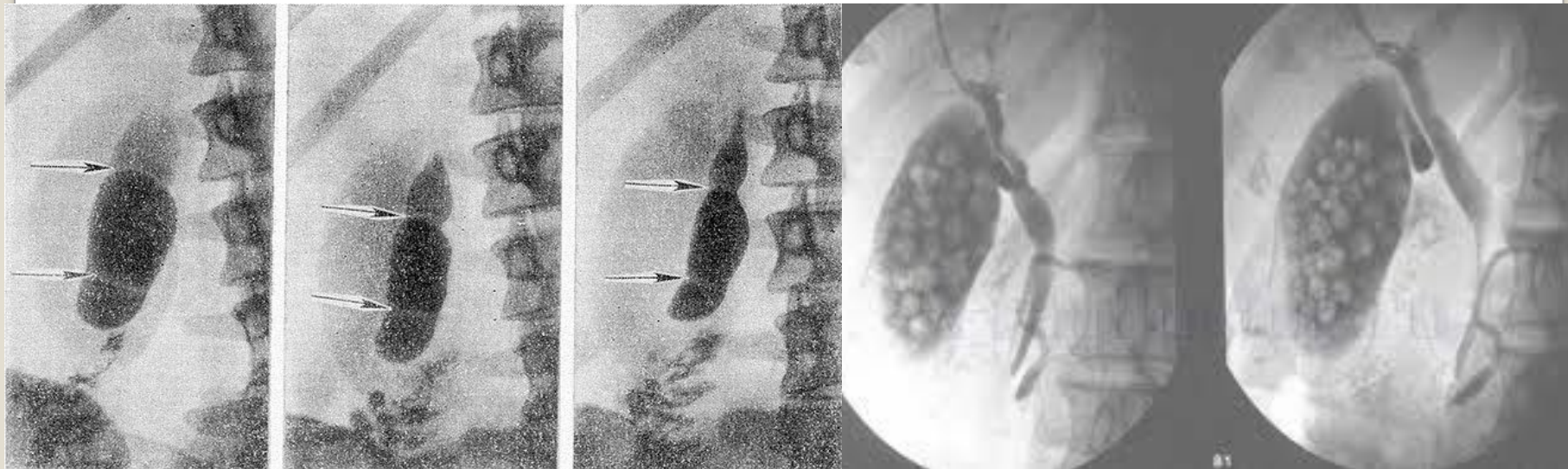
ХОЛЕЦИСТОГРАФИЯ

Холецистография — бауыр, өт қабы мен жолдарының қызметін зерттеу әдісі.

Әдісі. Дайындықты қажет етпейді. 2 кезеңде өтеді:

1) Препаратты тәулік бойы венаға енгізгенде (билигност, билиграфин) препаратқа сынама жүргізіледі. Аллергия байқалмаса енгізіледі. Әрбір 20, 40, 60 минут сайын рентгенография жүргізіледі. Өт қабы мен жолдарының контрасталуының 4-5 сағатқа болмауы бауырдың өт бөлу қызметі бұзылғанын көрсетеді

2) Өт айдағыш препаратты қабылдағаннан 45 минуттан соң өт қабының жиырылғыштық функциясын бағалау. Қалыпты жағдайда қабылдаған соң қаптың өлшемі өзінің нормасындағы қалыбынан есе азаяды.

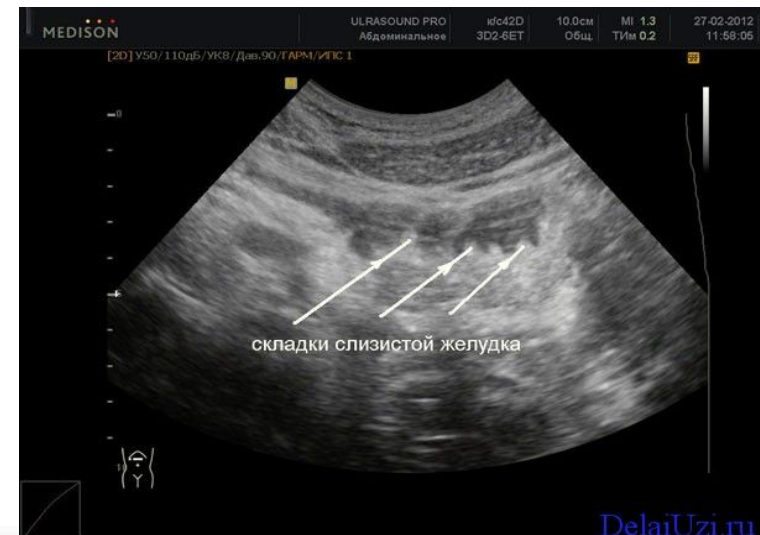
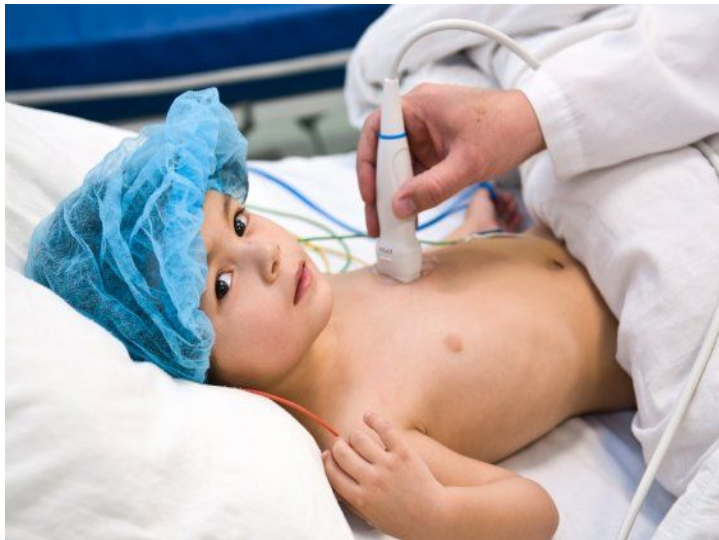
Эхография

Эхография – құрсақ қуысы, ішкі ағзалардағы жаңа түзілістер жайлы ақпарат беретін әдіс. Зерттеу таңертең ашқарынға жүргізіледі.

Ол арқылы:

- құрсақ қуысын зерттегенде асцит анықталады
- бауырды зерттегенде - жедел қабыну ауруларында тығыздығы артады
- ұйқы безін зерттегенде - жедел панкреатитте өлшемі ұлғаяды, тіндердің акустикалығы артады, созылмалысында тек өлшемі кішірейеді.
- абсцесс- сұйықтығы бар овалді түзіліс анықталады
- гематома – тегіс емес форма, абсцесске қарағанда анық
- киста – күшею эффектісі
- ісік – формасы, акустикалық тығыздығы жоғары, шеті тегіс емес

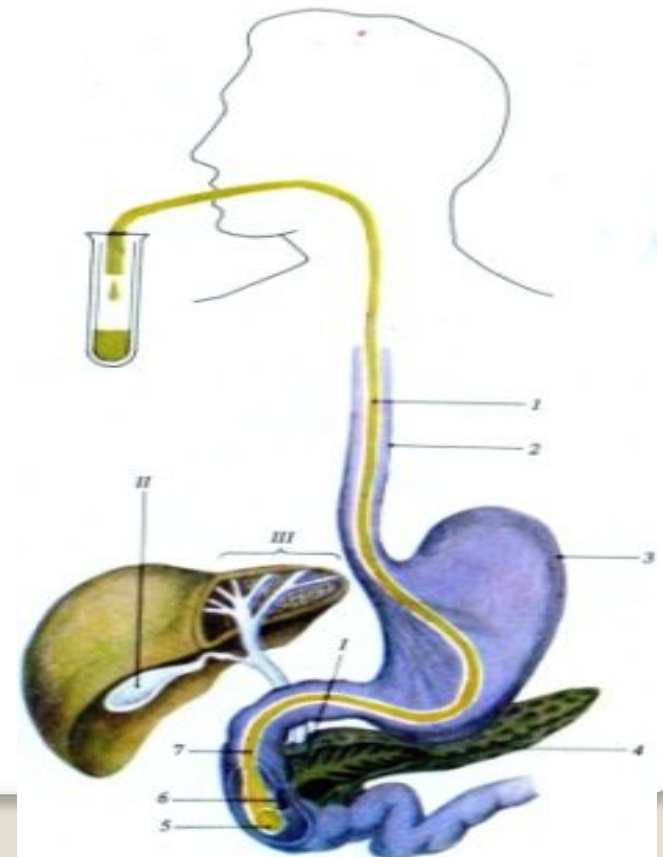
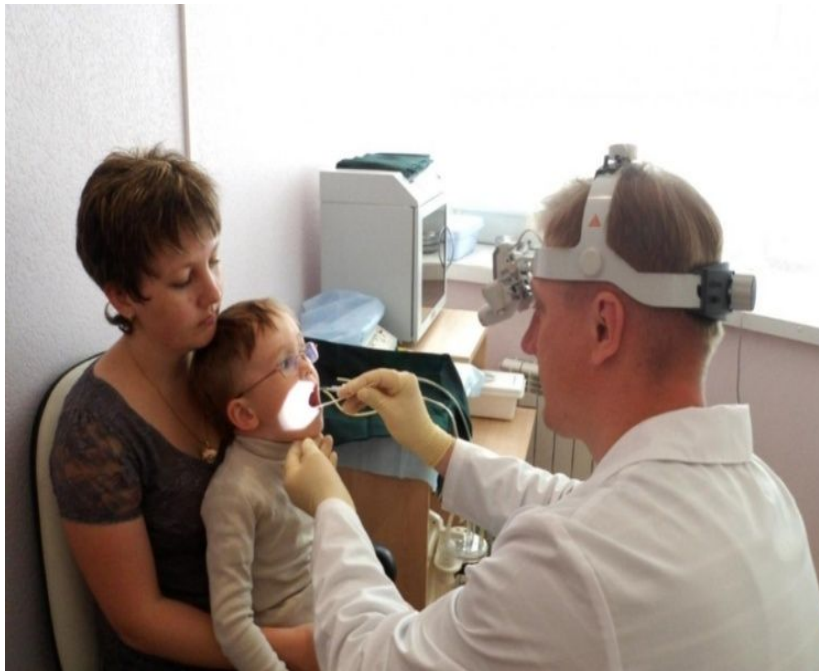

ДУОДЕНАЛЬДІ ЗОНДТАУ

Мақсаты: 12елі ішек массасы мен өттің құрамын, өт қабының жағдайын тексеру

Науқасты дайындау:

1. Зерттеуден 1-2 күн бұрын рационнан ашу мен метеоризм шақыратын заттарды шығарады (капуста, картофель, бобы, қара нан, сүт)
2. Өт қабы мен өт жолдарының спазсын шақыратын препараттарды тоқтатады
3. Зерттеу таңертең ашқарынға жасалады.



pH ортасын анықтау

Асқазанның қышқыл түзуші қасиетін анықтайды

Асқазанға ауыз арқылы pH-метрлік зонд енгізіледі. Қышқыл ерітіндісімен ірекеттескен соң аппараттың электродында пайда болған электрқозғаушы күшін есептейді. Ол арнайы жазғышта тіркеліп, кейін pH көрсеткішін анықтайды



Қалыпты

1,7-1,3

Жоғары

1,3-1,0

төмен

1,7-2,5

ПАЙДАЛАНЫЛҒАН ӘДЕБИЕТТЕР

1. Т.В.Капитан

Мед-пресс информ, 2006ж.

299-319беттер

2. www.lechvrach.ru