


БАЛАЛАРДАҒЫ СЫНЫҚТАРДЫҢ ЕРЕКШЕЛІГІ



Балалар сүйектерінің ерешелігі

Жұмсақ тіндердің жақсы дамуы

Жұмсақ тіндердің гидрофильдігі

эластикалық және Иілгіш

Сүйек қабы созылғыш (эластикалық футляр)

Сүйектері жұқа

Метаэпифизарлы бөлігінде эластикалық шеміршектің болуы



Жұмсақ тіндердің гидрофильдігі жоғары

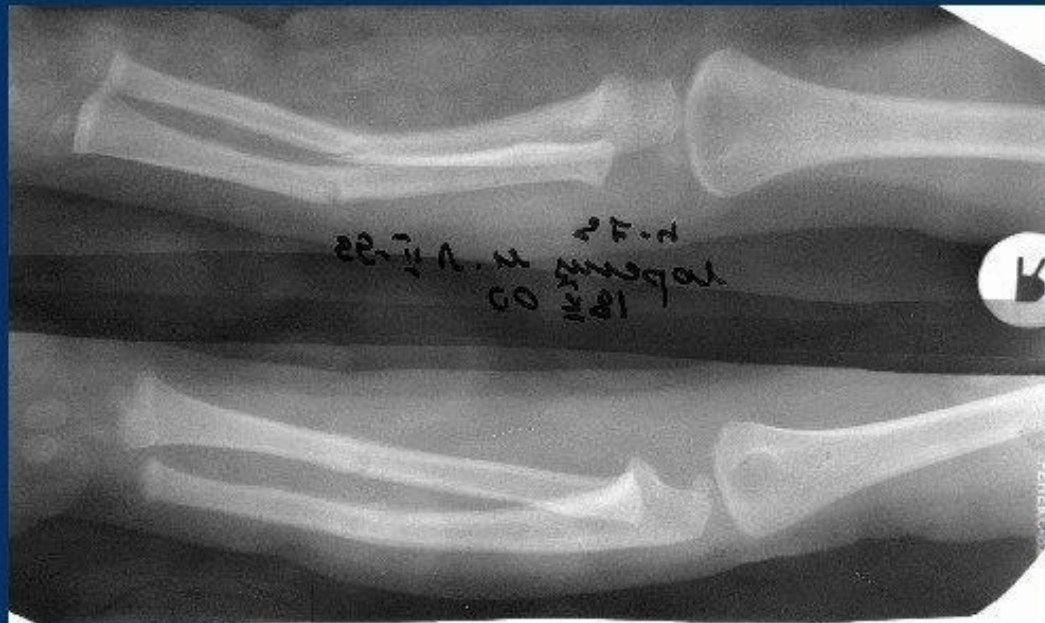Жұмсақ тіндердің ісінуі және гематомасы
3-5 тәулікте болады



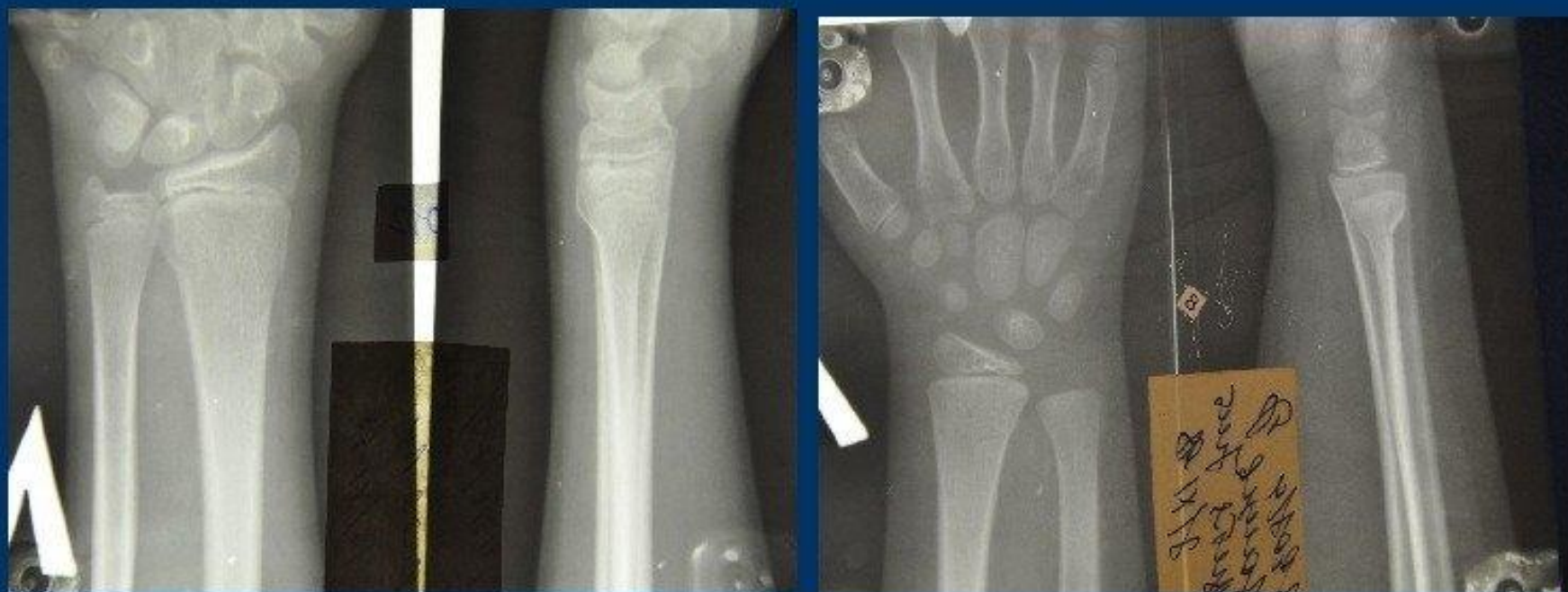Циркуляторлы таңғыштарды салуға
болмайды



Перелом по типу зеленой веточки



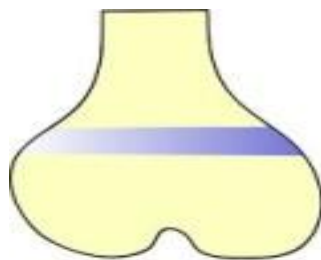
Поднадкостничные переломы



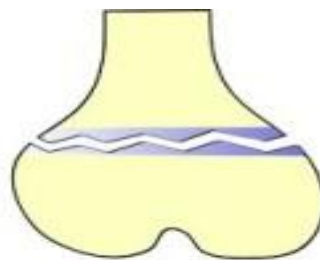
Эпифизеолиздер және мета(остео-)эпифизеолиздер



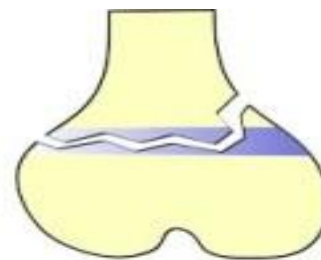
Өсу зоналарының зақымдалуына байланысты шеткі сүйектердің деформациясы және қысқаруы



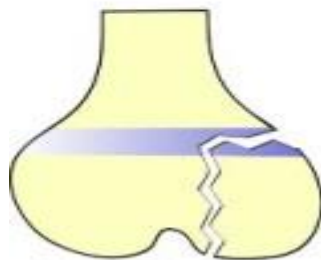Normal



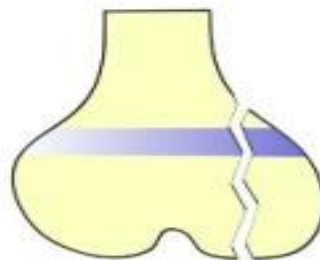Type 1 - 5%



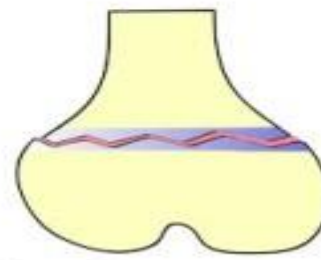
Type 2 - 75%



Type 3 - 10%



Type 4 - 10%

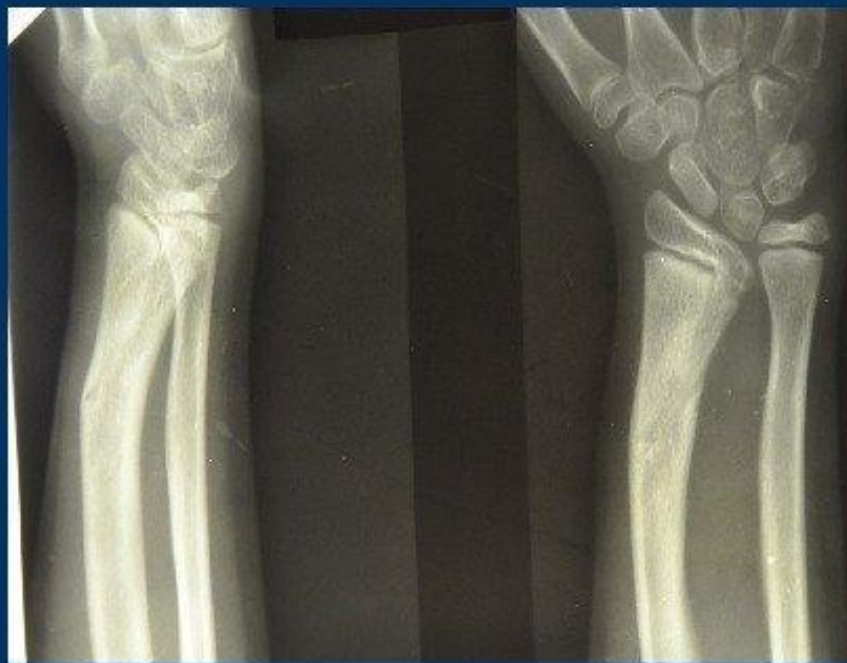
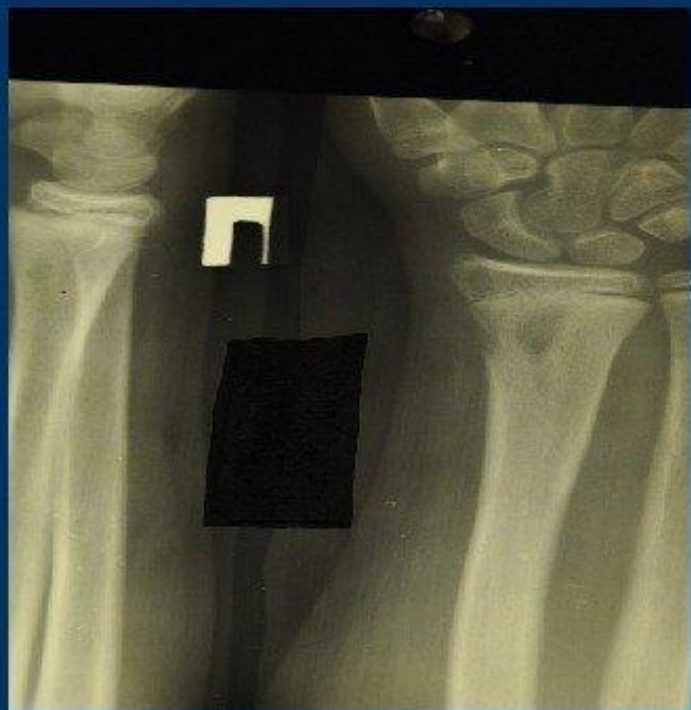
Type 5 - uncommon

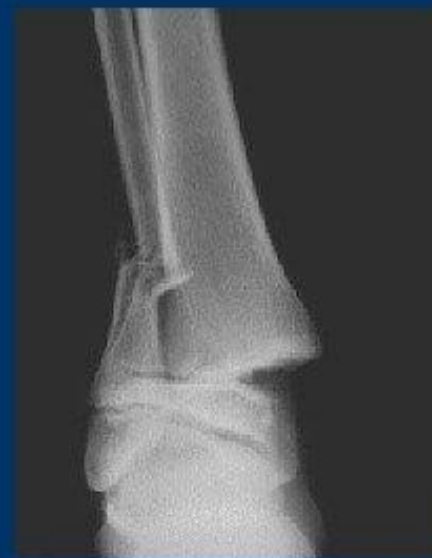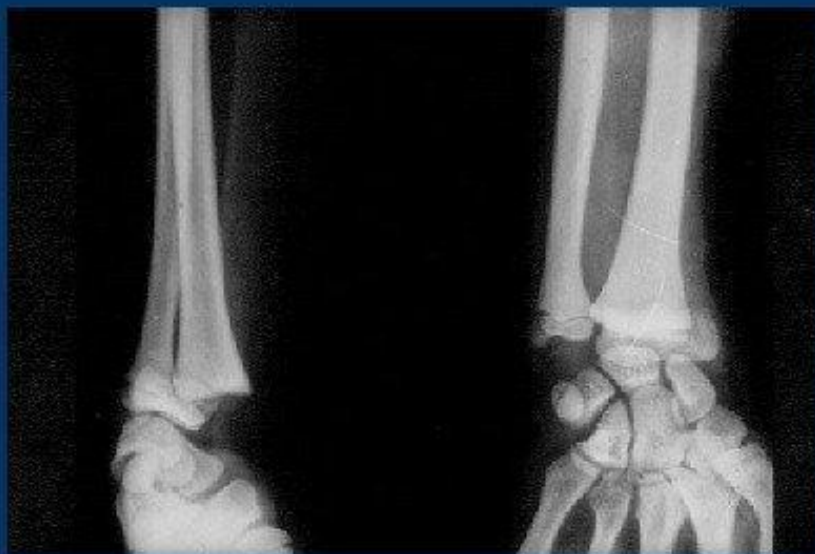F. Gaillard
2008



Эпифизиолиз лучевой кости. Возникновение деформации



Метиаэпифизиолиз



Клиникасы

- Гипертермия
- Ауру сезімі
- Функциясының бұзылысы
- Ісіну
- Деформация
- Патологиялық қозғалғыштық

