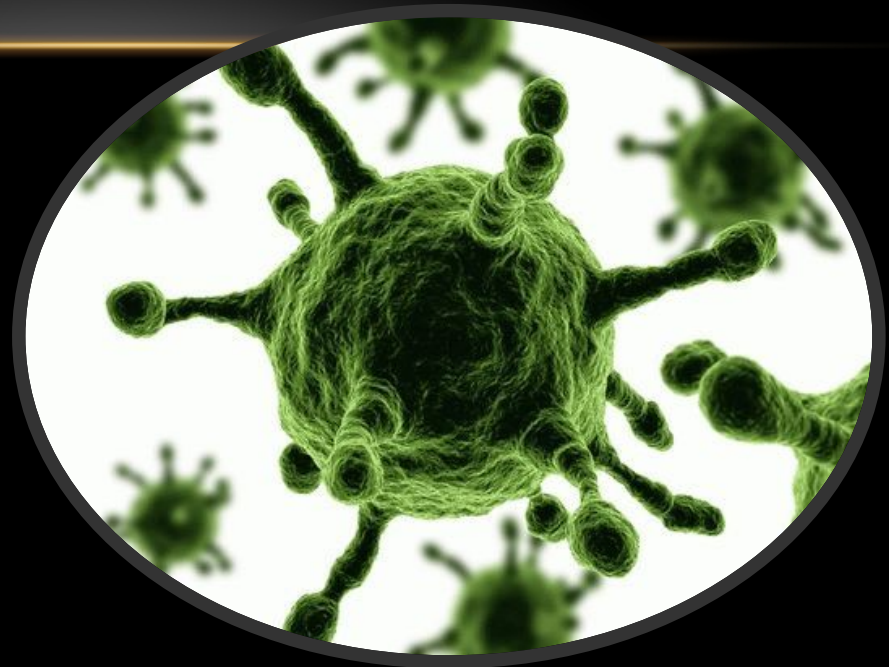


БАЛАЛАРДЫҢ АУЫЗ ҚУЫСЫНЫҢ ШЫРЫШТЫ
ҚАБАТЫНЫҢ ВИРУСТЫ АУРУЛАРЫ.

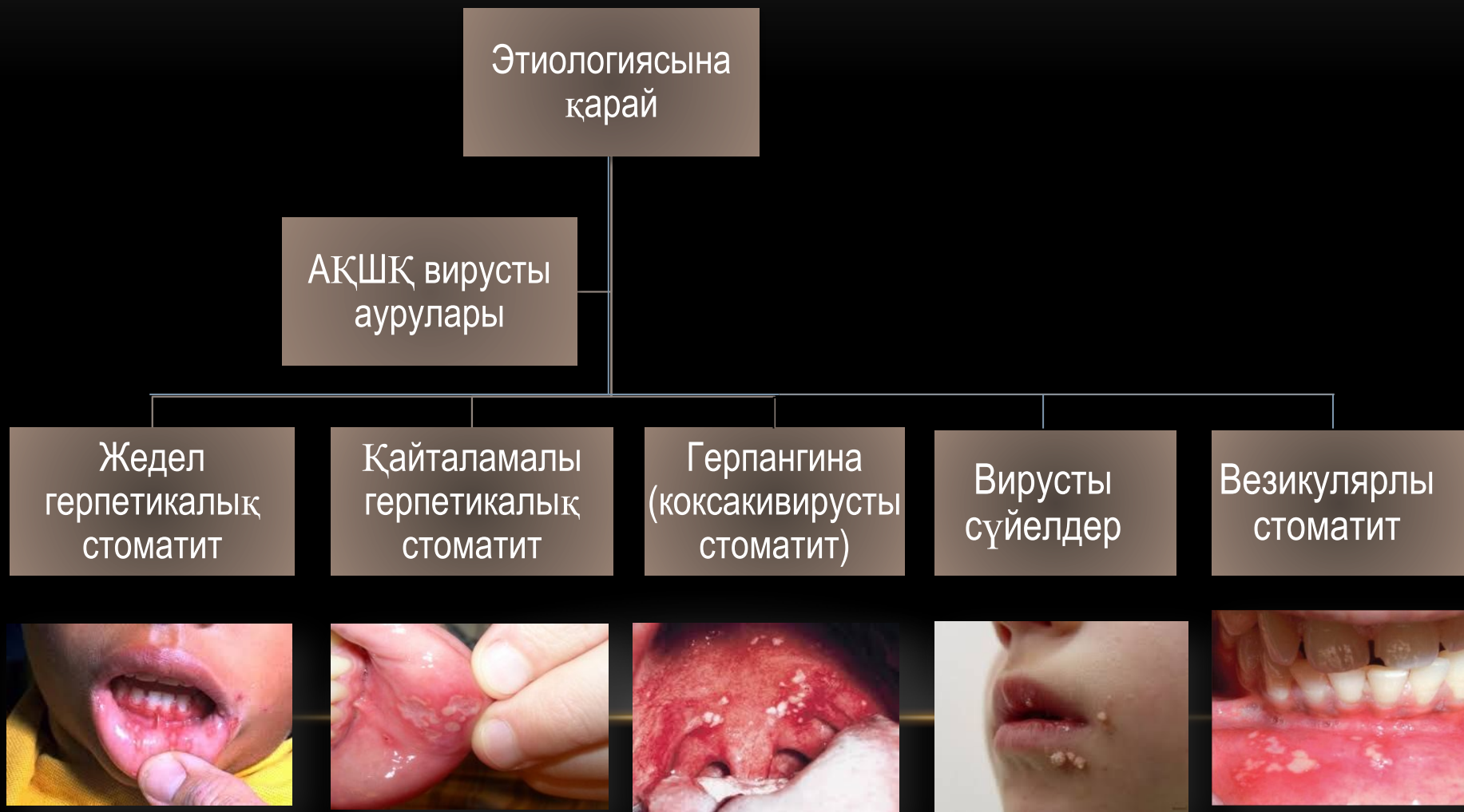БАЛАЛАРДАҒЫ ВИРУСТЫ СҮЙЕЛДЕР,
ГЕРПАНГИНА, ВЕЗИКУЛЯРЛЫ СТОМАТИТ.



ТАҚЫРЫПТЫҢ МАҚСАТЫ

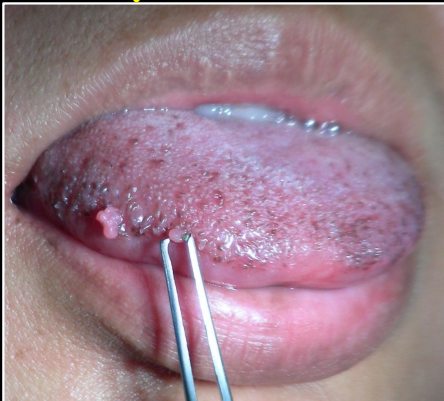ВИРУСТЫ АУРУЛАР

- Т. Ф. Виноградова бойынша балалардағы АҚШҚ вирусты ауруларының жіктелуі

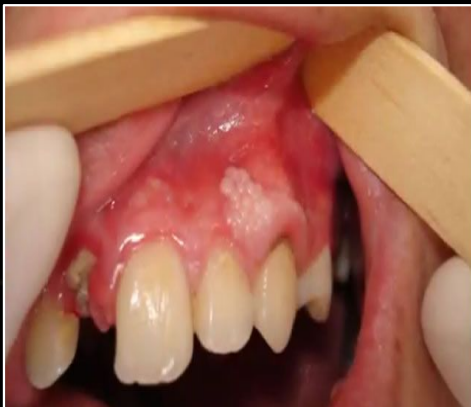

Вирусты сүйелдер

- Вирусты сүйелдер – вирустан пайда болған қатерлі емес өскіндер (1-2 мм – 1 см)
- Ауыз қуысында шырышты қабықта сүйелдердің 2 түрі кездеседі: **жалпақ** және



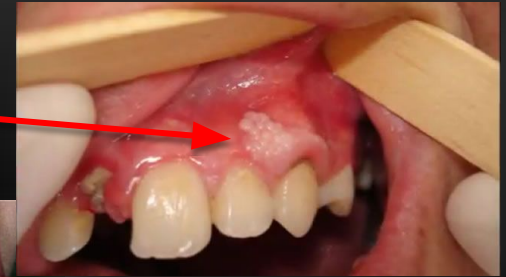Жалпақ сүйел қалыңдаған папулаға ұқсас, сау шырышты қабықтың бетінен аздап шығып тұрады. Сүйелдің кескіні дәл, дөңгелек, шырышты қабыққа қарағанда түсі анық болады.



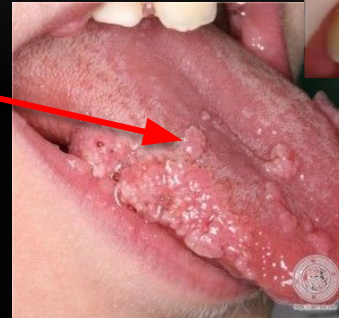Ұшы өткір сүйел бозғылт-алқызыл түсті өткір ұшты емізікшелі түрде болады. Жеке элементтері бірігіп, түрлі-түсті орамжапыраққа ұқсас вегетация құрайды.

СҮЙЕЛДЕРДІҢ ОРНАЛАСУЫ

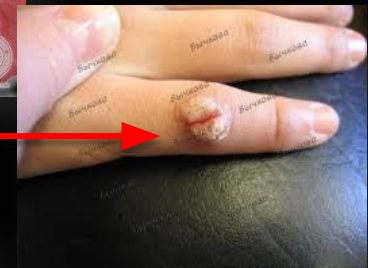- Ауыз қуысының алдыңғы бөлігі



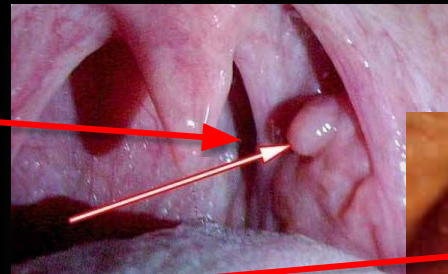
- Тілдің алдыңғы бөлігінің бүйір беттері



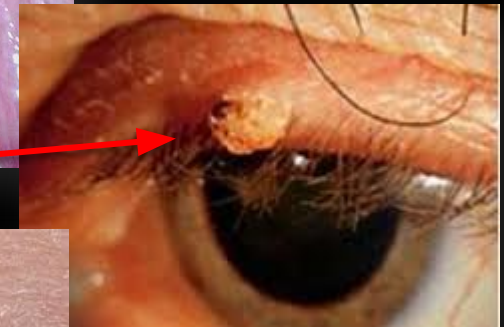- Қол терісі



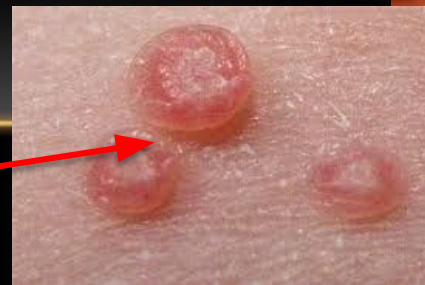- Өңештің шырышты қабығы



- Көз конъюктивасы

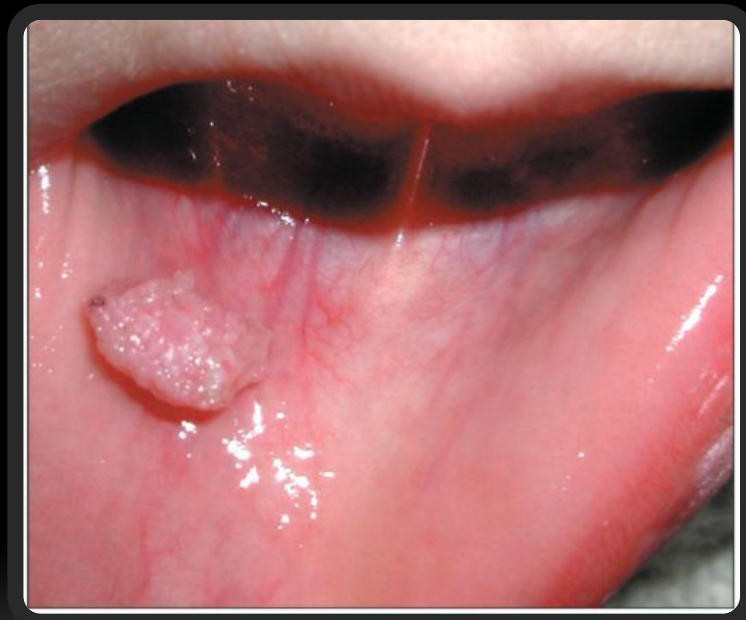
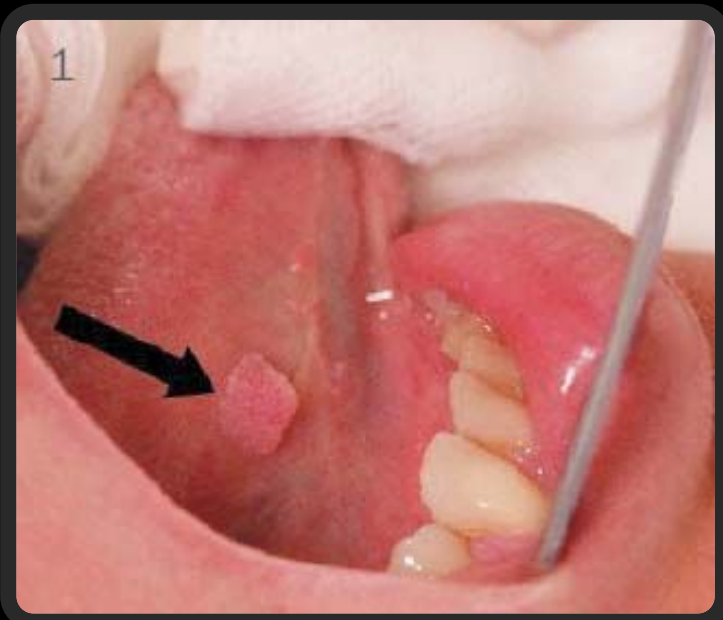
- Сыртқы жыныс мүшелері



СҮЙЕЛДЕРДІҢ ДИАГНОСТИКАСЫ

- Ауыз қуысының папилломасы мен басқа да өскіндермен диагностикалайды.
- Папиллома жіңішке аяқта орналасады, жұмсақ консистенциялы, жалғыз.



ГЕРПЕТИКАЛЫҚ АНГИНА (ВЕЗИКУЛЯРЛЫ ФАРИНГИТ, АФТОЗДЫ ФАРИНГИТ, ЗАГОРСКИЙ АУРУЫ)

Қоздырғышы: Коксаки А, В энтеровирусы, вирус ЕСНО

Ауру бастамасы жедел, қалтыраумен өтетін, жалпы жағдайдың нашарлауы, темп. көтерілуі,

- Кішкентай балаларда: селкілдек тырыспа, құсу, сілекейдің көп бөлінуі.

Клиникалық көрінісі:

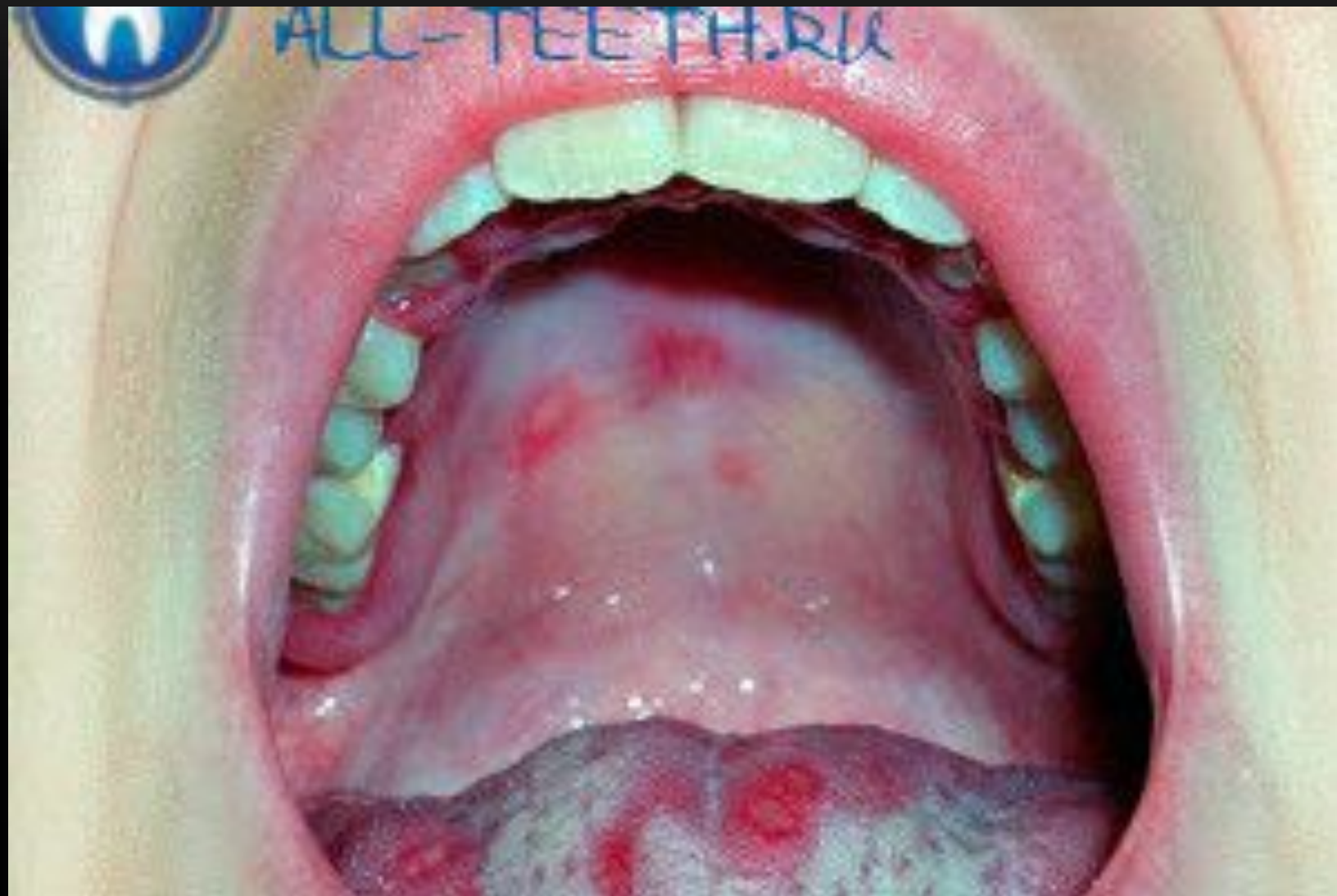- аурудың 2-4 күні ауыз қуысының артқы бөлігінің шырышты қабығында, жұмсақ таңдайда, бадамша бездерде, жұтқыншақтың артқы қабырғасының тілшігінде серозды жеке дара **везикулалар** пайда болады. Везикулалар жойылып, **эрозияға** айналады.
- Жыныс мүшелерінде, көз конъюнктивасында бөртпелер шығады. Бөртпелер қайталамалы.
- Лимфа түйіндері үнемі біршама емес ұлғайған.

Шағымы:

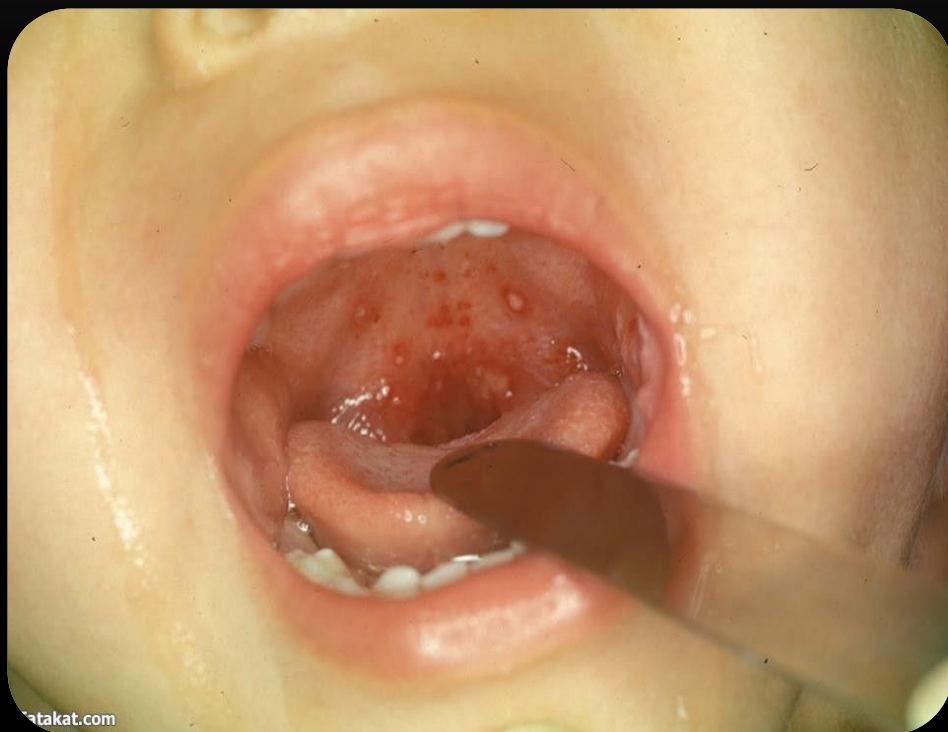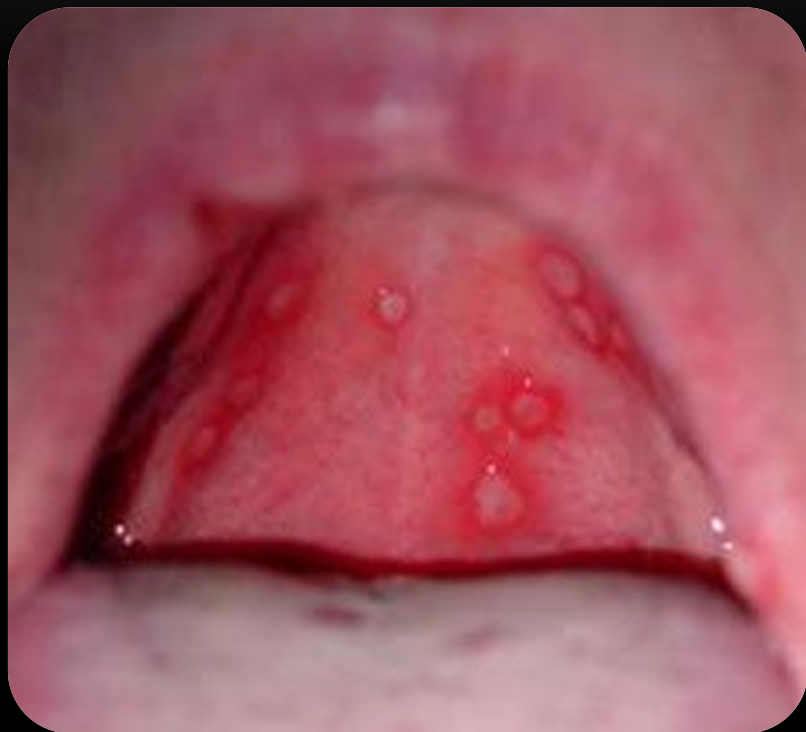- Тамақ қабылдағанда, жұтынғанда ауру сезімі

Салыстырмалы диагностика: қарапайым герпес

ГЕРПАНГИНА



ГЕРПАНГИНА



ВЕЗИКУЛЯРЛЫ СТОМАТИТ

Қоздырғышы: Коксаки А-16 (5,9,10) В1 және В3, ЕСНО энтеровирустары

Жұғу жолы: ауалы-тамшылы, фекальды-оральды жол

Жұқтырылатындар:

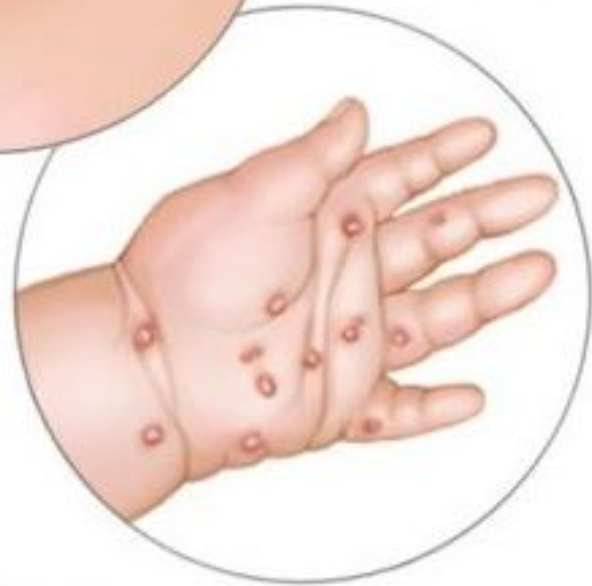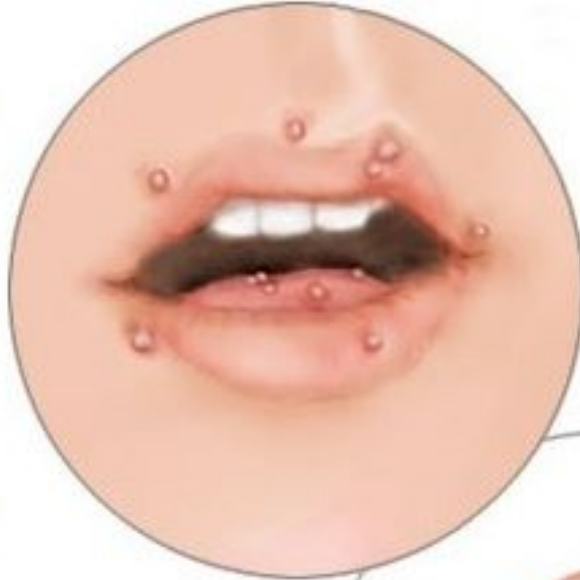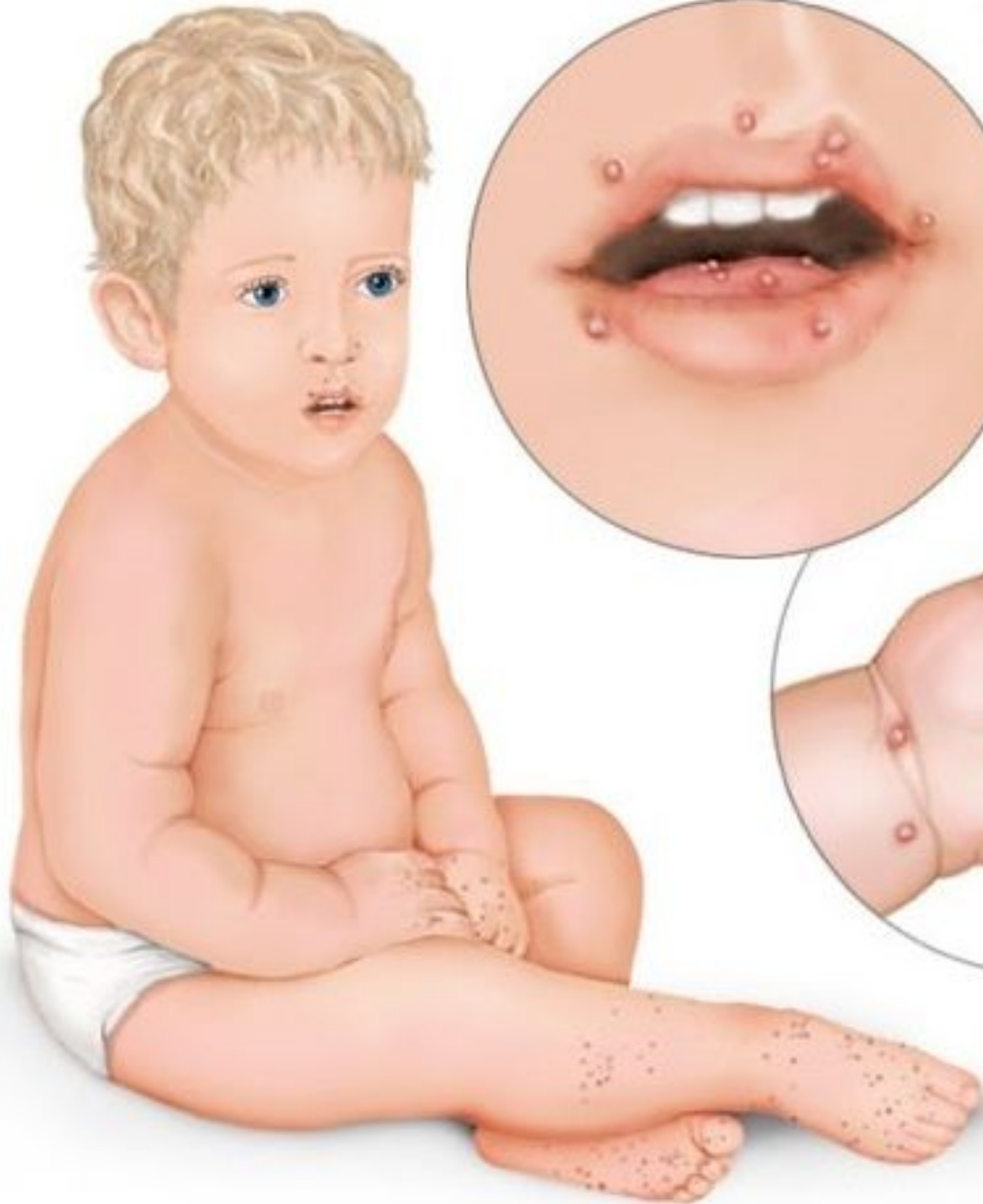- Иммунитеті нашарлаған және жедел респираторлы аурумен ауырған балалар
- 1-3 -8 жасқа дейінгі балалар

Шағымы: жоғары температура, тітіркендіргіштік, апатия, әлсіздік, тамақтағы ауру сезім, тәбеттің нашарлауы.

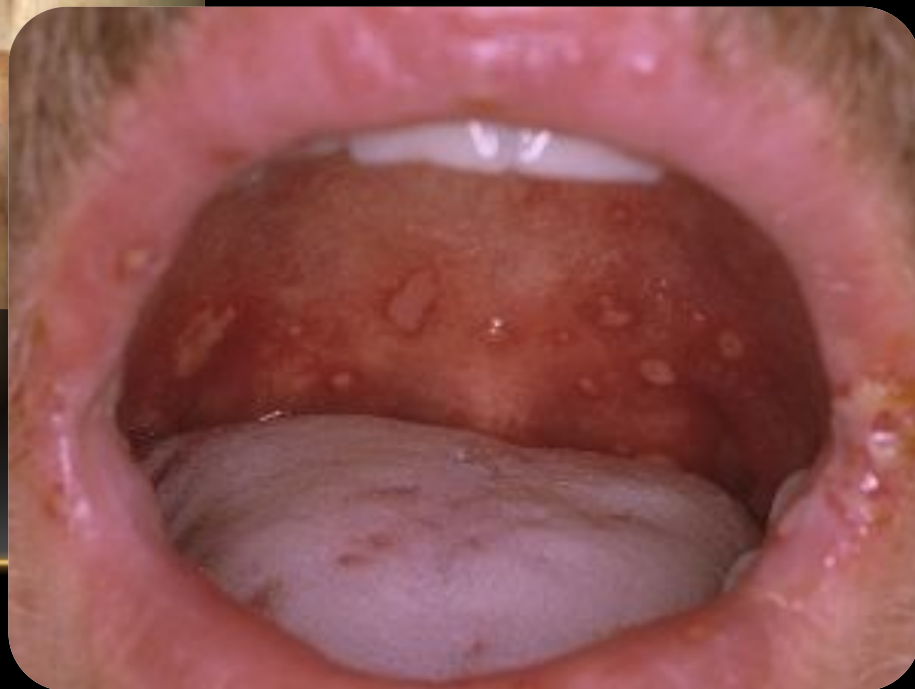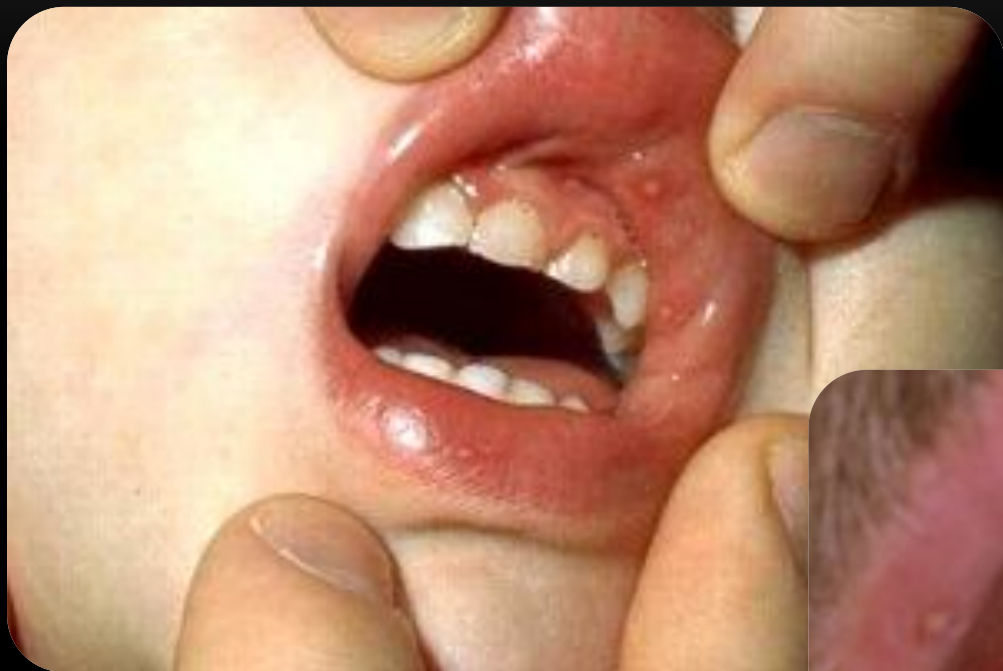Клиникалық көрінісі:

Ауыздың алдыңғы бөлігінің шырышты қабығында және қол-аяқ терісінде *везикулярлы бөртпелер* пайда болады. Бөртпелер қайталамалы, әрбір бөртпе қалтыраумен бірге жүреді. Бөртпелер жарылып, *фибринозды қақпен жабылған эрозияларға* айналады.

Салыстырмалы диагностика: герпангина, қарапайым герпес



ЭНТЕРОВИРУСТЫ ВЕЗИКУЛЯРЛЫ СТОМАТИТ



ВЕЗИКУЛЯРЛЫ СТОМАТИТ ҚОЛ МЕН АЯҚТАҒЫ КӨРІНІСІ

