

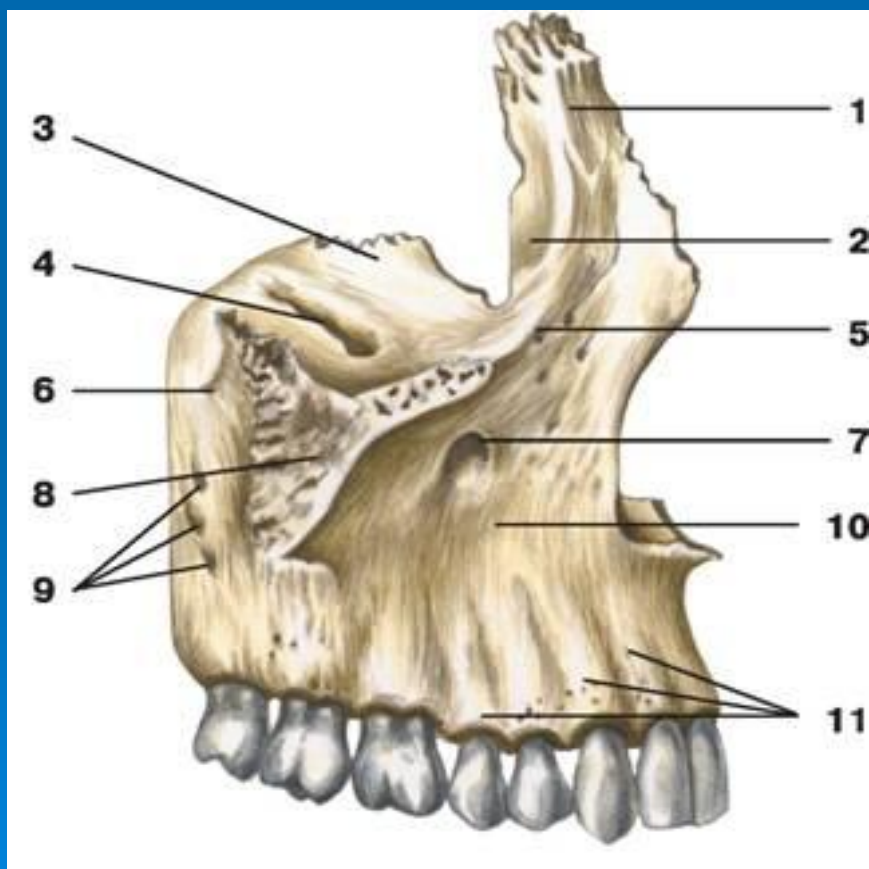


БАС ҚАҢҚАСЫ.
БЕТ СҮЙЕКТЕРІ.

ДӘРІС ЖОСПАРЫ

1. Бет сүйектері, аталуы, орналасуы.
2. Бас қаңқасының білігуі.
3. Тұтас бас қаңқасы.
4. Мұрын қуысы, қабырғасының құрылысы, мұрын жолдары.
5. Көз сүйек, оның қабырғалары, қуысы мен тесіктері.
6. Ауыз қуысы, оның сүйек негізі, бірігуі мен қосылуы.
7. Самай, самай асты және таңдай қабырғасының орналасуы, қосылыстары.
8. Бас қаңқасының жас ерекшелігі.

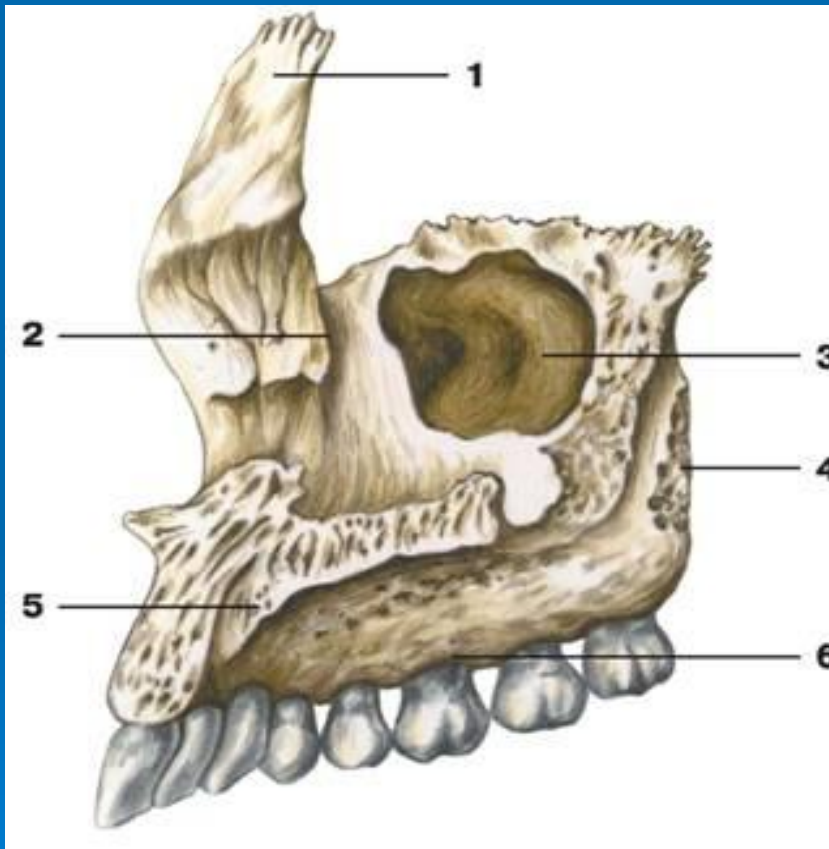
ЖОҒАРҒЫ ЖАҚ () денесі және төрт өсіндісі бар. Денесі төрт беттен тұрады. Олар алдыңғы, артқы немесе самай асты көз шарасына, мұрынға қараған беттері. Жоғарғы жақтың алдыңғы бетінде көз шарасының тесігі жіне оның тіс ойығы бар. Самай асты бетінде жоғарғы жақтың денесі білінеді. Мұрын бетінде гаймар қуысының ----- . Альвеолда сегіз тіс кіріп тұратын шұңқырлар бар. Таңдай өсіндісінен қатты таңдай пайда болады, ал маңдай өсіндісі маңдай сүйегімен, бет шығыңқысы бет сүйегі өсіндісімен қосылады.



ЖОҒАРҒЫ ЖАҚ (СЫРТҚЫ БЕТІ)

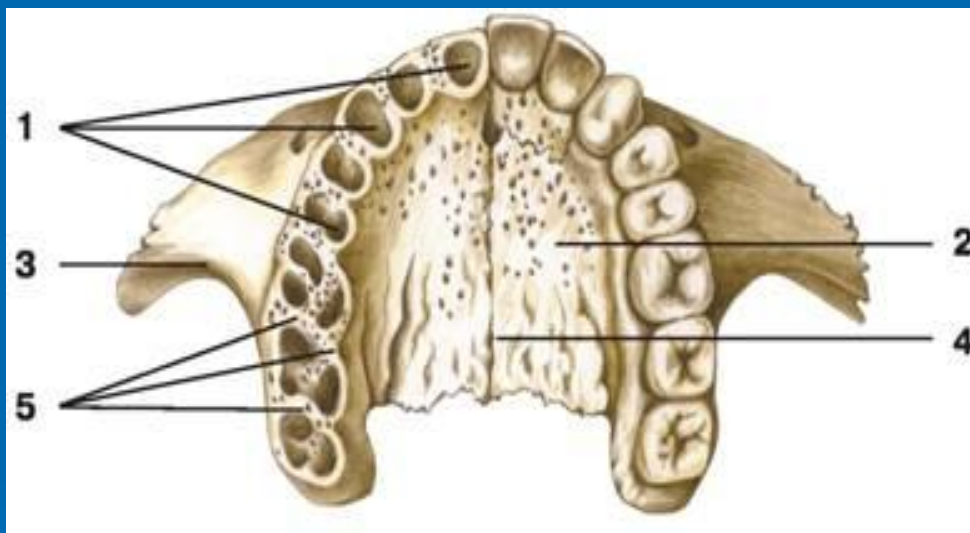
- 1 — маңдай өсінді;
- 2 — жас сайы;
- 3 — көз қабырғалары;
- 4 — көз асты сайы;
- 5 — көз асты шеті;
- 6 — жоғарғы жақ томпағы;
- 7 — көз асты тесігі;
- 8 — бет өсінді;
- 9 — альвеола өсіндісі
- 10 — сойдақ шұңқыры;
- 11 — альвеола томпағы

ЖОҒАРҒЫ ЖАҚ (ІШКІ БЕТІ)



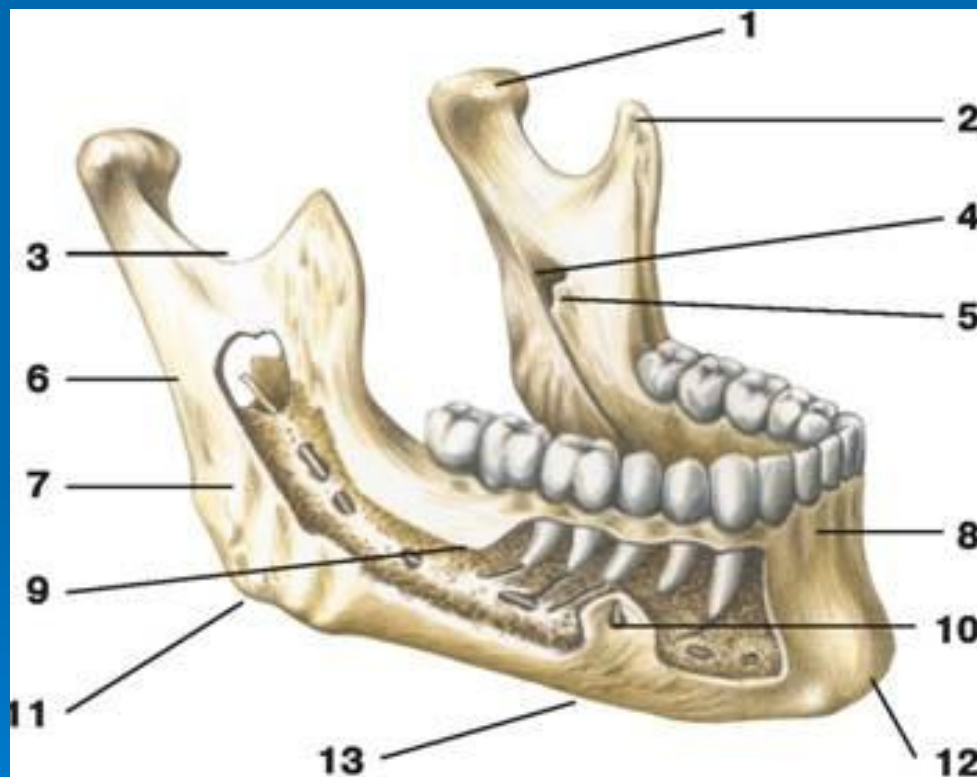
- 1 — маңдай өсіндісі;
- 2 — жас қуысы;
- 3 — жоғарғы жақ пазухасы;
- 4 — самай асты беті;
- 5 — таңдай өсіндісі;
- 6 — альвеолярный отросток

ЖОҒАРҒЫ ЖАҚ (ТӨМЕНГІ КӨРІНІС)



- 1 — тіс альвеоласы;
- 2 — таңдай өсіндісі;
- 3 — бет өсіндісі;
- 4 — ортаңғы таңдай сызығы;
- 5 — альвеола аралық

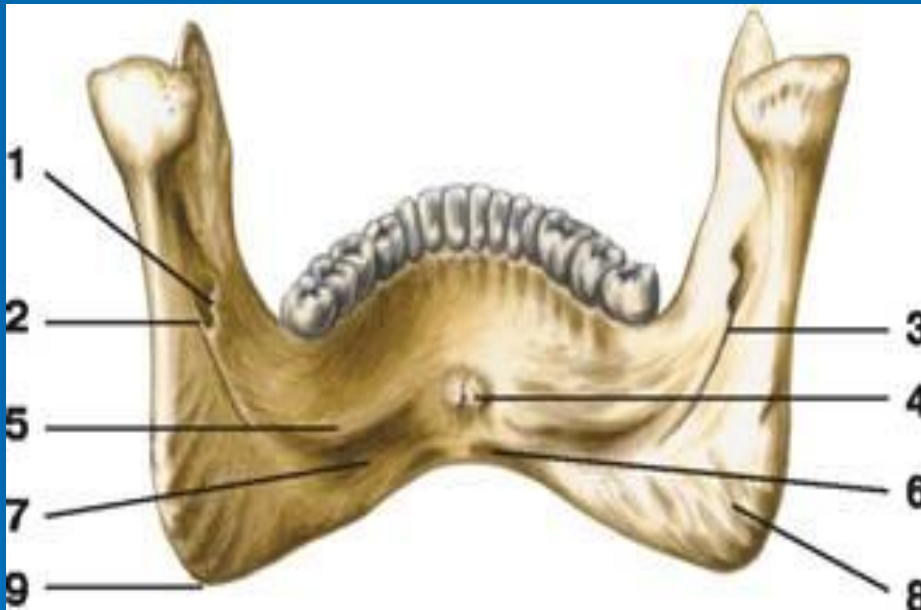
ТӨМЕНГІ ЖАҚ () қозғалмалы сүйек. Оның денесі мен жұп өсіндісі бар. Денесінің алдыңғы бетінде төменгі иек бар. Оның айналасында төменгі иек тесігі орналасқан. Төменгі жақтың ішкі бетінде иек қыры мен жақ тіл асты тесігі өтеді. Артқы жағында екі өсіндісі бар. Алдыңғысы тәждік, артқысы айдаршықты. Айдаршықтың басы, мойыны бар. Басы самай сүйегіне буын арқылы бекиді.



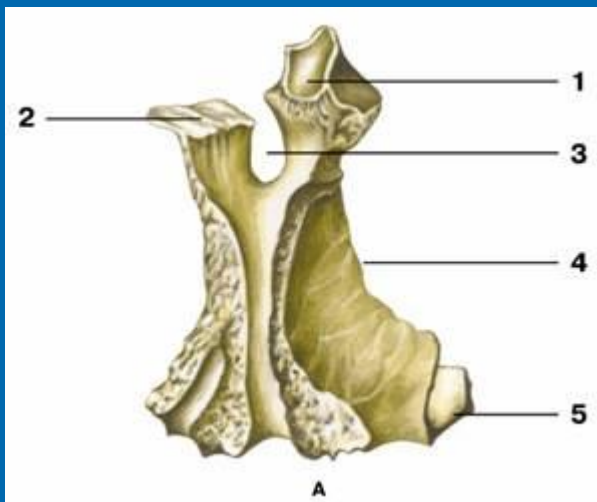
ТӨМЕНГІ ЖАҚ (СЫРТҚЫ БЕТІ)

- 1 — айдаршық өсіндісі;
- 2 — тәжді өсінді;
- 3 — төменгі жақ ойдымы;
- 4 — төменгі жақ тесігі;
- 5 — төменгі жақ тілшесі;
- 6 — төменгі жақ тармақшасы;
- 7 — шайнау томпағы;
- 8 — альвела томпағы;
- 9 — төменгі жақ денесі;
- 10 — төменгі жақ тесігі;
- 11 — төменгі жақ доғасы;
- 12 — иек шығыңқысы;
- 13 — төменгі жақ негізі

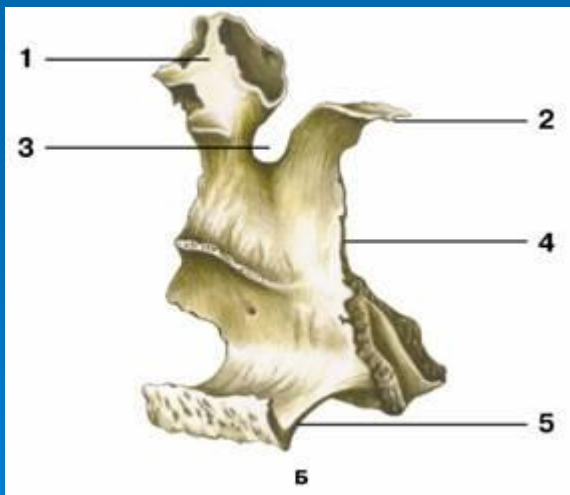
ТӨМЕНГІ ЖАҚ (ІШКІ БЕТІ)



- 1 — төменгі жақ тілшесі;
- 2 — төменгі жақ тесігі;
- 3 — жақ-тіласты томпағы;
- 4 — тіл асты томпағы;
- 5 — жақ-тіласты сызығы;
- 6 — екі жақтаулы қуыс;
- 7 — төменгі жақ ойдымы;
- 8 — қанатша томпақ;
- 9 — төменгі жақ бұрышы



ТАҢДАЙ СҮЙЕК () перпендикуляр, горизонталь орналасқан екі сүйек табақшасынан пайда болады. Таңдайдың горизонталь сүйегі қатты таңдайдың артқы бөлігін құрайды.



ТАҢДАЙ СҮЙЕК

А — сыртқы беті;

Б — ішкі беті:

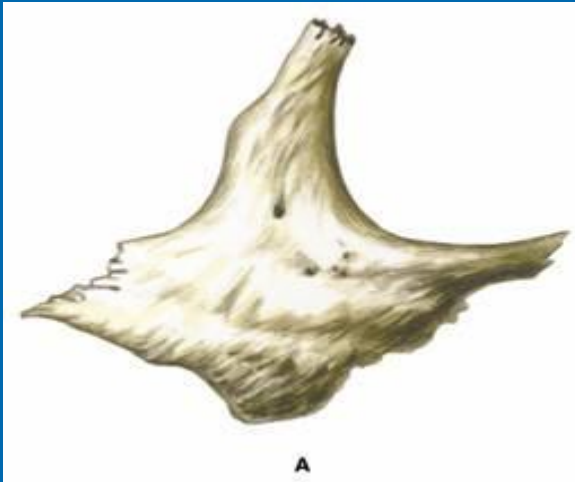
1 — көз өсіндісі;

2 — сына өсіндісі;

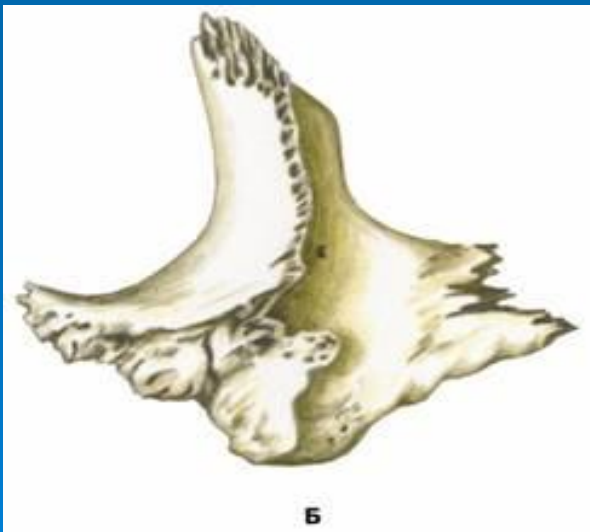
3 — сына таңдай ойдымы;

4 — перпендикуляр табақша;

5 — көлденең табақша

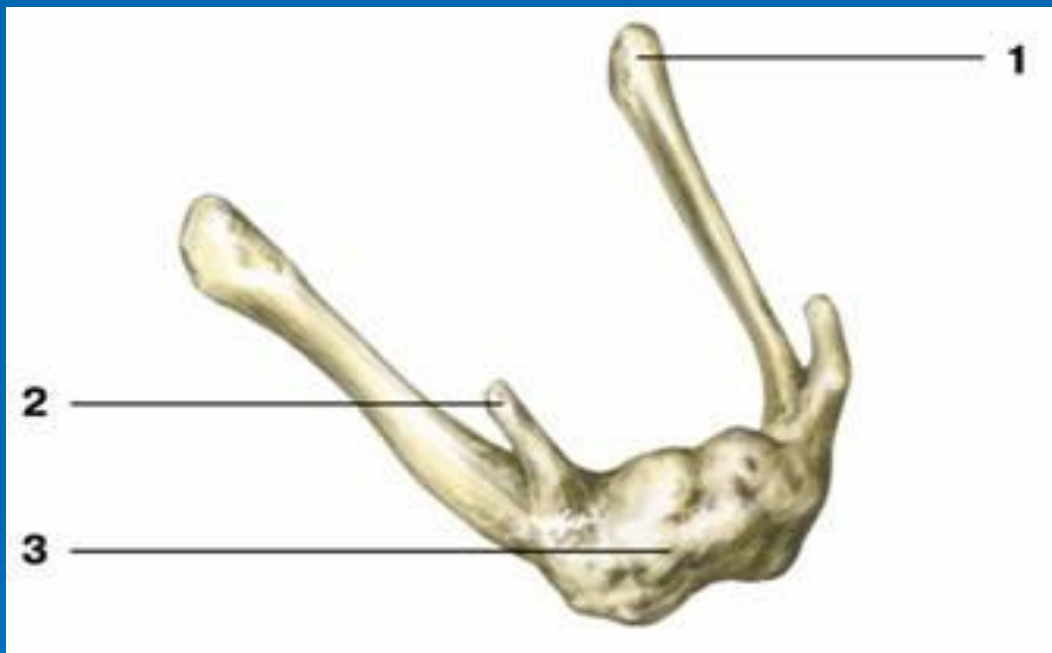


БЕТ СҮЙЕГІ адамның бетіне пішін береді. Сүйектің самай, көз шарасына қараған және шеткі үш беті бар. Шығықысы самай сүйегінің бет шығынқысы мен қосылып бет доғасын құрайды.



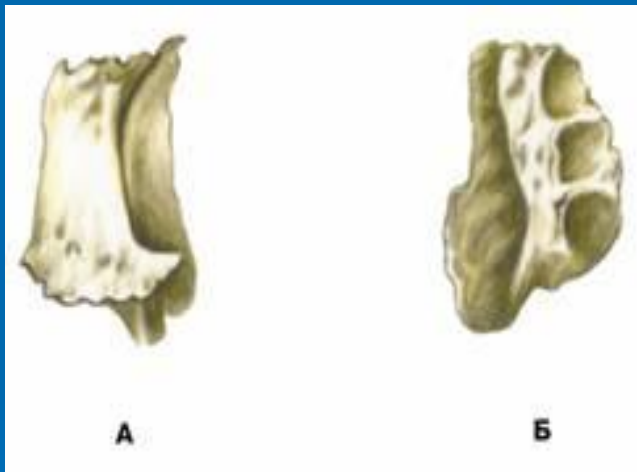
А — сыртқы көрініс;
Б — ішкі көрініс

ТІЛ АСТЫ СҮЙЕК () доғаша, денесі мен үлкен және кіші екі жұп мүйіздері бар.



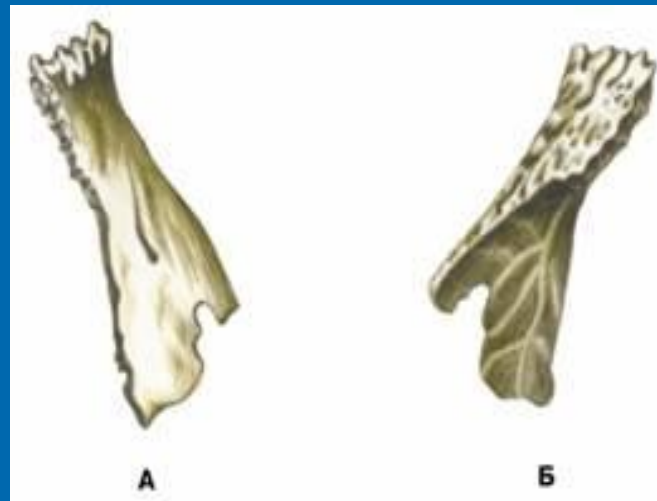
- 1 — үлкен мүйіз;
- 2 — кіші мүйіз;
- 3 — тіл асты сүйек денесі

КӨЗ ЖАС СҮЙЕГІ көз шарасының ішкі бетінде орналасқан кішкене сүйек. Онда жас сайы мен сүйектіңқыры бар. Бұл сүйек көзжас, мұрын өзегі мен жас қабы шұңқырының құрылысына қатынасады.



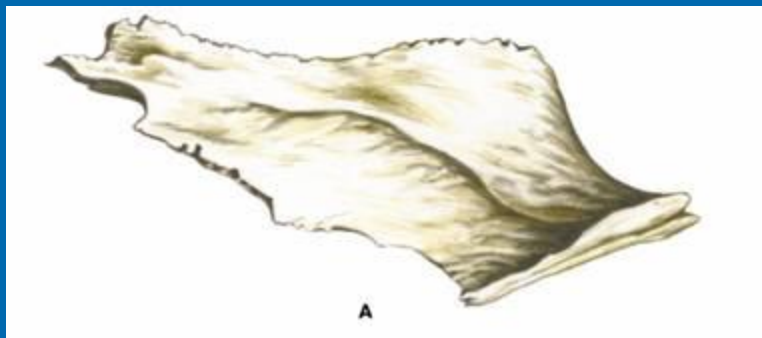
**А — сыртқы беті;
Б — ішкі беті**

Мұрын сүйегі төрт бұрышты табақша сүйек. Одан мұрынның қыры пайда болады.

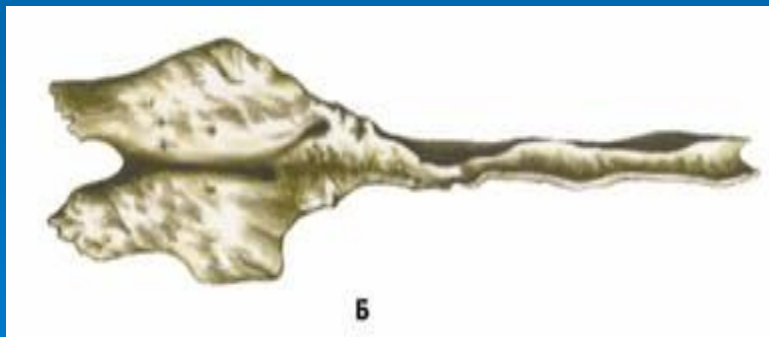


**А — сыртқы беті;
Б — ішкі беті**

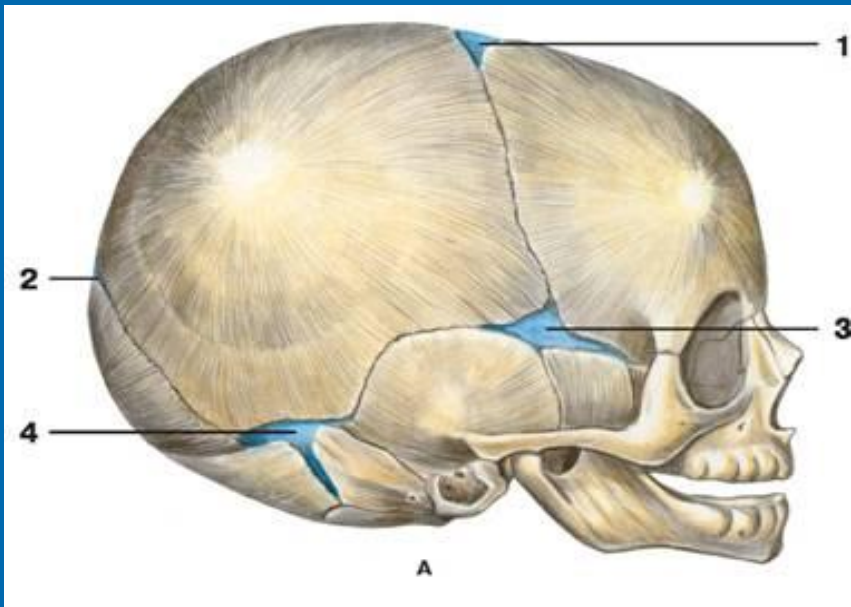
Желбезек мұрын қуысының құрылысына қатысады.



А — қырынан; Б — үстінен көрініс



ЖАҢА ТУҒАН БАЛАНЫҢ ҚАҢҚАСЫ



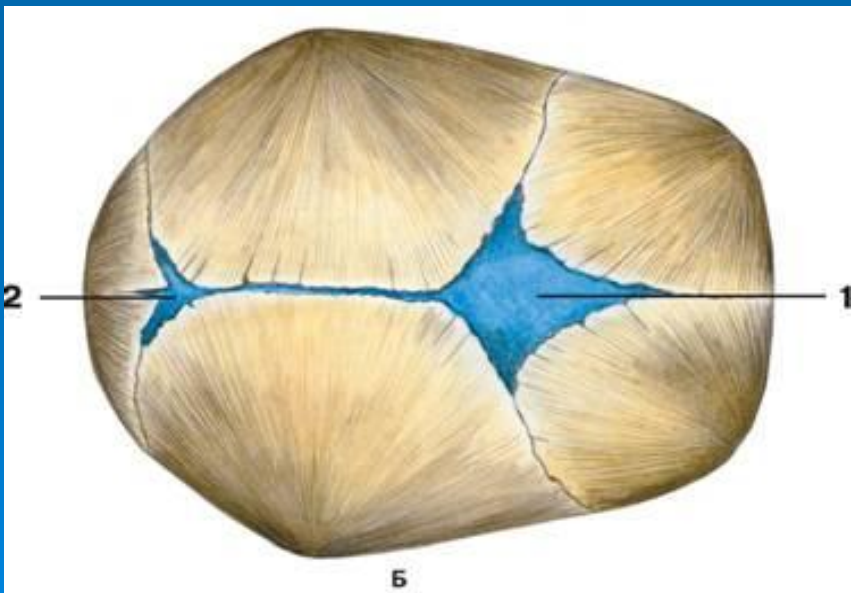
А — жанынан көрініс; Б — үстіңгі көрінісі:

1 — үлкен еңбек;

2 — кіші еңбек;

3 — сына еңбек;

4 — бізше еңбек



БІЛІМІН ТЕКСЕРЕТІН СҰРАҚТАР

1. Жоғарғы жақ сүйегі қандай өсінділерден тұрады?
2. Жоғарғы жақ өсінділерін атаңыз?
3. Таңдай сүйегі қандай табақшалардан тұрады?
4. Төменгі жақтың альвеола бөлімі нені құрайды?
5. Бірігулердің қандай айырмашылығы бар?
6. Қаңқаның қандай бөлімдері бар?
7. Тұтас бас сүйектің ішкі ойдымдарының негізі?
8. Көз жас сүйегі қандай табақшалардан тұрады?
9. Жаңа туған баланың бас сүйегінде қандай еңбектер бар?

ӘДЕБИЕТТЕР ТІЗІМІ

Негізгі әдебиеттер:

1. А. Рақышев «Адам анатомиясы», 95-136 бетер.
2. Ә. Күзембаева «Адам анатомиясы», 40-46 беттер
3. В.Я. Липченко «Атлас нормальной анатомии человека»

Қосымша әдебиеттер:

1. М.Г. Привес, Н.К. Лысенко «Анатомия человека», стр. 91-105
2. Д. Синельников «Атлас анатомии человека», том 1