

Травматология

Билет №6

Выполнила: Ганеева Г.Т.
МЛ- 504

Москва 2018

- Меньшая масса тела и хорошо развитый покров мягких тканей ребёнка ослабляют силу удара при падении.

- Кости тоньше, менее прочные, но более эластичные.

Эластичность и гибкость обусловлены меньшим содержанием минеральных солей в костях.

-Надкостница более толстая и обильно кровоснабжается, что придаёт кости большую гибкость и защищает её при травме.

-Эпифизы на концах трубчатых костей соединены с метафизами широким эластичным ростковым хрящом, ослабляющим силу удара.

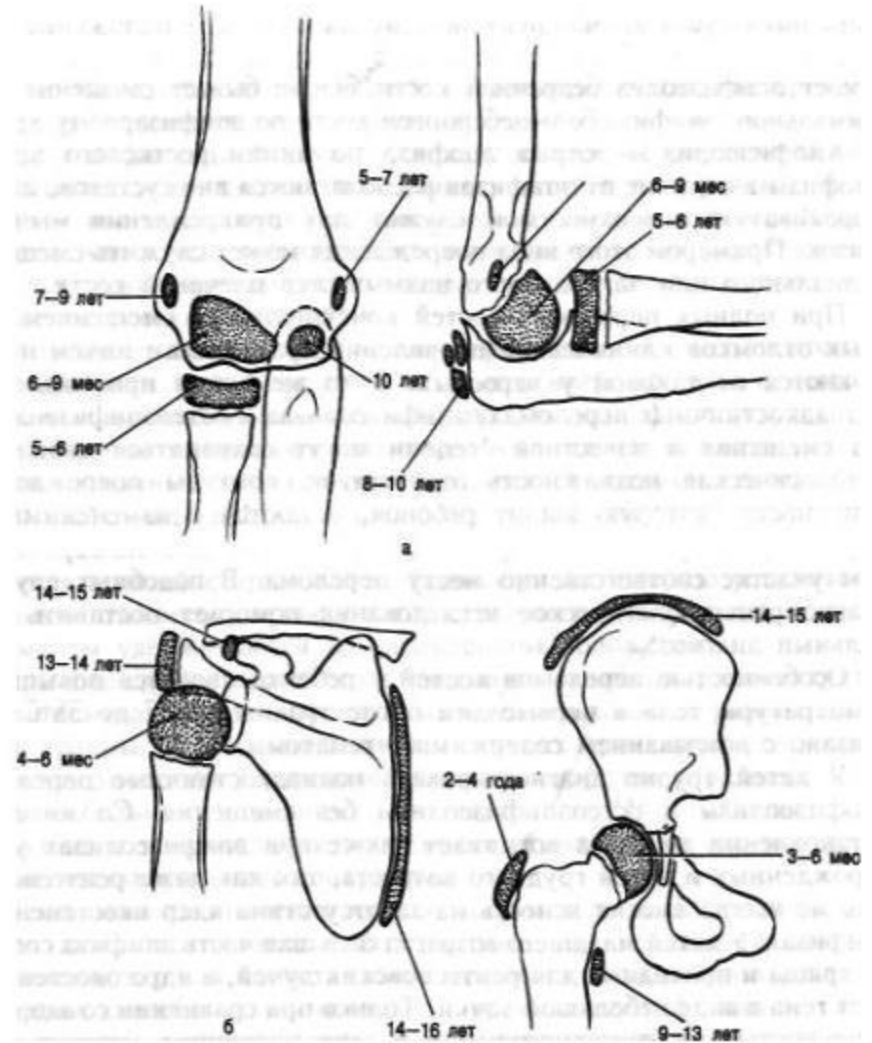


Рис. 14.1. Примерные сроки выявления ядер окостенения у детей при рентгенологическом обследовании.

а — локтевой сустав; б — плечевой сустав; в — тазобедренный сустав.

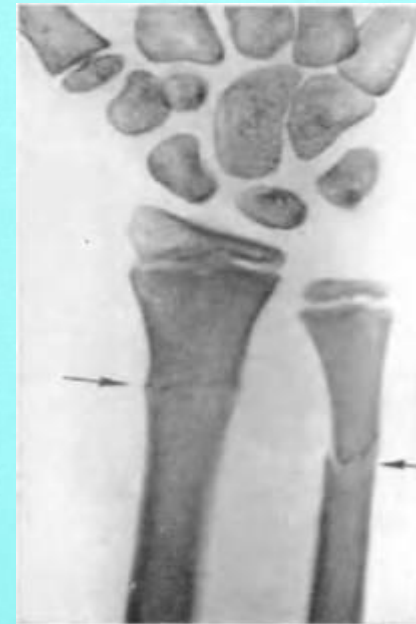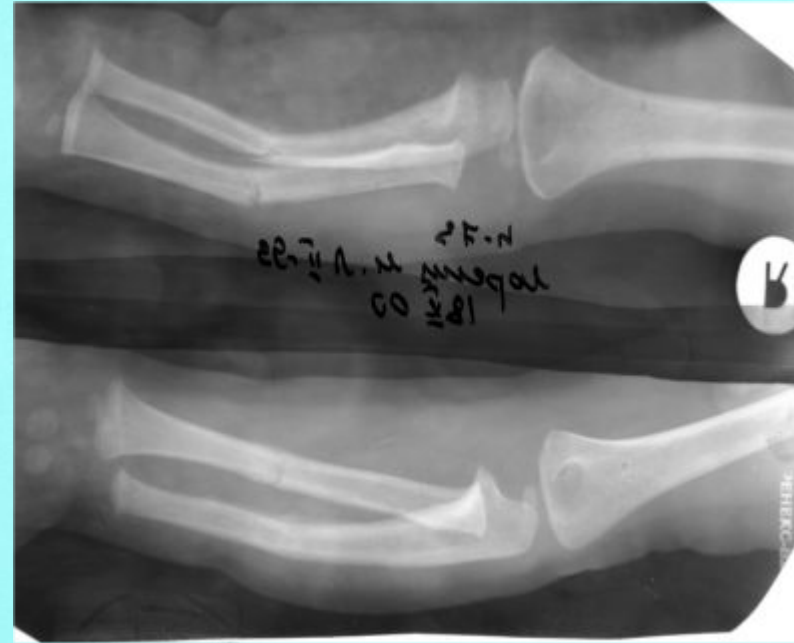Типичные переломы

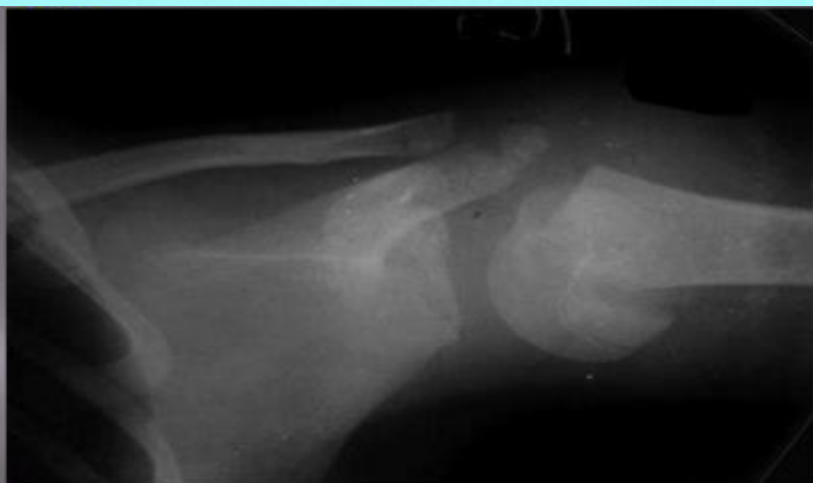- Надломы и переломы по типу *зелёной ветки* или *ивового прута* обусловлены гибкостью костей.

- Поднадкостничные переломы возникают при воздействии силы вдоль продольной оси кости. Сломанная кость покрыта неповреждённой надкостницей.

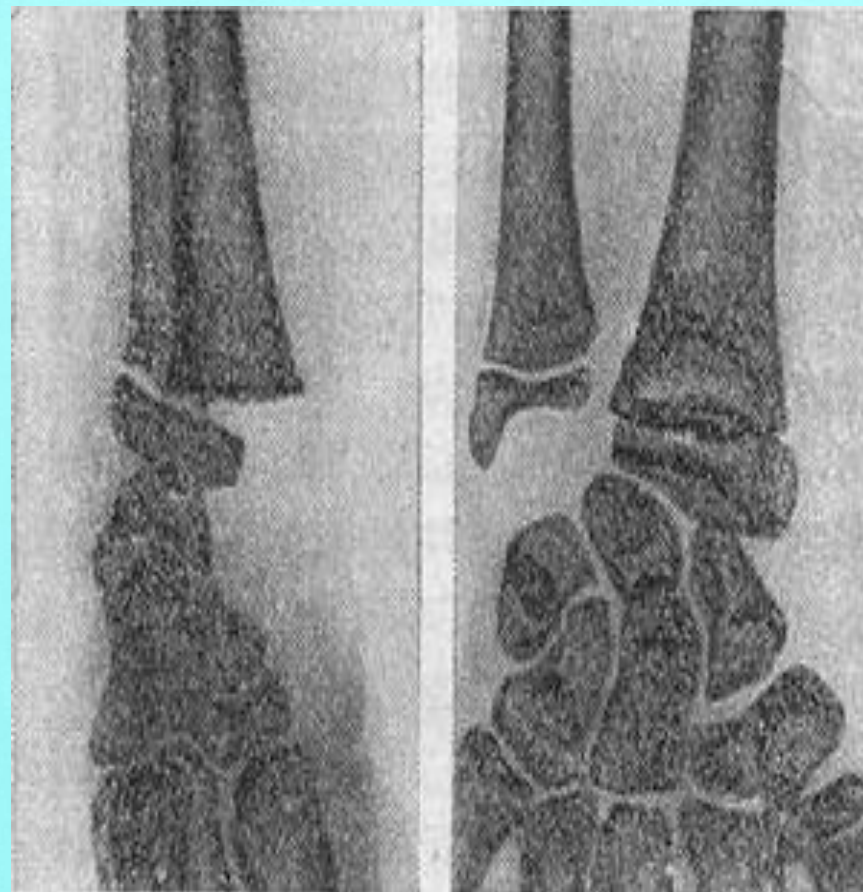
- Эпифизеолизы и остеоэпифизеолизы - травматический отрыв и смещение эпифиза по отношению к метафизу / с частью метафиза по линии росткового хряща до окончания процесса окостенения. Эпифизеолиз возникает, прямого действия силы на эпифиз. Имеет место прикрепления суставной капсулы к суставным концам кости: эпифизеолизы и остеоэпифизеолизы возникают там, где суставная сумка прикрепляется к эпифизарному хрящу кости, например, на лучезапястном и голеностопном суставах, дистальном эпифизе бедренной кости.

- Апофизеолиз - отрыв апофиза по линии росткового хряща. Пример: смещение внутреннего и наружного надмыщелков плечевой кости.





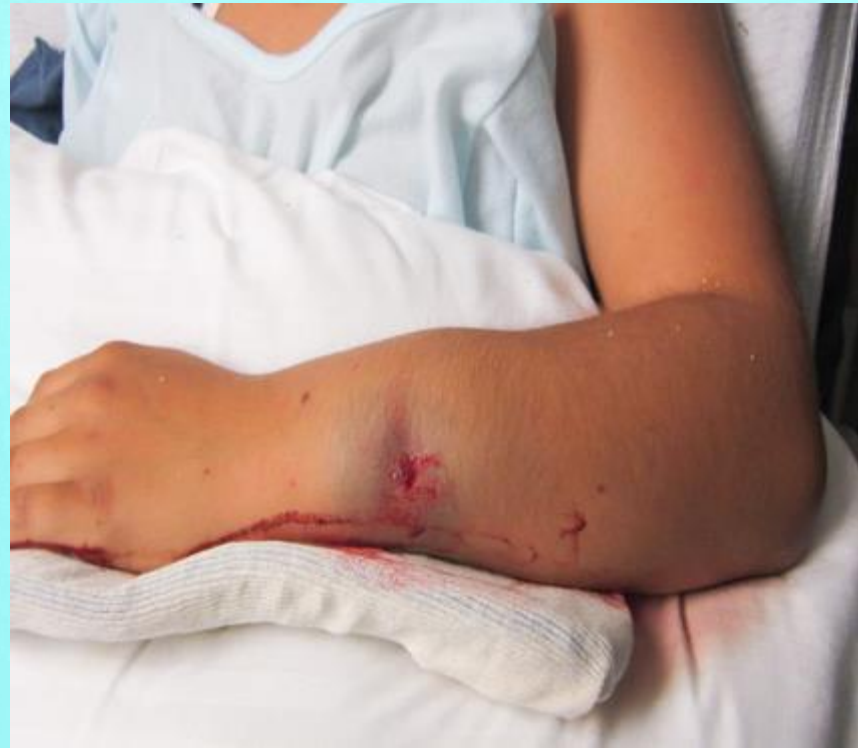Рентгенограмма левого
плечевого сустава ребенка
14 л. Эпифизеолиз
проксимального отдела
левой плечевой кости



Особенности клинической картины

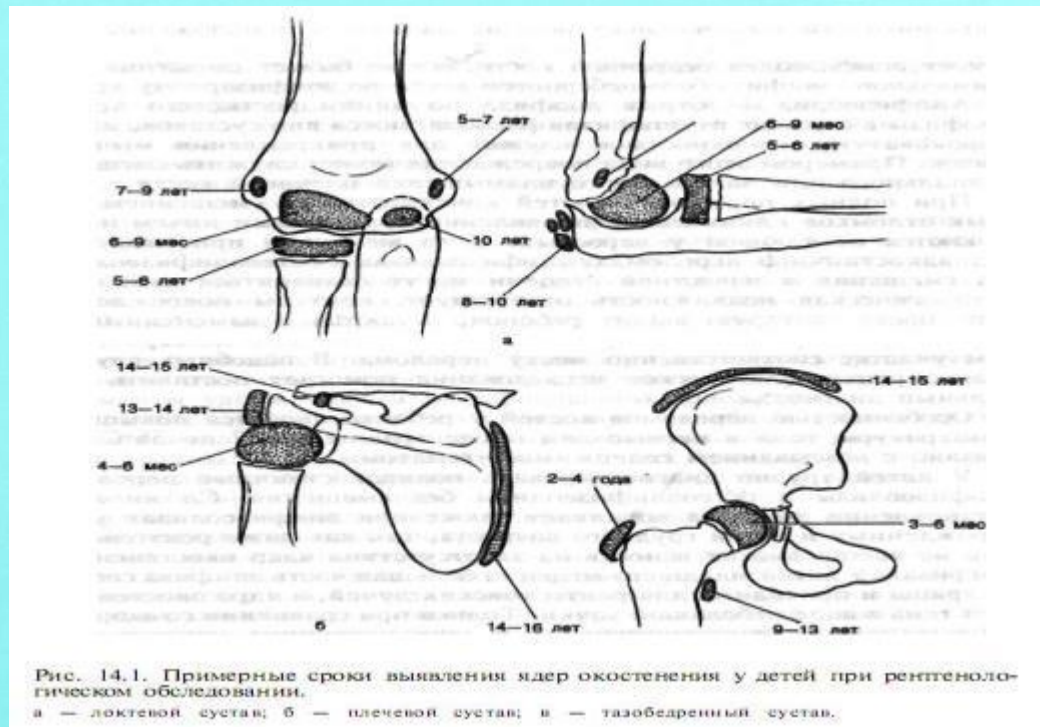
-При надломах отсутствуют симптомы, характерные для полного перелома: движения ограничены, патологическая подвижность отсутствует, контуры повреждённой конечности не изменяются, при пальпации - локальная болезненность. Диагностике помогает рентгенологическое исследование.

-В первые дни после травмы у детей наблюдают повышение температуры до 37-38 °С, что связано с всасыванием содержимого гематомы.

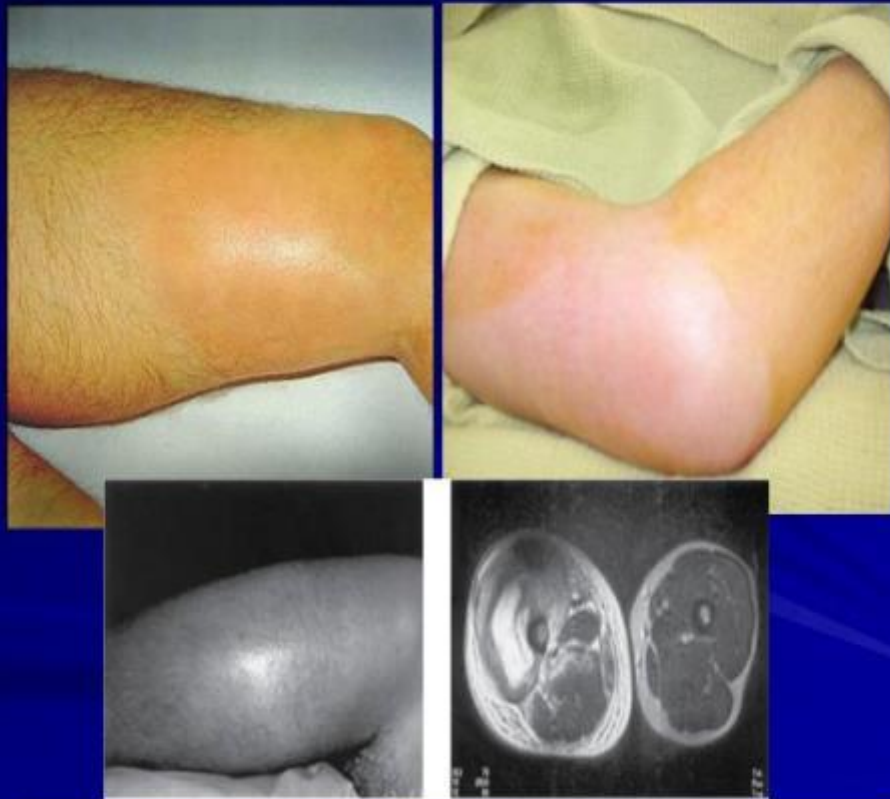

Диагностика

-У новорождённых и детей грудного возраста отсутствуют или слабо выражены ядра окостенения в эпифизах, поэтому затруднена рентгенологическая диагностика поднадкостничных переломов, эпифизеолиза и остеоэпифизеолиза без смещения. Смещение ядра окостенения по отношению к диафизу кости удаётся выявить только при сравнении со здоровой конечностью на рентгенограммах в двух проекциях. У более старших детей остеоэпифизеолиз диагностируется легче: на рентгенограммах находят отрыв костного фрагмента метафиза трубчатой кости



Клиническая картина



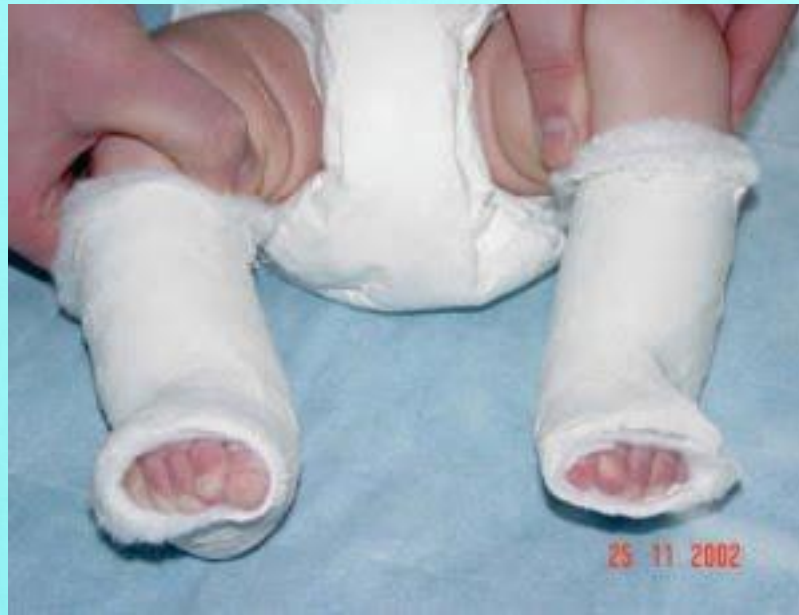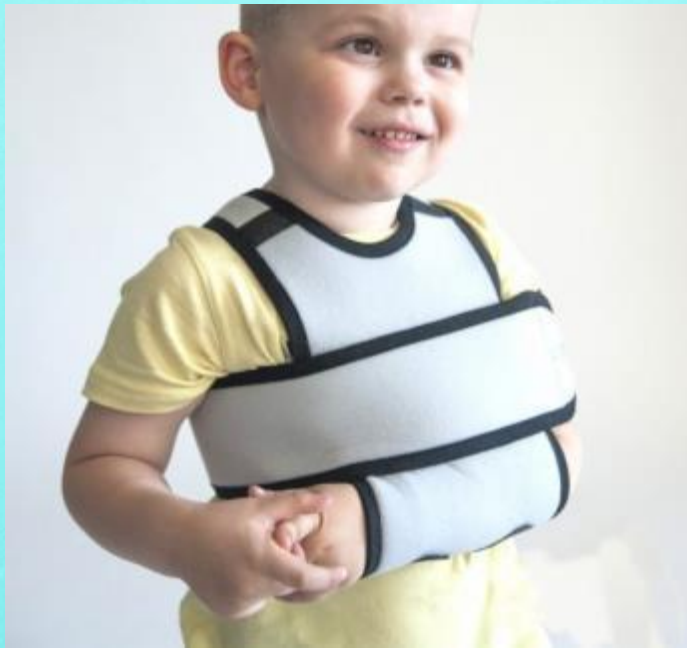- У маленьких детей невозможность полного сбора анамнеза, хорошо выраженная подкожная клетчатка, затрудняющая пальпацию, и отсутствие смещения отломков при поднадкостничных переломах затрудняют распознавание и приводят к диагностическим ошибкам

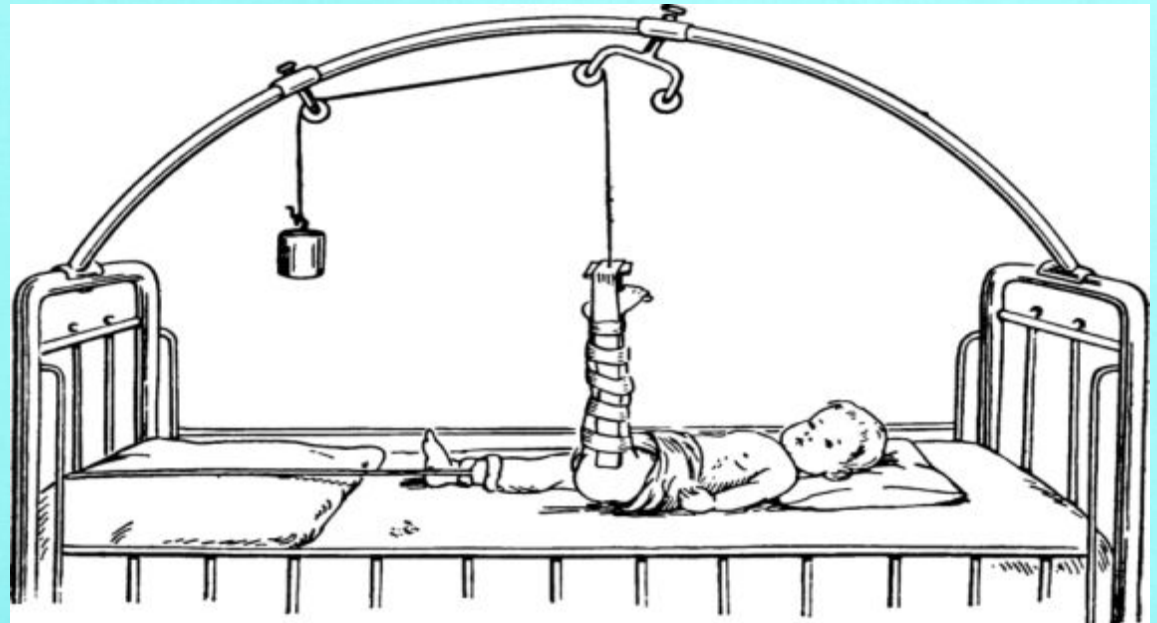
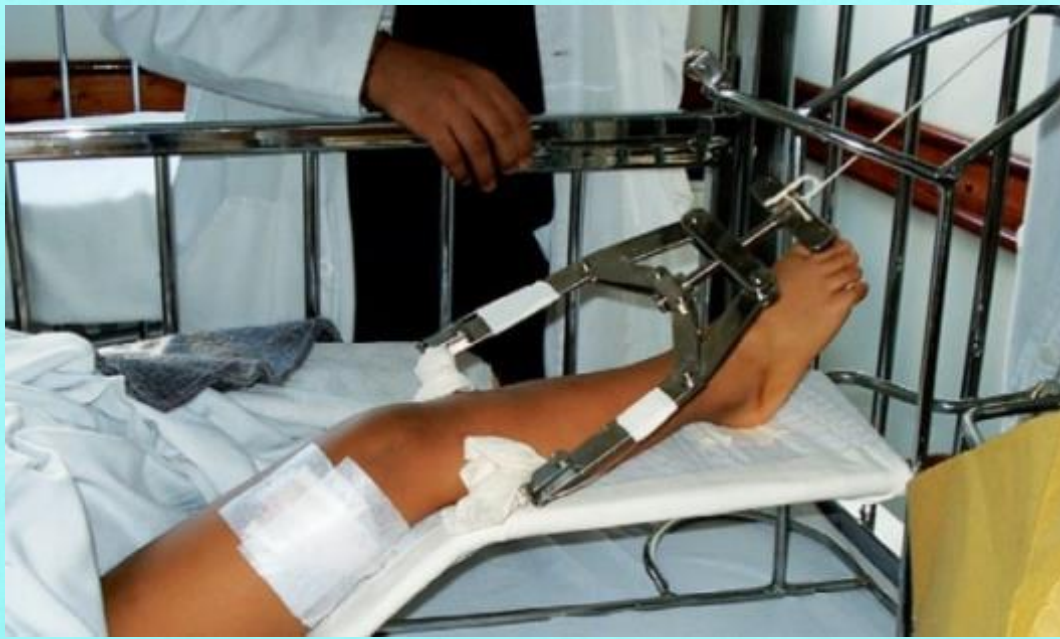- Припухлость, болезненность, нарушение функции конечности, повышение температуры тела напоминают клиническую картину остеомиелита. Для исключения перелома необходимо рентгенологическое исследование

- Часто бывает необходимым более детальное обследование с измерением абсолютной и относительной длины конечностей, определением объёма движений в суставах.

Общие принципы лечения

- Ведущий метод лечения - консервативный: применяют фиксирующую повязку, иммобилизацию проводят гипсовой лонгетой в функционально выгодном положении с охватом $2/3$ окружности конечности и фиксацией двух соседних суставов. Циркулярную гипсовую повязку при свежих переломах не применяют, т.к существует опасность возникновения расстройств кровообращения из-за нарастающего отёка.
- Скелетное вытяжение применяют обычно у детей старше 4-5 лет.
- При переломах со смещением рекомендуют одномоментную закрытую репозицию в возможно более ранние сроки после травмы.





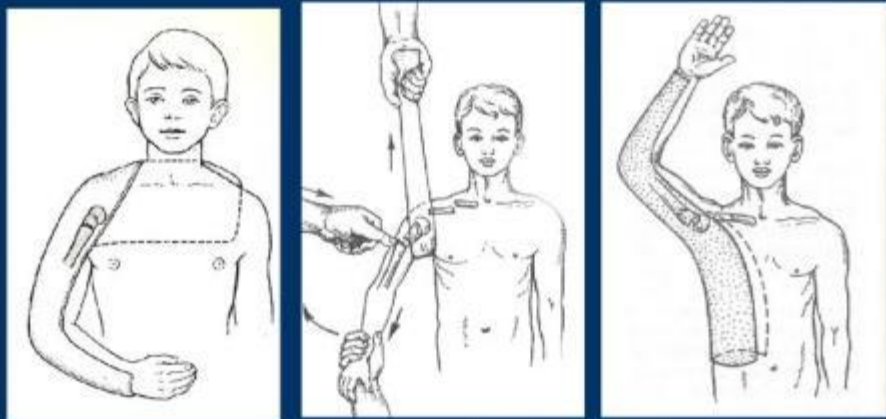
- У детей младшего возраста при репозиции следует применять общее обезболивание.

- У детей младше 7-8 лет допустимы смещения при диафизарных переломах по ширине на $\frac{2}{3}$ диаметра при правильной оси конечности. В процессе роста происходит самоисправление таких деформаций.

- Открытую репозицию производят с особой тщательностью, щадящим оперативным доступом, с минимальной травматизацией мягких тканей и костных фрагментов и часто заканчивают простыми методами остеосинтеза - спицы *Киршнера*, экстрамедуллярный остеосинтез.

- Сроки консолидации переломов у здоровых детей значительно более короткие.

Закрытая репозиция — метод выбора в лечении переломов у детей



причинам:

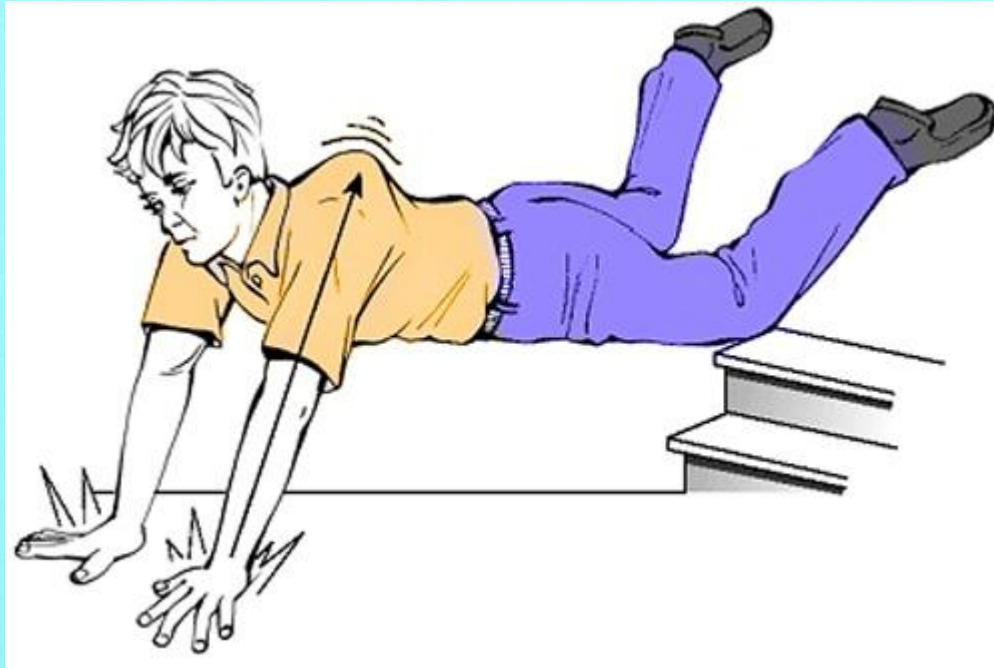высокая степень подвижности сустава;

относительно небольшая площадь контакта между суставными поверхностями;

относительно большая суставная сумка;

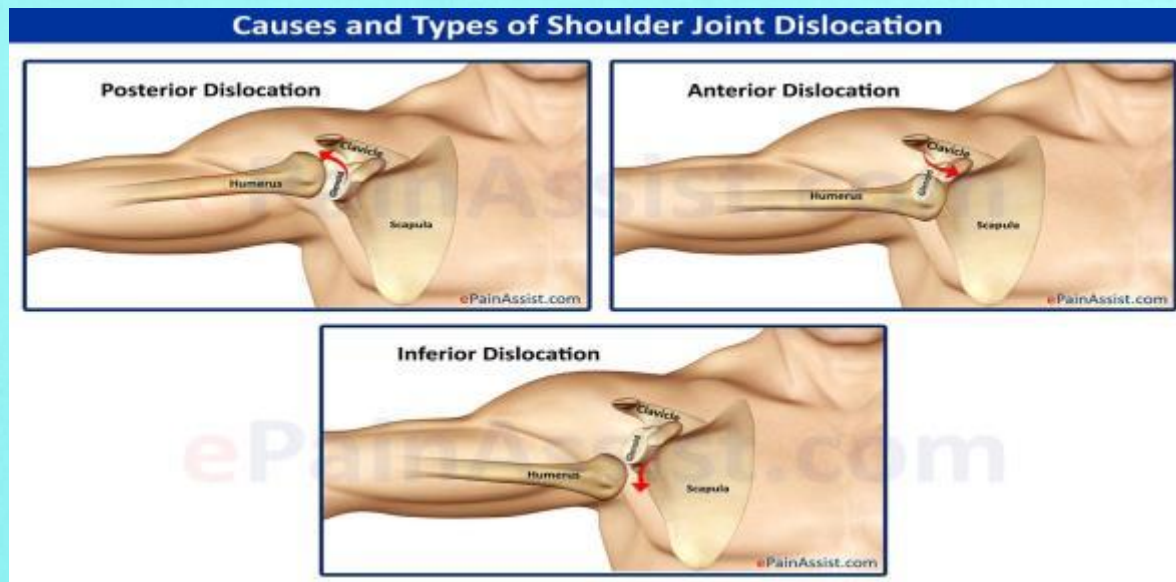
суставная сумка является достаточно тонкой;

частый травматизм верхней конечности при падениях.



Формы вывиха плечевого сустава:

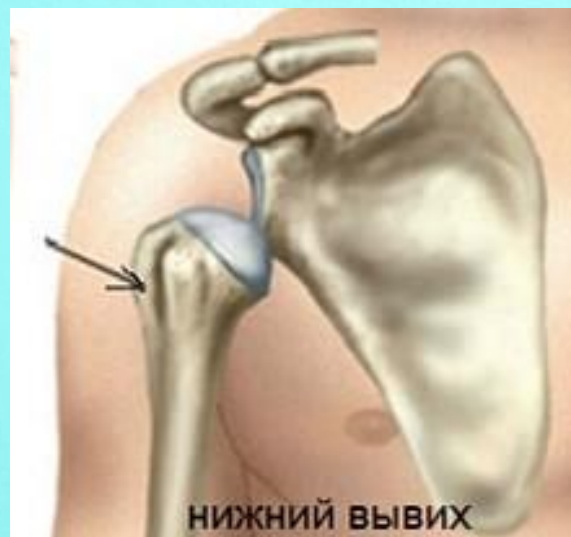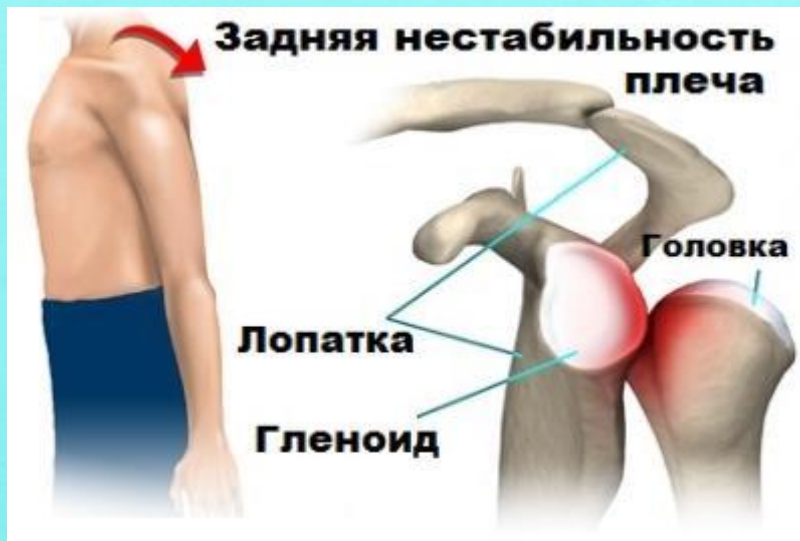Передний вывих.-встречается часто, почти в 95 – 98% случаев среди всех вывихов плечевого сустава. При повреждении головка плечевой кости смещается вперед под клювовидный отросток лопатки, теряя при этом контакт с суставной впадиной лопатки. Развивается переднее смещение плечевой кости в результате непрямого травматизма свободной верхней конечности, находящейся в положении разгибания и внешнего вращения. Может произойти в результате прямого воздействия на плечевую кость при ударе сзади. В редких случаях смещение может возникнуть в результате мышечного сокращения при конвульсиях. Врожденное поражение соединительной ткани, которая участвует в формировании суставной сумки, может привести к повторным или привычным передним вывихам с минимальным повреждением соседних мягких тканей, нервов и сосудов.



Задний вывих. Встречается реже переднего, возникает в результате как прямого травматизма, когда место приложения силы находится в передней области плечевого сустава, так и непрямого, когда место приложения силы находится в отдалении от сустава (*в области предплечья, локтя, кисти*). Задний вывих обычно возникает при ударах плеча, находящегося в положении сгибания и внутреннего вращения.

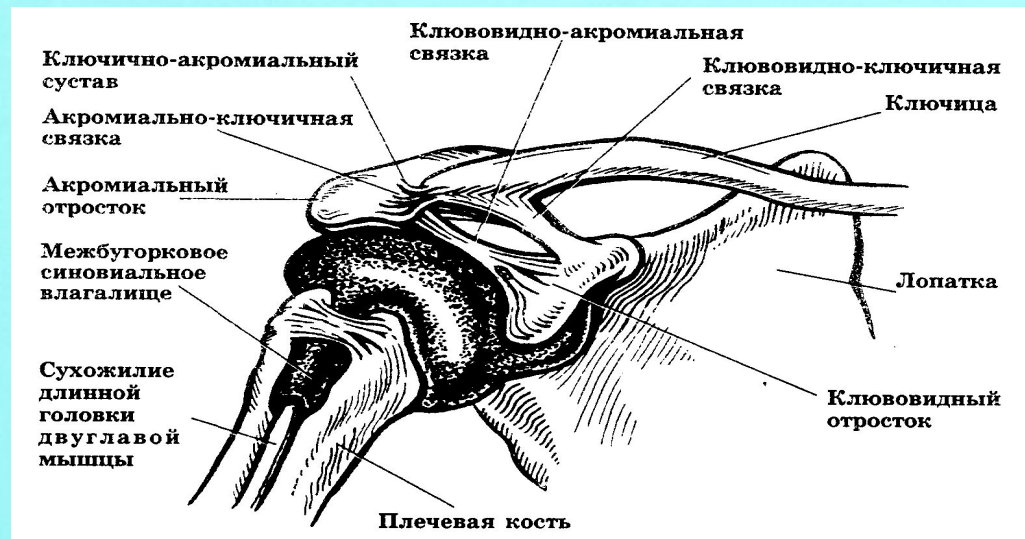
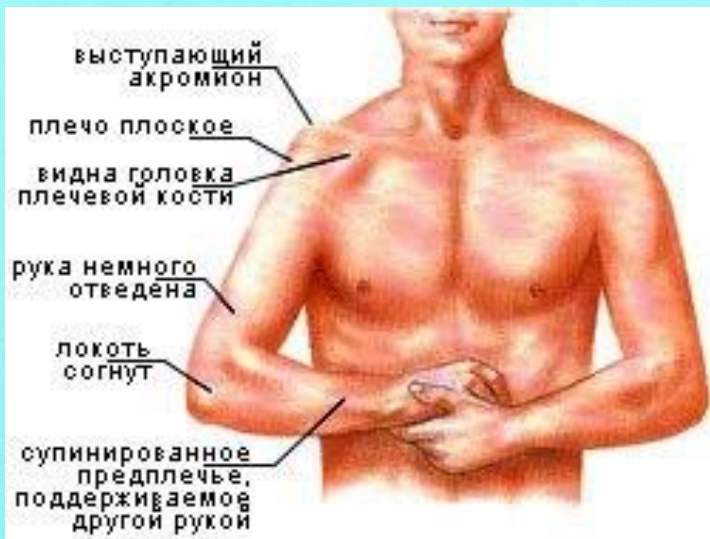Нижний вывих. Развивается в результате воздействия на плечо, находящееся в положении чрезмерного отведения (*рука поднята выше горизонтального уровня*). В результате плечевая кость смещается под суставную впадину, фиксируя конечность в патологическом положении (*рука поднята над головой*). Зачастую при нижнем смещении возникает повреждение сосудов и нервов, которые проходят в области подмышечной впадины.

Другие виды смещения. Среди других возможных вариантов смещения плечевой кости отмечают передненижний и задненижний вывих. Данные формы патологии встречаются достаточно редко и являются комбинацией других соответствующих форм смещения.



Среди симптомов вывиха плеча выделяют следующие группы признаков:

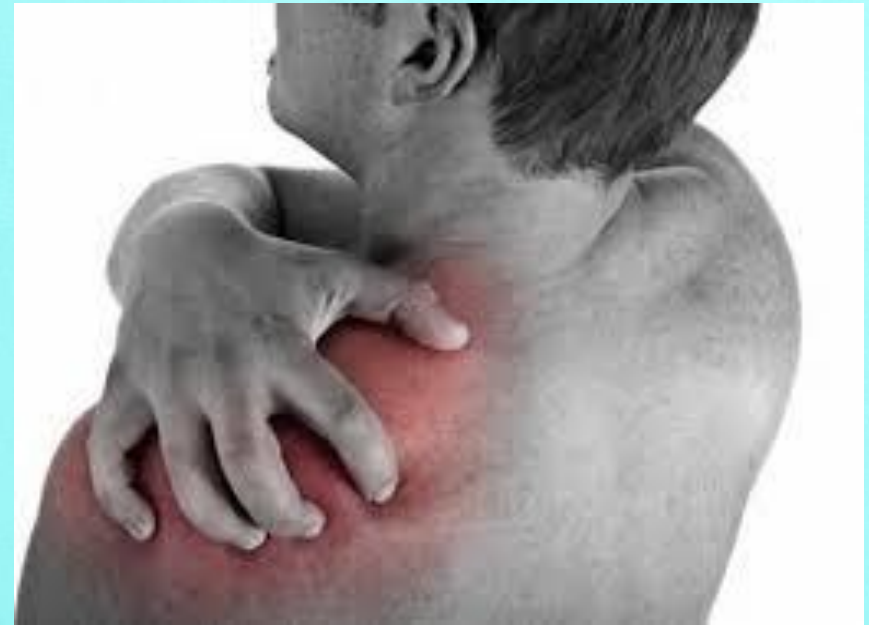- признаки вывиха плечевого сустава;
- признаки осложненного вывиха плеча.



Симптомы вывиха плечевого сустава:

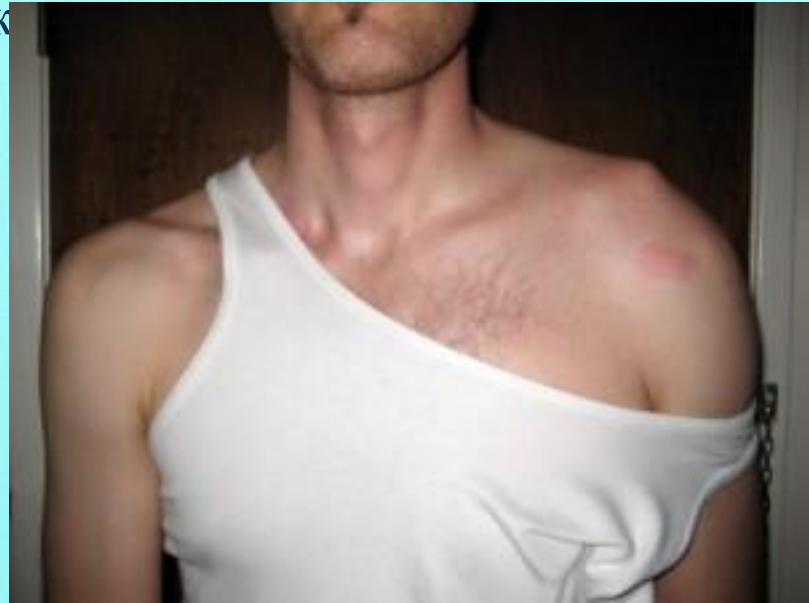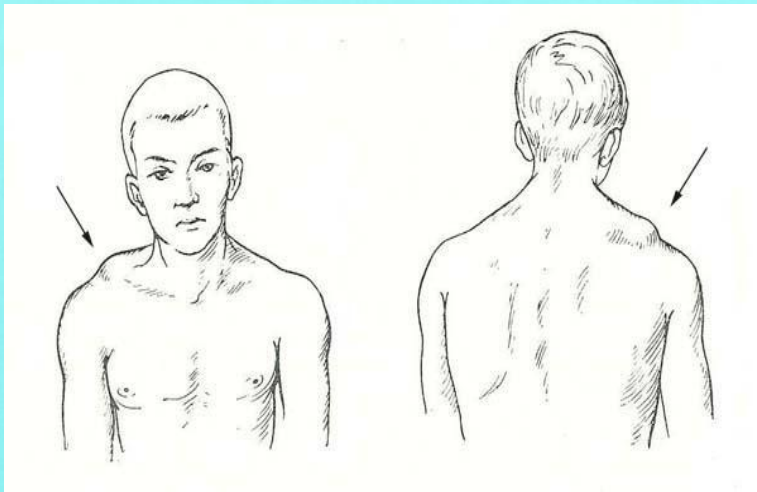
Резкая боль в области сустава. -возникает резкая боль, которая максимально выражена в том случае, если вывих произошел впервые. В случае повторных вывихов- может быть менее выраженным (отсутствовать). Болевое ощущение с разрывом и натяжением суставной капсулы, в которой содержится большое количество нервных болевых окончаний, а также с повреждением мышц плеча и сухожильно-связочного аппарата.

Ограничение движений в плечевом суставе. Активные целенаправленные движения становятся невозможными. При пассивных движениях (*с посторонней помощью*) может определяться симптом «пружинистого сопротивления», то есть возникает некоторое эластичное сопротивление любым движениям.. «Пружинистое сопротивление» ->защитного мышечного сокращения (*в ответ на боль*), а также связано с натяжением неповрежденного участка суставной сумки и связок.



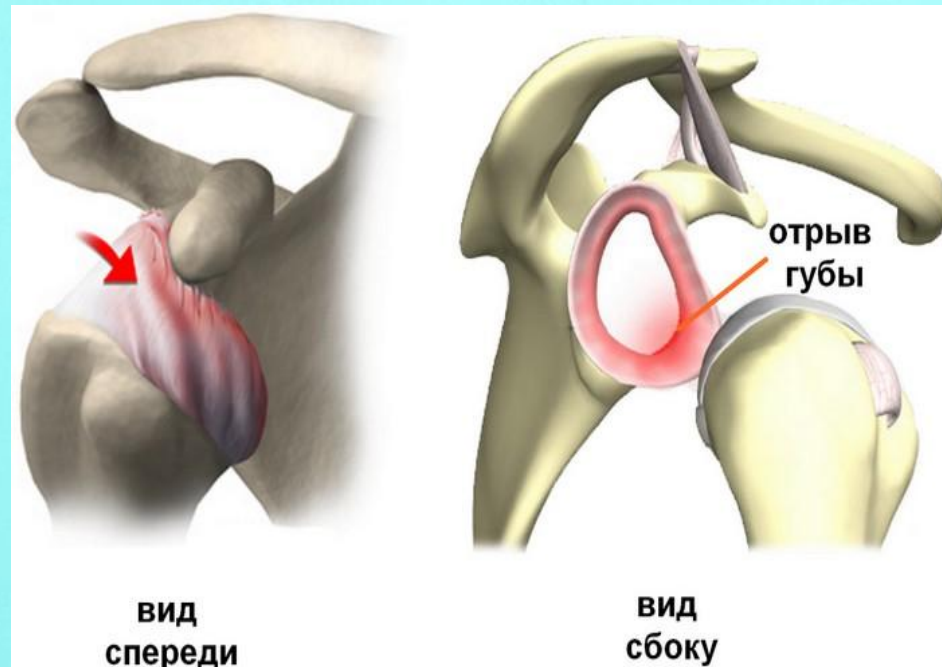
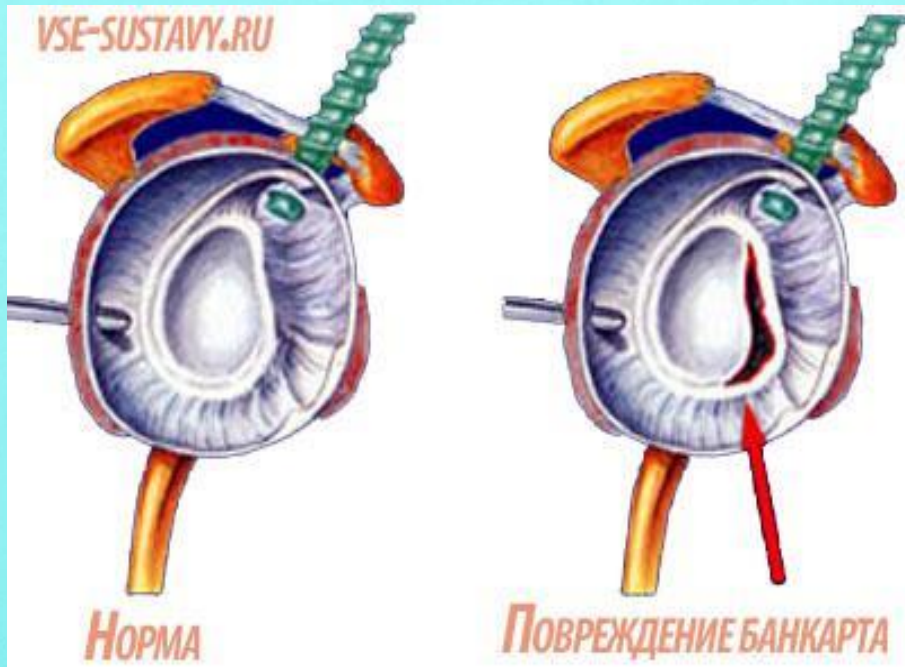
Видимая деформация области плечевого сустава -области плеча становятся несимметричными. С пораженной стороны наблюдается уплощение сустава, заметен выступ, образованный ключицей и акромионом лопатки, в некоторых случаях можно разглядеть или прощупать смещенную головку плечевой кости.

Отек тканей области плеча -возникает в результате воспалительной реакции; -под действием провоспалительных веществ, которые расширяют мелкие кровеносные сосуды и способствуют проникновению плазмы и жидкости из сосудистого русла в меж



Признаки осложненного вывиха плеча.

- **Повреждение Банкарта.** Возникает при разрыве суставной капсулы в сочетании с отрывом участка передней суставной губы. Значительное повреждение суставной губы нередко требует хирургического вмешательства. Внешне данное повреждение ничем не отличается от неосложненного вывиха, однако болевое ощущение может быть более интенсивным.
- **Повреждение Хилл – Сакса.** Возникает при переломе задней части головки плечевой кости (*при переднем смещении*) в результате соударения с суставной впадиной. При данном повреждении может наблюдаться некоторая крепитация (*хруст*) костных отломков, однако в большинстве случаев диагностика этой патологии требует дополнительных исследований.



- **Перелом костных структур области плеча.** Под воздействием травматического фактора, вызвавшего вывих, могут возникнуть переломы плечевой кости, ключицы и акромиона. Все эти повреждения будут сопровождаться классическими признаками перелома - сильная боль в пораженной области, нарушение функции плеча (*которая нарушается и на фоне вывиха*), укорочение кости (*за счет смещения костных отломков*), крепитация (*специфических хруст костных отломков при их ощупывании*).
- **Повреждение нервов.** Повреждаются пролегающие в данной области нервные пучки. Чаще всего повреждается подмышечный нерв, что сопровождается онемением плеча в области дельтовидной мышцы и слабостью мышц при отведении и внешнем вращении плеча. При повреждении лучевого нерва, который располагается вблизи от подмышечного, наблюдается онемение кисти, локтя, слабость мышц-разгибателей.
- **Повреждение сосудов.** Повреждение подмышечной артерии встречается редко, однако может развиваться у пожилых пациентов с атеросклеротическими изменениями при переднем и нижнем смещении плечевой кости. Данная патология сопровождается снижением или исчезновением пульсовой волны в области лучевой артерии.

Для диагностики вывиха плечевого сустава могут быть использованы следующие методы:

-рентген;

-компьютерная томография;

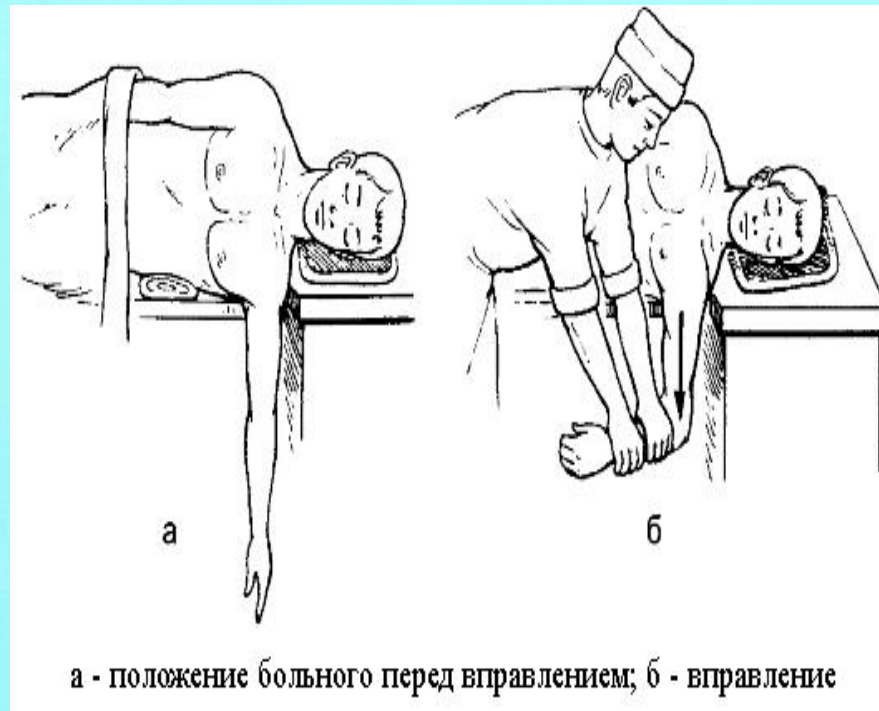
-магнитно-резонансная томография;

-ультразвуковое исследование.

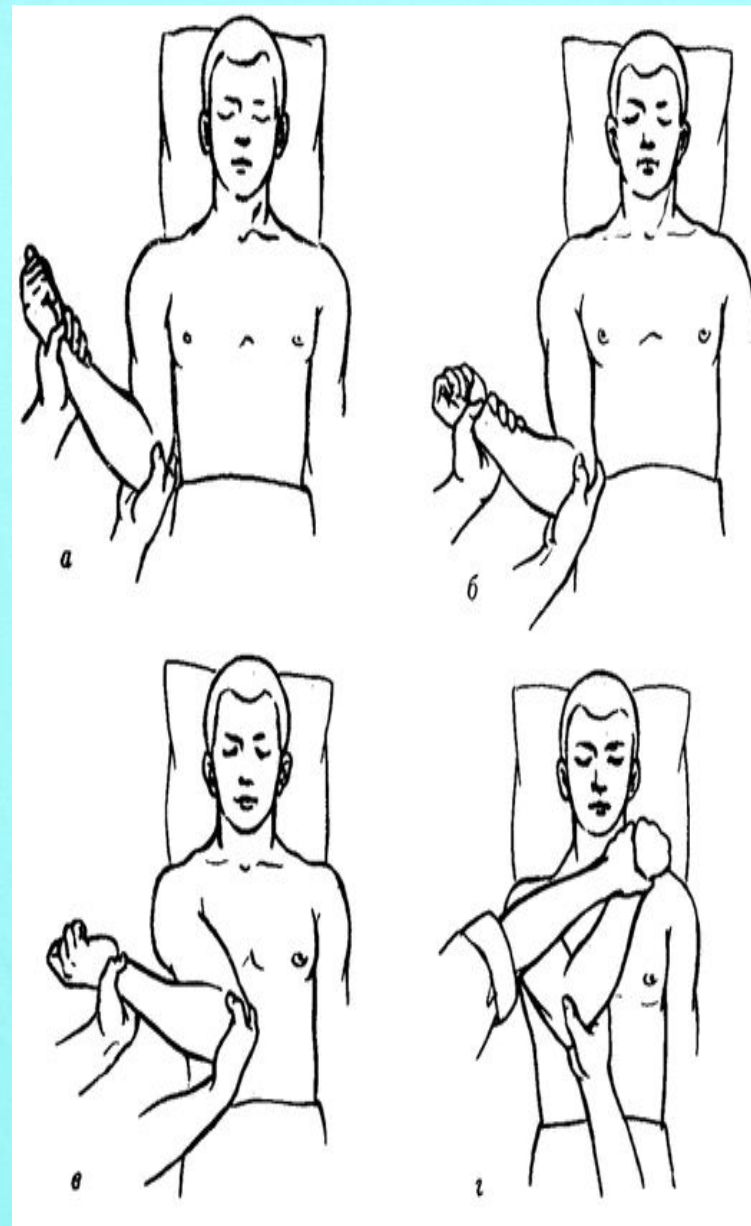
Лечение.

Методы вправления вывиха плеча:

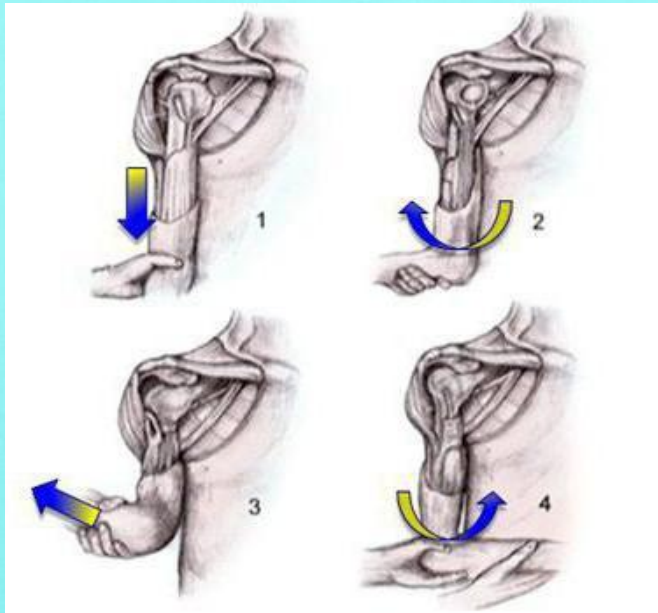
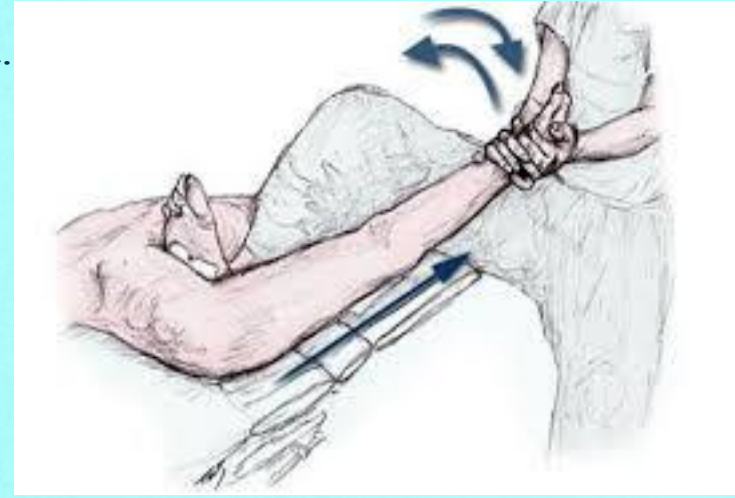
Вправление по Джанелидзе. - основывается на постепенном расслаблении мускулатуры, (наименее травмоопасным). Больного укладывают в положение лежа на боку на ровную горизонтальную поверхность (*кушетка, стол*), таким образом, чтобы вывихнутая конечность свисала с края стола книзу. Под лопатку подкладывают мешочек с песком или полотенце для обеспечения ее более плотного прилегания к поверхности. Голову больного придерживает ассистент, но можно обойтись и без него, положив голову пострадавшего на небольшой столик, тумбочку или специальный штатив Трубникова. По истечении примерно 15 – 25 минут новокаиновая блокада расслабляет мышцы плечевого пояса и под действием силы тяжести головка плечевой кости приближается к суставной впадине лопатки. В некоторых случаях вправление может произойти самостоятельно. Если этого не произошло, травматолог занимает позицию впереди больного, сгибает его свисающую руку в локтевом суставе под углом в 90 градусов, одной рукой давит вниз на предплечье в области локтевого сгиба, другой же рукой, охватывающей предплечье больного у кисти, производит ротацию в плечевом суставе кнаружи, а затем кнутри. Момент вправления сопровождается характерным щелчком.



Вправление по Кохеру. Данный метод более травматичен по сравнению с предыдущим и применяют при **передних вывихах плеча** у физически крепких лиц, при несвежих вывихах. Больной находится в положении лежа на спине. Травматолог захватывает конечность за нижнюю треть плеча у лучезапястного сустава, сгибает в локтевом суставе до угла 90 градусов и осуществляет вытяжение по оси плеча, приводя конечность к туловищу. Ассистент в это время фиксирует надплечье пациента. Сохраняя вытяжение по оси плеча, травматолог выводит локоть максимально кпереди и медиально, а затем, не меняя положения конечности, производит ротацию плеча вовнутрь, при этом кисть пострадавшей конечности перемещается на здоровый плечевой сустав, а предплечье ложится на грудь. При вправлении вывиха ощущается характерный щелчок. После этого накладывается гипсовая лонгета с подвешивающей повязкой и марлевым валиком. После снятия лонгеты больному назначается лечебно-физкультурный комплекс упражнений с целью восстановления тонуса мускулатуры фиксирующей суставную сумку.



Вправление по Гиппократу. Этот метод считается наиболее древним и простым, наряду с методом Купера. Пациент находится в положении лежа на спине. Травматолог садится либо встает лицом к больному со стороны вывиха и двумя руками захватывает предплечье в области лучезапястного сустава. Пятку своей разутой ноги, одноименную с вывихнутой рукой пострадавшего, врач помещает в его подмышечную впадину и надавливает на сместившуюся в нее головку плечевой кости, осуществляя одновременно вытяжение руки по оси. Сместившаяся головка плечевой кости вправляется в суставную впадину. Тракция (*натяжение*) производится вдоль туловища.



Метод Чаклина. Пациент находится в положении лежа на спине, травматолог одной рукой захватывает внешнюю треть предварительно согнутого предплечья и производит отведение и тракцию конечности по ее оси, второй рукой производится надавливание на головку плечевой кости в области подмышечной ямки.

Хирургическое лечение преследует следующие цели:

восстановление и укрепления связочного аппарата;

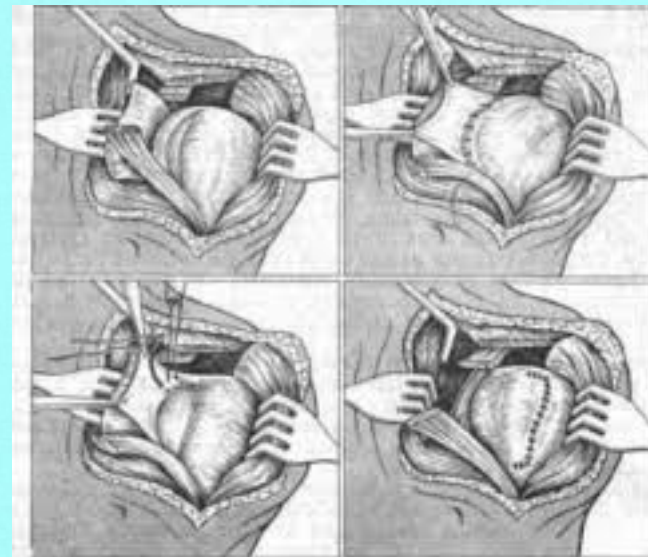
сопоставление суставной впадины лопатки с головкой плечевой кости;

устранение привычного вывиха плеча.

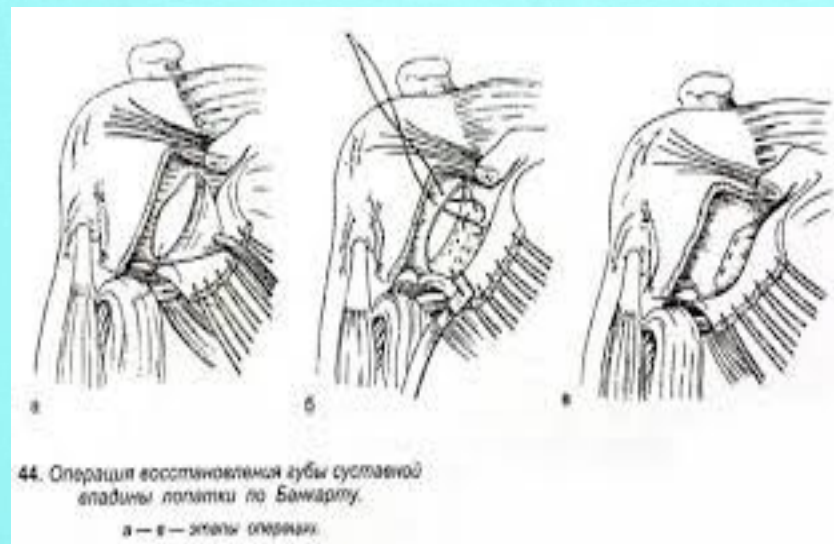
Для хирургического лечения вывиха плеча применяются следующие типы операций:

Операция Турнера - является малоинвазивной операцией, то есть производится путем введения в область сустава специального оптического инструмента и ряда небольших манипуляторов через несколько маленьких разрезов кожи. Смысл операции заключается в иссечении эллипсоидного лоскута капсулы в области нижнего полюса с последующим плотным ушиванием суставной капсулы. Операция осложнена близостью сосудисто-нервного пучка. Основным преимуществом данной операции является минимальное травмирование мягких тканей, сравнительно малый косметический дефект (*в области разреза образуется небольшой, едва заметный шрам*) и быстрое восстановление после вмешательства.

Операция Путти. - более травматичной, чем операция Турнера, однако она применяется при отсутствии необходимого оборудования, а также при необходимости в более широком доступе при наличии сопутствующих повреждений. При данном вмешательстве производится Т-образный разрез для доступа к плечевому суставу с последующим рассечением ряда мышц. В ходе операции осуществляют ушивание капсулы, что значительно укрепляет ее. Операция является крайне травматичной, требует длительного периода восстановления.



Операция Бойчева. - схожа с операцией Путти. Она также предполагает широкий Т-образный разрез кожных покровов с последующим рассечением подлежащих мышц. Однако при данном вмешательстве суставная капсула ушивается после предварительного удаления небольшого треугольного фрагмента – это позволяет не увеличивать толщину капсулы.



Операция Банкарта. - является малоинвазивной операцией, в ходе которой в полость сустава вводят специальный инструмент (*артроскоп*), с помощью которого стабилизируют плечевой сустав. Благодаря этому вмешательству можно добиться комплексного устранения сразу нескольких факторов реализующих вывих головки плечевой кости и восстановления в минимальные сроки. Однако из-за отсутствия необходимого оборудования и достаточной квалификации врачей данная операция получила недостаточно широкое распространение в современной травматологии.

