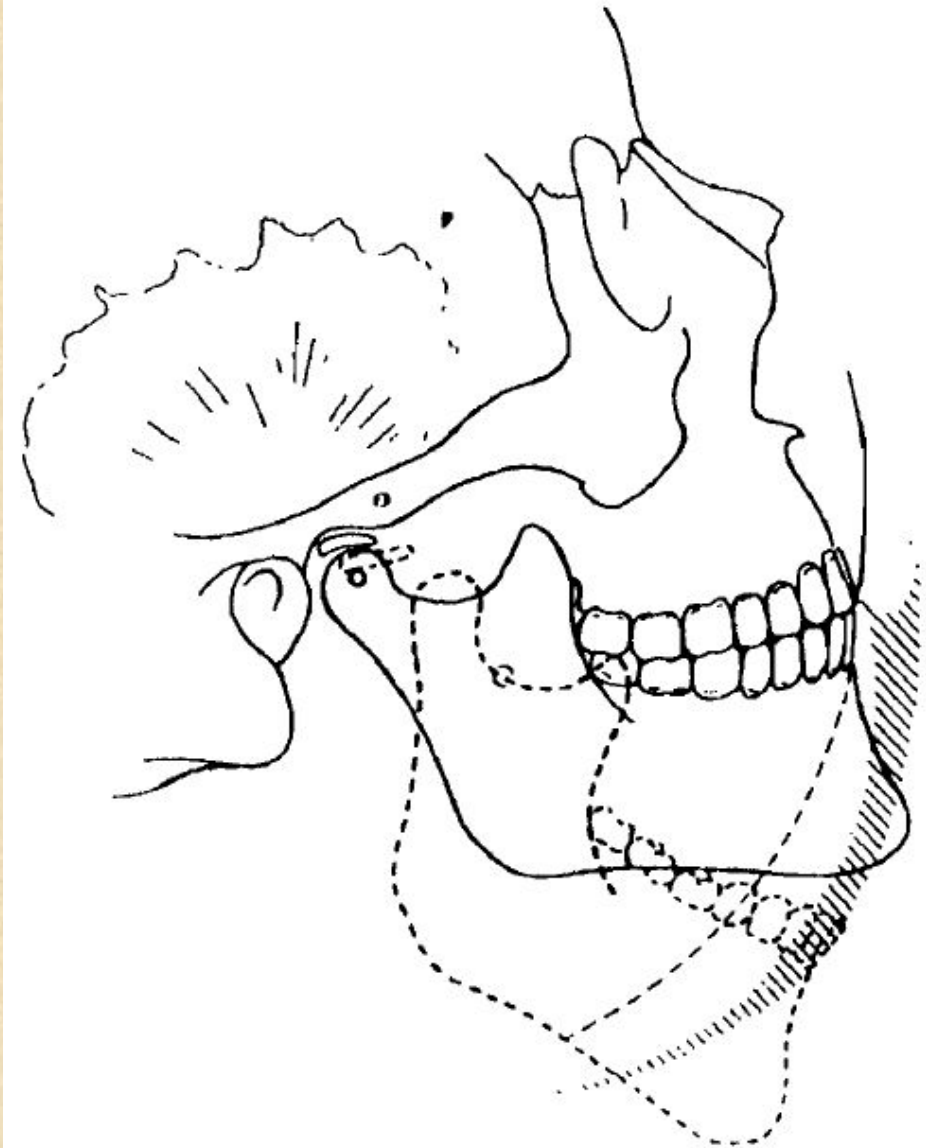

БИОМЕХАНИКА НИЖНЕЙ ЧЕЛЮСТИ

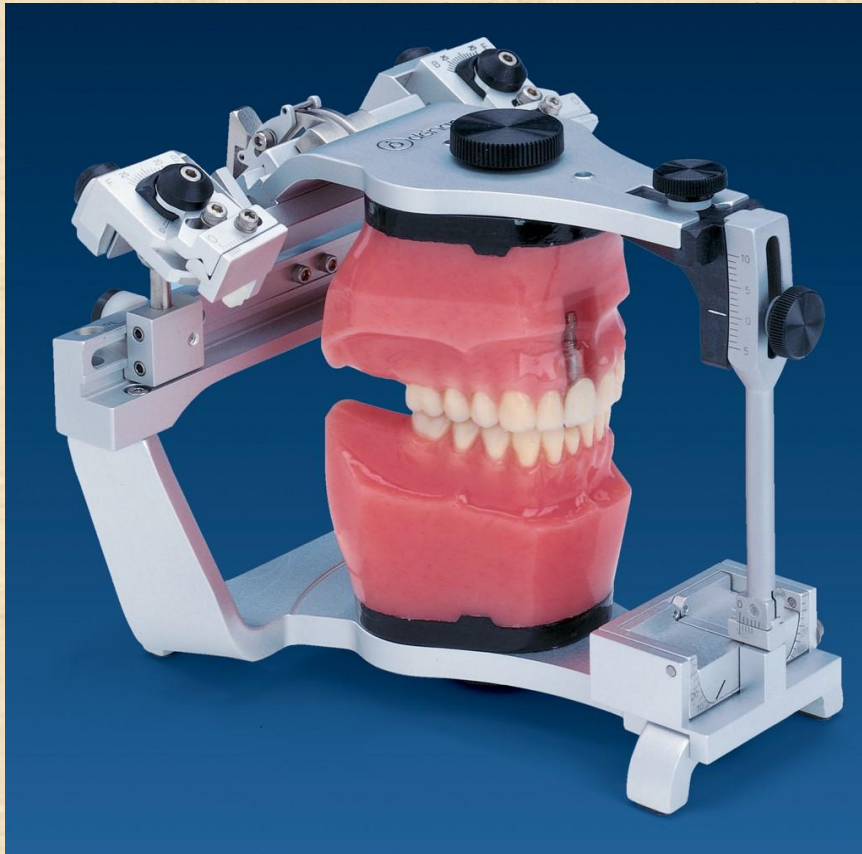Содержание

1. Введение
2. Биомеханика ВНЧС
3. Строение ВНЧС
4. Жевательные мышцы
5. Прикус
6. Окклюзия
7. Биомеханика нижней челюсти

Введение

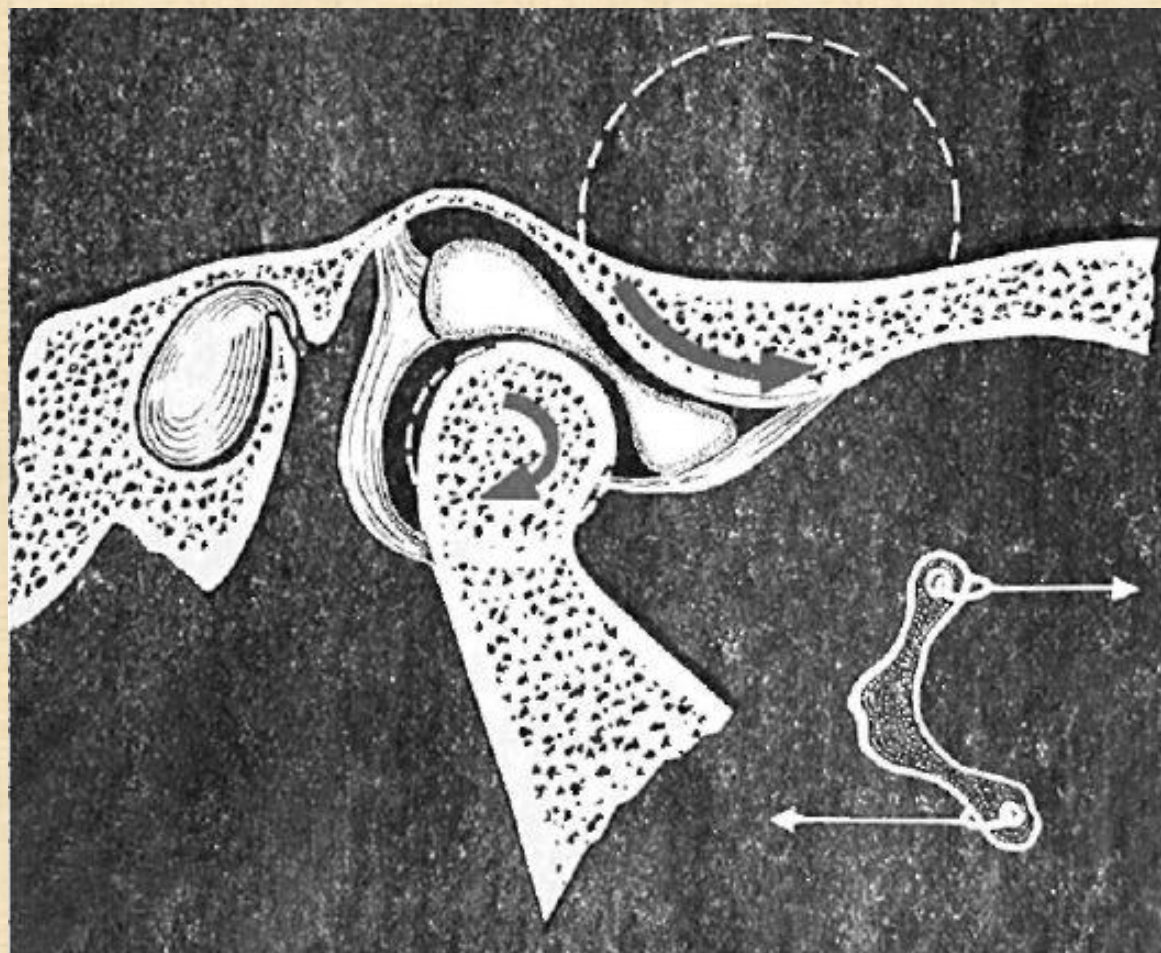
- Биомеханика — наука о движениях человека и животных. Она изучает движения с точки зрения законов механики, свойственных всем без исключения механическим движениям материальных тел. Специальных законов механики, особых для животных организмов, не существует. Биомеханика как наука о движениях изучает объективные закономерности, выявляемые при исследовании.

- Изучение движений нижней челюсти дает возможность составить представление об их норме. Это в свою очередь позволяет выявить нарушения и влияние их на деятельность мышц, суставов, смыкание зубов и состояние пародонта. Законы о движениях нижней челюсти используются при конструировании специальных аппаратов —



- Движения нижней челюсти происходят в результате сложного взаимодействия жевательных мышц, ВНЧС и зубов, координированного и контролируемого ЦНС. Рефлекторные и произвольные движения нижней челюсти регулируются нервно-мышечным аппаратом и осуществляются последовательно. Начальные движения, такие как откусывание и помещение куска пищи в рот, произвольны. Последующее ритмическое жевание и глотание происходят бессознательно. Нижняя челюсть совершает движения в трех направлениях: вертикальном, сагиттальном и трансверзальном. Любое движение нижней челюсти происходит при одновременном скольжении и вращении ее головок.

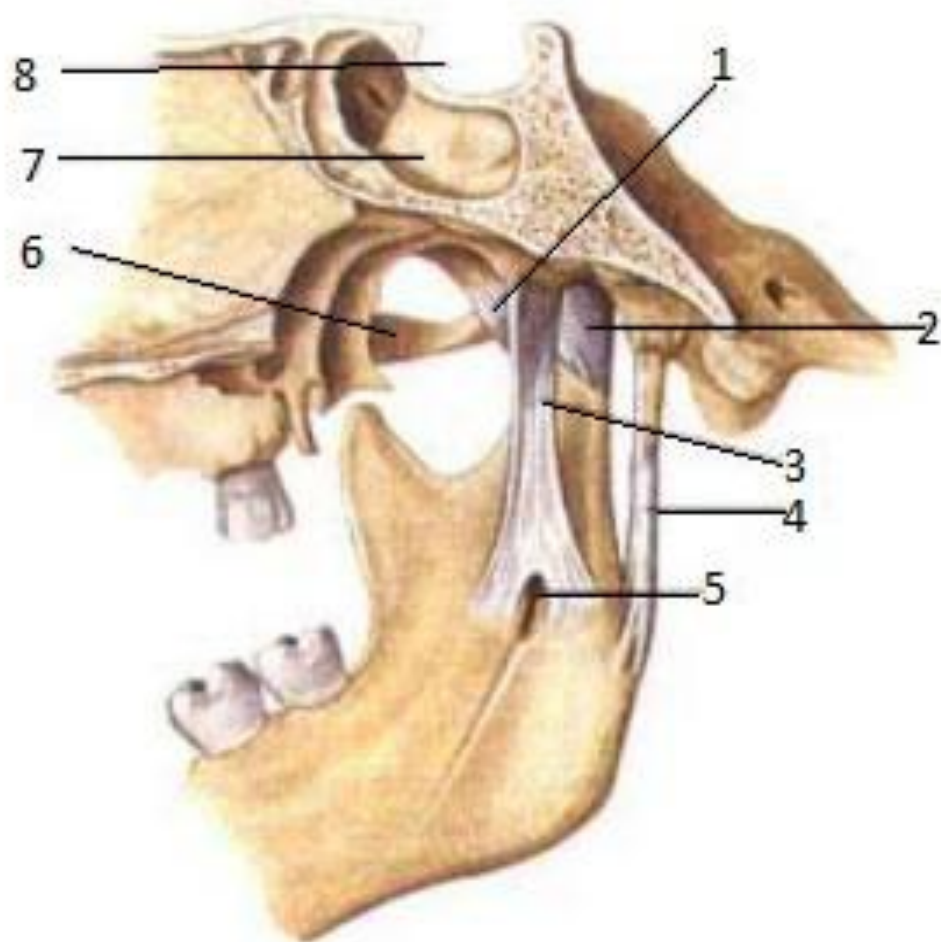
Схема поступательных движений головок нижней челюсти вперед и вниз



Биомеханика ВНЧС

- Движение в правом и левом височно-нижнечелюстных суставах происходит совместно (комбинированный сустав). В суставе возможны следующие виды движений:
- 1) опускание и поднимание нижней челюсти, соответствующие открыванию и закрыванию рта;
- 2) смещение нижней челюсти вперед (выдвижение) и назад (возвращение в исходное положение);
- 3) движения челюсти вправо и влево (боковые движения).

Строение височно-нижнечелюстного сустава



Связки височно-нижнечелюстного сустава

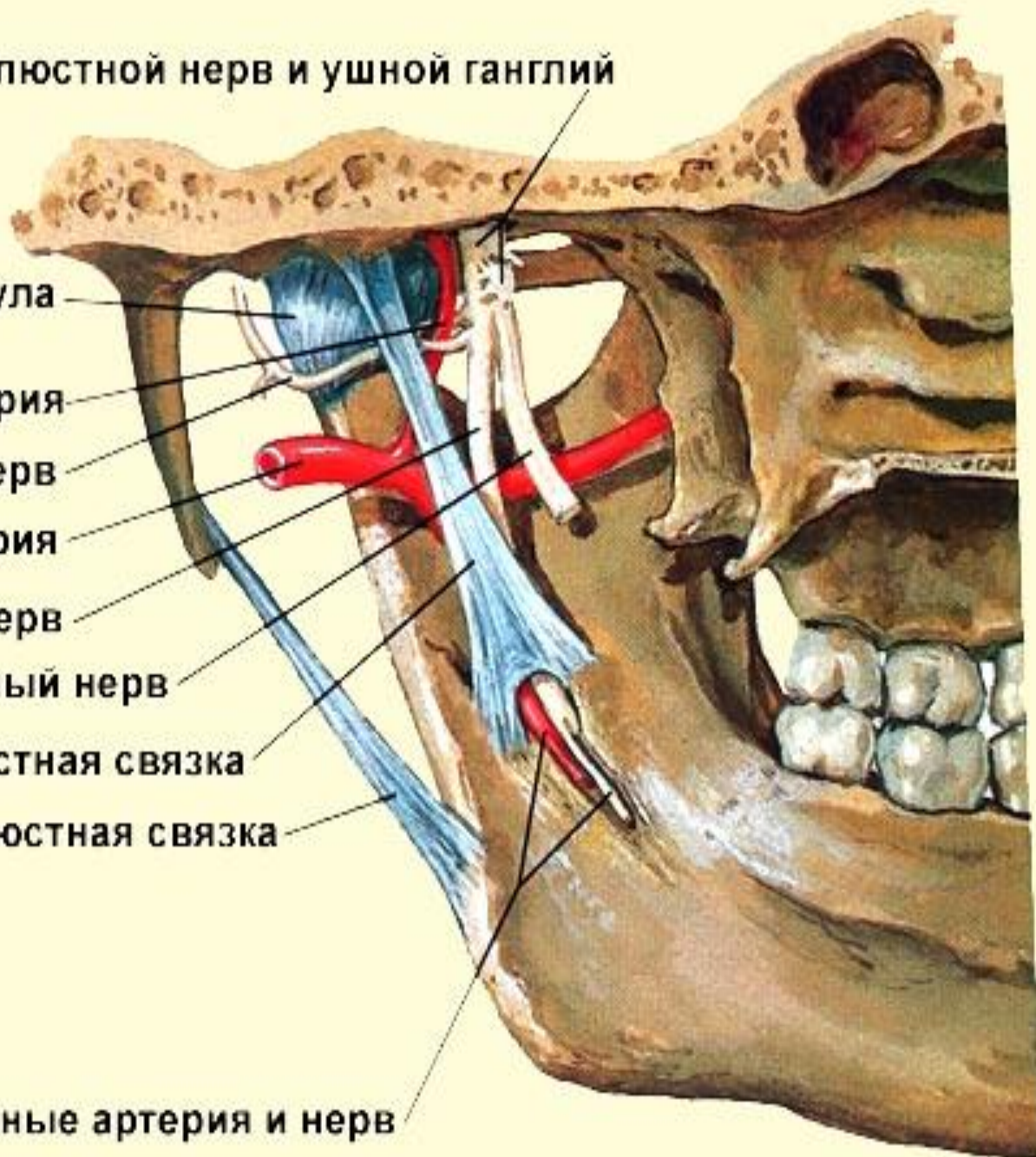
Вид с медиальной стороны.

- 1-латеральная связка (височно-нижнечелюстного сустава);
- 2-капсула височно-нижнечелюстного сустава;
- 3-клиновидно-нижнечелюстная связка;
- 4-шило-нижнечелюстная связка;
- 5-отверстие нижней челюсти;
- 6-скуловая дуга;
- 7-клиновидная пазуха;
- 8-гипофизарная ямка (турецкое седло)

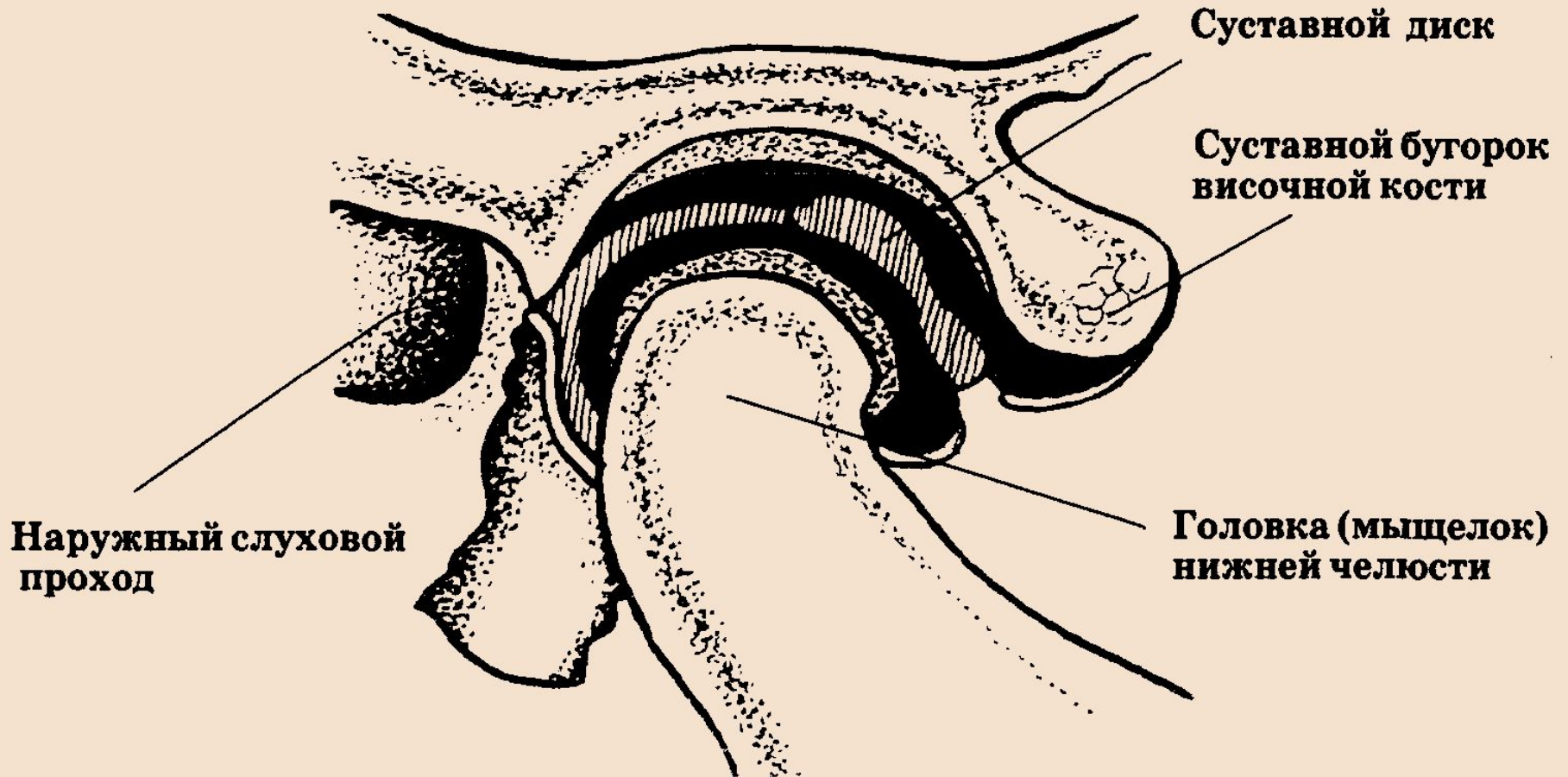
нижнечелюстной нерв и ушной ганглий

- суставная капсула
- средняя менингеальная артерия
- ушно-височный нерв
- верхнечелюстная артерия
- нижнелуночковый нерв
- язычный нерв
- крыло-нижнечелюстная связка
- шило-нижнечелюстная связка

челюстно-подъязычные артерия и нерв



ВНЧС

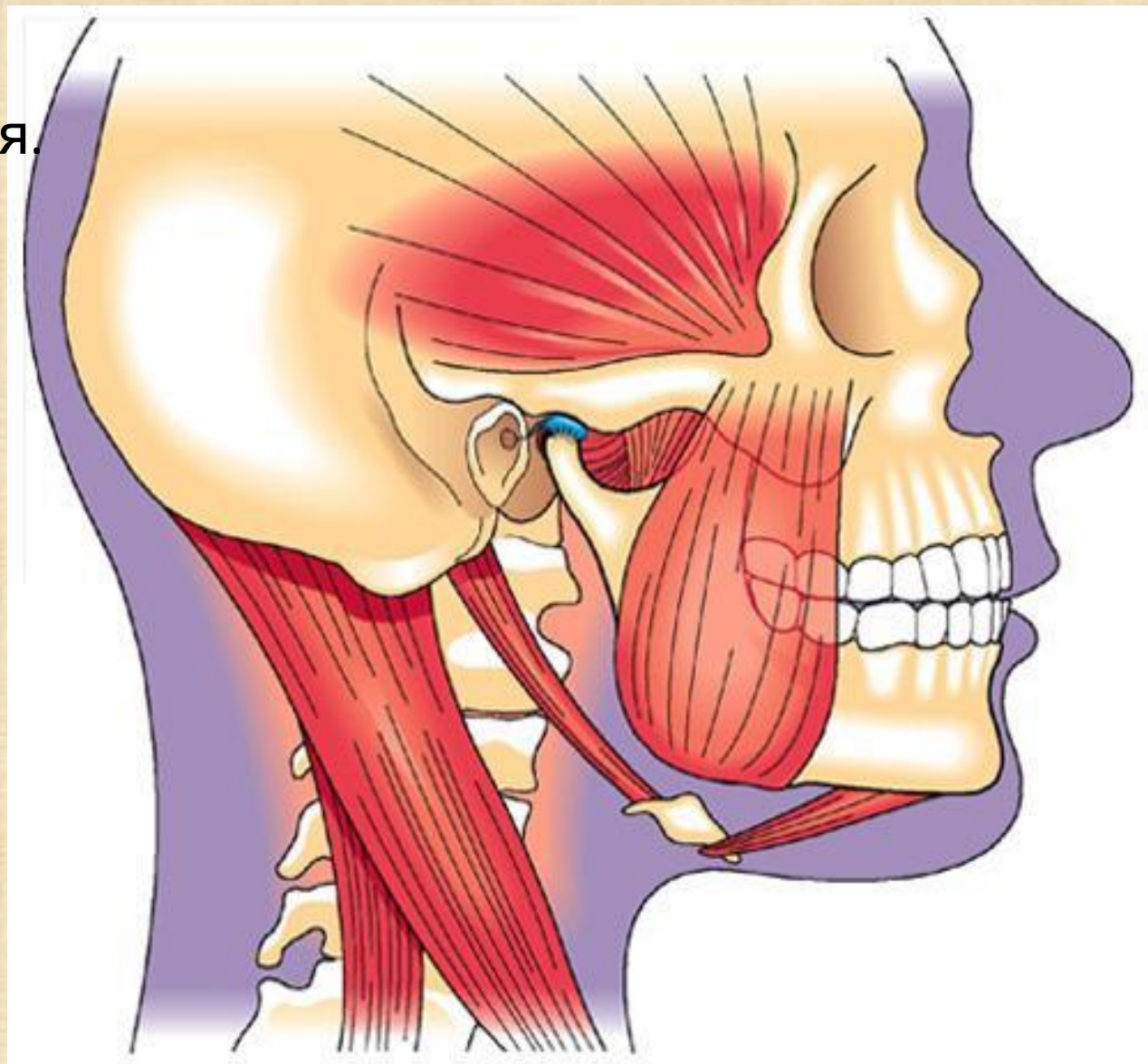


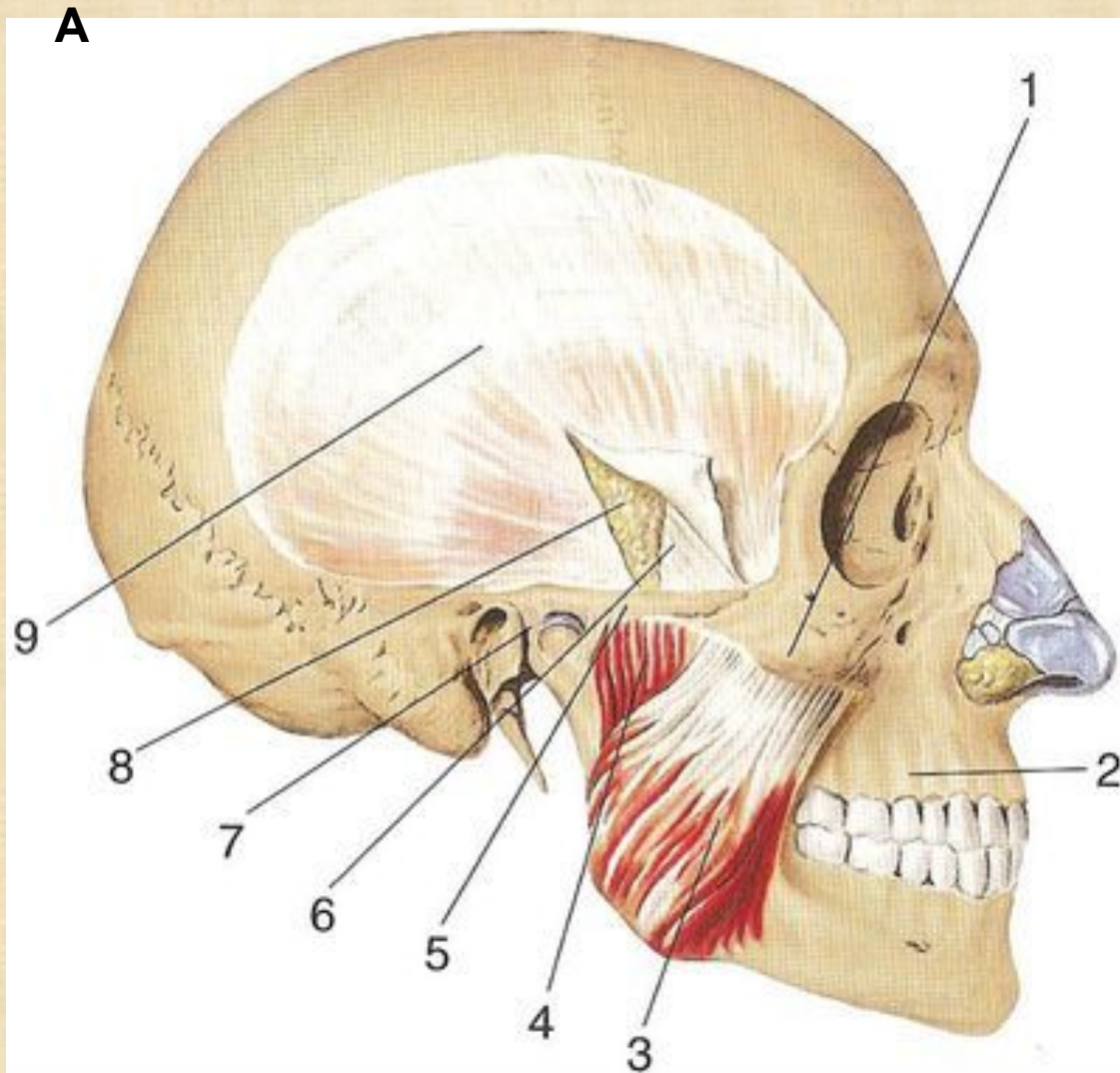
Жевательные мышцы

- мышцы головы, которые обеспечивают процесс жевания.

Выделяют 4 жевательные мышцы:

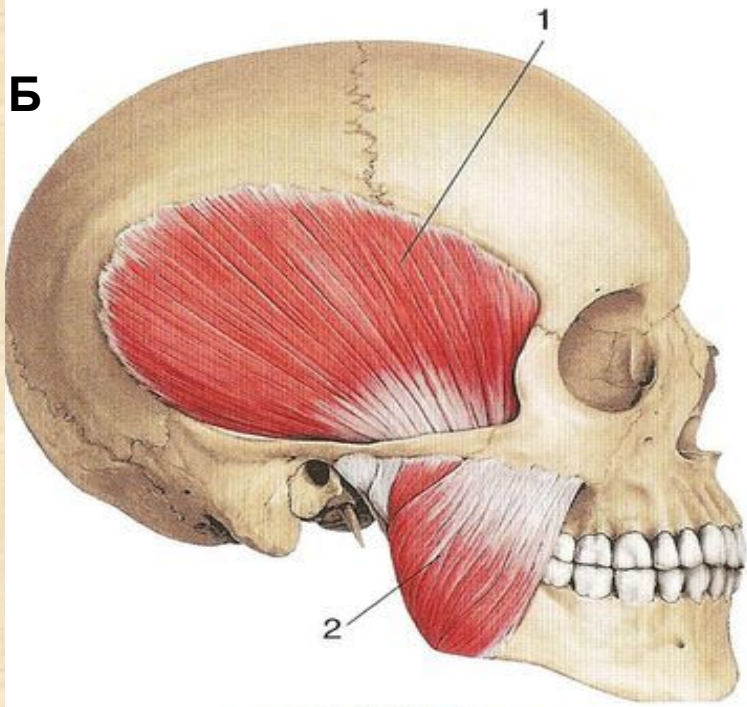
- Жевательная мышца
- Височная мышца
- Медиальная крыловидная мышца
- Латеральная крыловидная мышца





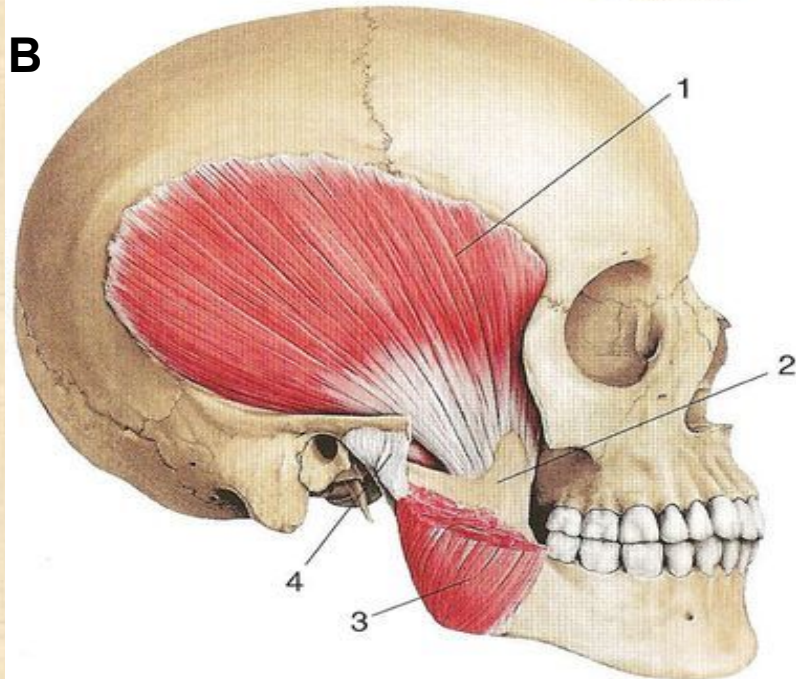
- А — височная мышца закрыта фасцией: 1 — скуловая кость; 2 — верхняя челюсть; 3 — поверхностная часть жевательной мышцы; 4 — промежуточная часть жевательной мышцы; 5 — скуловая дуга; 6 — поверхностная пластинка височной фасции; 7 — височно-нижнечелюстной сустав; 8 — клетчатка в височном межапоневротическом пространстве; 9 — поверхностная пластинка височной фасции

Б

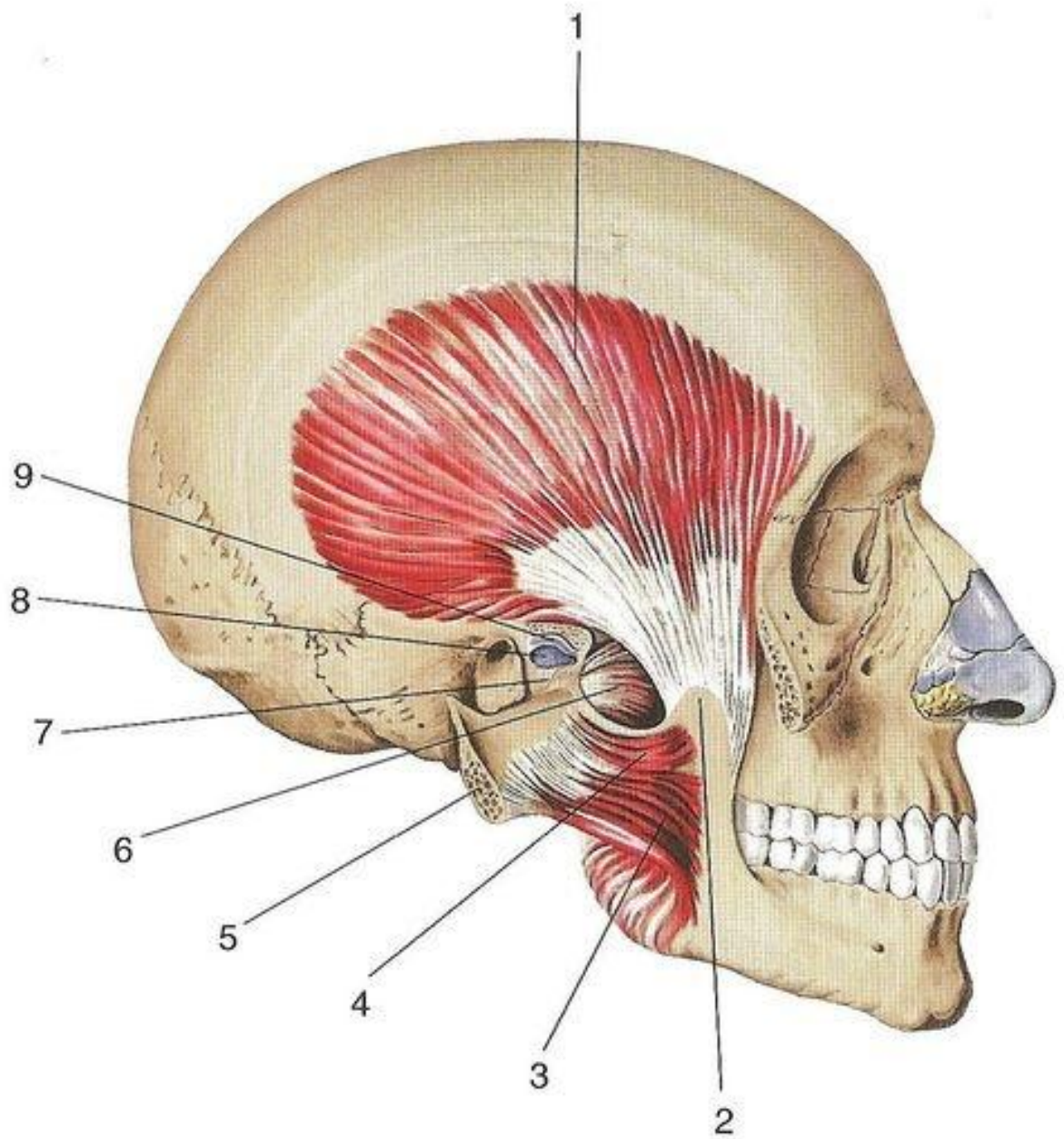


- Б — височная и жевательная мышцы после удаления височной фасции: 1 — височная мышца; 2 — жевательная мышца;

В



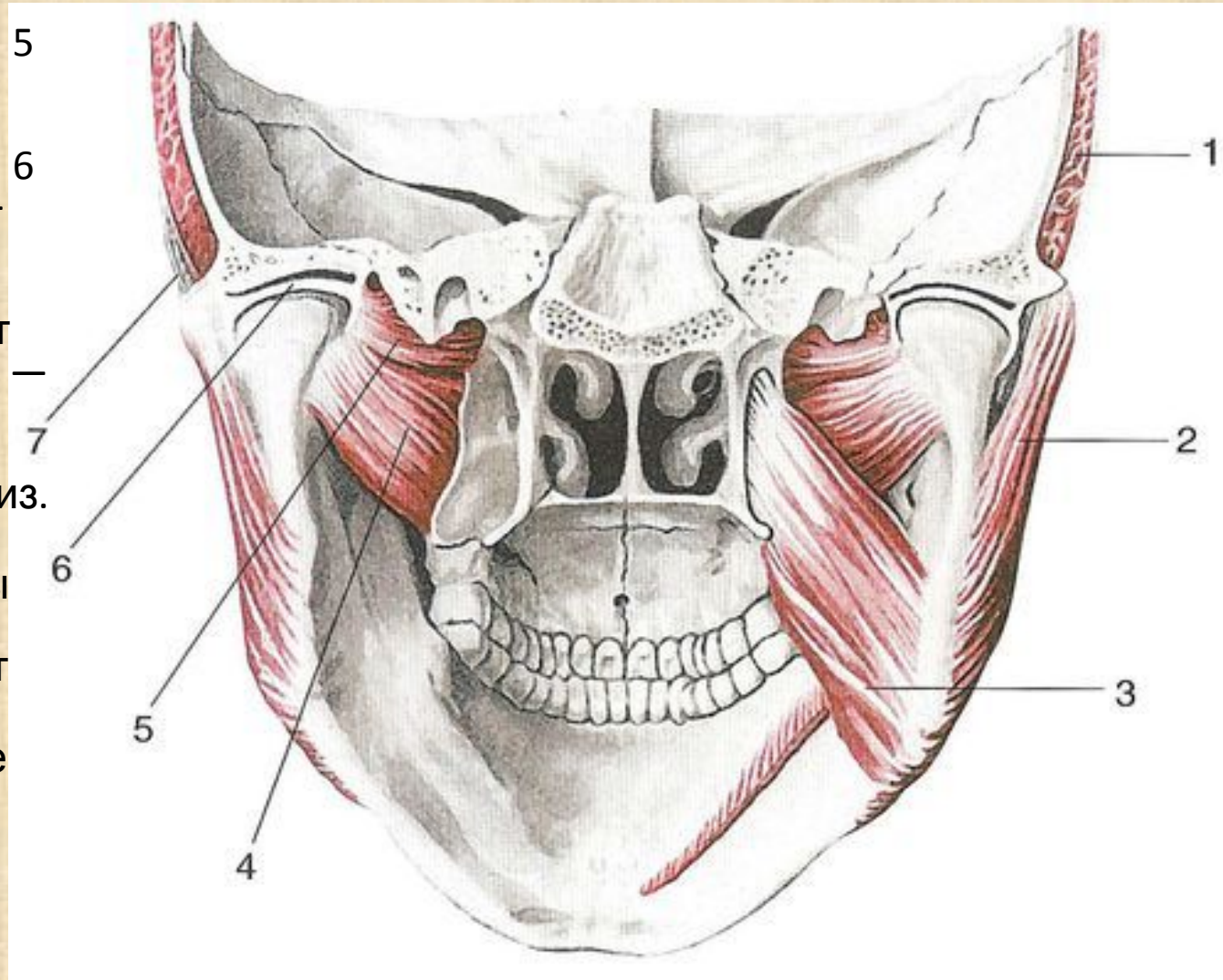
- В — височная мышца (скуловая дуга и часть жевательной мышцы удалены): 1 — височная мышца; 2 — венечный отросток нижней челюсти; 3 — жевательная мышца; 4 — височно-нижнчелюстной сустав



Жевательная и височная мышцы (скуловая дуга отпилена и оттянута с жевательной мышцей): 1 — височная мышца; 2 — венечный отросток нижней челюсти; 3 — промежуточная часть жевательной мышцы; 4 — глубокая часть жевательной мышцы; 5 — скуловая дуга (отпилена); 6 — латеральная крыловидная мышца; 7 — мышцелковый отросток нижней челюсти; 8 — височно-нижнечелюстной сустав; 9 — суставной диск

Жевательные мышцы, вид сзади:

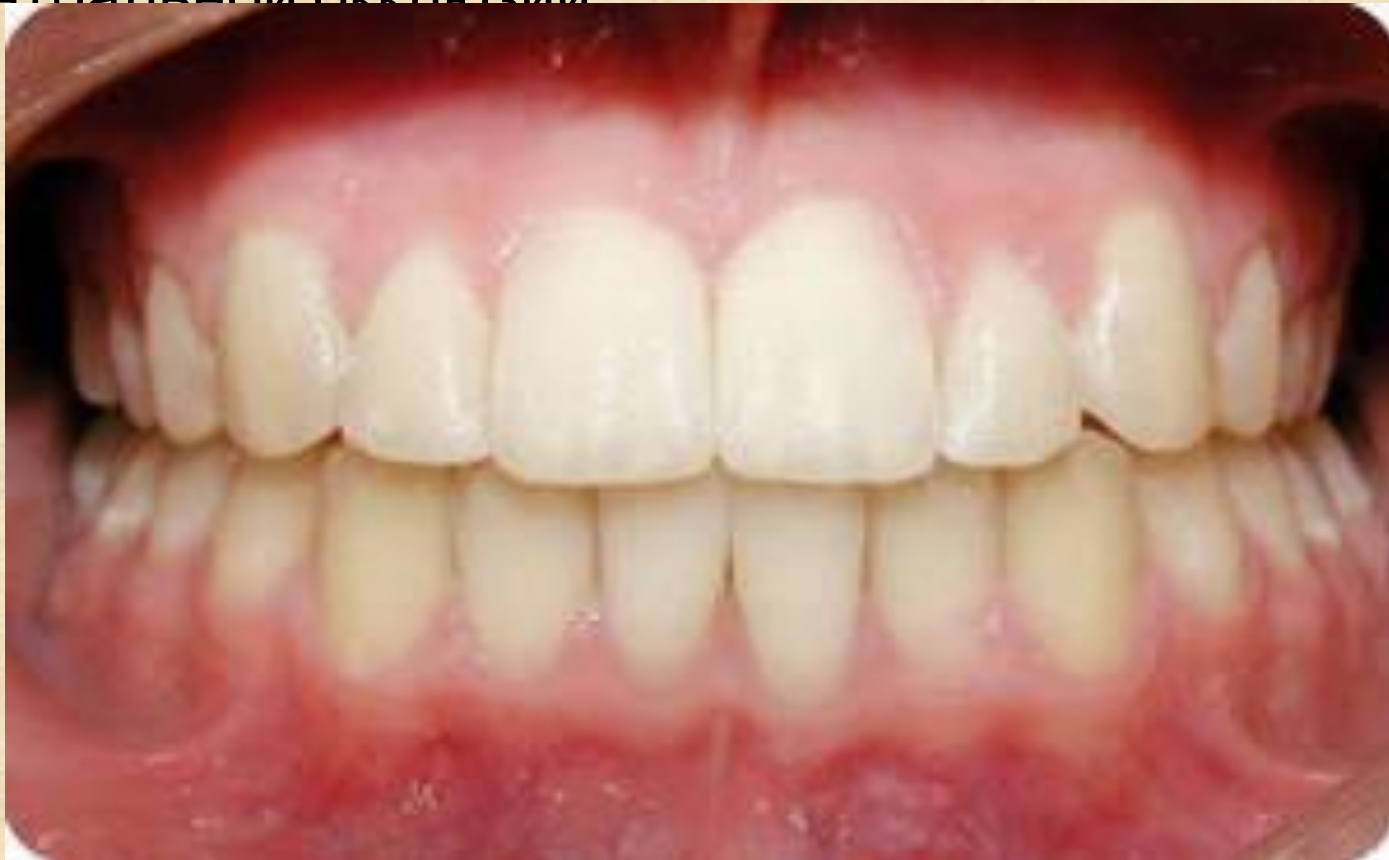- 1 — височная мышца; 2 — жевательная мышца; 3 — медиальная крыловидная мышца; 4 — нижняя головка латеральной крыловидной мышцы; 5 — верхняя головка латеральной крыловидной мышцы; 6 — суставной диск; 7 — скуловая дуга. Передние пучки височной мышцы идут вниз и назад, средние — вертикально вниз, задние — сзади наперед и немного вниз.
- Функция: передние и средние пучки мышцы поднимают нижнюю челюсть, задние тянут ее назад.
- Иннервация: глубокие височные нервы.



Название мышцы	Начало	Прикрепление	Функция
Жевательная мышца	Нижний край скуловой кости, скуловая дуга	Жевательная бугристая поверхность нижней челюсти	Поднимает угол нижней челюсти
Височная мышца	Височная поверхность лобной кости, теменная кость, чешуя височной кости, большое крыло клиновидной кости, височная фасция	Венечный отросток нижней челюсти	Поднимает нижнюю челюсть, задние пучки тянут челюсть назад
Медиальная крыловидная мышца	Крыловидная ямка крыловидного отростка клиновидной кости	Крыловидная бугристая поверхность нижней челюсти	Поднимает угол нижней челюсти
Латеральная крыловидная мышца	Подвисочный гребень большого крыла клиновидной кости, наружная поверхность латеральной пластинки крыловидного отростка	Шейка нижней челюсти, внутрисуставный диск и капсула височно-нижнечелюстного сустава	При одностороннем сокращении смещает нижнюю челюсть в противоположную сторону, при двустороннем — нижняя челюсть выдвигается вперед

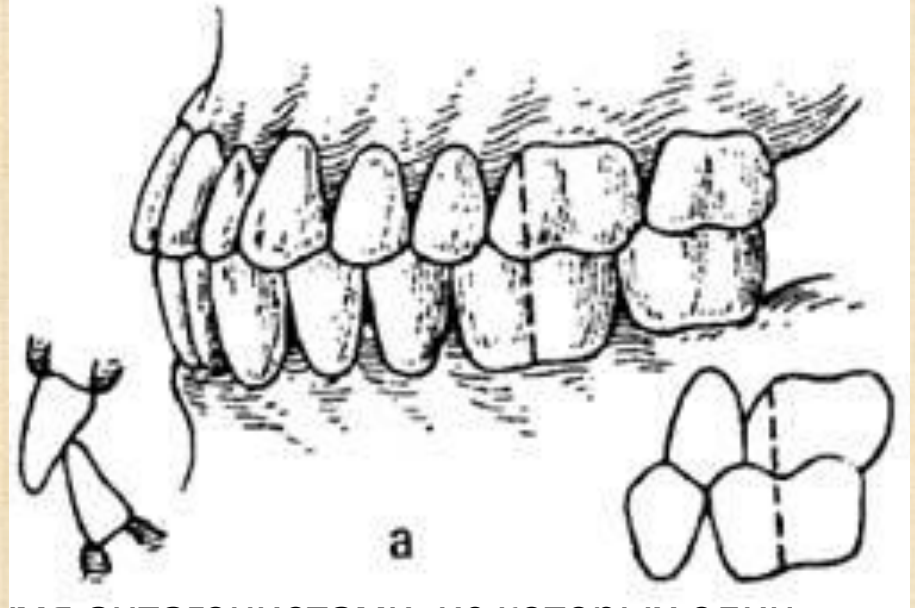
Прикус

- Прикус — взаимоотношение зубных рядов при максимальном контакте и полном смыкании зубов верхней и нижней челюстей. Вид прикуса определяется характером смыкания зубных рядов в положении центральной окклюзии



Физиологически е виды прикуса

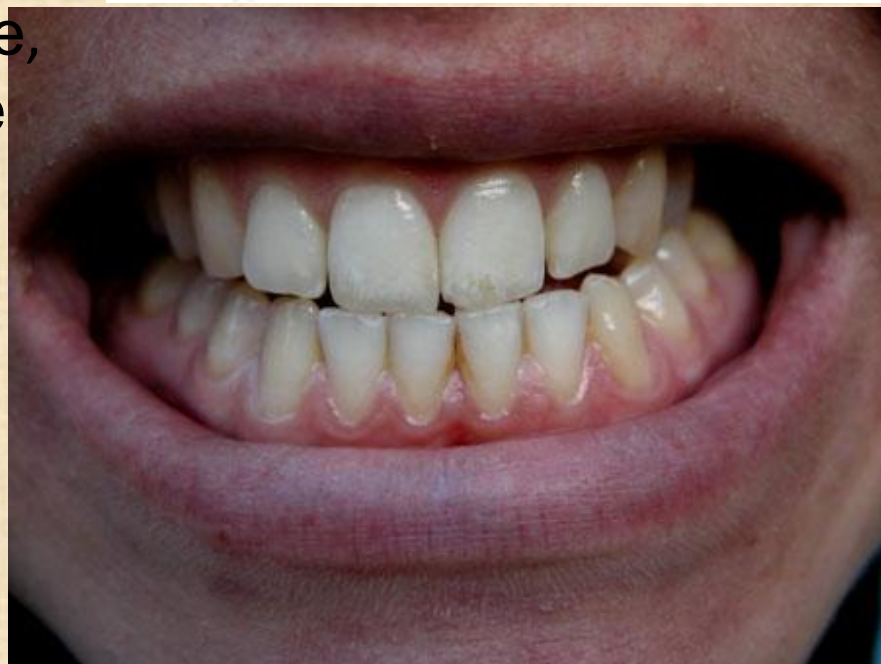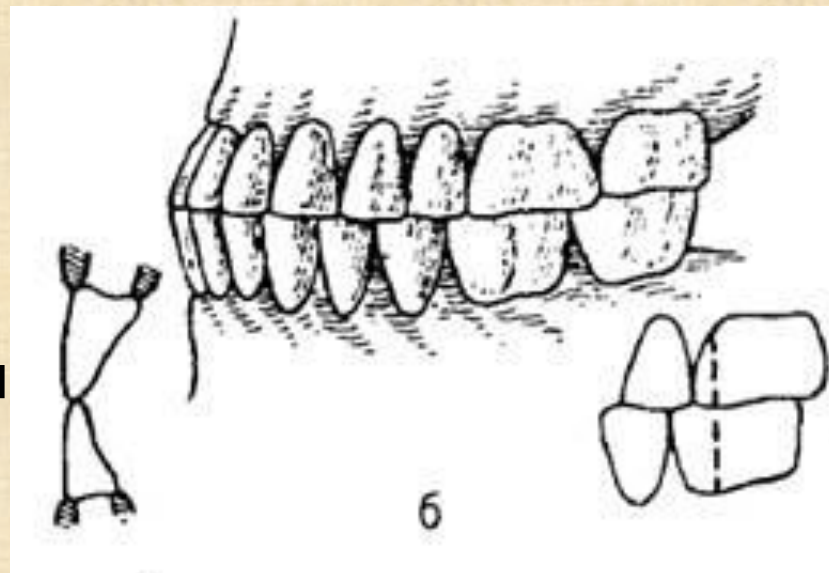
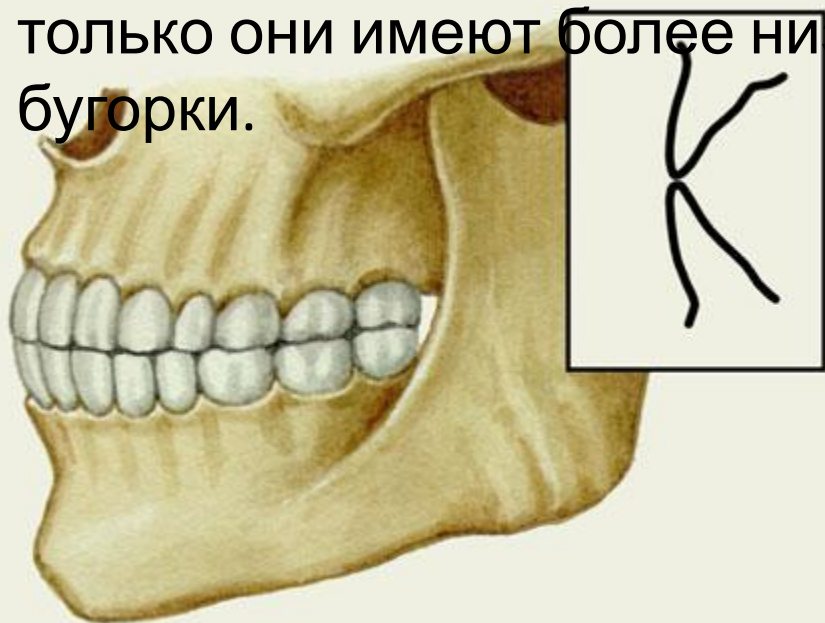- А-
ортогнатический



1. Каждый зуб вступает в контакт с двумя антагонистами, из которых один называется главным, а другой — побочным. Каждый верхний зуб смыкается с одноименным нижним и позади стоящим, а каждый нижний — с одноименным верхним и впереди стоящим.
2. Верхние резцы перекрывают нижние на 1/3 высоты коронки. Нижние резцы своими режущими краями контактируют с небной поверхностью верхних.
3. При смыкании зубных рядов линии между центральными резцами (центральные линии) верхней и нижней челюстей лежат в одной саггитальной плоскости.
4. В трансверзальной плоскости щечные бугорки верхних боковых зубов расположены кнаружи от одноименных бугорков нижних зубов, а небные бугорки верхних зубов размещаются в продольных бороздках нижних.
5. В саггитальном направлении передний щечный бугорок 6 | 6 располагается в поперечной бороздке между щечными бугорками

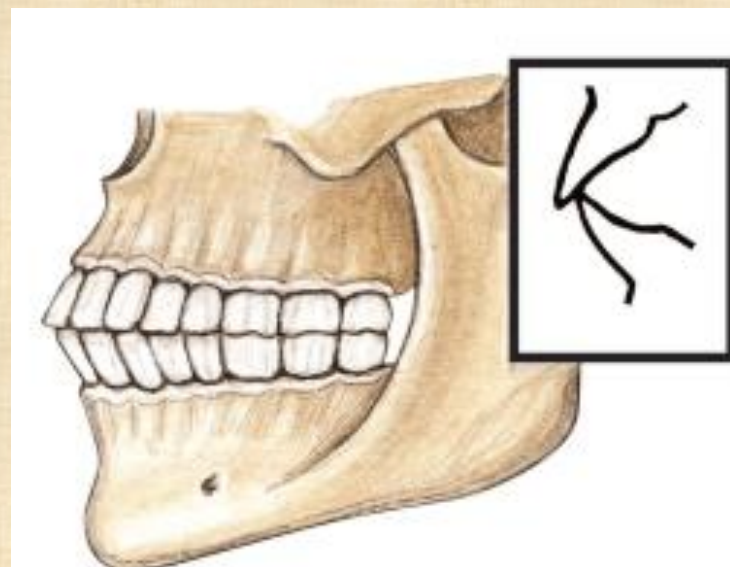
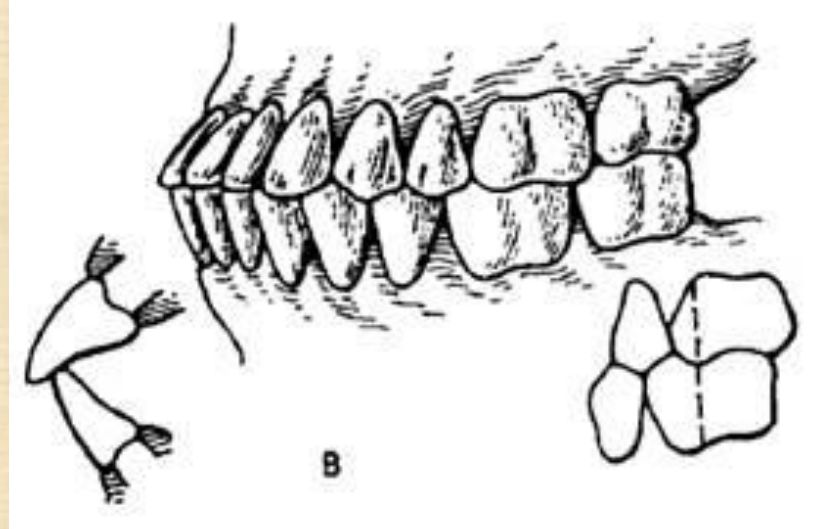
- Б – прямой прикус

В отличие от ортогнатического прикуса в прямом прикусе режущие края передних верхних зубов не перекрывают нижние одноименные, а смыкаются с ними встык. Смыкание боковых зубов ничем не отличается от смыкания их при ортогнатическом прикусе, только они имеют более низкие бугорки.



В - Альвеолярная бипрогнатия

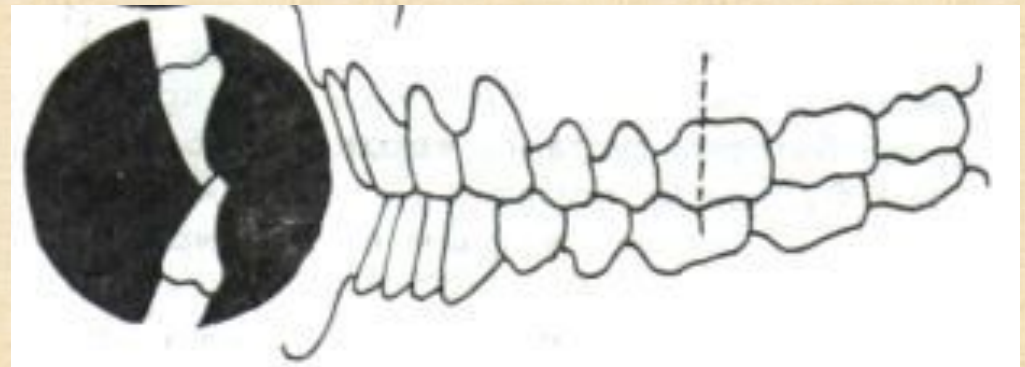
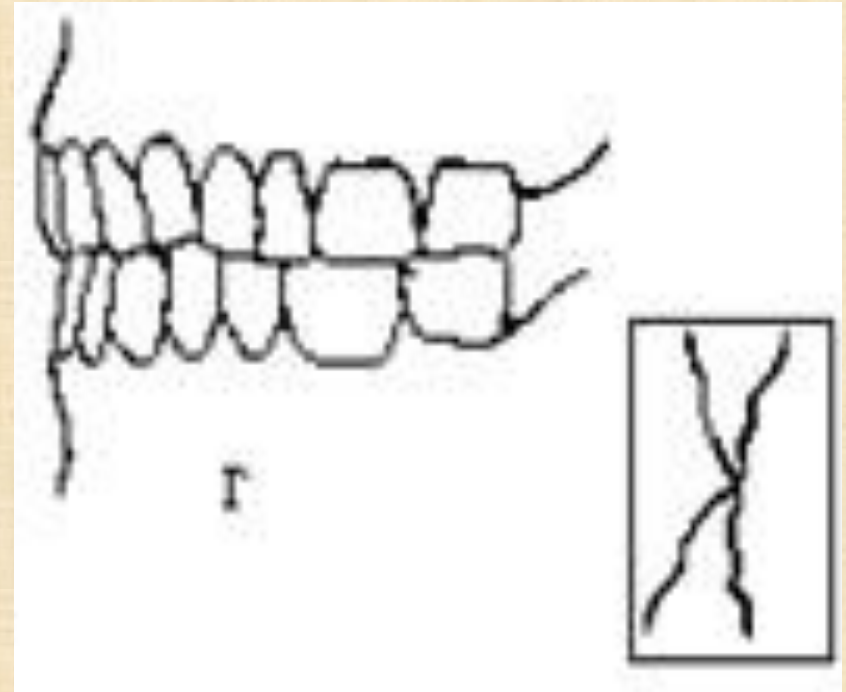
- При альвеолярной бипрогнатии и верхние и нижние фронтальные зубы наклонены в сторону преддверия (вестибулярно). Однако, в отличие от аномалийного прикуса – прогнатии – при таком наклоне сохраняется либо режущее бугорковый контакт, либо зубы смыкаются режущими краями.



В -

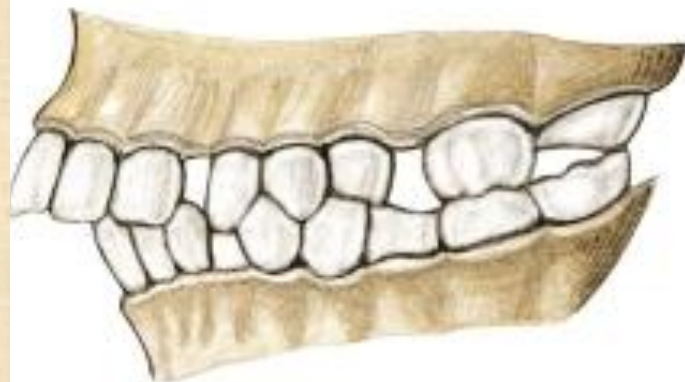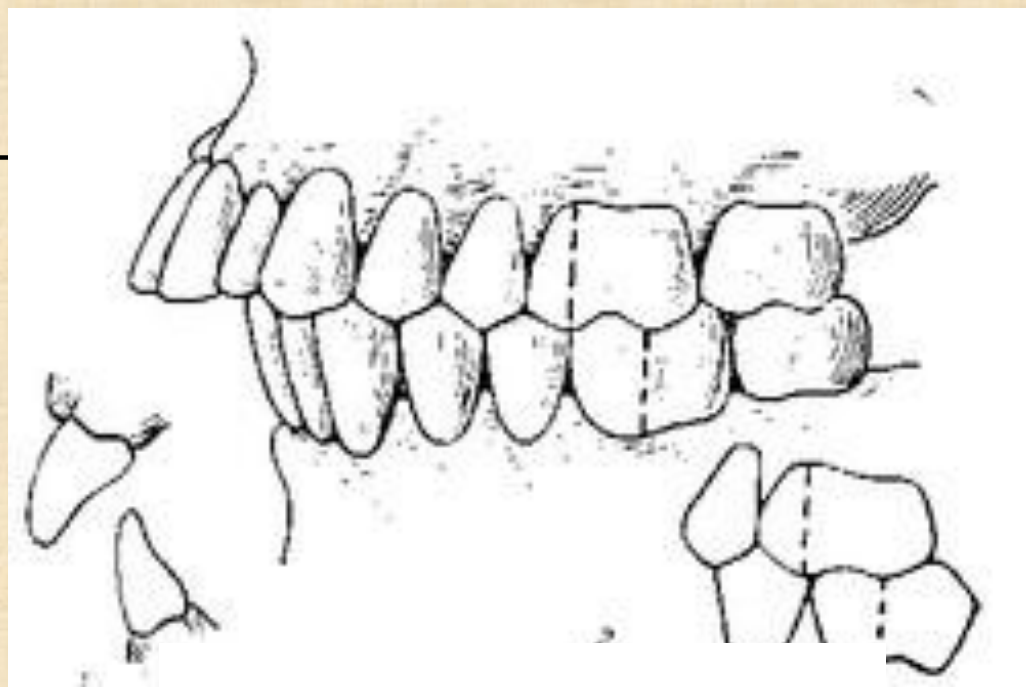
Опистогнатия

- При опистогнатии и верхние и нижние фронтальные зубы наклонены в сторону полости рта (орально). Однако контакт фронтальных зубов сохраняется.



Аномалии прикуса

- **А - прогнатия**
(Дистальный прикус) – одна из часто встречающихся аномалий прикуса, для которой характерна недоразвитая нижняя челюсть или чрезмерно развитая верхняя. При наличии данной аномалии прикуса во время смыкания обеих челюстей верхние передние зубы оказываются существенно выдвинутыми вперед по отношению к нижним.

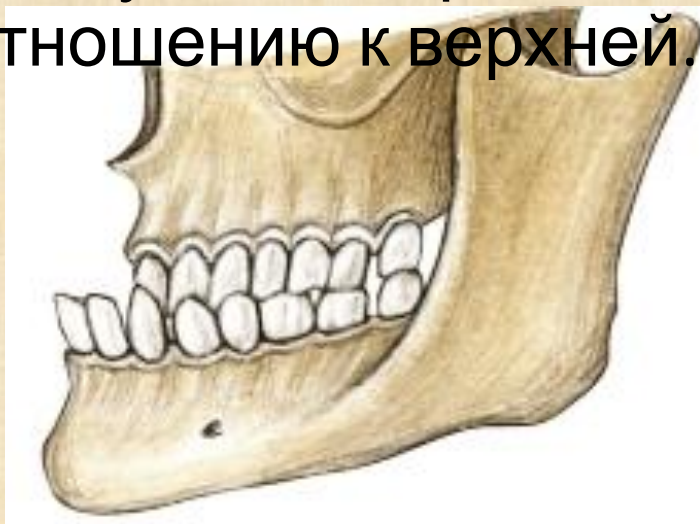
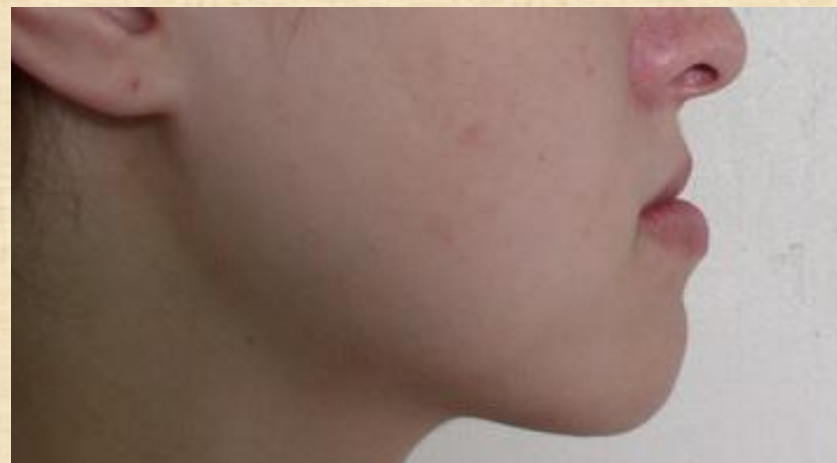
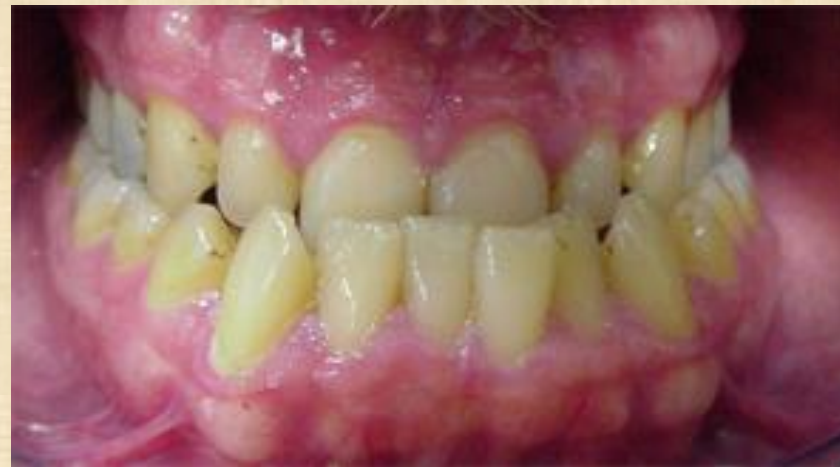Б -

прогения

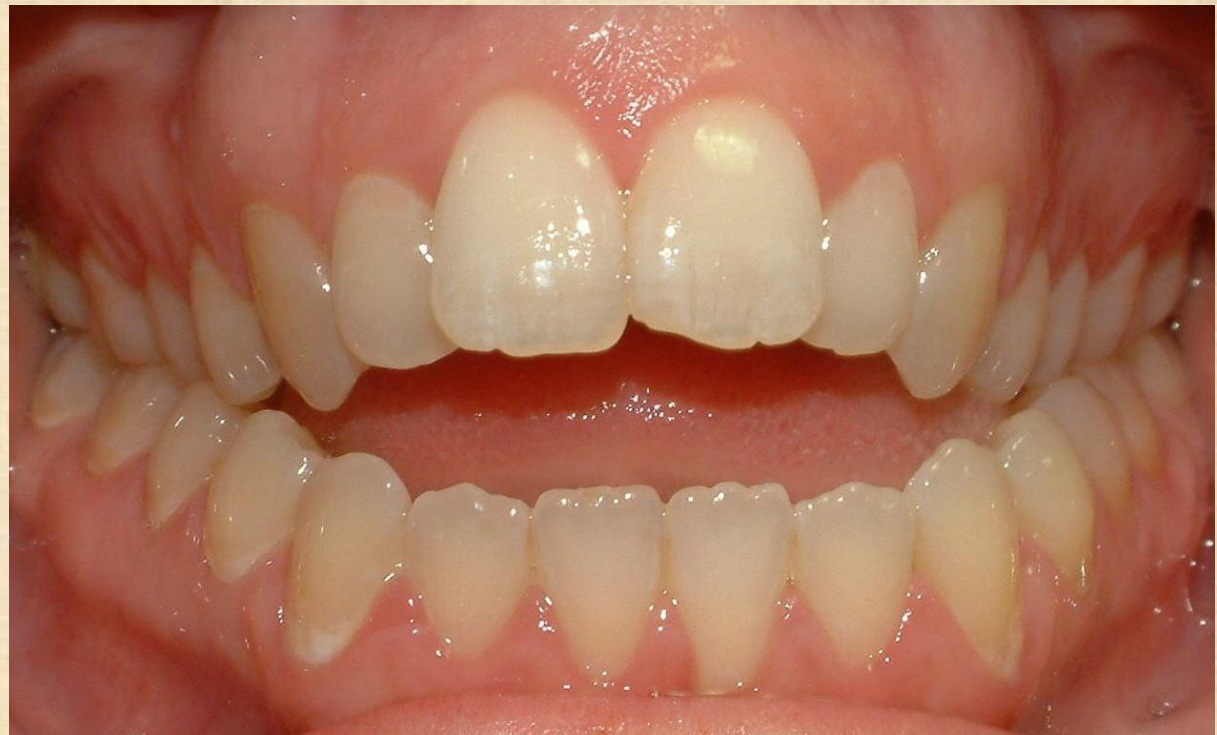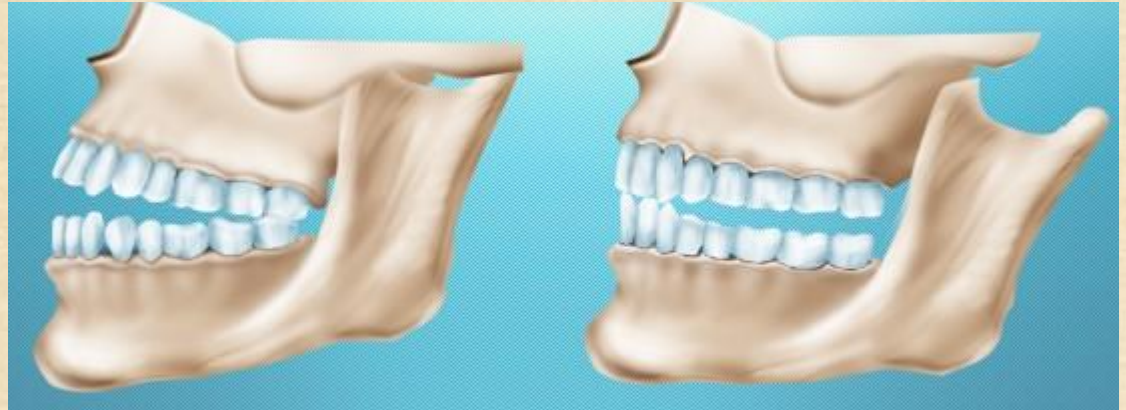Мезиальный прикус –

это аномалия прикуса, при которой верхняя является недоразвитой, а нижняя – чрезмерно развитой и, таким образом, нижняя челюсть существенно выступает вперед по отношению к верхней.



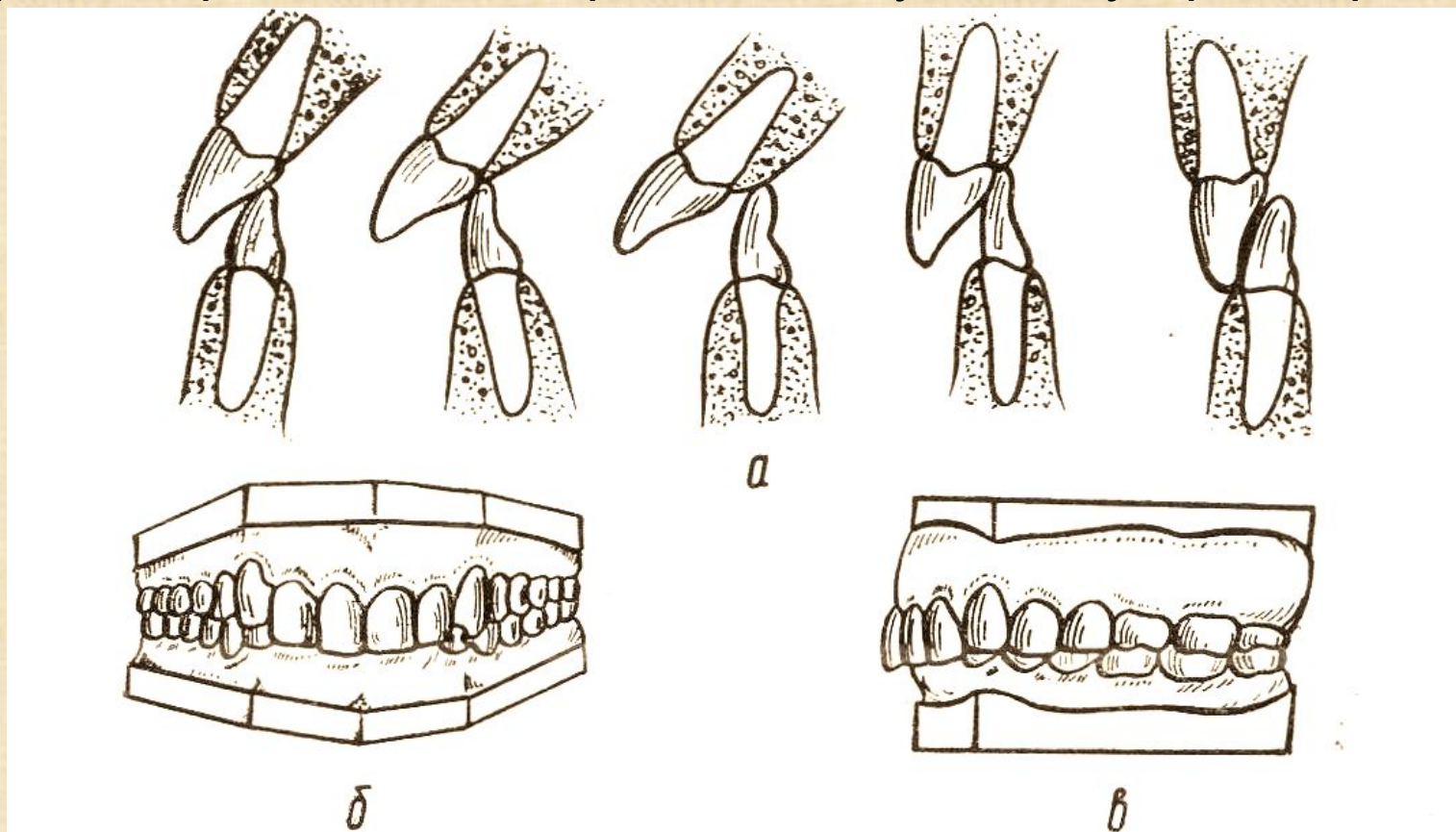
Открытый прикус

- - это патология прикуса, при которой часть зубов обеих челюстей (чаще всего передние зубы, реже – боковые) вообще не смыкаются, образуя между собой щель.



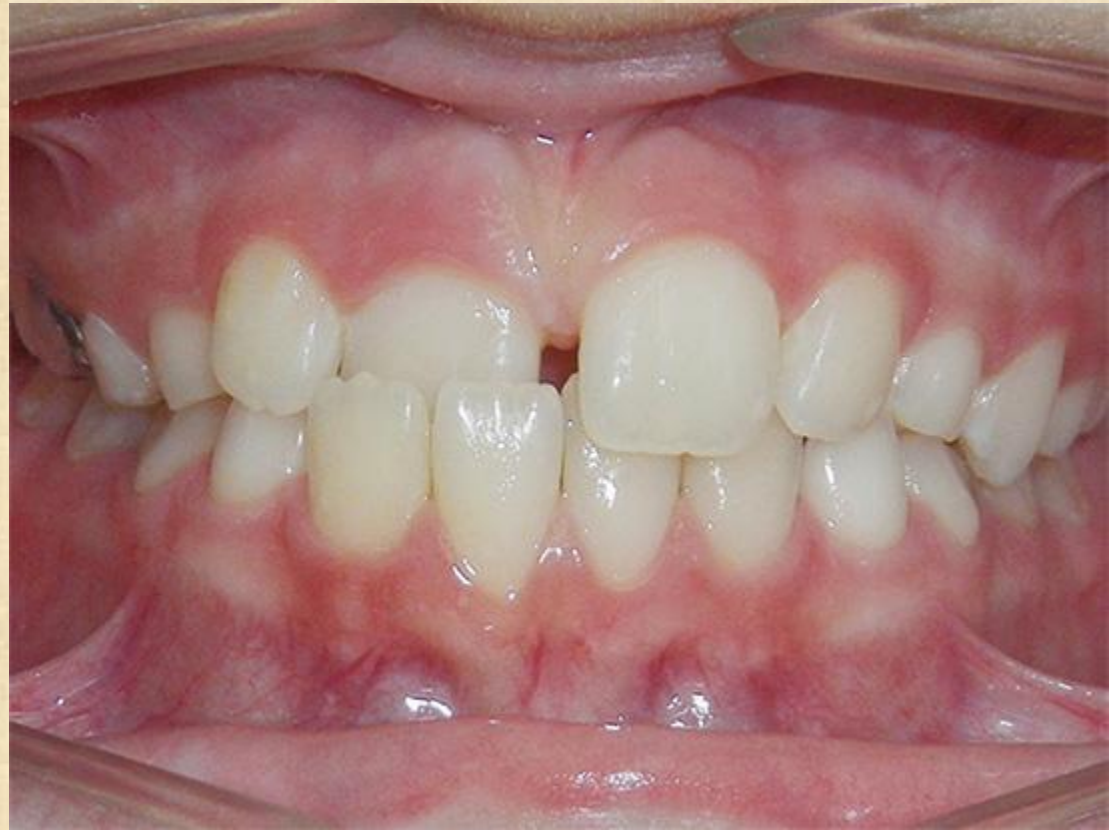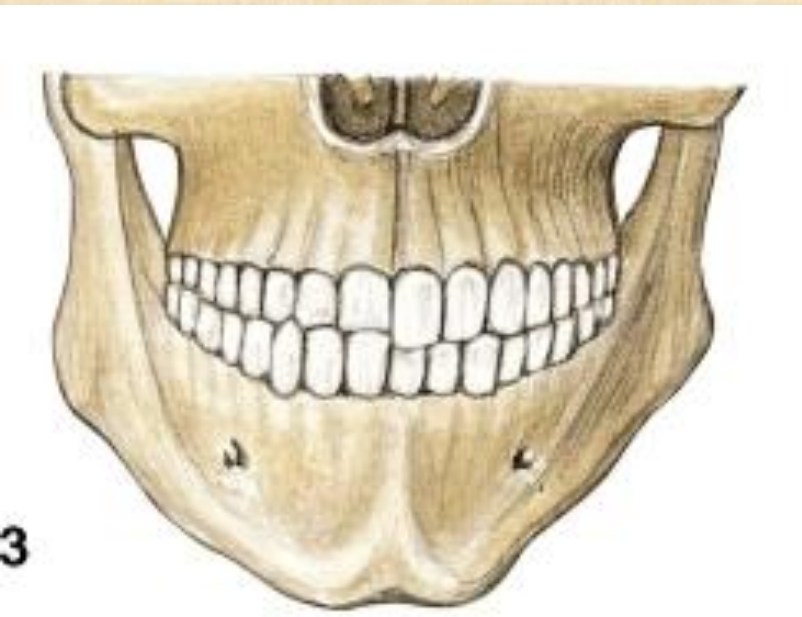
Глубокий прикус

- это одна из наиболее распространенных аномалий прикуса, при которой во время смыкания челюстей резцы верхнего зубного ряда перекрывают резцы нижнего зубного ряда более чем на половину их длины, а нижние резцы при этом не опираются на зубные бугорки верхних.



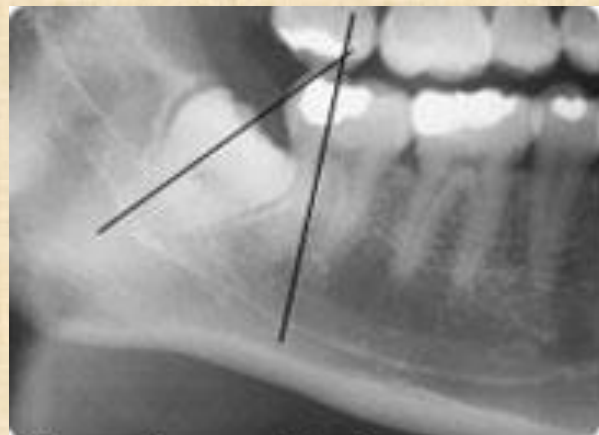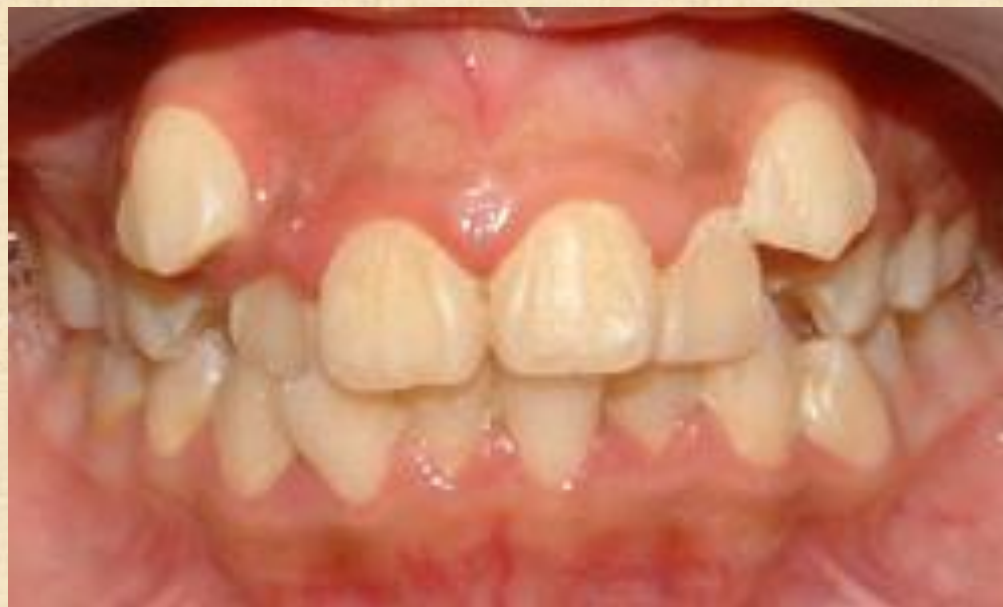Перекрестный прикус

- – это патология прикуса, для которой характерно слабое развитие одной из сторон любой челюсти.

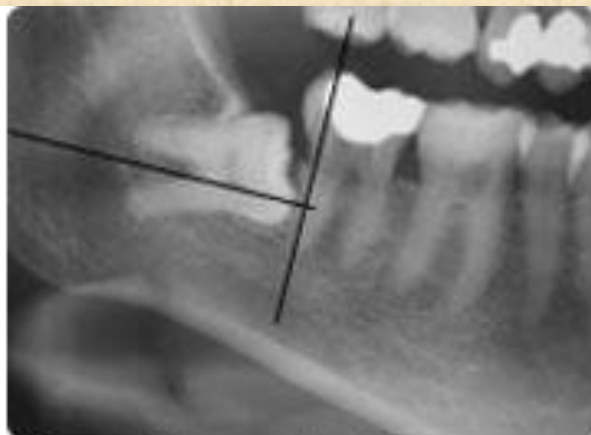


Дистопия

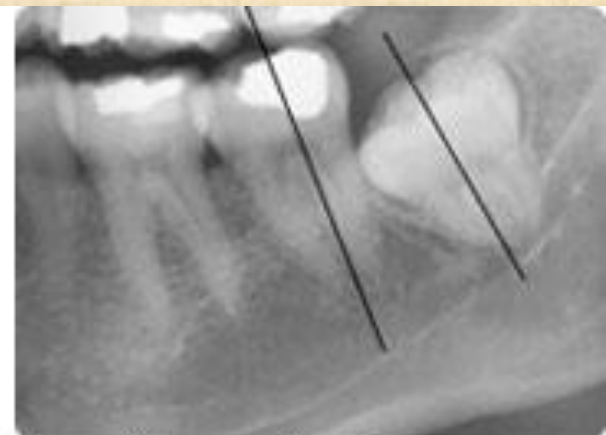- это аномалия прикуса, при которой зубы располагаются не на своём месте в зубном ряду, смещаясь со своего нормального положения в сторону.



Правый нижний зуб мудрости с косо́й дистопией



Правый нижний зуб мудрости с горизонтальной дистопией

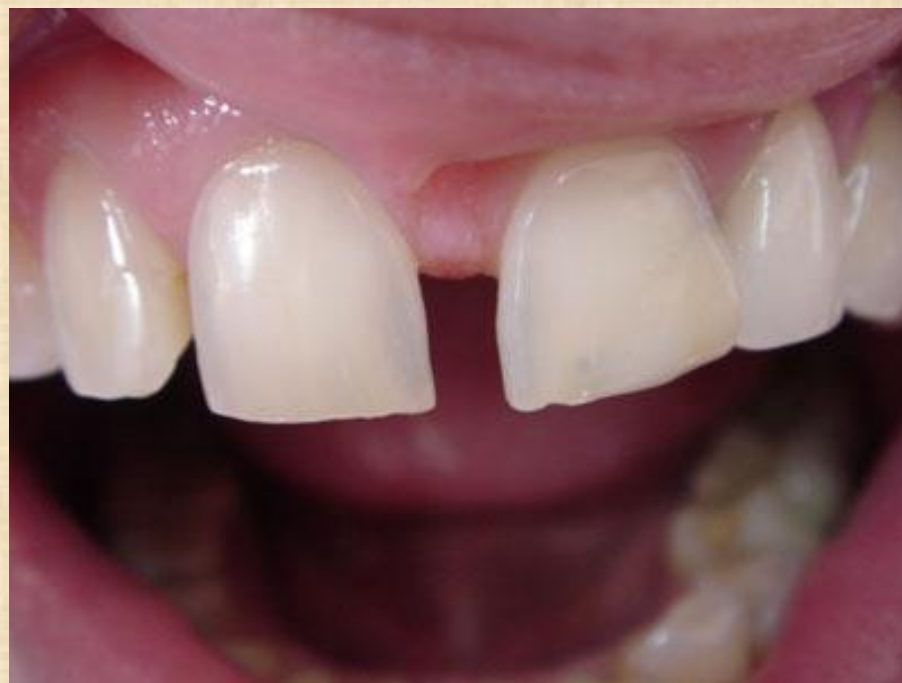
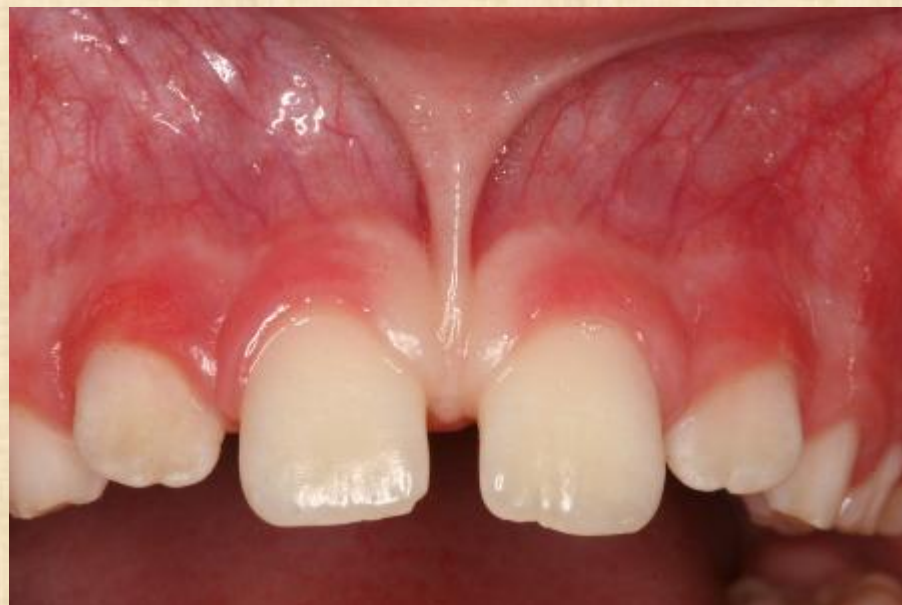
Правый нижний зуб мудрости с вертикальной дистопией

Диастем

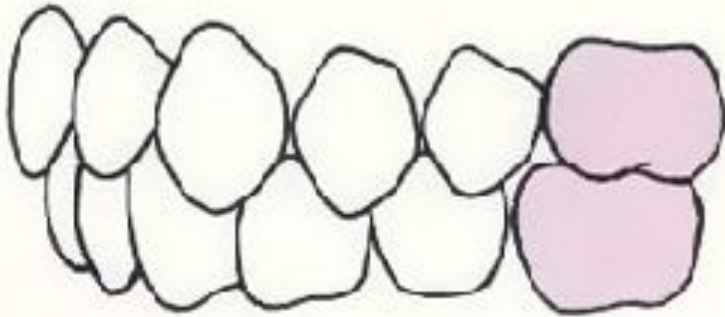
а

- – это часто встречающаяся аномалия положения зубов, для которой характерно возникновение промежутка (щели) между центральными резцами шириной от 1 до 6 миллиметров (чаще всего наблюдается между резцами верхнего зубного ряда, но иногда и в нижнем зубном ряду).

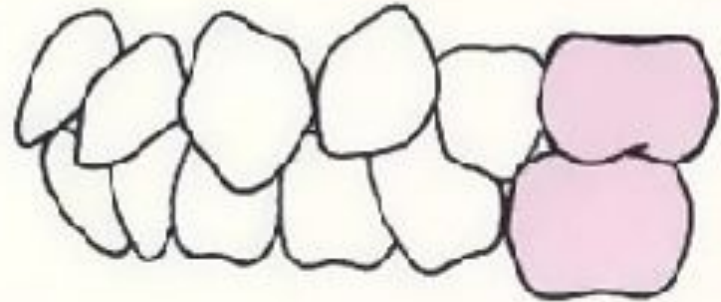


Окклюзия

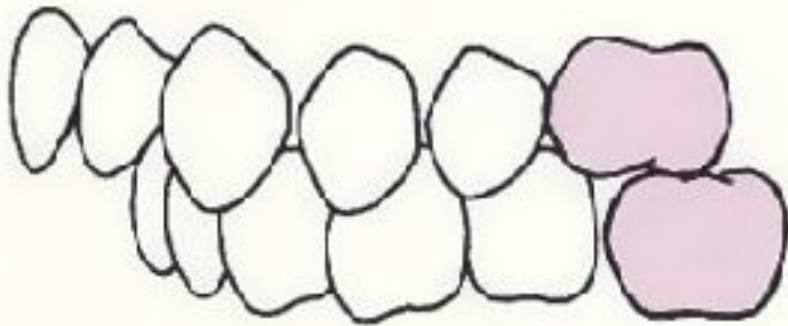
- частный вид смыкания зубных рядов, означающий положение нижней челюсти, при котором то или иное количество зубов находится в контакте.



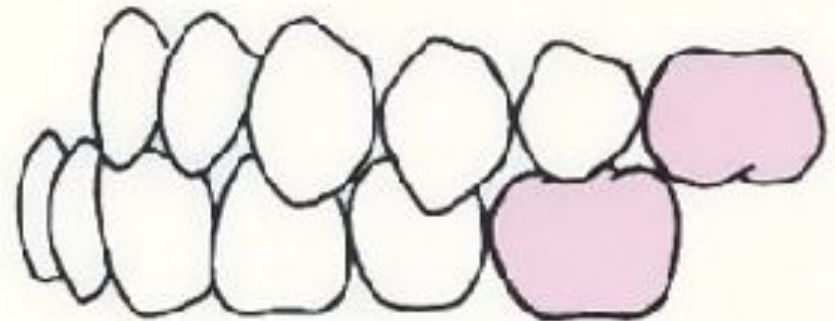
Нормальная окклюзия



Аномалия окклюзии класса I

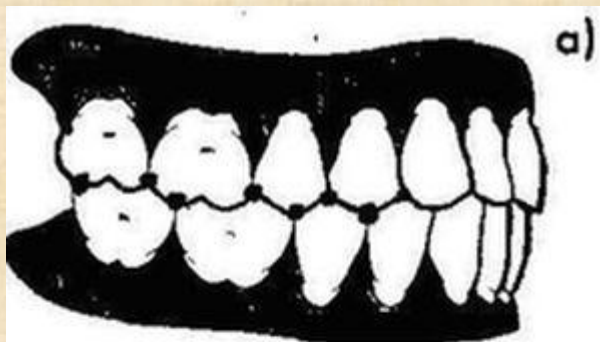


Аномалия окклюзии класса II

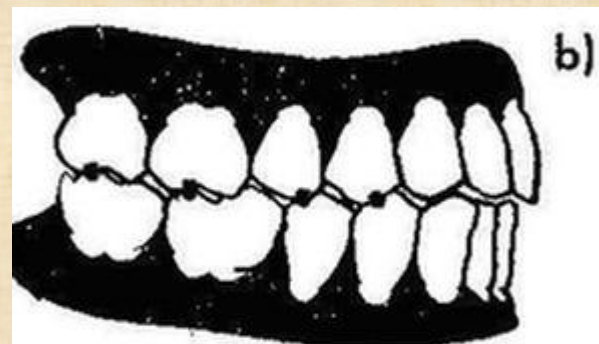


Аномалия окклюзии класса II

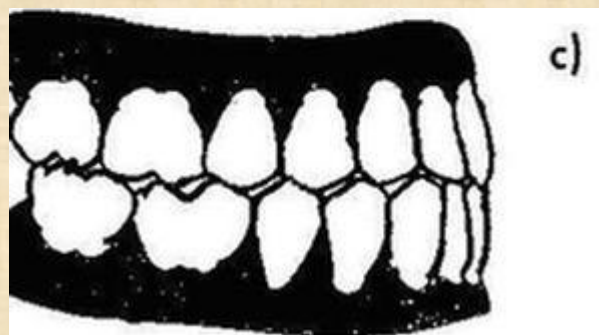Виды окклюзии



Центральная окклюзия(ИКР)



Дистальная окклюзия(RKP)



Сагиттальная окклюзия

На характер контактов задних зубов при движениях нижней челюсти оказывает влияние несколько различных факторов.

- Их называют «факторами окклюзии».
К ним относятся: суставной путь;
 движение Беннета — боковое движение рабочей суставной головки, в среднем составляет 1 мм;
 окклюзионная плоскость — средний уровень жевательных поверхностей по отношению к горизонтали;
 кривая Шпее — дистальное и верхнее искривление окклюзионной плоскости;
 кривая Уилсона — искривление окклюзионной плоскости, рассматриваемое во фронтальной плоскости;
 морфология жевательной поверхности задних зубов — высота бугров, глубина ямок, направление краевых выступов и бороздок, а также угол наклона скатов бугров составляют элементы морфологии окклюзионной поверхности, которые влияют на характер контакта задних зубов во время движений нижней челюсти;
 резцовый путь — путь, совершаемый нижними резцами при выдвигании нижней челюсти вперед;
 расстояние между суставными головками.

ФАКТОРЫ ОККЛЮЗИИ

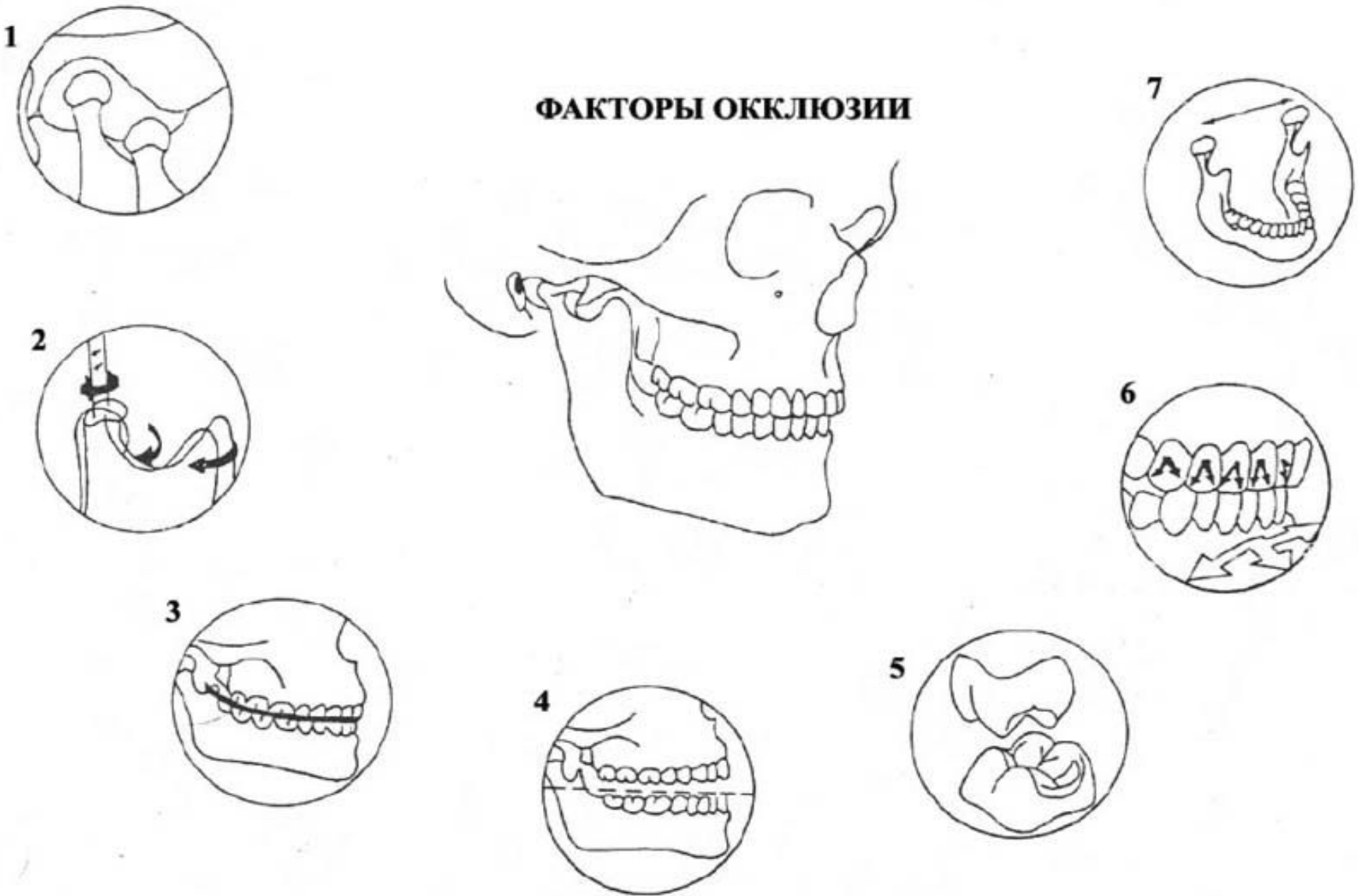


Рис. 27. Факторы окклюзии:

1 — сагиттальный суставной путь; 2 — боковой суставной путь; 3 — компенсационная кривая Шпее; 4 — ориентация окклюзионной плоскости; 5 — морфология окклюзионной поверхности боковых зубов; 6 — сагиттальный резцовый путь; 7 — расстояние между суставными головками нижней челюсти

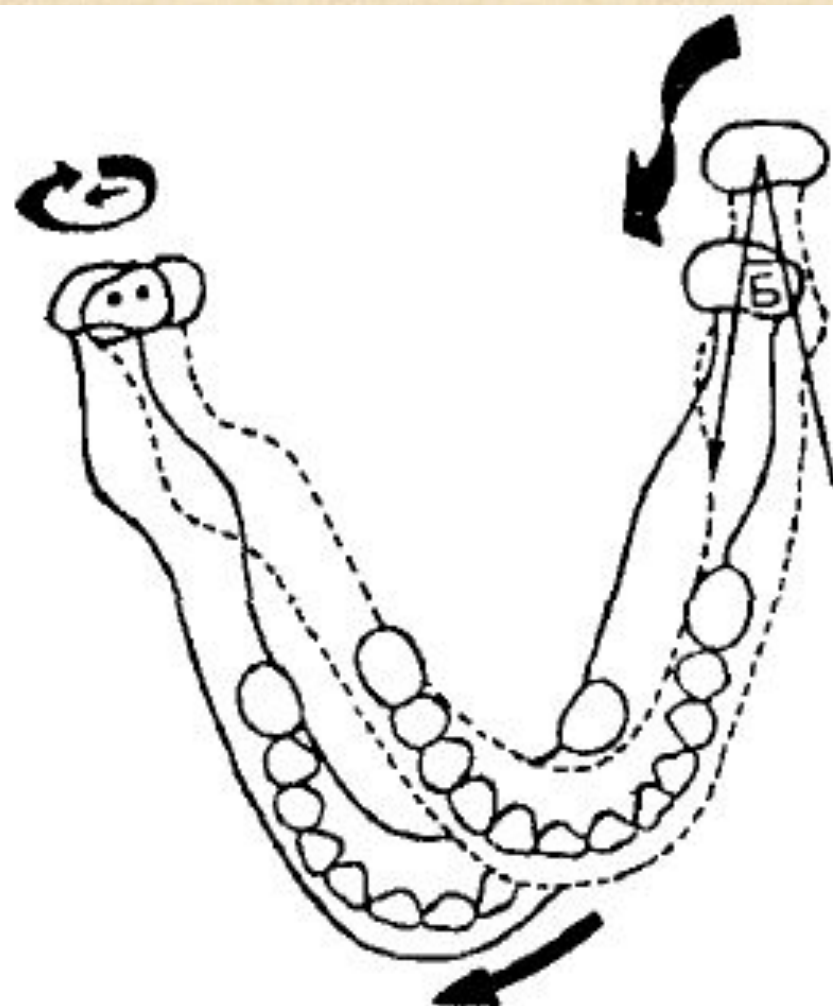
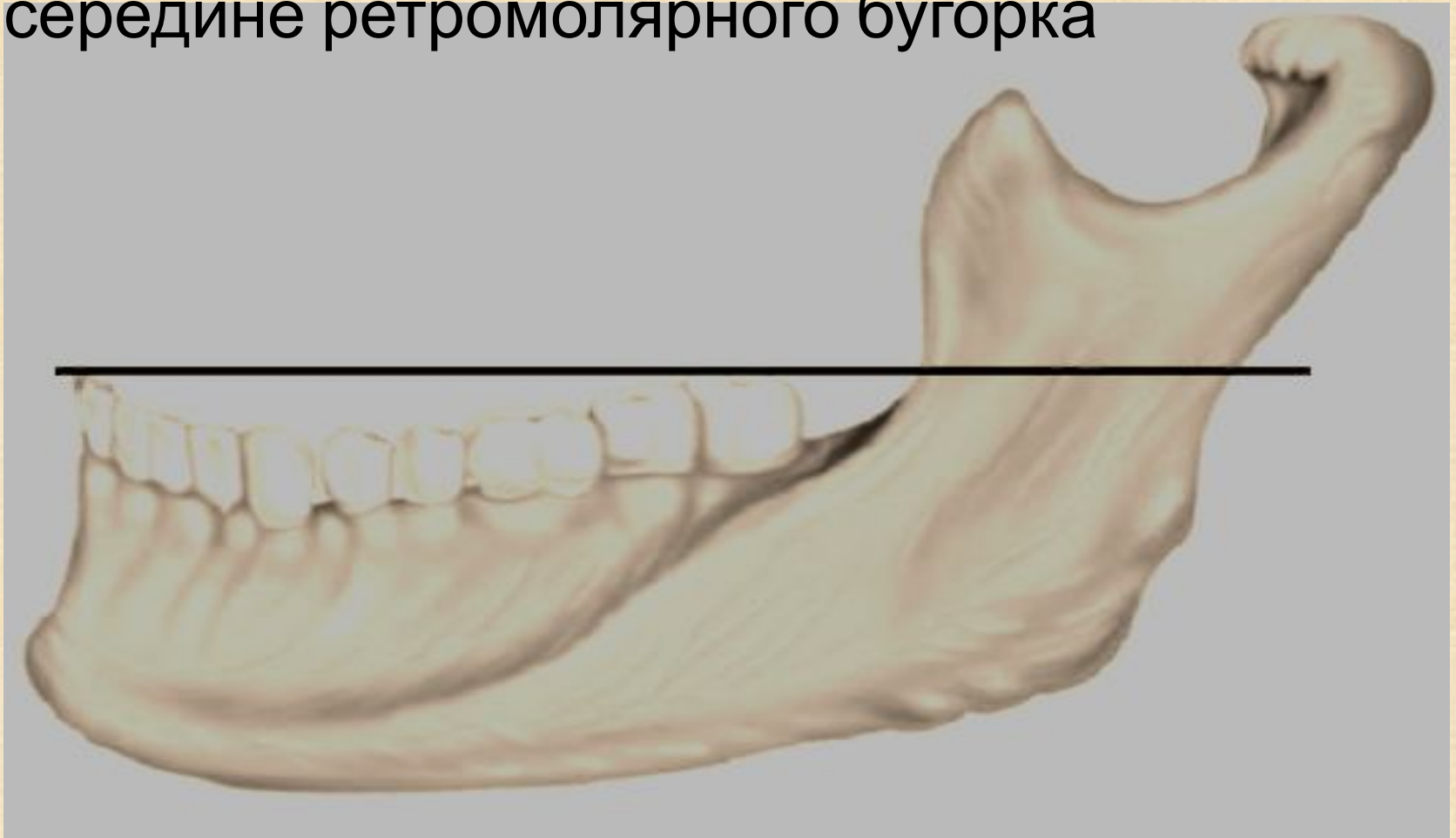
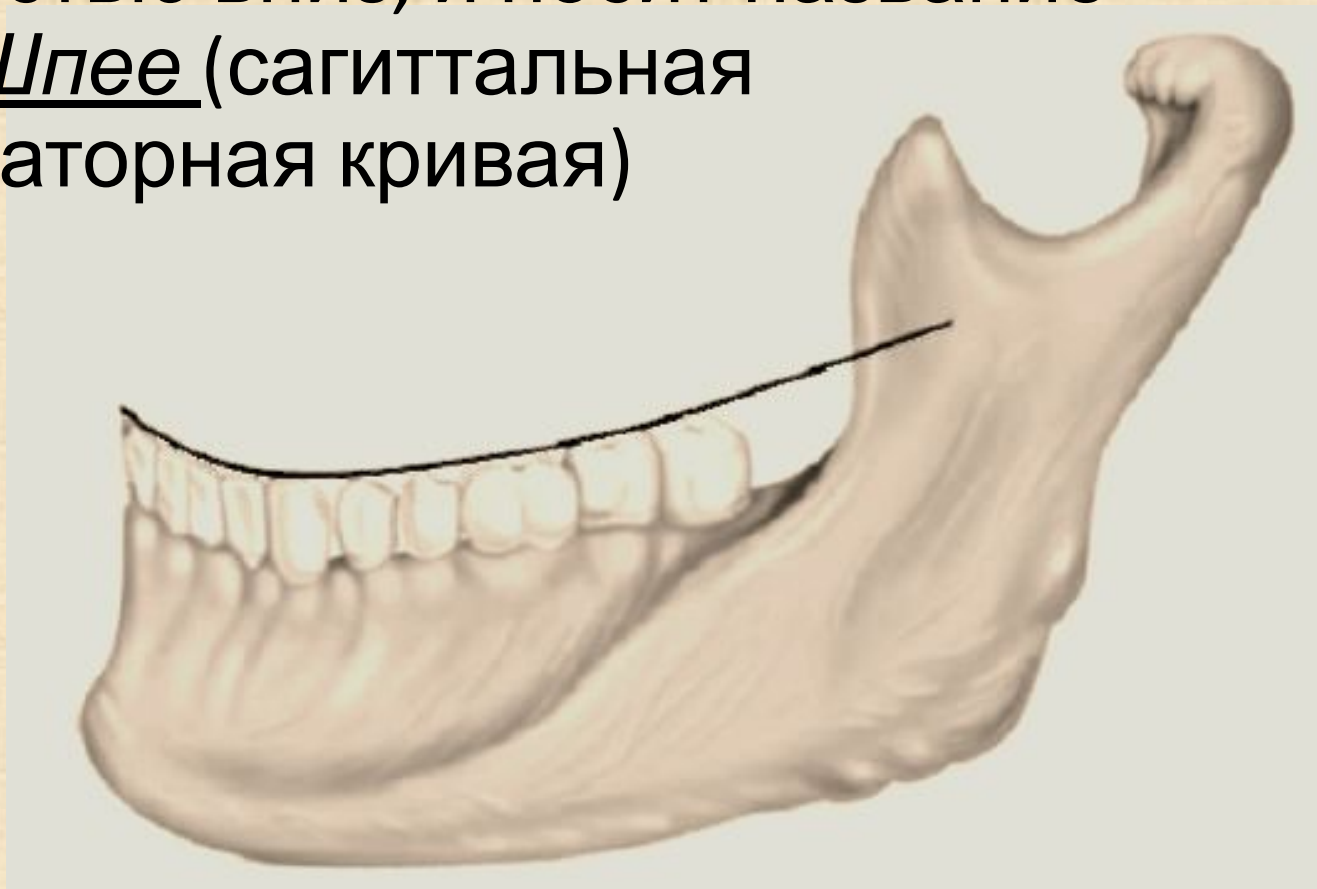
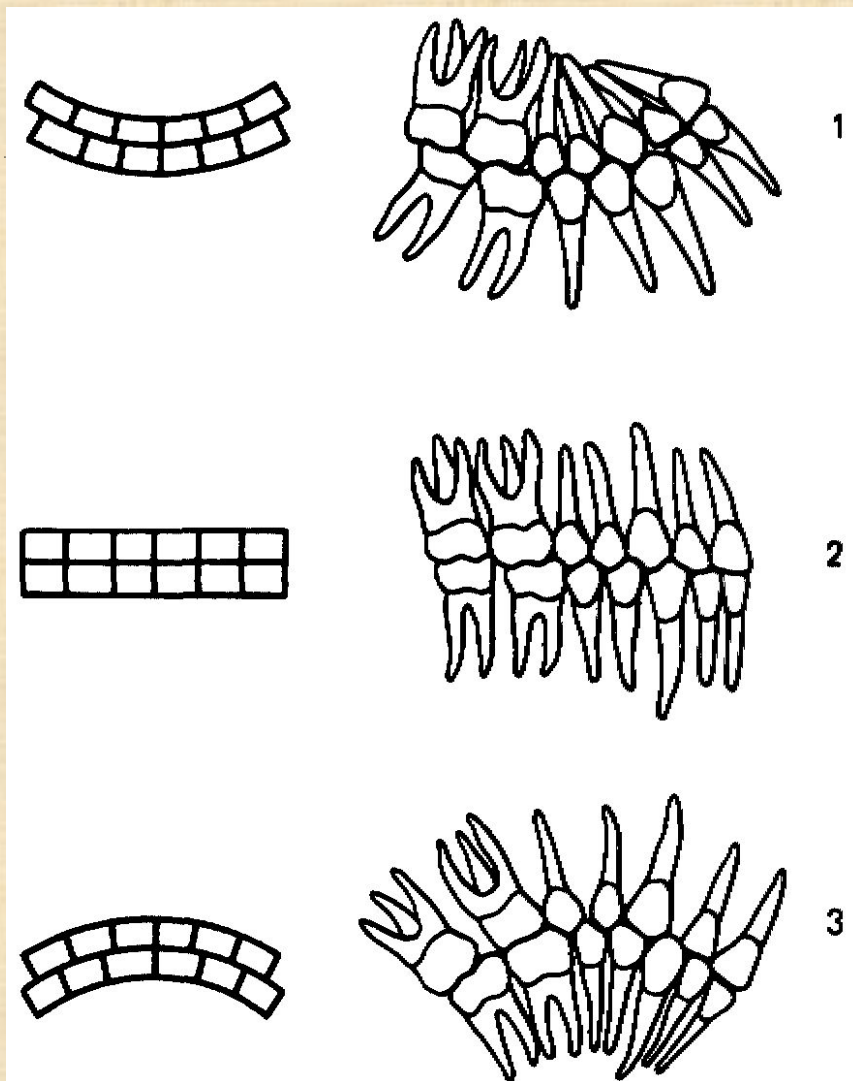
Рис. 40. Боковое движение нижней челюсти вправо в горизонтальной плоскости. Боковой сдвиг суставной головки (движение Бенета) на балансирующей стороне, Б – угол Бенета.

- Окклюзионная плоскость проходит от режущего края центрального резца нижней челюсти к вершине дистального щечного бугра второго (третьего) моляра или к середине ретромолярного бугорка

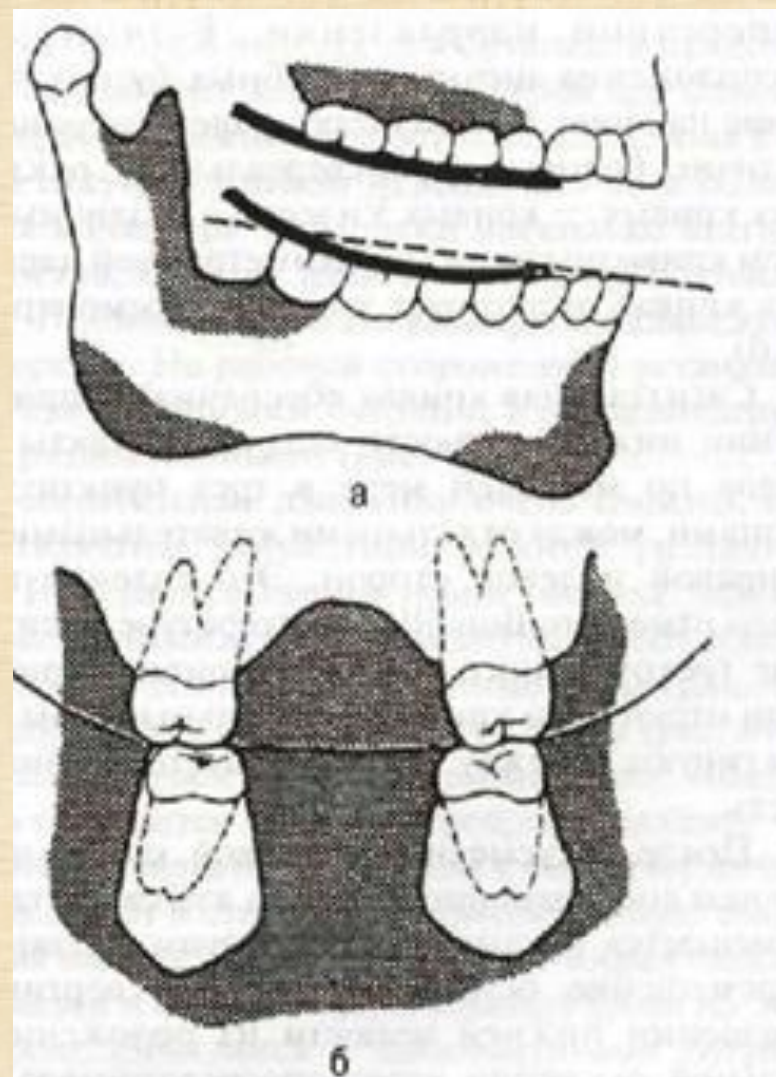


- Линия, проведенная по режущим краям передних зубов и щечным бугоркам жевательных зубов, образует сегмент окружности, обращенный выпуклостью вниз, и носит название кривая Шпее (сагиттальная компенсаторная кривая)

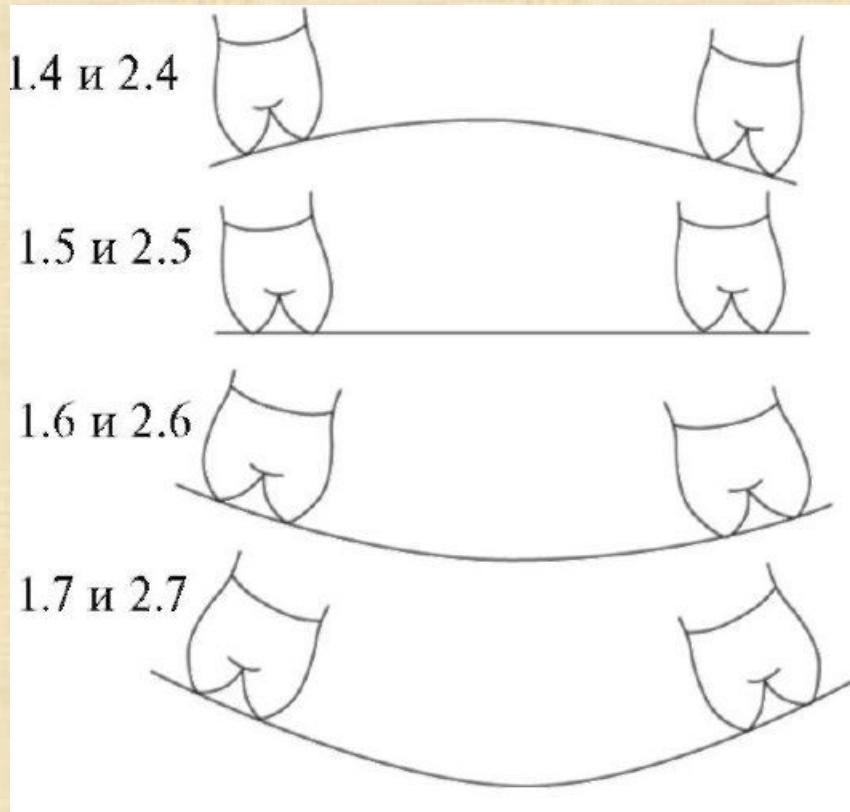




Кривая Шпее

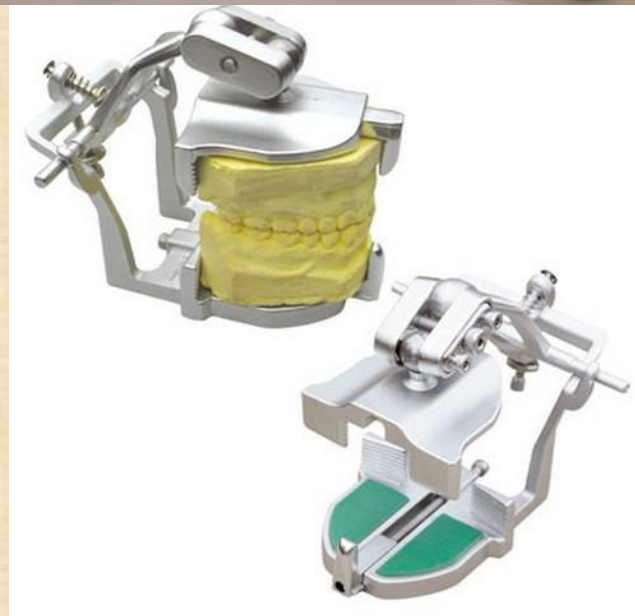
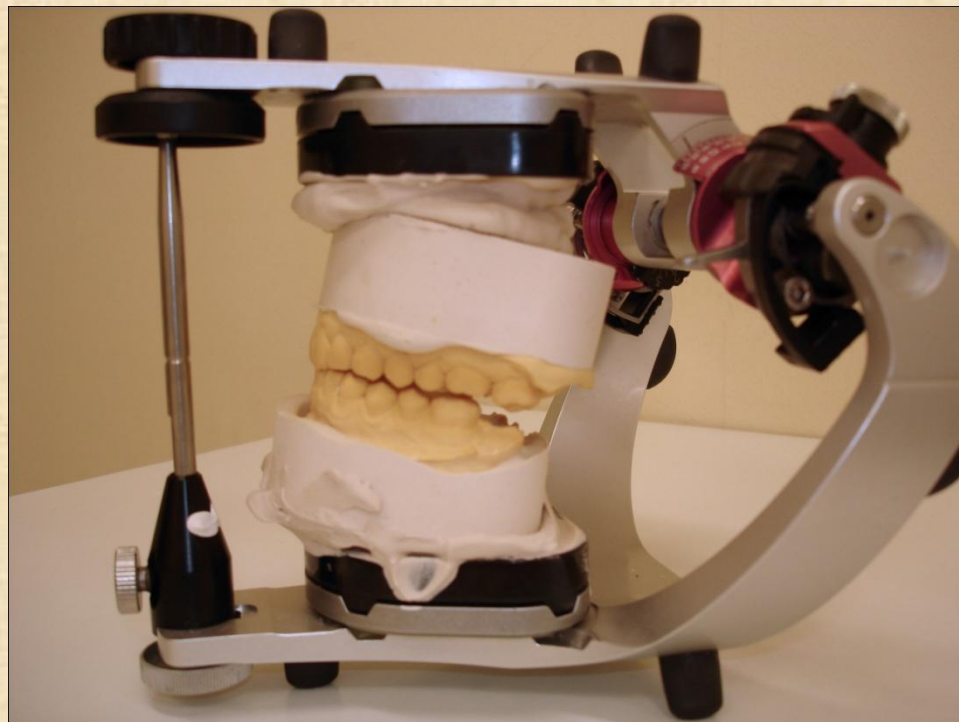
Окклюзионные кривые: а — сагиттальная Шпее; б — трансверсальная Уилсона.



- Кроме сагиттальной окклюзионной кривой, выделяют трансверзальные окклюзионные кривые (кривая Уилсона-Плиже), которые проходят через жевательные поверхности премоляров и моляров правой и левой сторон в поперечном направлении. Кривая образуется в результате разного уровня расположения щечных и небных бугров вследствие наклона зубов в сторону щеки на верхней челюсти и в сторону языка на нижней челюсти (с различным радиусом кривизны у каждой симметричной пары зубов). Кривая Уилсона-Плиже нижнего зубного ряда имеет вогнутость книзу, начинается от первого премоляра.

- Для имитации движения челюстей используются специальные приборы — артикуляторы.
- Они имитируют всевозможные движения нижней челюсти.



- **резцовый путь**

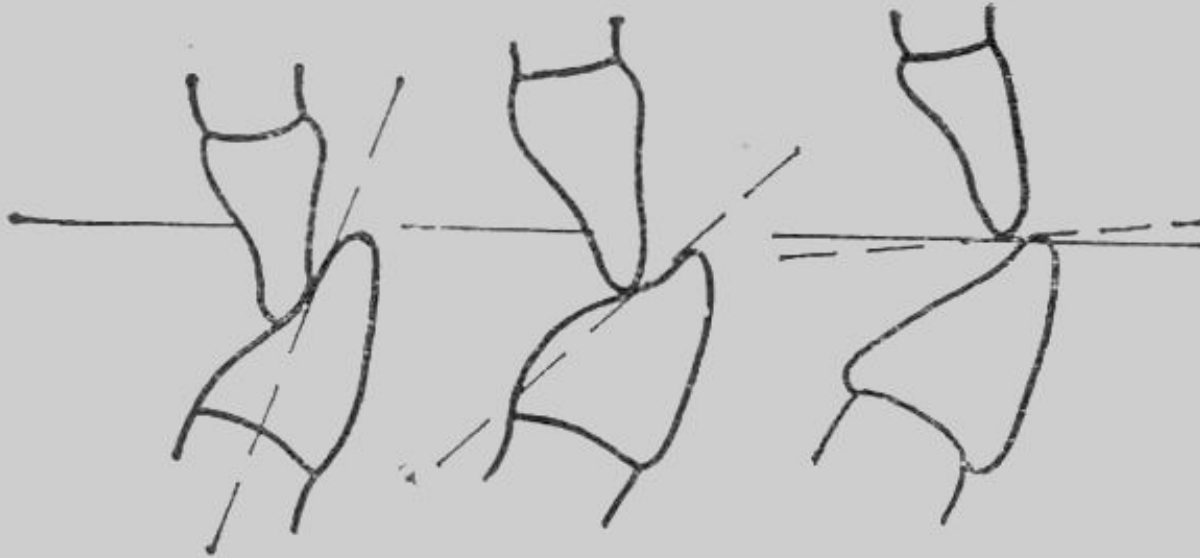
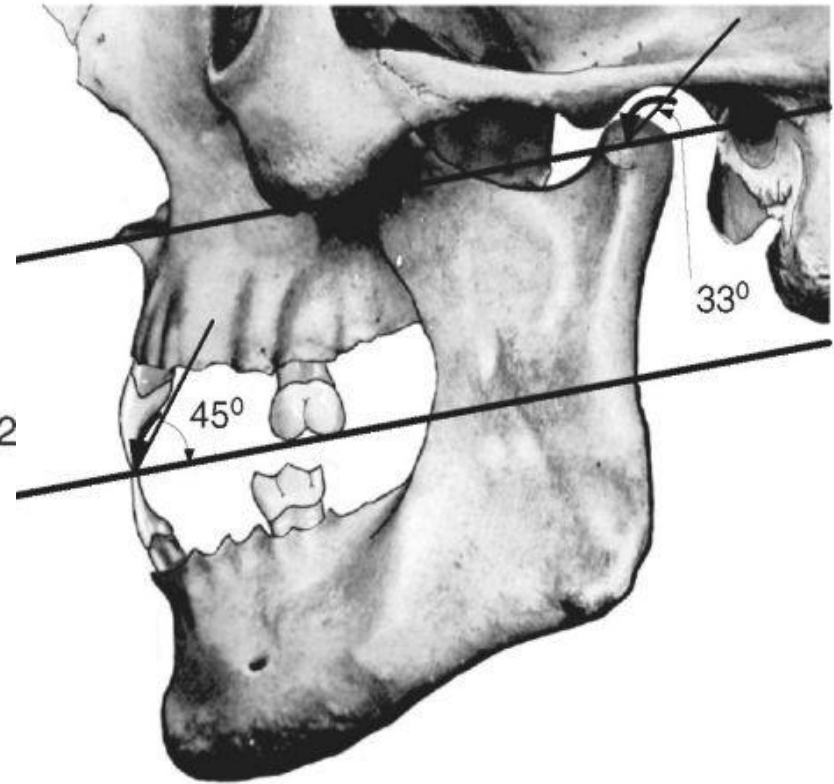
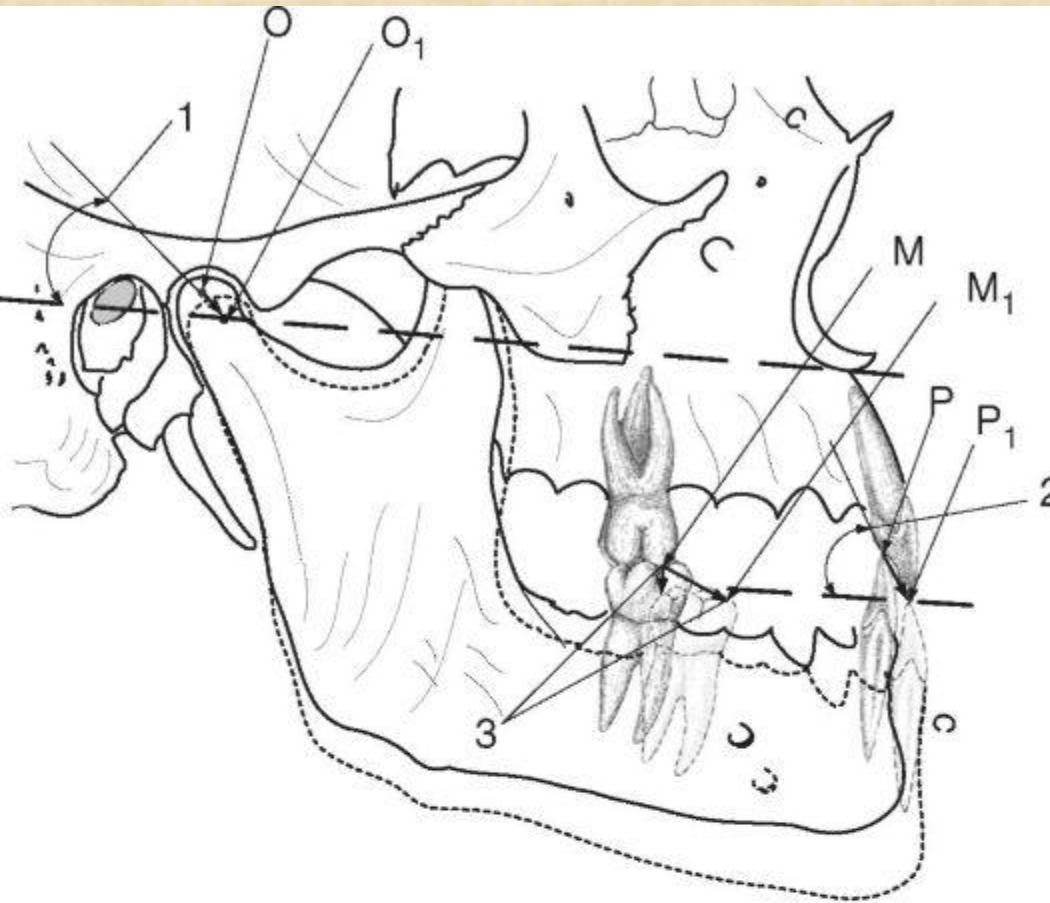


Рис. 16. Угол сагиттального резцового пути.

Сагиттальные движения нижней челюсти характеризуют выдвигание нижней челюсти вперед, т.е. комплекс движений в сагиттальной плоскости в пределах границ перемещения межрезцовой точки.

- Движение нижней челюсти вперед осуществляется двусторонним сокращением латеральных крыловидных мышц, частично височных и медиальных крыловидных мышц. Движение головки нижней челюсти может быть разделено на две фазы. В первой диск вместе с головкой скользит по поверхности суставного бугорка. Во второй фазе к скольжению головки присоединяется шарнирное движение ее вокруг собственной поперечной оси, проходящей через головки.
- Расстояние, которое проходит головка нижней челюсти при ее движении вперед, носит название сагиттального суставного пути. Оно в среднем равно 7-10 мм. Угол, образованный пресечением линии сагиттального суставного пути с окклюзионной плоскостью, называется углом сагиттального суставного пути. В зависимости от степени выраженности суставного бугорка и бугорков боковых зубов этот угол меняется, но в среднем равен 33° .

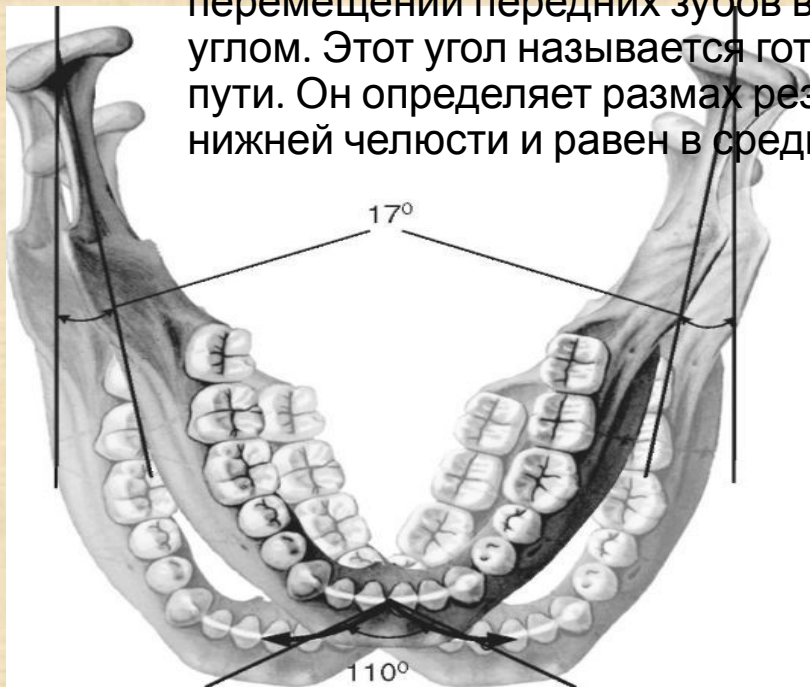Биомеханика нижней челюсти при движении из центральной окклюзии в переднюю:



- Биомеханика нижней челюсти при движении из центральной окклюзии в переднюю:

О-О₁ - сагиттальный суставной путь, М-М₁ - сагиттальный путь моляра, Р-Р₁ - сагиттальный резцовый путь; 1 - угол сагиттального суставного пути, 2 - угол сагиттального резцового пути, 3 - разобщение (дезокклюзия между

- Трансверзальные (боковые) движения нижней челюсти осуществляются в результате преимущественно одностороннего сокращения латеральной крыловидной мышцы. При движении нижней челюсти вправо сокращается левая латеральная крыловидная мышца и наоборот. При этом головка нижней челюсти на рабочей стороне (сторона смещения) вращается вокруг вертикальной оси. На противоположной балансирующей стороне (сторона сократившейся мышцы) головка нижней челюсти скользит вместе с диском по суставной поверхности бугорка вниз, вперед и несколько внутрь, совершая боковой суставной путь. Угол, образованный между линиями сагиттального и трансверзального суставного пути, называется углом трансверзального суставного пути. В литературе он известен под названием «угол Беннета» и равен, в среднем, 17° . Трансверзальные движения характеризуются определенными изменениями в положении зубов. Кривые боковых перемещений передних зубов в межрезцовой точке пересекаются под тупым углом. Этот угол называется готическим или углом трансверзального резцового пути. Он определяет размах резцов при боковых движениях нижней челюсти и равен в среднем $100-110^\circ$.



- Угол бокового резцового пути (готический угол) - это угол между линией смещения резцовой точки вправо или влево - 110° - 120°

