Клиническая демонстрация

На тему:

«Инфекционный эндокардит (болезнь Ослера)»

Паспортные данные

- ФИО
- Дата рождения (полных лет) 1954 г.р (60 лет)
- Категория: пенсионер МО
- Дата поступления

Жалобы и анамнез

ЖАЛОБЫ: на **потливость на фоне повышения температуры тела до 38,0 С; потерю массы тела на 10 кг за 3 месяца на фоне привычной диеты головокружение, «шум в ушах» на фоне повышения АД до 170/70 мм рт.ст.; эпизоды учащенного сердцебиения, чувства перебоев в работе сердца; отеки стоп и голеней до нижней трети бедра; одышку смешанного характера, возникающую при подъеме на четвертый этаж; периодический кашель по вечерам со слизистым отделяемым в объеме 30-50 мл;**
на чувство изжоги после еды; нарушение стула (запор до 2-3 х дней).

АНАМНЕЗ ЖИЗНИ: Уроженец г. Астрахани. Генеральный директор «Клиника Нарком».

Аллергологический анамнез: не отягощен.

Вредные привычки: стаж курения 40 лет по пачке в три дня, с января 2014 г. не курит. Алкоголем не злоупотребляет.

АНАМНЕЗ ЗАБОЛЕВАНИЯ:
Считает себя больным с ноября 2013 г. когда появилась слабость, недомогание на фоне повышения температуры тела до 38.0 С, без признаков катаральных явлений.
Характерна закономерность: повышение температуры тела до 38.0 и ее нормализация через 3 дня; 2 дня температура нормальная, затем вновь повышается и сохраняется 3 дня. Прием линкомицина 750 мг/сут., без видимого положительного эффекта. Январь 2013 г. прием линкомицина 500 мг/сут в течение 2-х недель, на этом фоне не регистрировал повышения температуры тела.
Вновь повышение температуры тела до 38,0 С, в связи с чем стал принимать цифран по 1 г/сут, но температура не нормализовалась. Со слов, на протяжении 10 лет страдает артериальной гипертензией. Постоянно принимал милдронат по 500 мг/сут, нолипрел форте 5/1.25 мг/сут, панангин, В январе 2013 г. пациент стал принимать энзикс дуо 10/2.5 мг/сут., с положительной динамикой. В январе 2014 года пациент самостоятельно перестал принимать антигипертензивные средства, регистрировал АД на уровне 110/70 мм рт.ст., сопровождающееся слабостью, головокружением. Периодически принимал гипотиазид по 25 мг/сут, в связи с отеками ног. Со слов, последняя госпитализация в 1996 г. в клинику ТУВ-1 по поводу перенесенного миокардита.

ОБСУЖДЕНИЕ жалоб и анамнеза

- **ОБСУЖДЕНИЕ жалоб и анамнеза:**

При анализе *жалоб* важно обратить внимание на стойкое повышение температуры тела, сохраняющееся несмотря на пероральный прием антибиотиков, постепенное увеличение признаков недостаточности кровообращения, спонтанная «нормализация» артериального давления. При сборе жалоб и анамнеза необходимо выяснять проводились ли какие-то медицинские манипуляции у больного (операции, санирование полости рта, ФГДС и т.д.), переливание крови.

- **Важно запомнить:**

Лихорадка и интоксикация — это наиболее ранние и постоянные симптомы инфекционного эндокардита, которые наблюдается почти у всех больных. Характер повышения температуры тела может быть самым разнообразным. При подостром эндокардите болезнь чаще начинается как бы исподволь, с *субфебрильной температуры*, недомогания, головных болей, общей слабости, быстрой утомляемости, снижения аппетита, похудания. Субфебрильная температура сопровождается познабливанием и потливостью.

Через несколько недель (до 4–8 недель) формируется более или менее типичная клиническая картина. Устанавливается неправильная *лихорадка ремиттирующего типа* (реже гектическая или постоянная). Температура тела повышается обычно до 38–39С и сопровождается выраженными *ознобами*. Иногда подъемы температуры сменяются короткими периодами ее снижения до субфебрильных или нормальных цифр. При этом выделяется *обильный липкий пот* с неприятным запахом.

Кардиальные симптомы обычно появляются позже, при формировании аортального или митрального порока сердца или/и развития миокардита. На фоне нарастающей интоксикации и повышения температуры тела могут появляться и постепенно прогрессировать следующие симптомы:

- *одышка* при небольшой физической нагрузке или в покое;
- *боли в области сердца,* чаще длительные, умеренной интенсивности; в более редких случаях боли приобретают острый характер и напоминают приступ стенокардии;
- стойкая *синусовая тахикардия,* не зависящая от степени повышения температуры тела.
- Позже может появляться развернутая клиническая картина *левожелудочковой недостаточности.*

Следует помнить, что инфекционный эндокардит, являющийся полиорганным заболеванием, **может манифестировать** симптомами, обусловленными поражением не только сердца, но и других органов и систем.

В связи с этим на первый план могут выступать следующие симптомы:

- отеки под глазами, кровь в моче, головные боли, боли в поясничной области, нарушения мочеиспускания (симптомы гломерулонефрита или инфаркта почки);
- интенсивные головные боли, головокружения, тошнота, рвота, общемозговые и очаговые неврологические симптомы (цереброваскулит или тромбоэмболия мозговых сосудов с развитием ишемического инсульта);
- резкие боли в левом подреберье (инфаркт селезенки);
- высыпания на коже по типу геморрагического васкулита;
- клинические проявления инфарктной пневмонии;
- внезапная потеря зрения;
- боли в суставах и др.

Объективный статус и его обсуждение

- Общее состояние удовлетворительное;
- Температура тела 37.3 С;
- Кожа влажная, тургор снижен, цвет «кофе с молоком»;
- Ксантелазмы в периорбитальной области;
- Множественные папиломы на передней поверхности груди, в подмышечных областях;
- Отёки стоп и голеней до нижней трети бедра;
- Пальпаторно определяется увеличение надключичных и подмышечных групп лимфатических узлов справа, безболезненны, не спаяны с друг другом и подкожно-жировой клетчаткой;
- Пульс 102 в минуту, ритмичный;
- АД 170/70 мм рт.ст.;
- Тоны сердца приглушены по экстракардиальным причинам, I тон на верхушке ослаблен. В точке Боткина-Эрба выслушивается дующий диастолический шум;
- ЧДД 16 в минуту. При аускультации над легкими дыхание жесткое, хрипов нет;
- Размеры печени по Курлову: 14х10х9 см;
- Селезенка пальпируется, выступает из-под края реберной дуги на 5 см;
- Поколачивание по поясничной области: «-».

ОБСУЖДЕНИЕ объективного статуса:

Бледность кожных покровов с серовато-желтым оттенком (цвет *«кофе с молоком»*). Бледность кожи объясняется, в основном, характерной для инфекционного эндокардита анемией, а желтушный оттенок кожи — вовлечением в патологический процесс печени и гемолизом эритроцитов. Похудание весьма характерно для больных инфекционным эндокардитом. Иногда оно развивается очень быстро, в течение нескольких недель. Изменения концевых фаланг пальцев в виде «барабанных палочек» и ногтей по типу «часовых стекол», выявляющиеся иногда при сравнительно быстром течении заболевания (около 2–3 мес.). Периферические симптомы, обусловленные *васкулитом* или *эмболией*: На коже могут появляться *петехиальные геморрагические высыпания (пятна Джейнуэя)*. Они имеют небольшие размеры, не бледнеют при надавливании, безболезненны при пальпации. Нередко петехии локализуются на передней верхней поверхности грудной клетки, на ногах. Со временем петехии приобретают коричневый оттенок и исчезают. Иногда петехиальные геморрагии локализуются на переходной складке конъюнктивы нижнего века — *пятна Лукина - Либмана,* или на слизистых оболочках полости рта. В центре мелких кровоизлияний в коньюнктиву и слизистые оболочки имеется характерная зона побледнения. *Пятна Рота* — аналогичные пятнам Лукина мелкие кровоизлияния в сетчатку глаза, в центре также

Линейные геморрагии под ногтями.

Узелки Ослера — болезненные красноватые напряженные образования размером с горошину, располагающиеся в коже и подкожной клетчатке на ладонях, пальцах, подошвах. Узелки Ослера представляют собой небольшие воспалительные инфильтраты, обусловленные тромбоваскулитом или эмболией в мелкие сосуды. Появившись в коже или подкожной клетчатке, они достаточно быстро исчезают.

Положительная проба Румпеля–Лееде–Кончаловского

Признаки сердечной недостаточности, развивающейся вследствие формирования аортальной, митральной или трикуспидальной недостаточности и миокардита: положение ортопноэ, цианоз, влажные застойные хрипы в легких, отеки на ногах, набухание шейных вен, гепатомегалия и др.

Другие внешние проявления болезни, обусловленные иммунным поражением внутренних органов, тромбоэмболиями, а также развитием септических очагов во внутренних органах, например:

- нарушения сознания, параличи, парезы и другие общемозговые и очаговые неврологические симптомы, являющиеся признаками церебральных осложнений (инфаркта мозга, развивающегося вследствие тромбоэмболии мозговых сосудов, внутримозговых гематом, абсцесса мозга, менингита и т.п.);
- признаки тромбоэмболии легочной артерии (ТЭЛА), нередко выявляющиеся при поражении трикуспидального клапана (особенно часто у наркоманов) — одышка, удушье, боль за грудиной, цианоз и др.;
- признаки тромбоэмболии и септического поражения селезенки — спленомегалия, болезненность в левом подреберье;
- объективные признаки острого асимметричного артрита

Лабораторные и инструментальные исследования (1)

- Клинический анализ крови: диагностирована нормохромная нормоцитарная анемия с признаками воспаления. эритроциты 3.56х 10^{12}/л, гемоглобин 98 ед, лейкоциты 8,8 х10^{9}/л, тромбоциты 382х10^{9}/л, СОЭ 67 мм/ч, эозинофилов 6%, базофилов 0%, лимфоцитов 3%, моноцитов 2%, п/я 11%, с/я 81%, MCV 85фл, MCH 27.6 пг, MCHC 326 г/л, MPV 6.8 фл.
- Общий анализ мочи: изменений не выявлено.
- Исследование экскрементов: Обнаружены яйца Diphyllobothrium latum.
- Биохимический анализ крови: отмечено повышение концентрации глюкозы до 6.91 ммоль/л; мочевой кислоты до 481 у/л и С-реактивного белка до 100.45 г/л.
- (креатинин 90 ммоль/л, мочевина 3.1 ммоль/л, глюкоза 6.91 ммоль/л, K^{+} 3.8 ммоль/л, Na^{+} 135.9 ммоль/л, общ. белок 62 г/л, АЛТ 19 у/л, АСТ 14 у/л, холестерин 5.07 ммоль/л, ТГ 0.83 ммоль/л, ЛПОНП 0.38 у/л, альбумины 37.36 г/л, глобулины 34, ЛДГ 198 у/л, общ. биллирубин 11.0 мкмоль/л, ГГТ 59 у/л, ЩФ 100 у/л, амилаза 35 у/л, мочевая кислота 481 у/л, С-реактивный белок 100.45 г/л.)
- Протеинограмма: диагностирована диспротеинемия с гипоальбуминемией и гипергаммаглобулинемией. альбумин 42.44%, альфа-1 7.05%, альфа-2 9.40 %, бета 13.2%, гамма 27.92%.
- Иммунограмма: зарегистрировано повышение концентрации Ig G 25.11.
- Инфекционно-иммунологическое исследование крови: положительная реакция Ig G (1:200) к антигену Аскарид.

Лабораторные и инструментальные исследования (2)

- Тиреоидный статус: T_3 2.71 пг/мл, ТТГ 0.43 млу/мл, АТТПО 37 у/мл, Паратгормон 26.8 пг/мл, Т-ТГ 25 у/мл. или вариант нормы
- ПСА 0.58 нг/мл; РЕА 80.33 нг/мл; АСО 103 ме/мл.
- УЗИ органов брюшной полости: печень увеличена, правая доля 21.2 см, левая доля 10.2 см, контуры ровные, структура однородная, эхогенность повышена, сосудистый рисунок обеднен, сосуды (воротная вена, печеночные вены) не расширены. Желчный пузырь правильной формы, размеры: длина 6.2 см, диаметр 4.2 см; контуры ровные, стенка 4 мм, не изменена, внутриполостные образования – не выявлены. Поджелудочная железа лоцируется не четко, не увеличена, размеры (головка 23.4 мм, тело 17.8 мм, хвост - мм), контуры не четкие, не ровные, эхогенность повышена, структура неоднородная, вирсунгов проток не расширен (2мм). Селезенка не увеличена, размеры (длина 11.6 см, толщина 6.2 см), структура однородная. Почки расположены в типичном месте, нормальной подвижности, контуры обычные; правая почка 10.2*6.0 см, паренхима однородная 21.0 мм, левая почка 11.5*6.2 см, паренхима однородная 22.5мм; ЧЛС обеих почек не расширена, конкрементов не выявлено. Заключение: диффузные изменения печени по типу жирового гепатоза. Диффузные изменения поджелудочной железы. На момент осмотра селезенка не увеличена.
- Рентгенография грудной клетки в 3-х проекциях и околоносовых пазу: вариант нормы

Лабораторные и инструментальные исследования (3)

- ЭХО-КГ: Стенки аорты уплотнены. Аортальные полулуния уплотнены. Вегетации на створках аортального клапана. Аортальный стеноз 1 степени. Аортальная регургитация 1-2 степени. Эксцентрическая гипертрофия ЛЖ с дилатацией его полости. Дилатация всех полостей сердца. Систолическая функция ЛЖ сохранена. Диастолическая дисфункция ЛЖ 2 типа. Митральная регургитация 1 степени. Перикард без особенностей
- кровь из 2-х разных вен с интервалом в 1 час, выделена культура St. Mitis

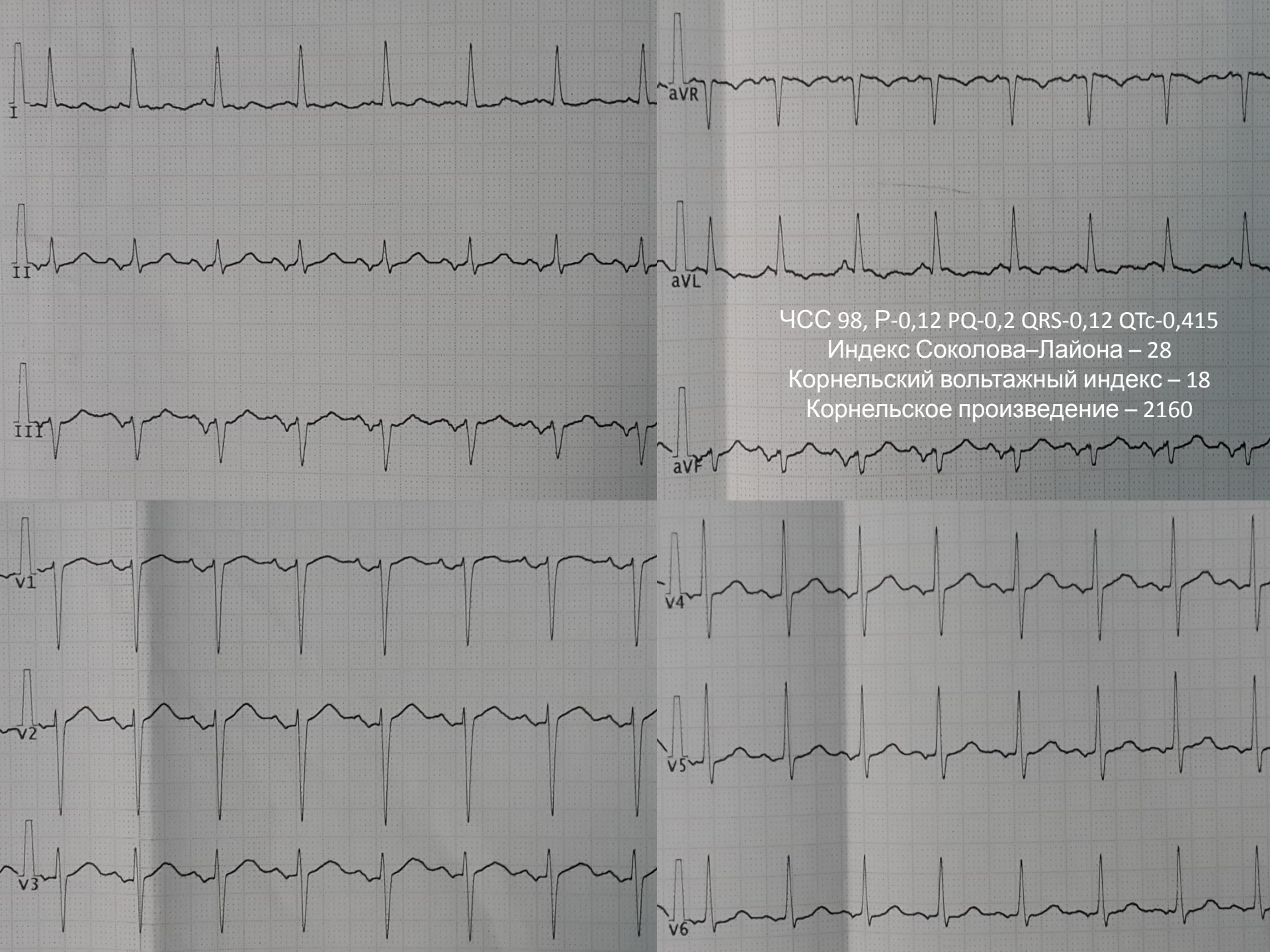

ЧСС 98, P-0,12 PQ-0,2 QRS-0,12 QTc-0,415
Индекс Соколова–Лайона – 28
Корнельский вольтажный индекс – 18
Корнельское произведение – 2160

Обсуждение лабораторных и инструментальных исследований (1)

В типичных случаях заболевания в анализах крови обнаруживают характерную триаду симптомов: анемию, лейкоцитоз и увеличение СОЭ.

- Анемию, чаще нормохромного типа, особенно при первичном инфекционном эндокардите. Анемия обусловлена главным образом угнетением костного мозга.
- Увеличение СОЭ в ряде случаев достигающей 50-70 мм/ч, обнаруживают почти у всех больных инфекционным эндокардитом.
- Лейкоцитоз со сдвигом лейкоцитарной формулы крови влево также весьма характерен для инфекционного эндокардита. Выраженный гиперлейкоцитоз обычно указывает на присоединение гнойно-септических осложнений. В то же время у некоторых больных число лейкоцитов может быть нормальным, а в редких случаях возможна лейкопения.

Обсуждение лабораторных и инструментальных исследований (2)

В биохимическом анализе крови, как правило, определяется выраженная *диспротеинемия*, обусловленная снижением альбуминов и увеличением содержания γ-глобулинов и частично $\acute{\alpha}_2$-глобулинов. Характерно также появление *С-реактивного протеина*, повышение содержания *фибриногена, серомукоида*, положительные осадочные пробы (формоловая, сулемовая).

У половины больных подострым инфекционным эндокардитом обнаруживают *ревматоидный фактор*, у 70–75% больных — повышенные титры *ЦИК*, высокий уровень С3 и С4 компонентов комплемента.

Посев крови на стерильность

Результаты микробиологического исследования крови являются решающими в подтверждении диагноза инфекционного эндокардита и выборе адекватной антибактериальной терапии.

- Трижды, из разных мест, с интервалом 1 час, независимо от температуры тела
- забор крови должен проводиться до начала антибактериальной терапии или (если позволяет состояние больного) после кратковременной отмены антибиотиков;
- забор крови осуществляют с соблюдением правил асептики и антисептики только путем пункции вены или артерии и с использованием специальных систем;
- полученный образец крови должен быть немедленно доставлен в лабораторию.

Критерии диагностики инфекционного эндокардита

- лихорадка выше 38С;
- относительно быстрое формирование недостаточности аортального, митрального или трикуспидального клапанов;
- наличие сопутствующих иммунных поражений (гломерулонефрит, миокардит, узелки Ослера, геморрагии, пятна Лукина и др.);
- эхокардиографическое выявление вегетаций на створках клапанов или признаки «нового» порока сердца;
- положительные результаты посева крови на стерильность;
- анемия, лейкоцитоз с нейтрофилезом, увеличение СОЭ;
- увеличение селезенки и др.

В современной клинической практике для верификации ИЭ используют критерии диагностики, разработанные научно-исследовательской группой Duke Endocarditis Service из Даремского университета (США, 1994) под руководством Д.Durack. Данная система предусматривает диагностические градации определенного, возможного и отвергнутого ИЭ, основанные на клинических и параклинических признаках.

DUKE-КРИТЕРИИ ДИАГНОСТИКИ ИЭ	
ОПРЕДЕЛЕННЫЙ (ДОКАЗАННЫЙ) ИЭ	
Морфологические критерии	1. Обнаружение микроорганизмов при гистологическом исследовании вегетаций, вегетаций-эмболов, внутрисердечных абсцессов. 2. Патологические повреждения: вегетации или внутрисердечный абсцесс с гистологическим подтверждением активного эндокардита.
Клинические критерии	
Большие критерии	1. Положительная гемокультура из 2 раздельных культур крови типичных возбудителей ИЭ* в пробах, полученных с интервалом 12 ч, или во всех 3 (а также в большинстве из 4 и более) посевах крови, осуществленных с интервалом более 1ч. 2. ЭхоКГ-признаки ИЭ – вегетации на клапанах сердца или подклапанных структурах, абсцесс или дисфункция протезированного клапана, появление признаков клапанной регургитации.

Малые критерии	1. Предшествующее поражение клапанов или внутривенное введение наркотиков. 2. Температура выше 38°С. 3. Сосудистые симптомы: артериальные эмболии, инфаркты легких, микотические аневризмы, интракраниальные кровоизлияния, симптом Лукина. 4. Иммунологические проявления: гломерулонефрит, узелки Ослера, пятна Рота, ревматоидный фактор. 5. Положительная гемокультура, не соответствующая требованиям больших критериев. 6. ЭхоКГ-признаки, не соответсвующие большим критериям.

По DUKE-критериям, ИЭ считается доказанным, если

- представлены 2 больших критерия,
- 1 большой и 3 малых или 5 малых критериев.

Эффективность DUKE-критериев составляет 63-81%.

Клинические критерии активности инфекционного эндокардита

Критерии активности	**Степень активности**		
	Третья	**Вторая**	**Первая**
Функциональный класс СН	III - IV	II	I
Формирование порока	Быстрое	Медленное	Медленное
Динамика шумов сердца	Быстрая	Медленная	Медленная
Температура тела	39-41^0 С	38-39^0 С	До 38^0 С
Озноб	+ +	+	+ -
Потливость	+ +	+	+ -
Снижение массы тела	+ + +	+ +	+
Увеличение печени	+ + +	+ +	+ -
Увеличение селезёнки	+ + +	+ +	+ -
Поражение почек	+ +	+	+ -
Суставной синдром	+ +	+	+ -
Эмболии	+ +	+	+ -

Дифференциальная диагностика

В перечень заболеваний для дифференциальной диагностики входят:

- Острые инфекции: грипп, брюшной тиф, малярия;
- Ревматизм;
- Системная красная волчанка;
- Лимфогранулематоз;
- Миеломная болезнь;
- Заболевания, связанные с протезированными клапанами сердца;
- Врожденные пороки сердца;
- Антифосфолипидный синдром;
- Пожилой возраст.

Дифференциальная диагностика ИЭ, ОРЛ и СКВ

Клинические данные	**ИЭ**	**ОРЛ**	**СКВ**
Возраст	Обычно 20-50 лет	7-14 лет	Молодой
Пол	Чаще мужчины	Чаще женщины	Чаще женщины
Факторы, предшествующие и предрасполагающие к развитию заболевания	Медицинские манипуляции и т.д.	А-стрептококковая инфекция глотки (фарингит, ангина)	Инсоляция, вакцинация, стресс
Ознобы при лихорадке	Часто	Отсутствуют	Отсутствуют
Кожные проявления	Иногда геморрагические сыпи, чаще петехии; положительные симптомы щипка, жгута	Не характерны	Чаще эритема
Характер поражения клапанного аппарата	Разрушение створок и формирование недостаточности	Преимущественно стенозирование отверстий	Чаще порок МК, но могут быть пороки АК, ТК
Появление (изменение) сердечных шумов	Часто в ранние сроки болезни; возможна быстро прогрессирующая динамика.	Часто; динамика постепенная. Порок сердца формируется через месяцы и годы	Редко (систолический шум). Порок сердца развивается медленно, в течение многих месяцев, даже лет

Клинические данные	**ИЭ**	**ОРЛ**	**СКВ**
Спленомегалия	Часто	Отсутствует	Редко
Тромбоэмболии	Часто	Редко	Отсутствуют
Данные иммунологических исследований	Гиперпродукция иммуноглобулинов М, А: циркулирующие иммунокомплексы с бактериальными антигенами; часто ревматоидный фактор	Высокие титры антистрептолизина, антистрептокиназы, антистрептогиалурон идазы	Антинуклеарный фактор, антитела к нативной ДНК: циркулирующие иммунокомплексы с небактериальными антигенами: ревматоидный фактор
Гемокультура	Часто	Отсутствует	Отсутствует
Данные эхокардиографии	Вегетации на клапанах, деструкция створок, хорд; часто поражается аортальный клапан	Пороки сердца (любые)	Иногда митральный порок
Лекарственные средства, вызывающие ремиссию	Антибиотики	Глюкокортикоиды, нестероидные противовоспалительн ые средства	Высокие дозы глюкокортикоидов, цистостатики

Клинические ситуации, позволяющие заподозрить ИЭ

Основные:

- необъяснимая лихорадка более 1 нед + шум регургитации;
- необъяснимая лихорадка более 1 нед + внесердечные проявления;
- необъяснимая лихорадка более 1 нед + группа высокого риска (пороки сердца, протезы клапанов, инъекционная наркомания).

Особые:

- необъяснимые инсульты или субарахноидальное кровоизлияние у молодых;
- множественные абсцессы легких у наркоманов;
- протез клапана + новая дисфункция протеза.

Ситуации, требующие рассмотрения возможности ИЭ при дифференциальной диагностике:

- гематурия + боль в спине;
- геморрагический васкулит;
- острый или быстропрогрессирующий ГН.

Диагноз:

- ***Основное заболевание:*** *Вторичный подострый инфекционный эндокардит. Активность III степени, инфекционно-токсическая фаза, с поражением аортального клапана (аортальная недостаточность 2 степени).*
  Ишемическая болезнь сердца. Атеросклеротический и постмиокардитический кардиосклероз. Гипертоническая болезнь II стадии (Артериальная гипертензия 2 степени, риск сердечнососудистых осложнений – «крайне высокий»).
- ***Осложнения основного заболевания:*** *Хроническая сердечная недостаточность II а стадии, II функционального класса.*
- ***Фоновое заболевание:*** *Хроническая обструктивная болезнь легких, преимущественно бронхитический тип в стадии ремиссии,. Дыхательная недостаточность 1 степени.*
- ***Сопутствующие заболевания:*** *Дифиллоботриоз. Алиментарно-конституциональное ожирение II степени, андроидной формы, регрессирующее течение. Остеохондроз шейного и поясничного отделов позвоночника. Хронический правосторонний эпидидимит, неустойчивая ремиссия.*

Лечение

1. Лечение должно быть этиотропным, т.е. направленным на конкретного возбудителя.
2. Для лечения следует применять только такие антибактериальные препараты, которые обладают бактерицидным действием.
3. Терапия инфекционного эндокардита должна быть непрерывной и продолжительной:

- при стрептококковой инфекции — не менее 4-х недель;
- при стафилококковой инфекции — не менее 6 недель;
- при грамотрицательной флоре — не менее 8 недель.

4. Лечение должно предусматривать создание высокой концентрации антибиотиков в сосудистом русле и вегетациях (предпочтительно внутривенное капельное введение антибиотиков).

Лечение

5. Критериями прекращения лечения антибиотиками следует считать сочетание нескольких эффектов:

- полная нормализация температуры тела;
- нормализация лабораторных показателей (исчезновение лейкоцитоза, нейтрофилеза, анемии, отчетливая тенденция к снижению СОЭ);
- отрицательные результаты бактериального исследования крови;
- исчезновение клинических проявлений активности заболевания.

Лечение

6. При нарастании признаков иммунопатологических реакций (гломерулонефрит, артриты, миокардит, васкулит) целесообразно применение:

- глюкокортикоидов (преднизолон не более 15–20 мг в сутки);
- антиагрегантов;
- гипериммунной плазмы;
- иммуноглобулина человека;
- плазмафереза и др.

7. При неэффективности консервативного лечения в течение 4-х недель и/или наличия других показаний (см. ниже) показано хирургическое лечение.

СХЕМЫ АНТИБАКТЕРИАЛЬНОЙ ТЕРАПИИ СТРЕПТОКОККОВОГО ИЭ	
Антибиотик, дозировка, способ введения	**Продолжительн ость лечения, нед.**
Бензилпенициллин (натриевая соль) -18 млн ЕД/сут, в/в, в/м постоянно или равными дозами через 4 ч. изолированно или в сочетании с гентамицином	4
Гентамицин - 1 мг/кг, в/в, в/м однократно или равными до-зами через 12 ч.	2
Ампициллин - 8-12 г/сут, в/в, в/м равными дозами через 6 ч. изолорованно или в сочетании с гентамицином.	4
Гентамицин - 1 мг/кг, в/в, в/м однократно или равными дозами через 12 ч.	2
Цефазолин или цефалотин -6,0 г/сут, в/в, в/м равными доза-ми через 8 ч.	4
Цефтриаксон - 2,0 г однократно в сутки в/в, в/м	4
Цефотаксим -4,0-6,0 г/сут, в/в, в/м	4
Рифампицин - 0,6-0,9 г/сут внутрь равными дозами через 6-8 ч.	4
Ванкомицин - 2,0 г/сут, в/в равными дозами через 12 ч медленно в течение 60 мин	4