


Болезнь Рейтера (уретро-окуло- синовиальный синдром)





Клиническая морфология

1. Синовит

**2. Энтезопатии, иногда
продуктивные**

**3. Висцеральные воспалительные
процессы (со стороны глаз,
миокарда, сосудов - аорте)**



Основные клинические проявления

- 1. Уретрит (чаще латентный – 70 %, острый – 4%), цистит, простатит, цервицит.**
- 2. Поражение глаз: конъюнктивит, увеит (30%), ирит, эписклерит**

Суставной синдром: 1) полиартрит – 65%;

2) Олигоартрит – 29%;

3) Моноартрит – 6%.



Основные клинические проявления

5. Поражение кожи и слизистых (тетрада Рейтера)

Баланит , Псоризподобные высыпания

Проктит,стоматит

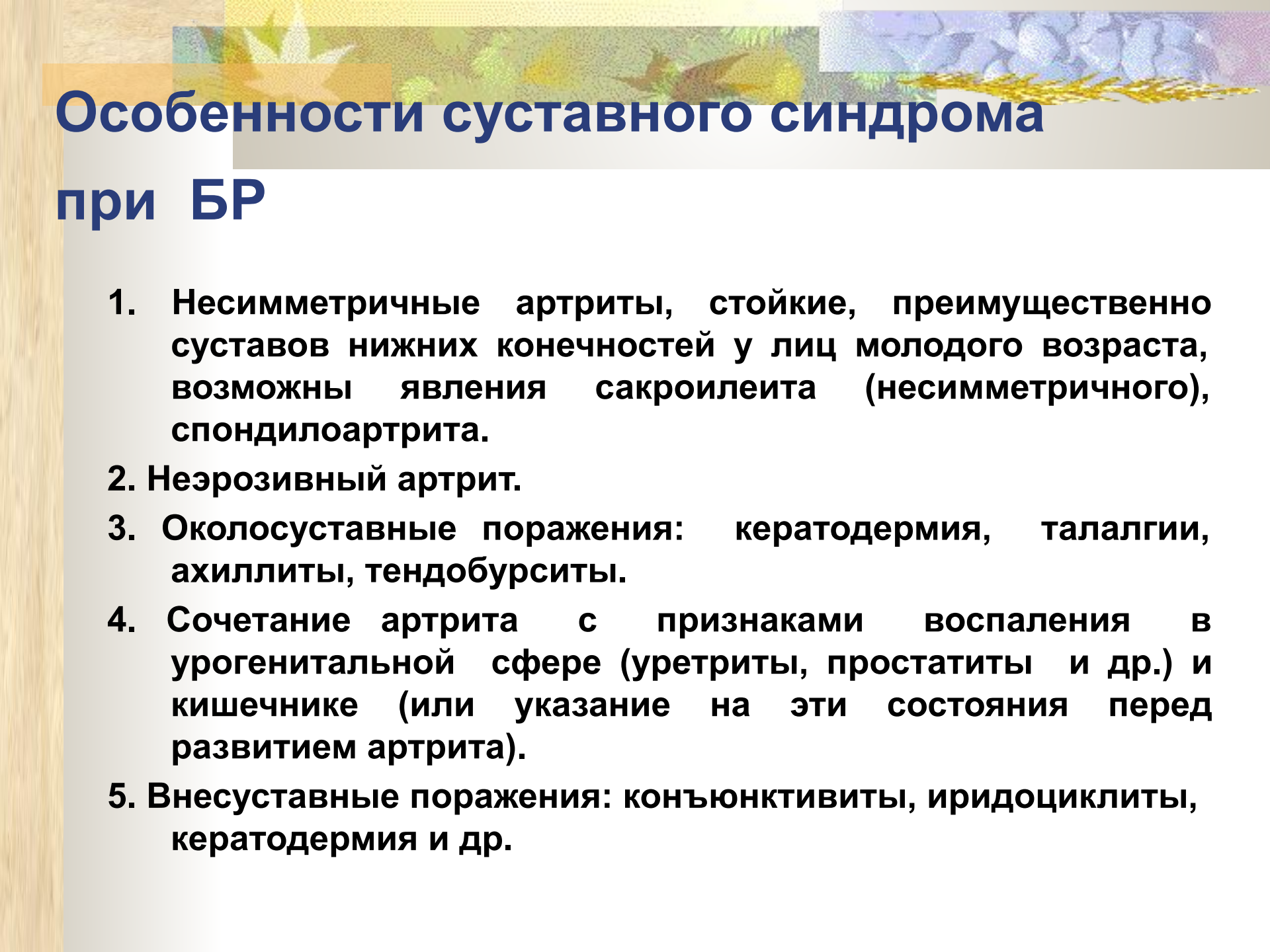
Трофические изменения ногтей,

Кератодермия (ладоней и стоп)

Язвенный глоссит

6. Системные проявления (при тяжелых формах):

- Лихорадка
- Миокардит, эндокардит с пороком
- Лимфаденопатия
- Поражение почек, печени



Особенности суставного синдрома при БР

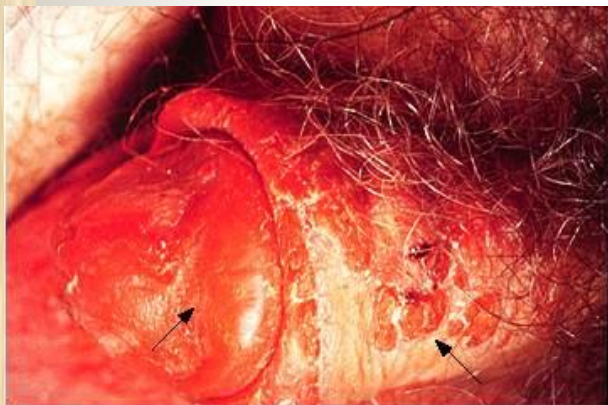
1. Несимметричные артриты, стойкие, преимущественно суставов нижних конечностей у лиц молодого возраста, возможны явления сакроилеита (несимметричного), спондилоартрита.
2. Неэрозивный артрит.
3. Околосуставные поражения: кератодермия, талалгии, ахиллиты, тендобурситы.
4. Сочетание артрита с признаками воспаления в урогенитальной сфере (уретриты, простатиты и др.) и кишечнике (или указание на эти состояния перед развитием артрита).
5. Внесуставные поражения: конъюнктивиты, иридоциклиты, кератодермия и др.

Диагностические критерии болезни

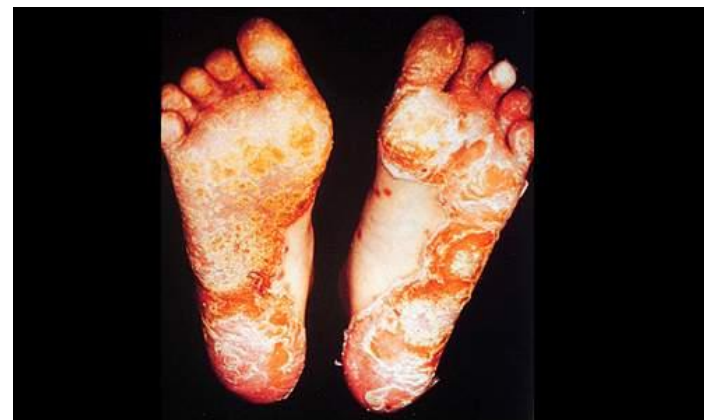Рейтера

1. Наличие хронологической связи между мочеполовой и кишечной инфекциями и развитием симптомов артрита, и / или конъюнктивита.
2. Молодой возраст (до 40 лет).
3. Асимметричное поражение коленных, голеностопных, мелких суставов стоп и крестцово-подвздошных сочленений
4. Признаки воспалительного процесса в мочеполовом тракте и обнаружение хламидий в соскобах эпителия уретры.
5. Поражение слизистых оболочек полости рта (безболезненные язвы) и кожи (кератодермия, баланит).
6. Носительство HLA B27.

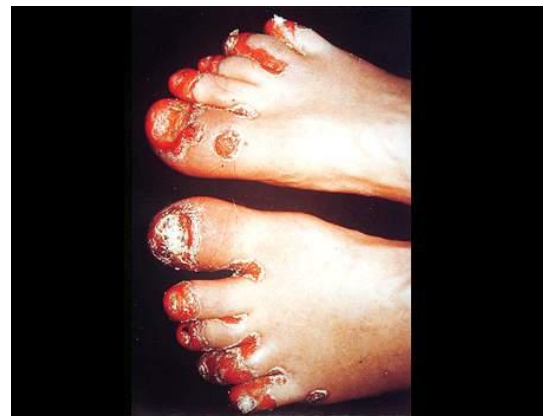Клинические проявления болезни Рейтера



Circinate balanitis in Reiter's syndrome
Circinate balanitis characterized by shallow ulcers on the glans penis and the shaft of the penis (arrows). The lesions are generally asymptomatic. Courtesy of Professor Victor Newcomer, UCLA.

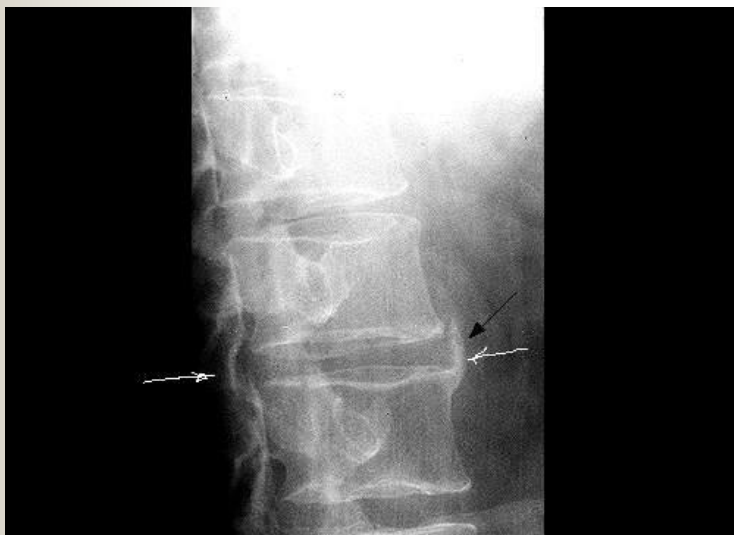

Keratoderma blenorrhagica in Reiter's syndrome Keratoderma blenorrhagica on the soles of a patient with Reiter's syndrome. These lesions, which are indistinguishable from pustular psoriasis, begin as clear vesicles on erythematous bases and progress to macules, papules, and nodules. Courtesy of Professor Victor Newcomer, UCLA.

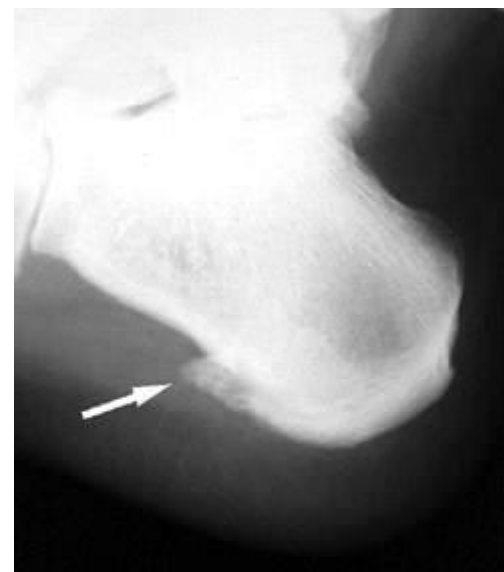

Keratoderma blenorrhagica Keratoderma blenorrhagica involving the toes of a patient with Reiter's syndrome. The lesions are composed of macules, papules, and nodules, and the nails are thickened and ridged. Courtesy of Professor Victor Newcomer, UCLA.

Клинические проявления болезни Рейтера



Syndesmophyte in Reiter's syndrome An anterior syndesmophyte of the spine (arrow) in a patient with Reiter's syndrome. Syndesmophytes are bony outgrowths that are induced by an enthesopathy of the spine. The syndesmophytes in Reiter's syndrome and psoriasis are asymmetric, in contrast to their symmetric occurrence in ankylosing spondylitis. Courtesy of Craig Wiesenhuber, MD and David Yu, MD.



Классификация болезни Рейтера

Клинические формы

- 1.Спорадическая или 2.Эпидемическая или
постэнтероколическая, урогенральная

Клинико-морфологическая характеристика

- 1.Поражение опорно-двигательного аппарата: моно-, олиго полиартрит, сакроилеит, спондилит, периостит, тендопериостит, бурсит
- 2.Поражение глаз: конъюнктивит, эписклерит, ирит, иридоциклит
- 3.Поражение мочеполовой системы: уретрит, простатит, цервицит
4. Поражение кожи и слизистых: кератодермит, баланит, стоматит, глоссит. Течение: 1.Острое- до 6 мес, 2.Затяжное до 1., 3.Хроническое > 1 года

Ст. активности

I –min, II- средняя, III-высокая



Примеры формулировки диагноза

- **Болезнь Рейтера, урогенитальная форма, полиартрит, односторонний сакроилеит, конъюнктивит, уретрит, кератодерма, острое течение, активность II ст.ФНС I ст.**
- **Болезнь Рейтера, энтероколитическая форма, полиартрит, бурсит, конъюнктивит, энтероколит, затяжное течение, акт. I ст.ФНС II ст.**

Лечение БР

- 1. НПВС (учет факторов риска и противопоказаний)**
- 2. Антибиотики (тетрациклиновые, макролиды, фторхинолоны) 26-28 дней, (7-8 циклов развития хламидий), локальная терапия воспаления в урогенитальной сфере.**
- 3. Лабораторный контроль через 35-40 дней**
При сохранении симптомов – повторный курс антибиотиков (смена гр.препаратов и проведение иммуностимуляции интерферонами -циклоферон)

Лечение БР

4. **Базисная терапия:** – при отсутствии эффекта в течении месяца от начала терапии НПВС и а/б : Сульфасалазин 1.5 сутки, при периферических артритах, Метотрексат- 15-20 мг/нед- при поражении позвоночника, Соли золота
5. **Локальная терапия синовита.** В/суст. ГКС
6. **При поражении глаз, сердца, аорты - ГКС. (пульс- терапия –500-700мг/мт №3)**
7. **Системное назначение ГКС неэффективно**
8. **ЛФК, массаж**