

# Заболевания КОЖИ

# План

- Пиодермиты
- Аллергические кожные заболевания
- Аутоиммунные заболевания кожи
- Иммунообусловленные болезни
- Эндокринные кожные заболевания
- Алиментарно обусловленные кожные заболевания
- Психогенные кожные заболевания
- Кожные заболевания, обусловленные окружающей средой

Кожные заболевания, вызванные  
бактериями.

Гнойничковые заболевания кожи -  
**Пиодерматиты**

# Этиология:

нарушение целостности кожи (ранения, эктопаразиты), нарушение нормальной бактериальной флоры кожи и защитного жирового слоя (плохой уход, частое купание, местно применяемые медикаменты).

# Классификация пиодермий:

- **Первичные** - это инфекции нормальной кожи без предрасположенных заболеваний. Участвует только один возбудитель инфекции, вызывая типичную картину инфекции.
- **Вторичные** – они обусловлены инфекциями предварительно поврежденной или больной кожи. Участвуют несколько возбудителей, и поэтому картина болезни является нетипичной.

- **Поверхностные.**

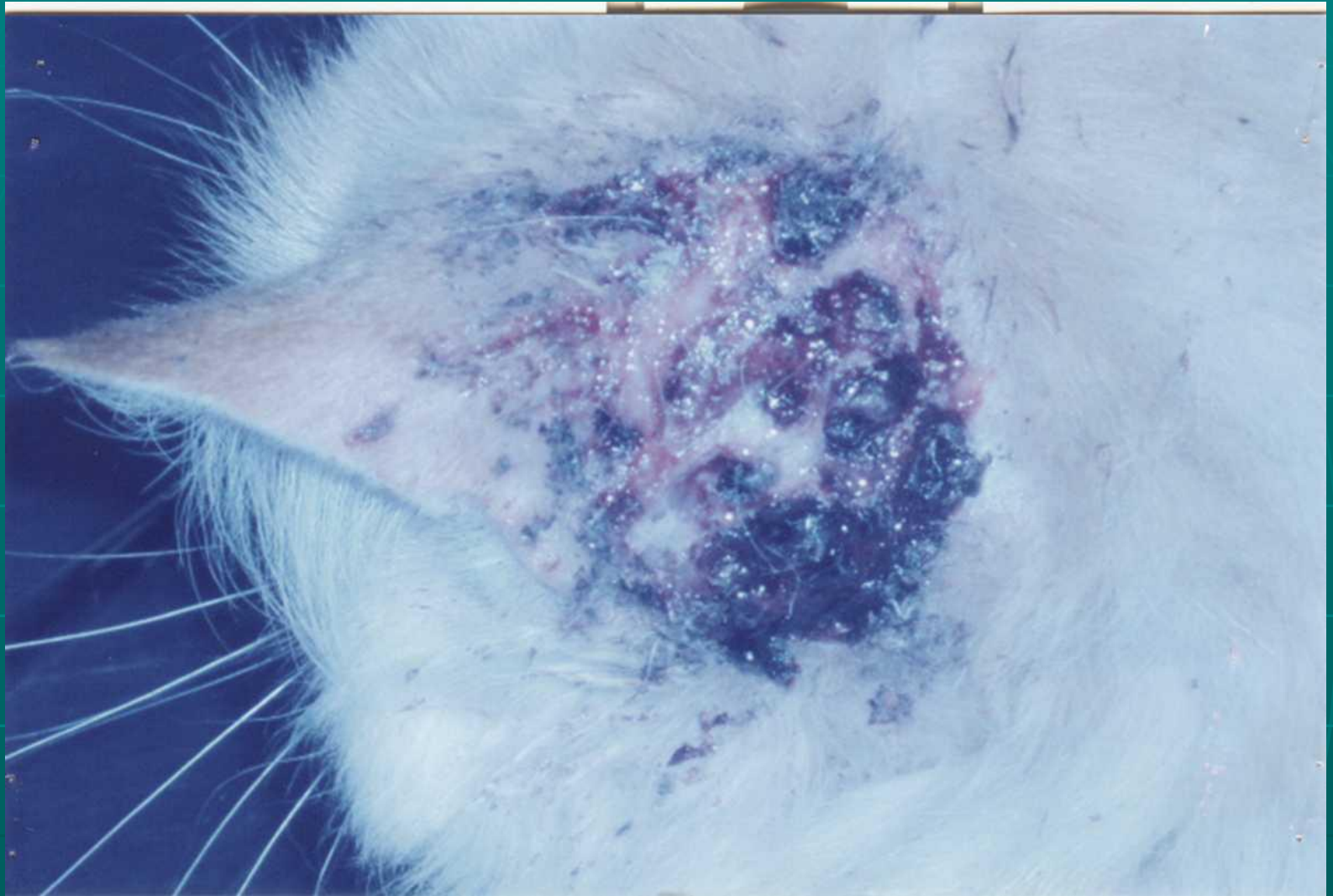- **Глубокие.**

# Поверхностные пиодерматиты:

1. острый влажный дерматит, гнойно-травматический, летняя экзема, очаговый зуд;
2. дерматит кожных складок;
3. импетиго, пиодермия у щенков;
4. поверхностный фолликулит;
5. рецидивирующая поверхностная пиодермия.

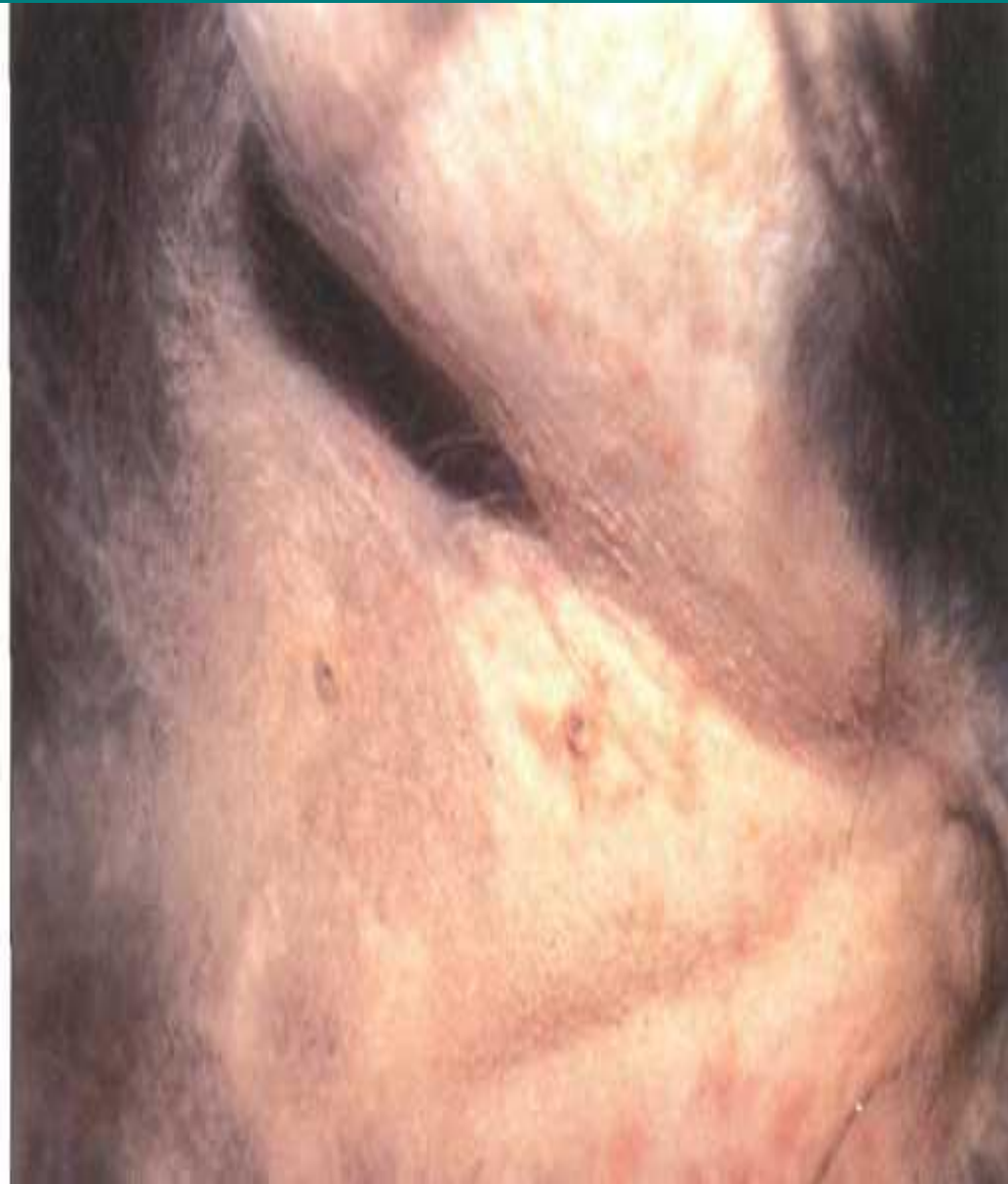




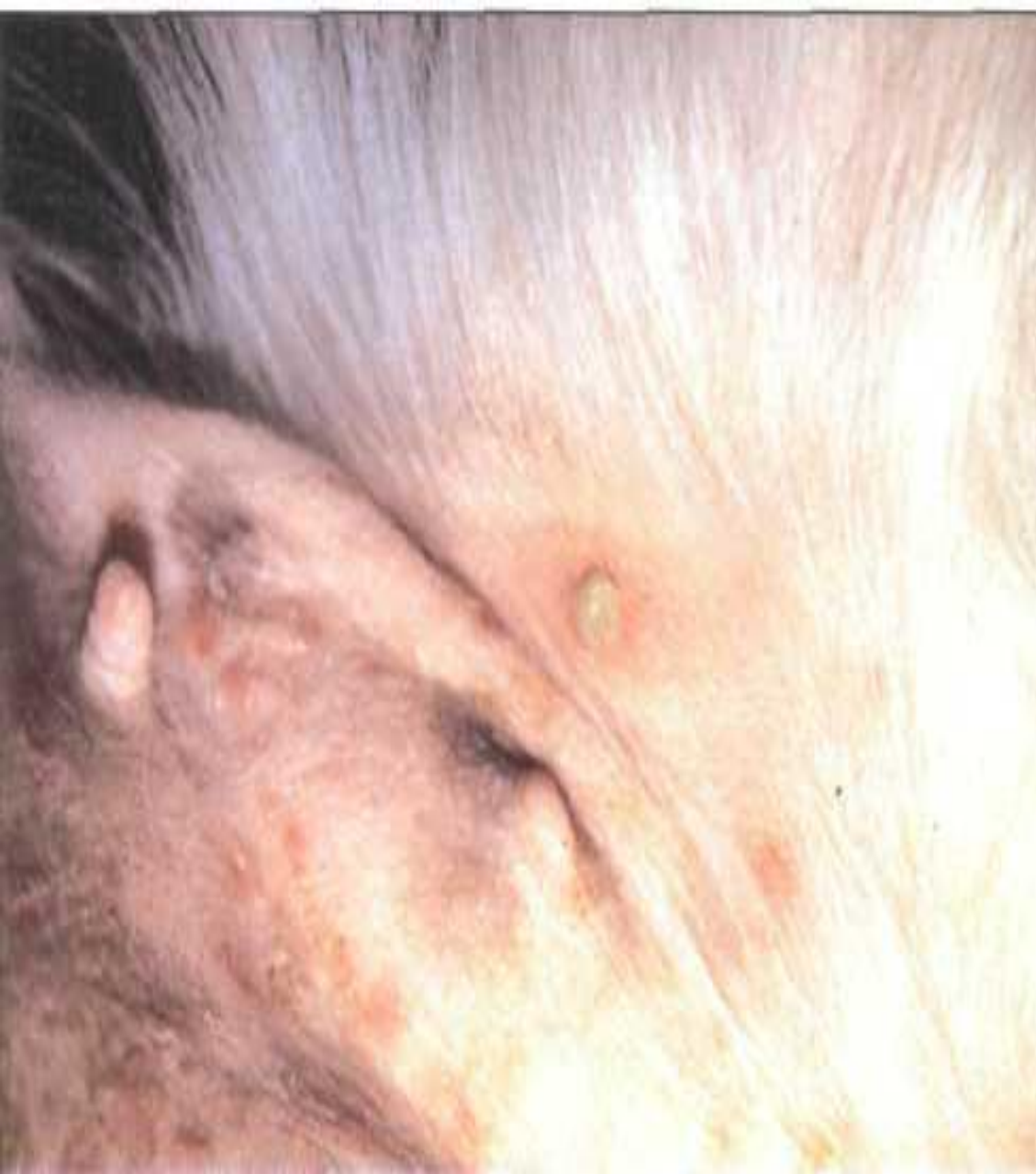
**Экзема в области уха у кошки**



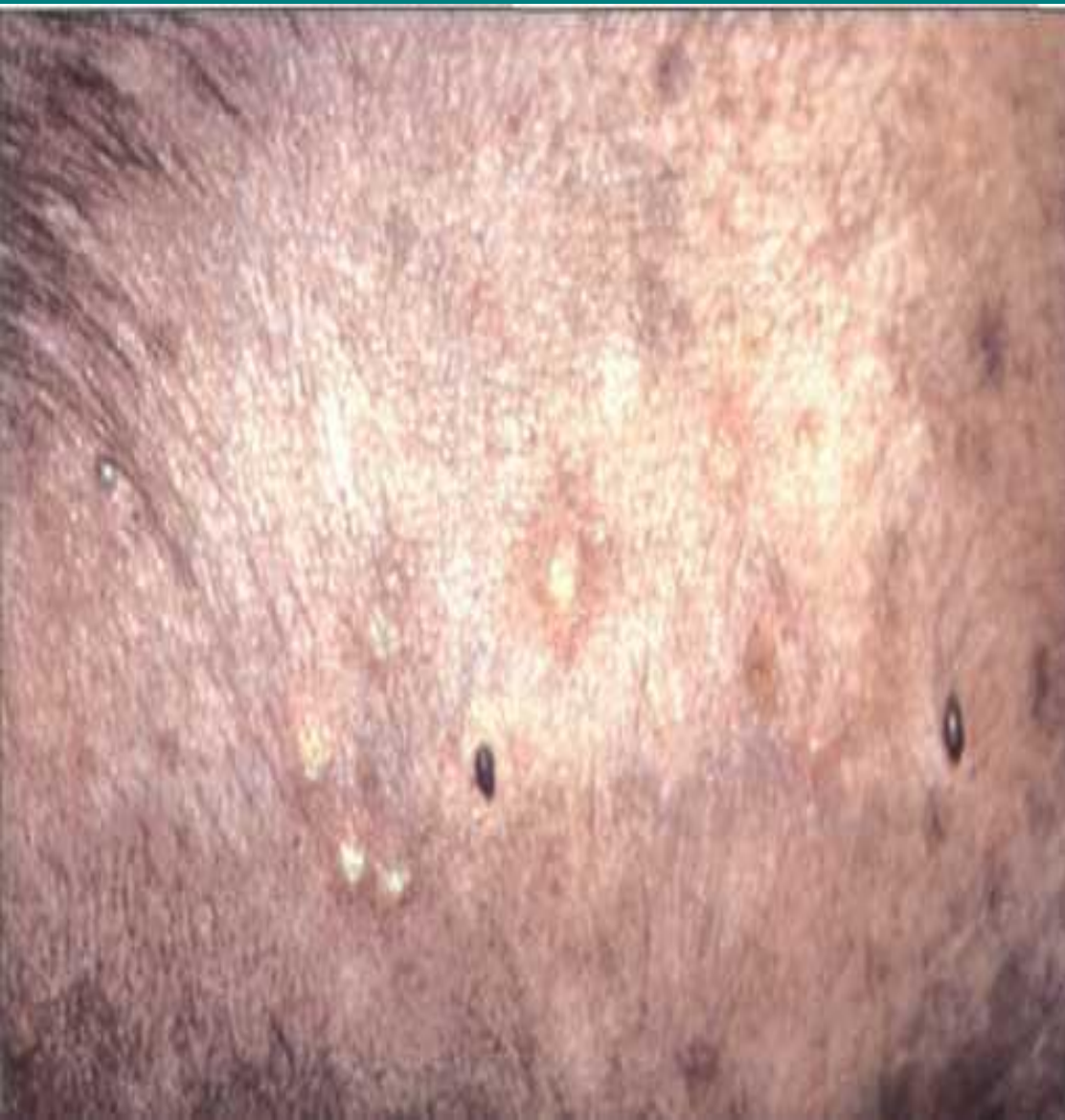

**Вентральный  
участок живота  
суки,  
демонстрирующий  
типичную картину  
поверхностного  
фолликулита:  
алопецию, папулы,  
струпья и  
немногочисленные  
пустулы**

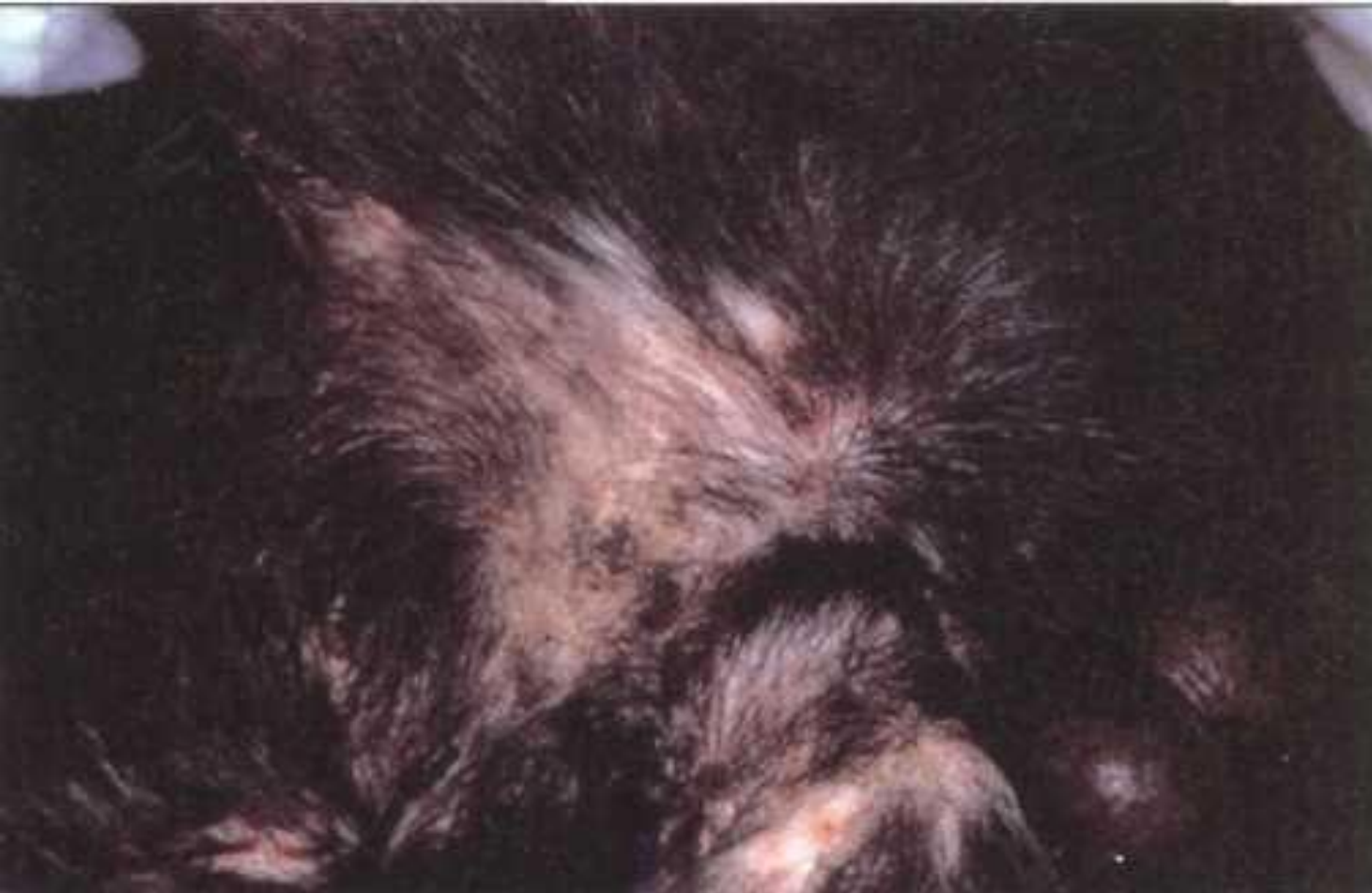

**Поверхностный  
фолликулит:  
вентральный  
участок живота,  
демонстрирующий  
папулы со  
струпьями и  
большую пустулу,  
окруженную  
эритемой.**

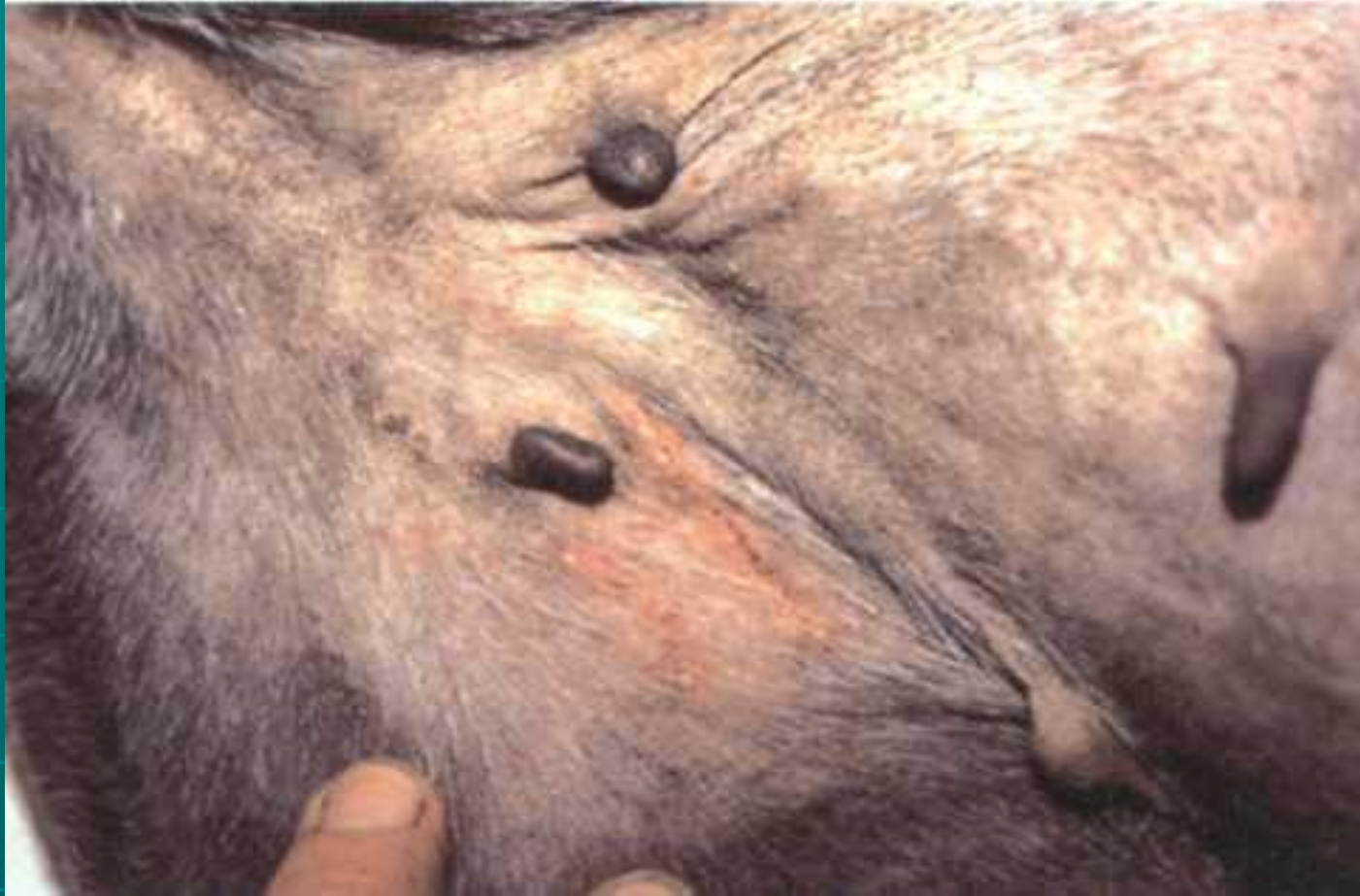



**Поверхностный  
фолликулит:  
боковая сторона  
живота собаки,  
демонстрирующая  
несколько пустул и  
хронические  
вторичные  
изменения:  
алопецию и  
гиперпигментацию.**

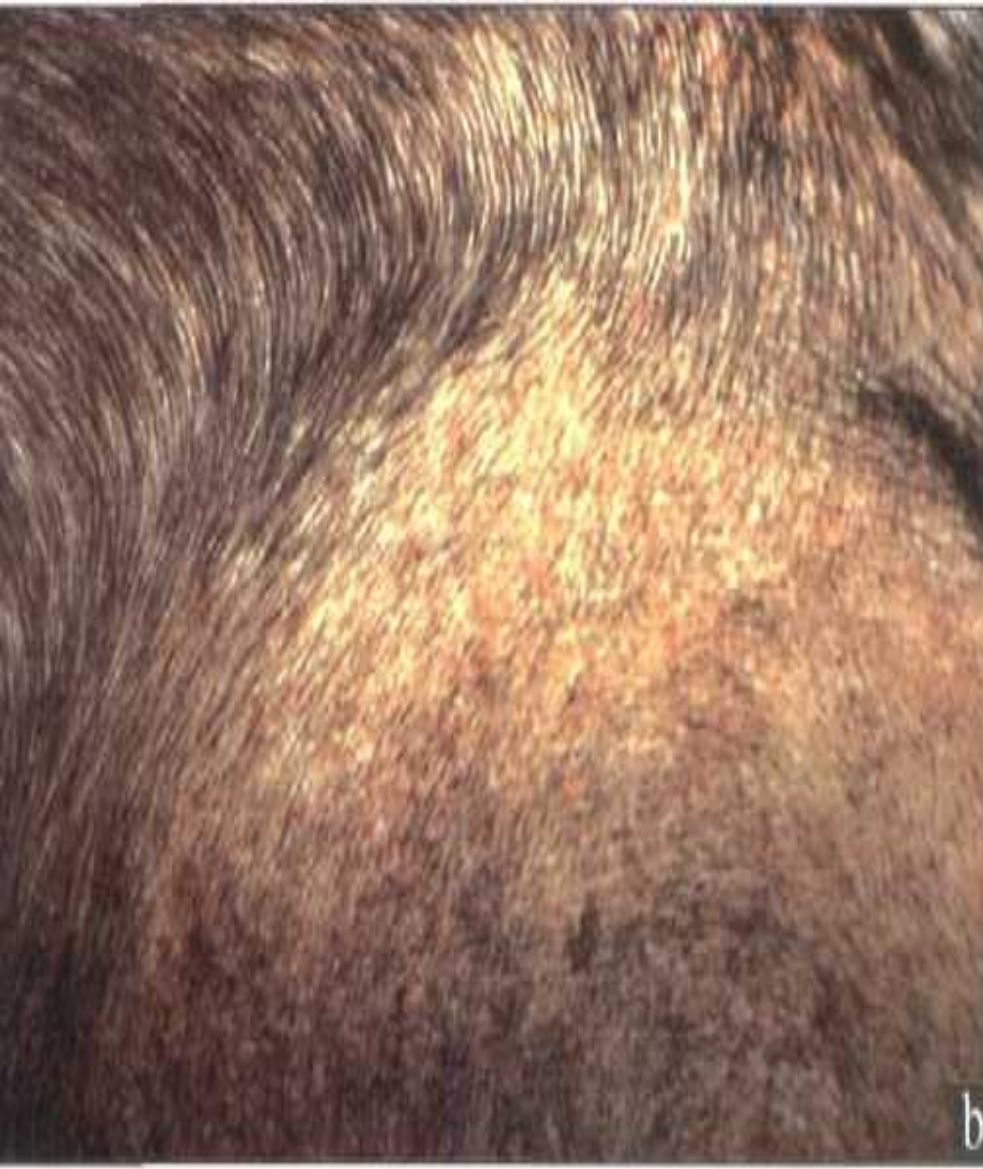


**Участок живота в районе брюшины Лабрадора-ретривера, с полным набором патологических изменений, от первичных папул до пустул и до воротничков со струпьями.**



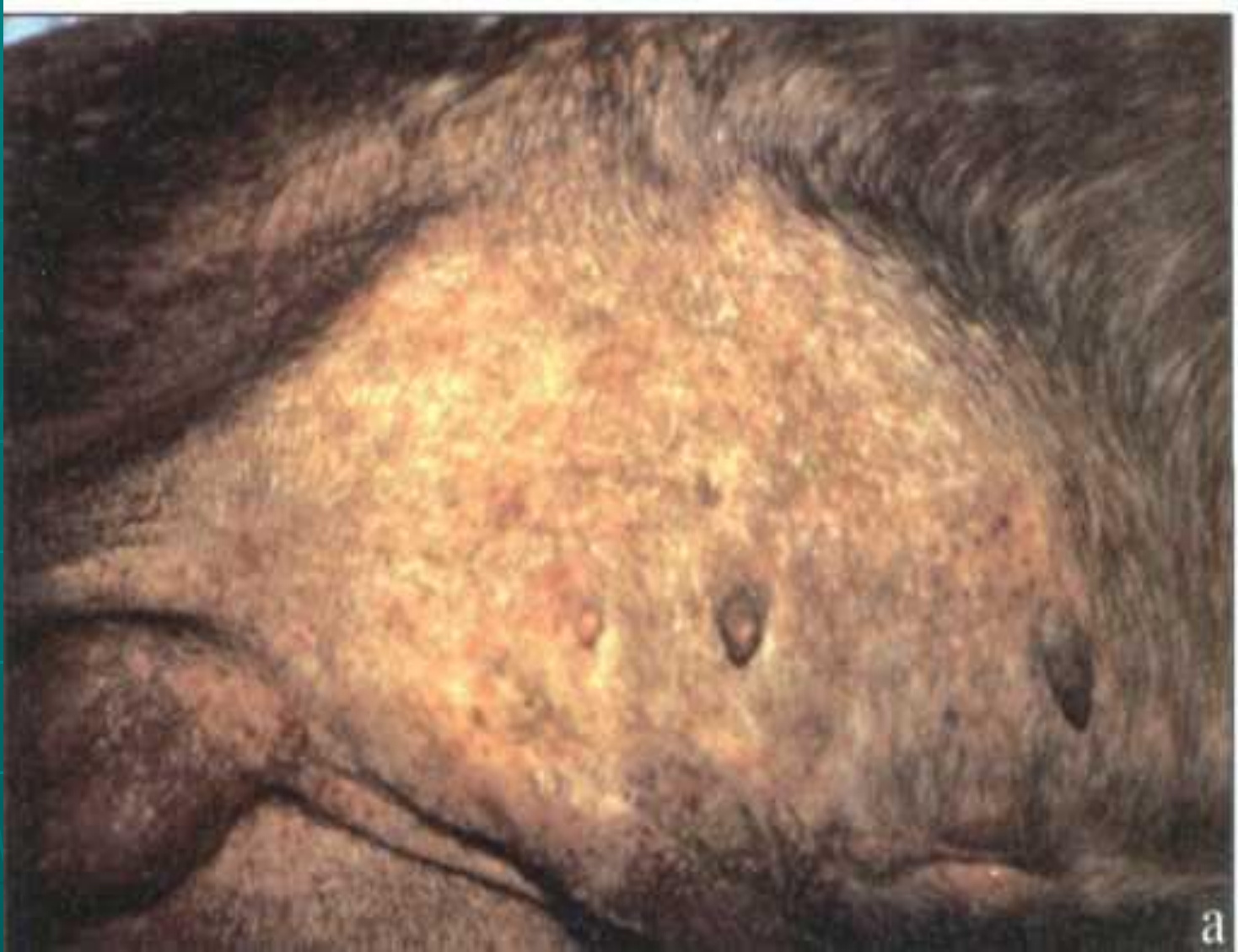**Вентральный участок живота собаки с  
пустулами, связанными с нанесенными  
себе ссадинами из-за  
гиперчувствительности.**





**Тяжелый  
хронический  
поверхностный  
фолликулит с  
обширной  
алопецией,  
эритемой и  
образованием  
воротничков**



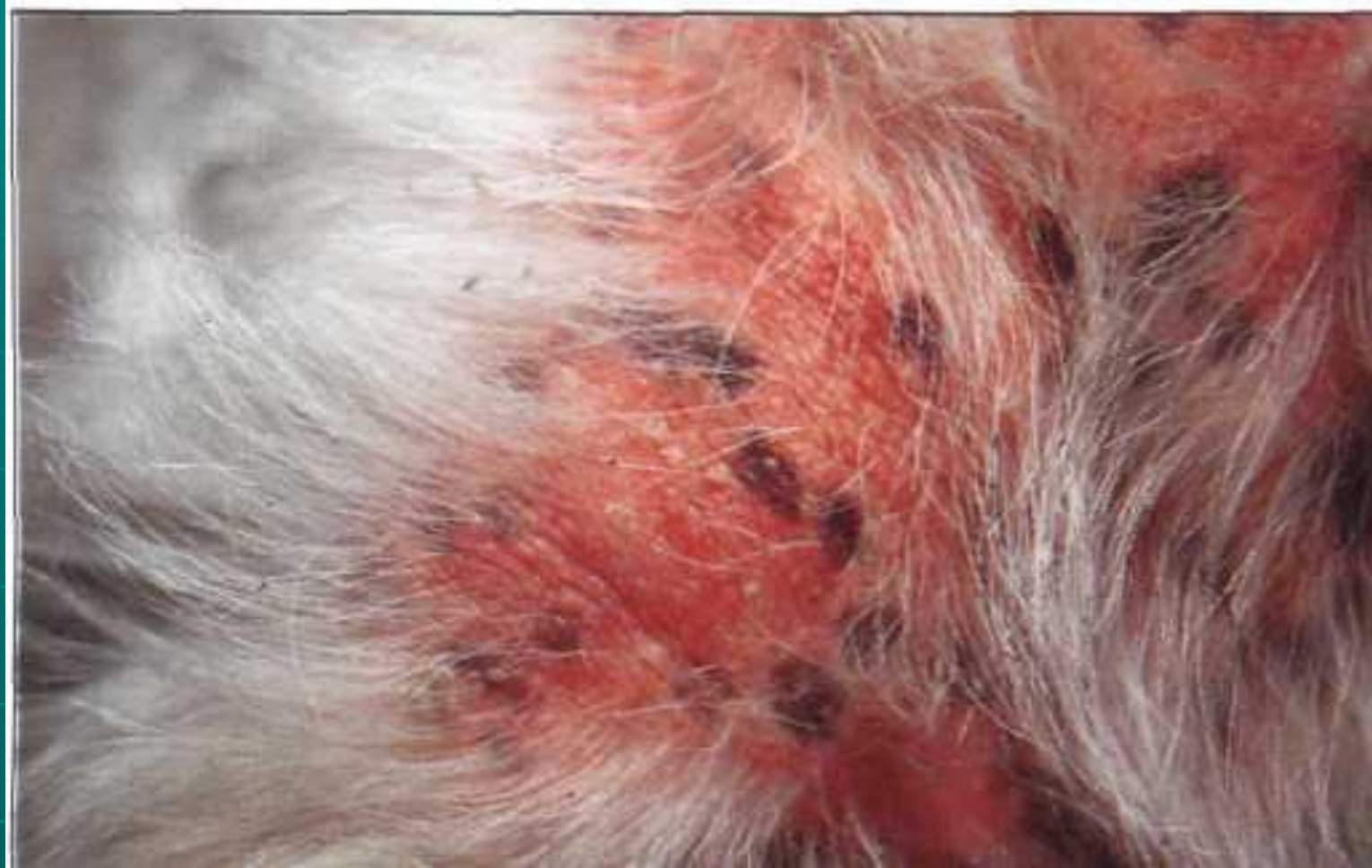

Увеличенное изображение



**Эпидермальные воротнички: круговые или кольцевые участки шелушения, окруженные эритемой, в центре часто видна гиперпигментация.**





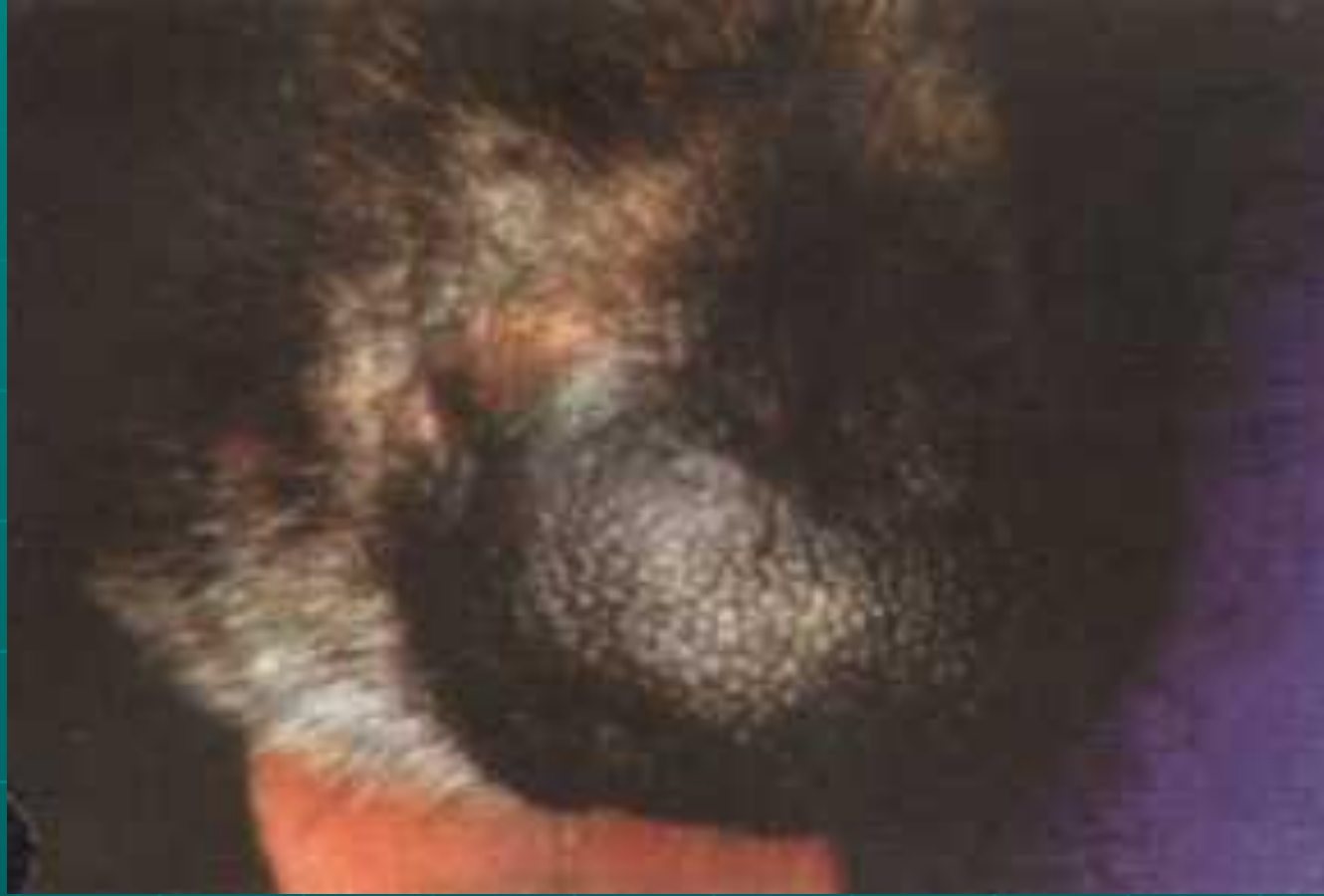**Собака с себорейным дерматитом.  
Обратите внимание на облысение,  
эритему, шелушение и  
пихенификацию.**



# Глубокие пиодерматиты:

1. остеофолликулит (акне)
2. пахидермия
3. пиодермия спинки носа
4. глубокая пиодермия у молодых собак
5. фолликулит, фурункулез, карбункул
6. общая пиодермия, пиодермия овчарок
7. пододерматит
8. абсцессы кожи
9. перианальные свищи

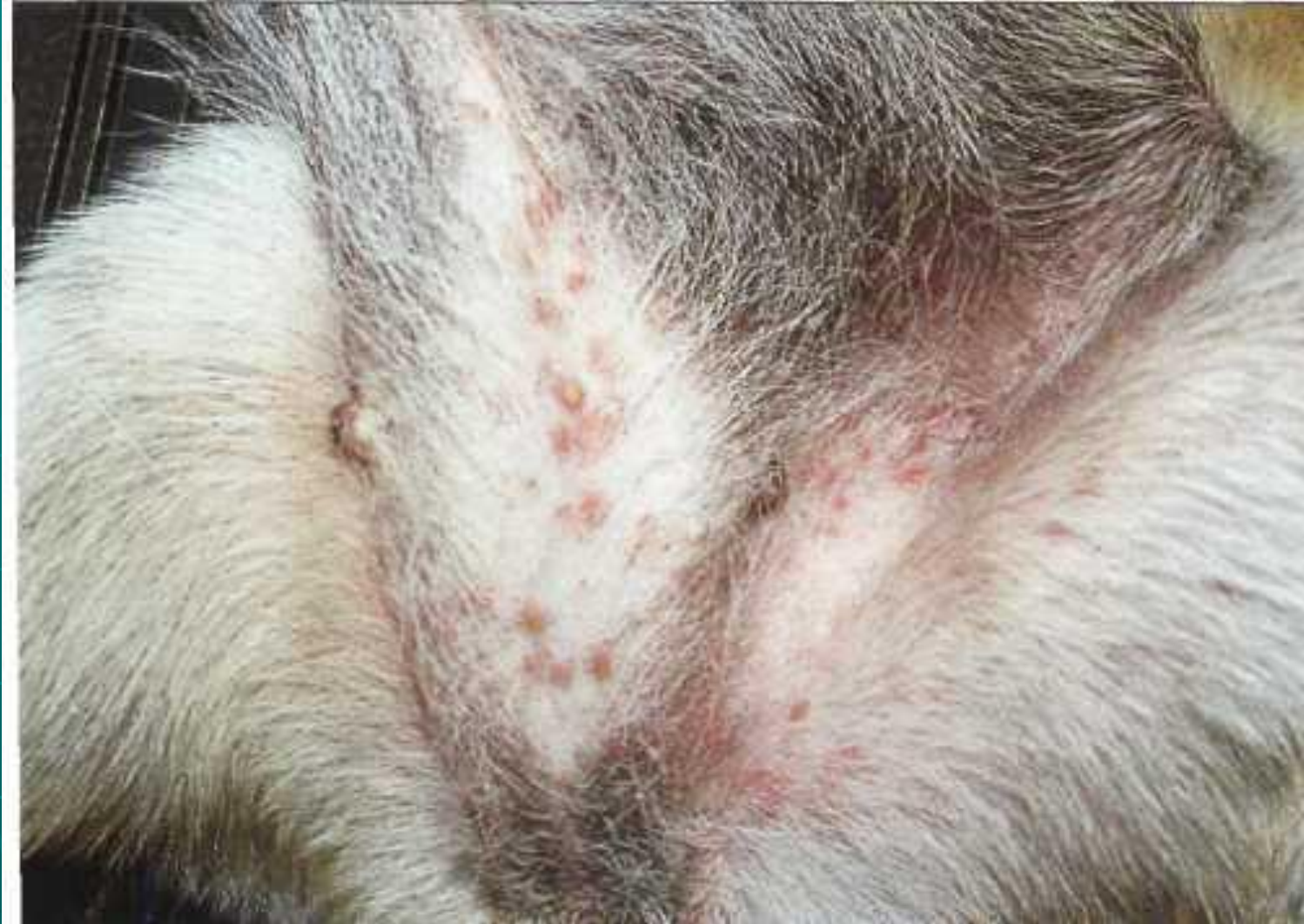



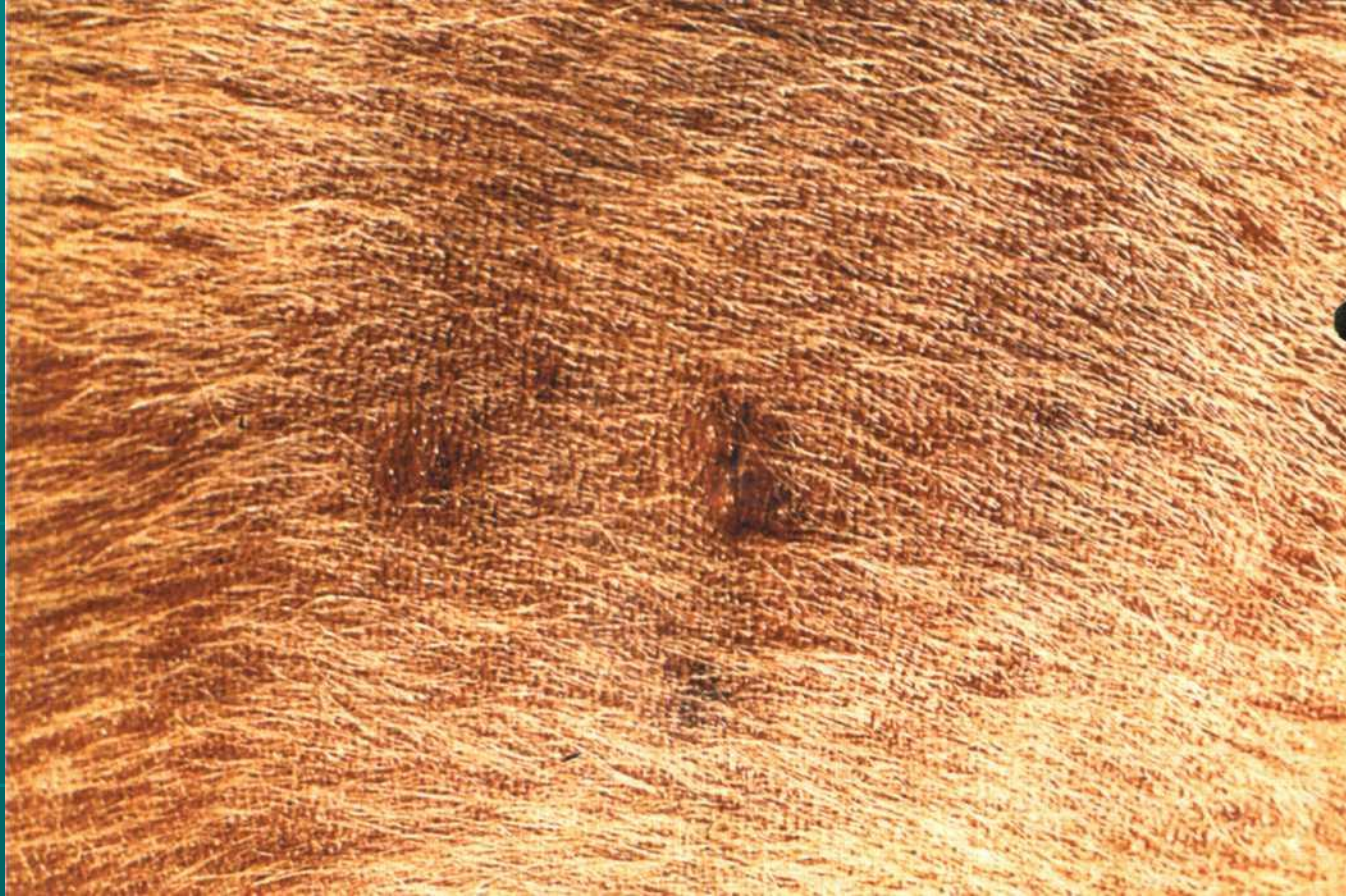**Поражение в области носа;  
эритема, папула, алопеция,  
затронута область перехода от  
мочки носа к его основанию.**







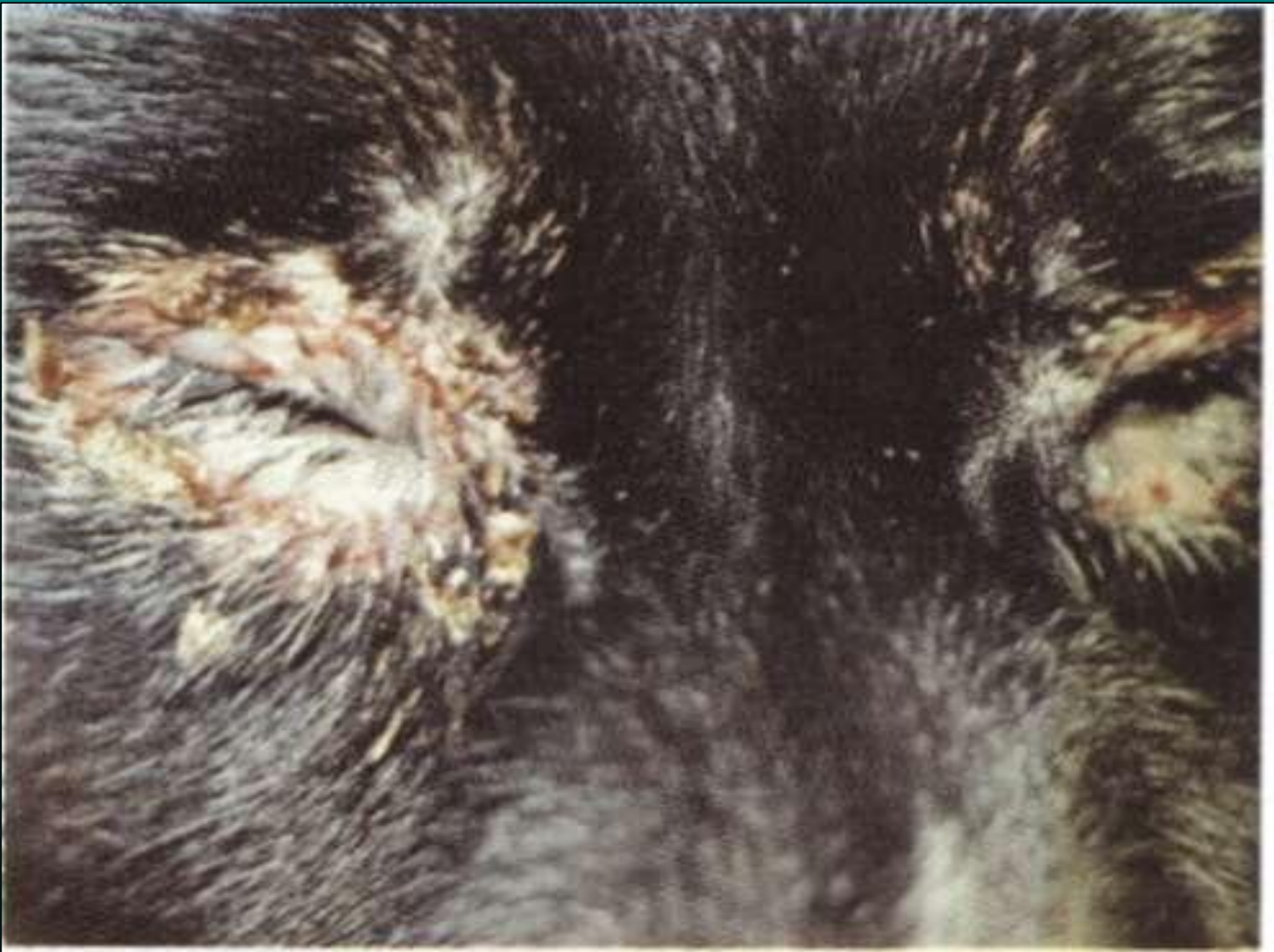**Папулы и пустулы на  
нижней части живота**

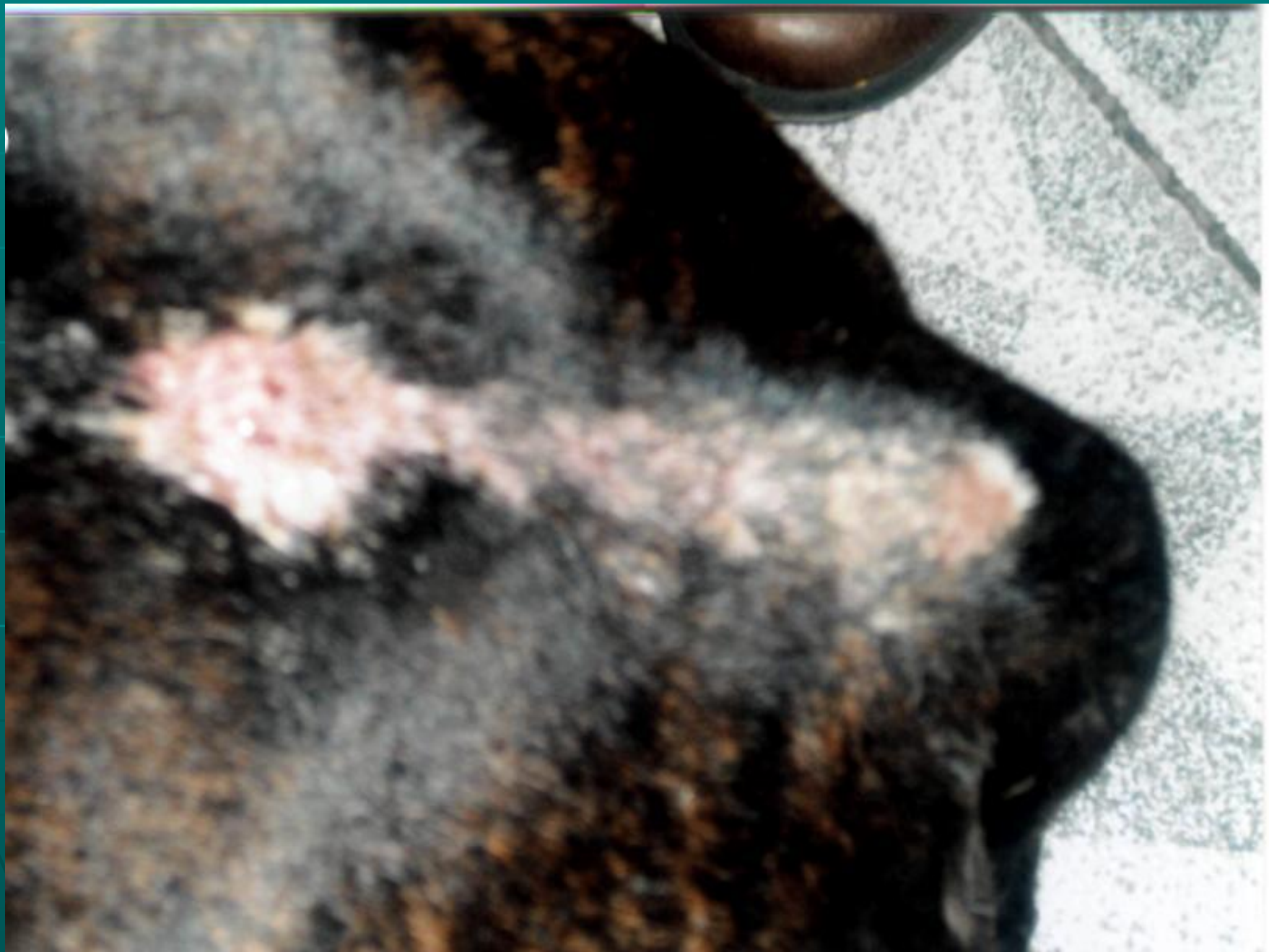

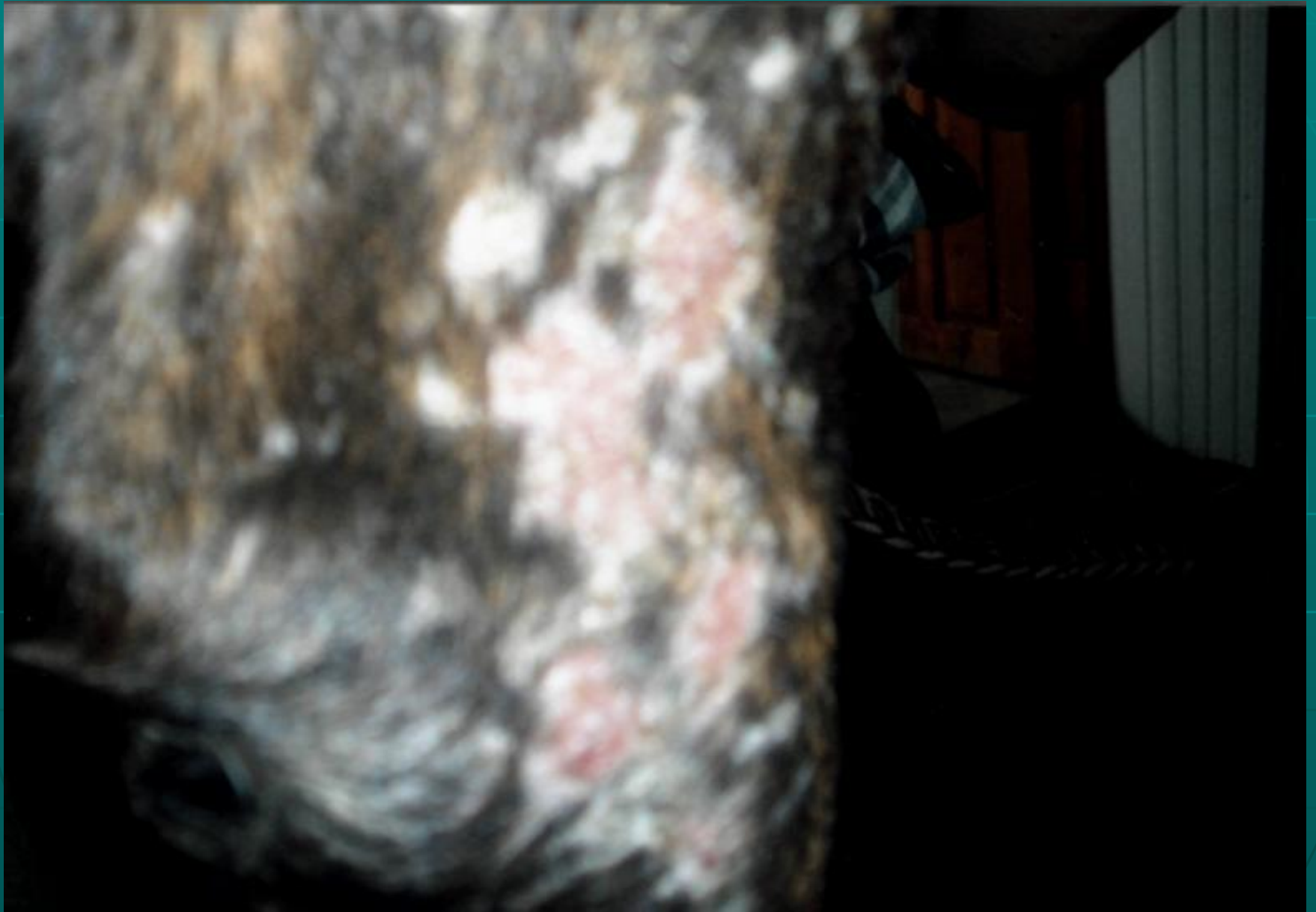**Фурункул, рядом образование рубца  
на кожном покрове и алопеция у  
веймарской легавой с размытым  
окрасом.**





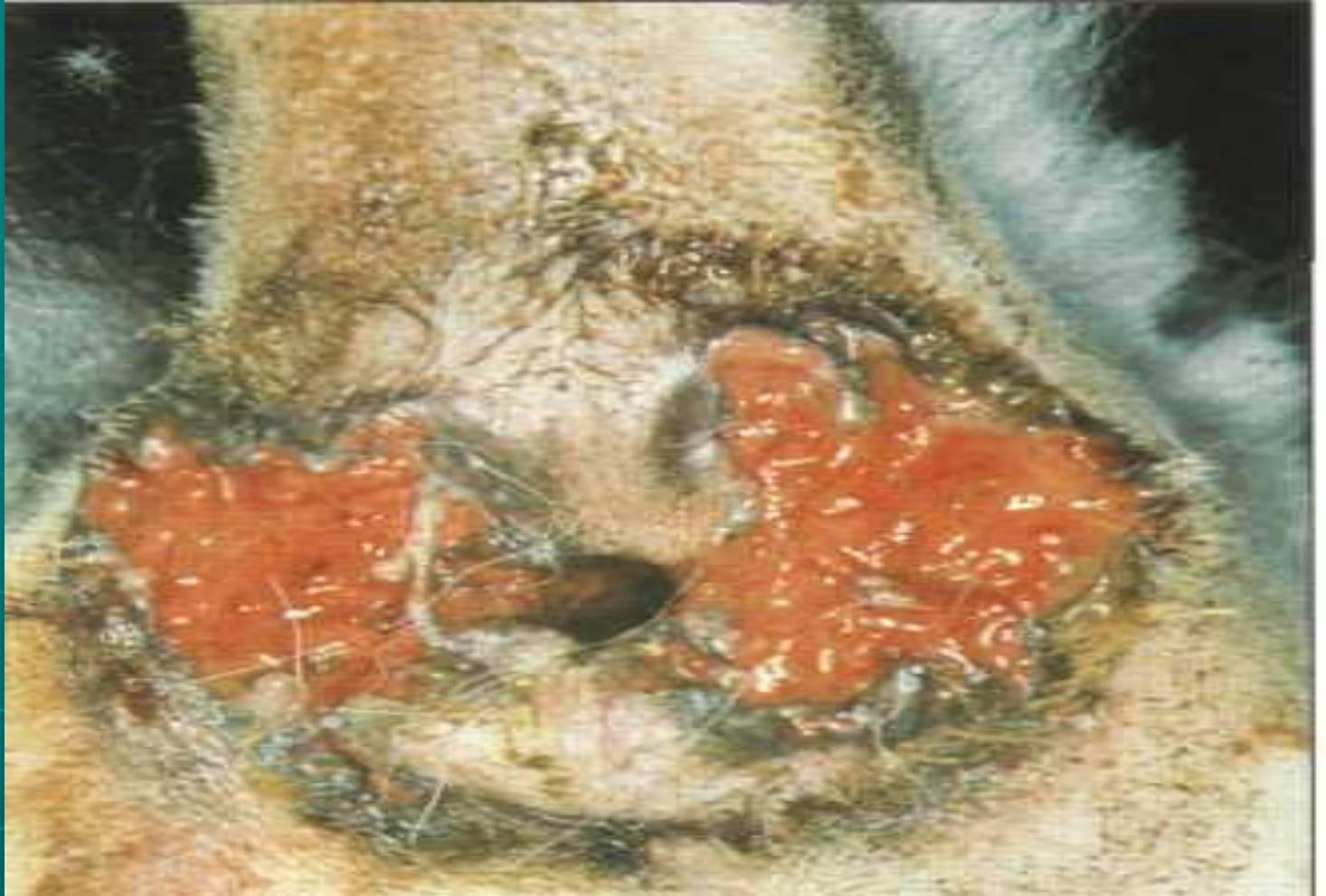










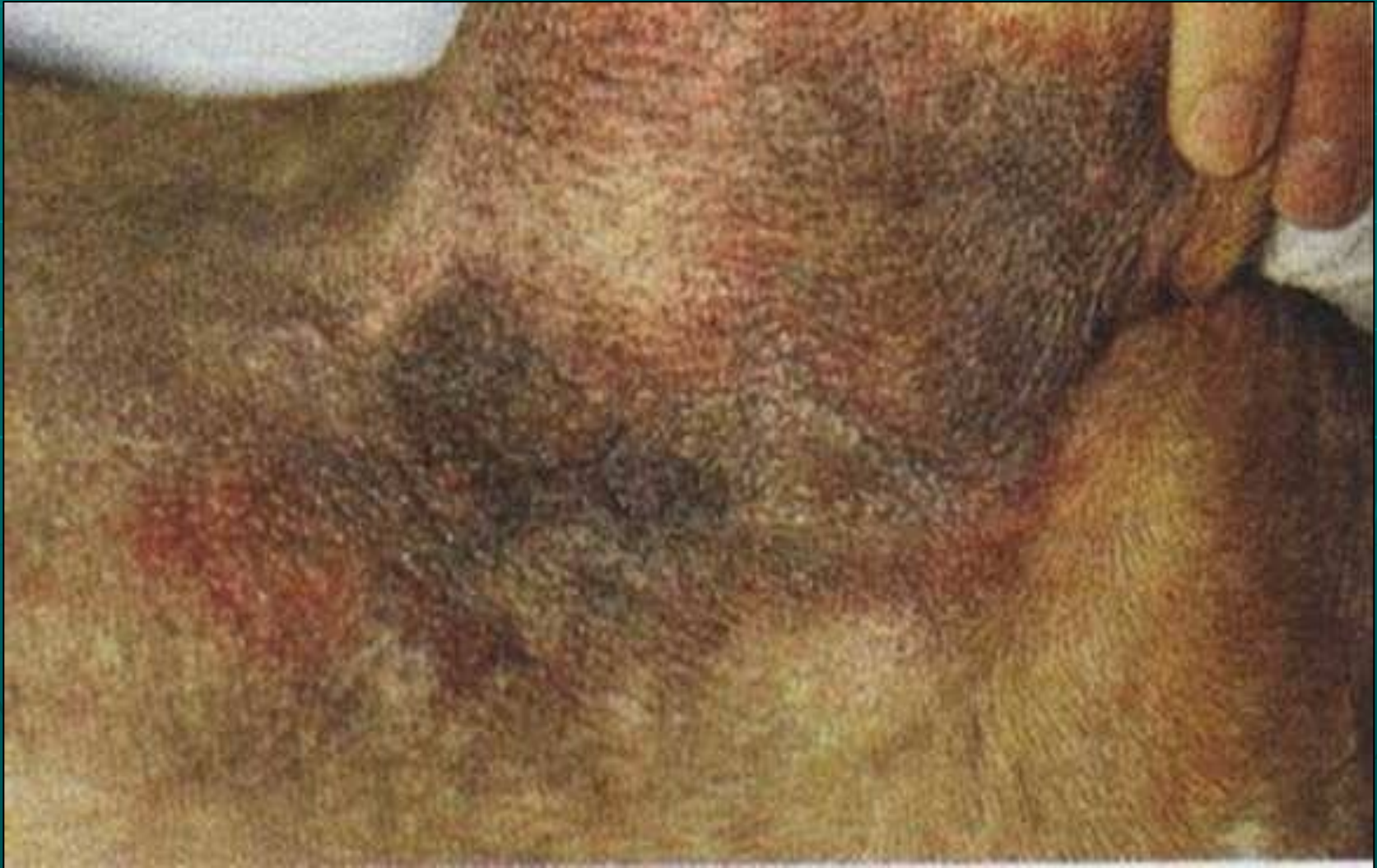
**Тяжелое поражение, затрагивающее только безволосую часть кожи вокруг анального отверстия.**



# Грибковые поражения кожи - дерматофитоз, микроспороз, трихофитоз

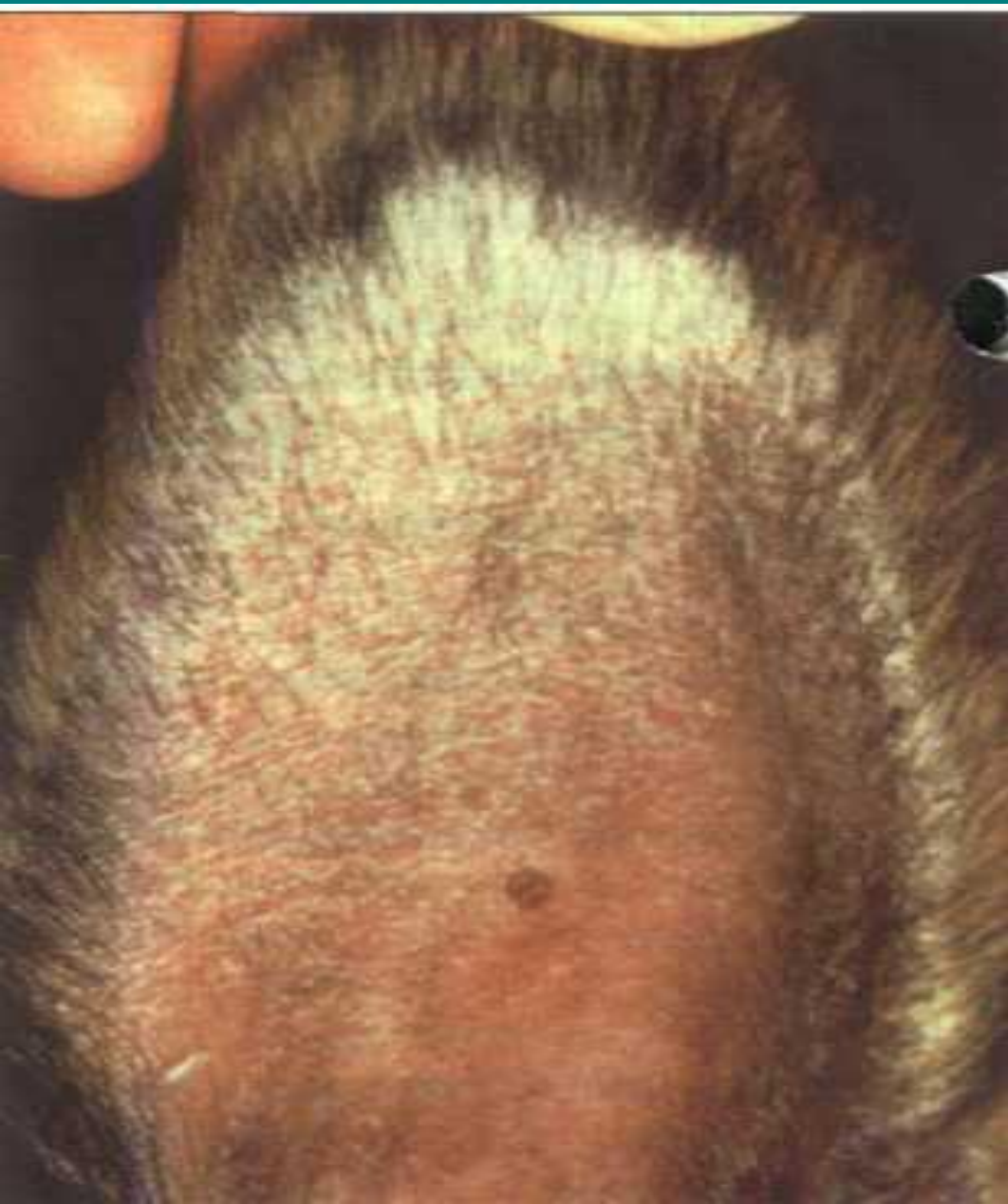# ЗУДЯЩАЯ И ВОСПАЛЕННАЯ КОЖА В ПАХУ ВСЛЕДСТВИЕ ГРИБКОВОЙ ИНФЕКЦИИ



# Аллергические кожные заболевания:

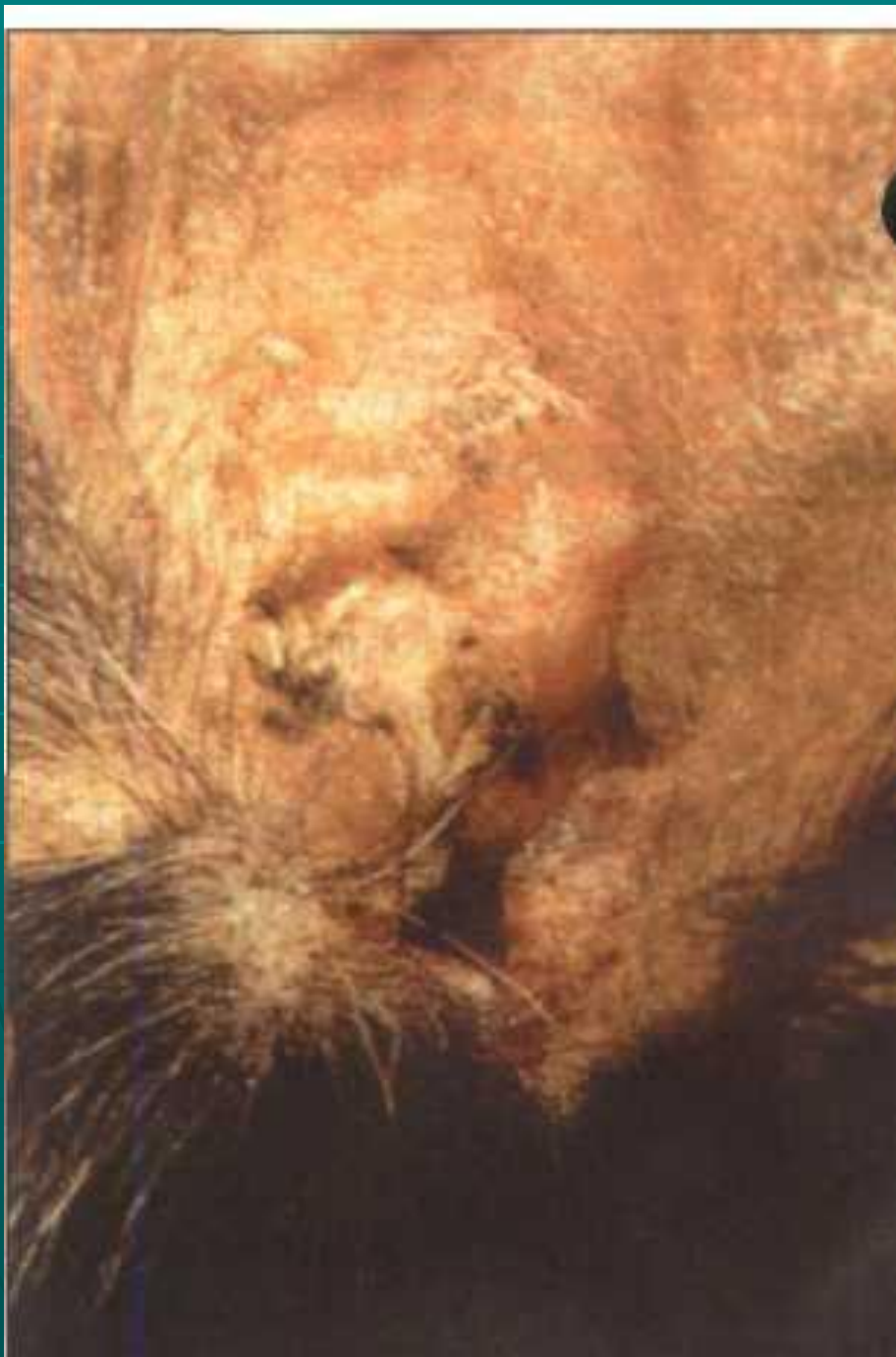1. крапивница, сосудистый отек – образование волдырей;
2. атопия (гены) – хроническое заболевание;
3. пищевая аллергия – иммунологический ответ на антигены отдельных продуктов питания;
4. аллергический контактный дерматит – это зудящие аллергические изменения кожи на бедных шерстью или бессмертных частях тела;
5. аллергический блошинный дерматит;
6. аллергия на половые гормоны.





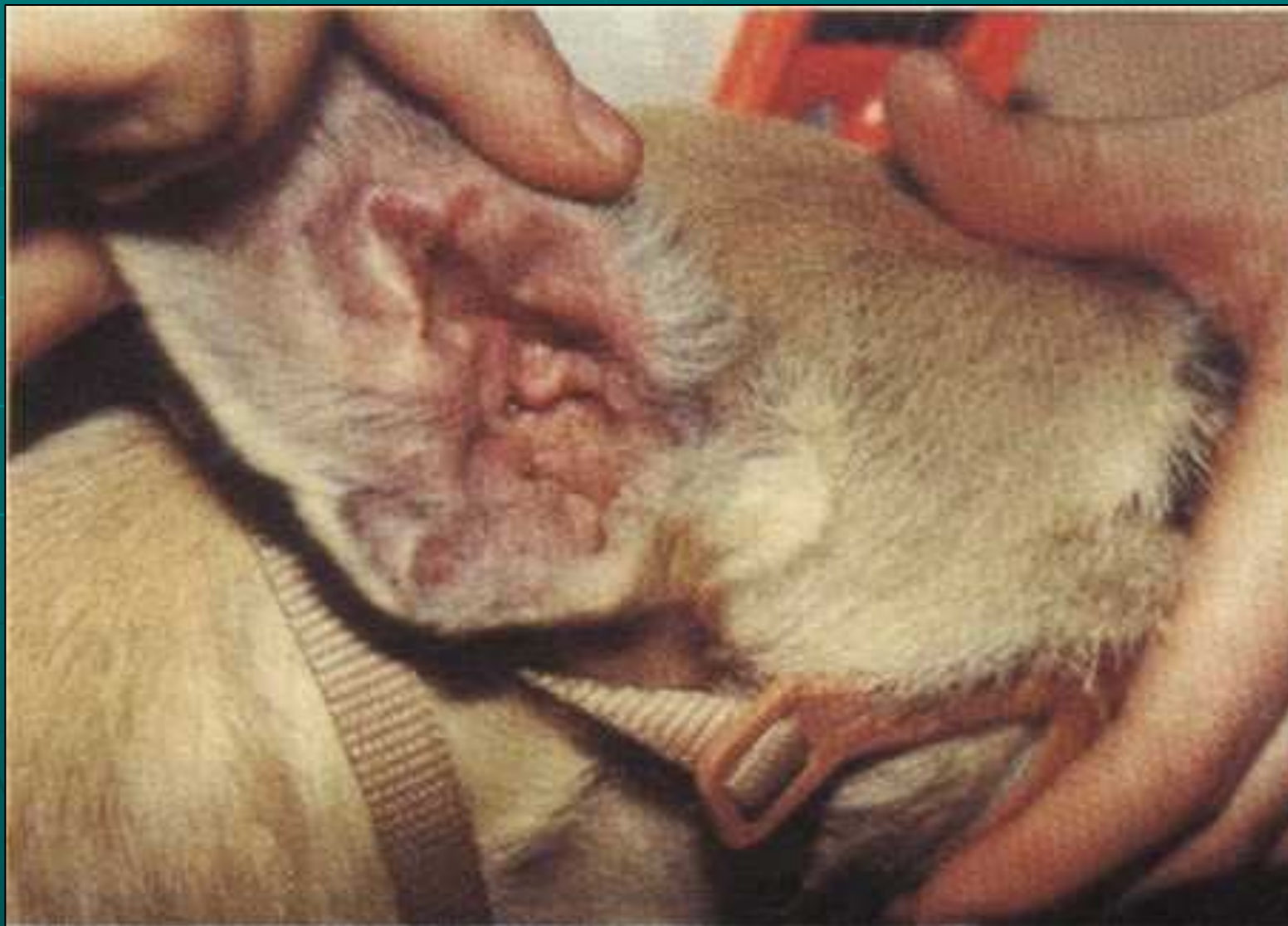**Внутренняя  
сторона  
левой  
ушной  
раковины.**



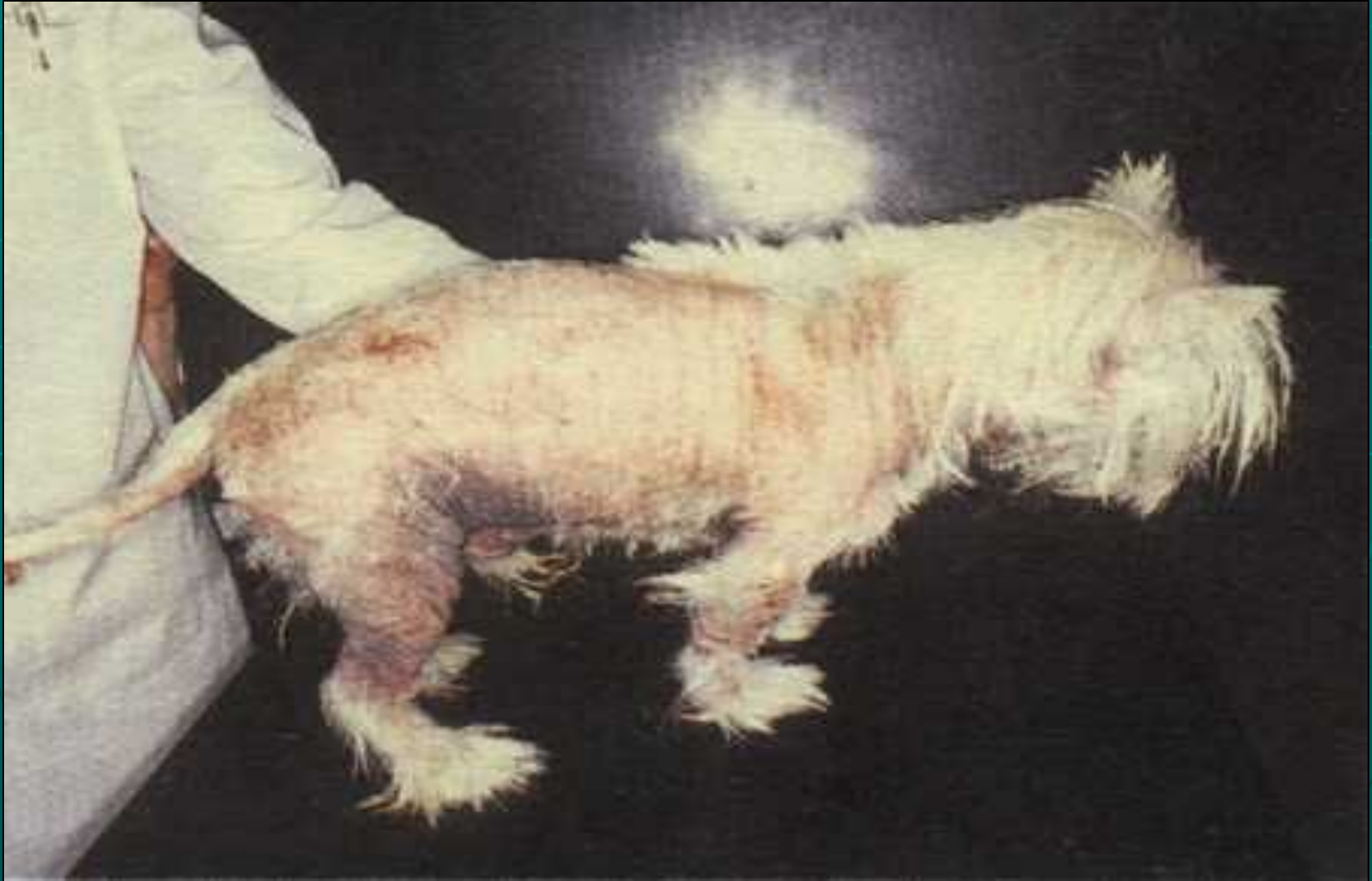

**Правое ухо с  
близкого  
расстояния;  
крупные  
корочки и  
чешуйки в  
глубине  
наружного  
слухового  
прохода.**

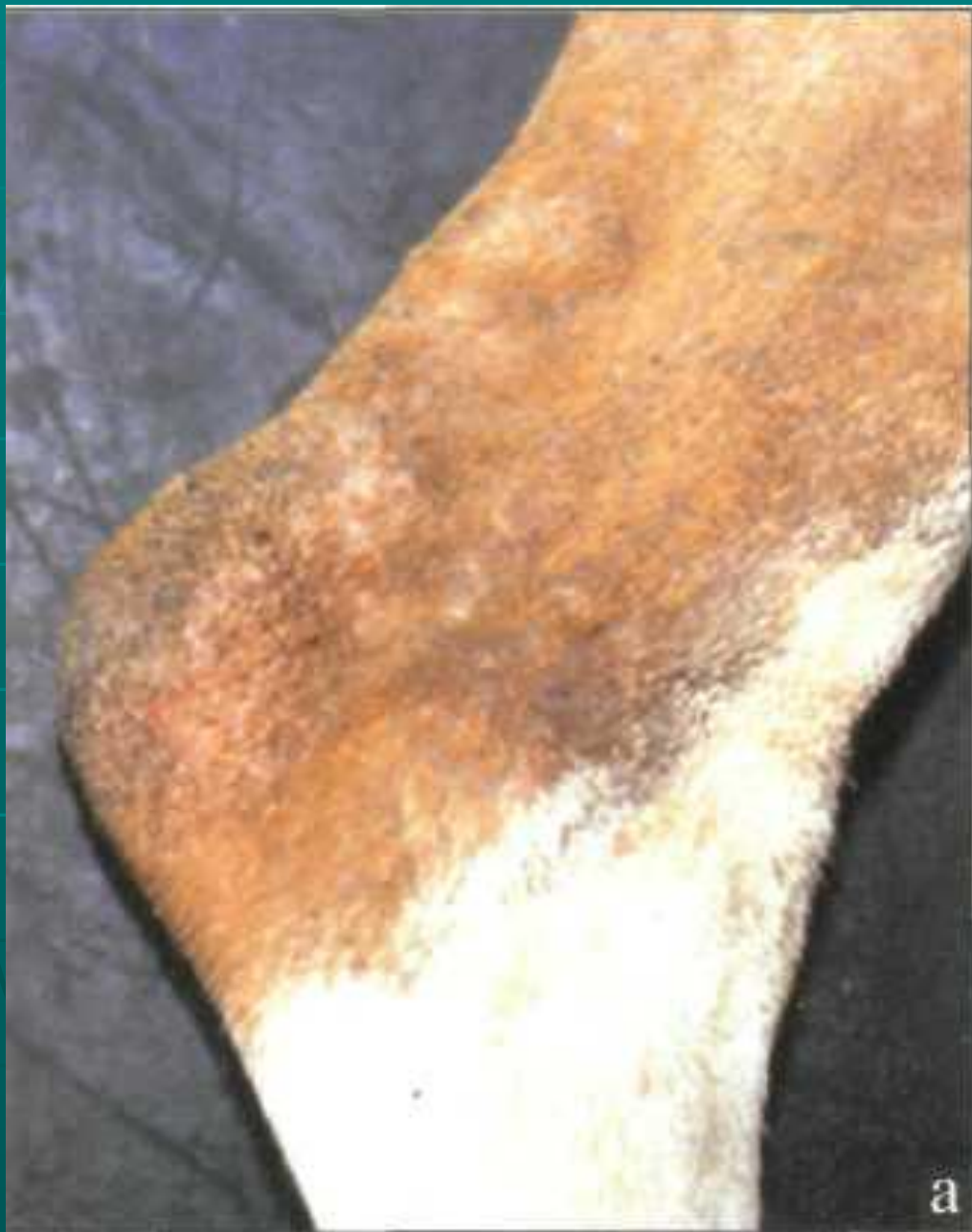# РАННЯЯ СТАДИЯ АТОПИЧЕСКОГО ДЕРМАТИТА



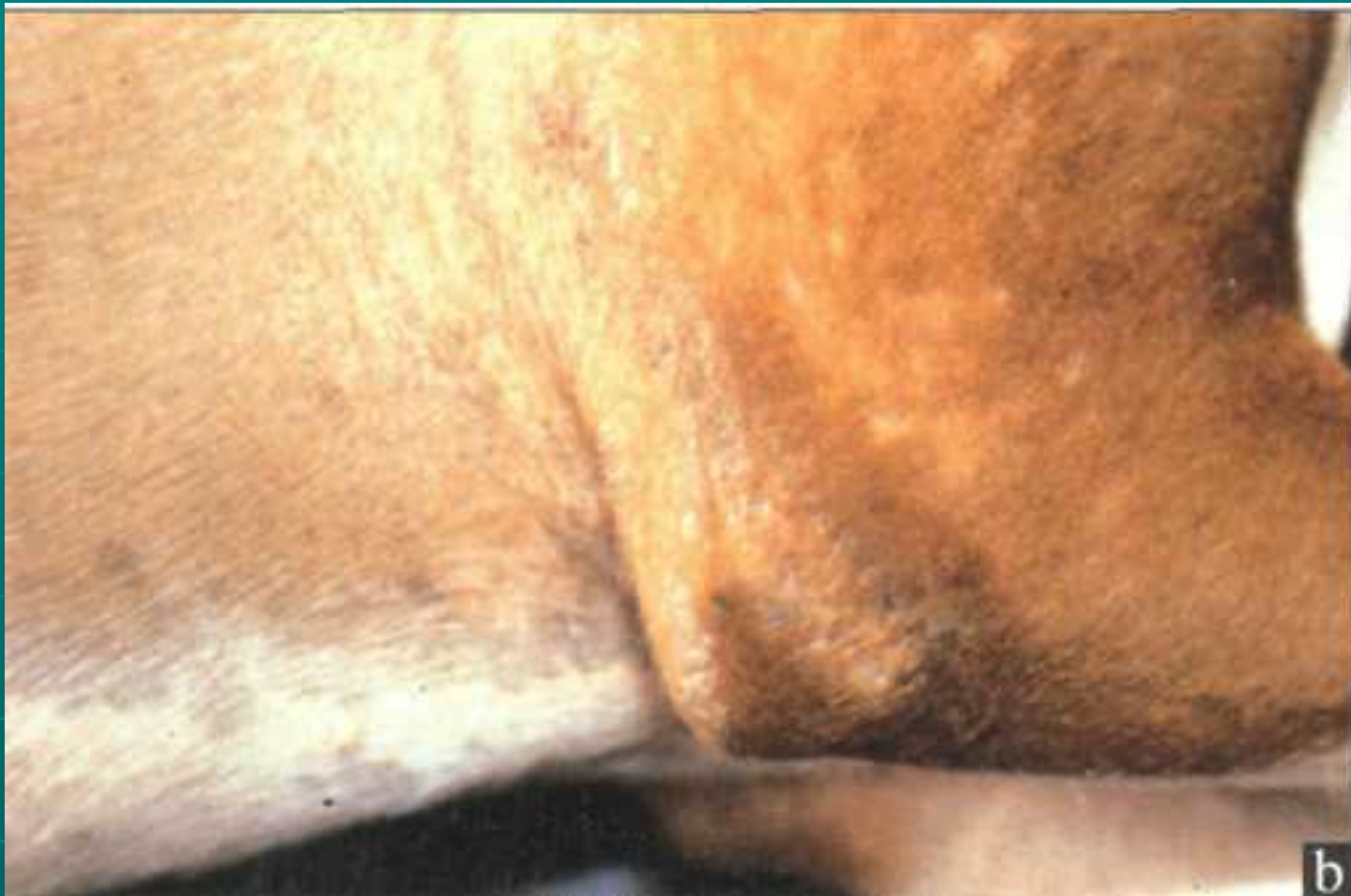ПРОГРЕССИРУЮЩИЙ АТОПИЧЕСКИЙ  
ДЕРМАТИТ С ОБШИРНЫМ ВЫПАДЕНИЕМ  
ВОЛОС, ВОСПАЛЕНИЕМ, ПИГМЕНТАЦИЕЙ И  
УТОЛЩЕНИЕМ КОЖИ



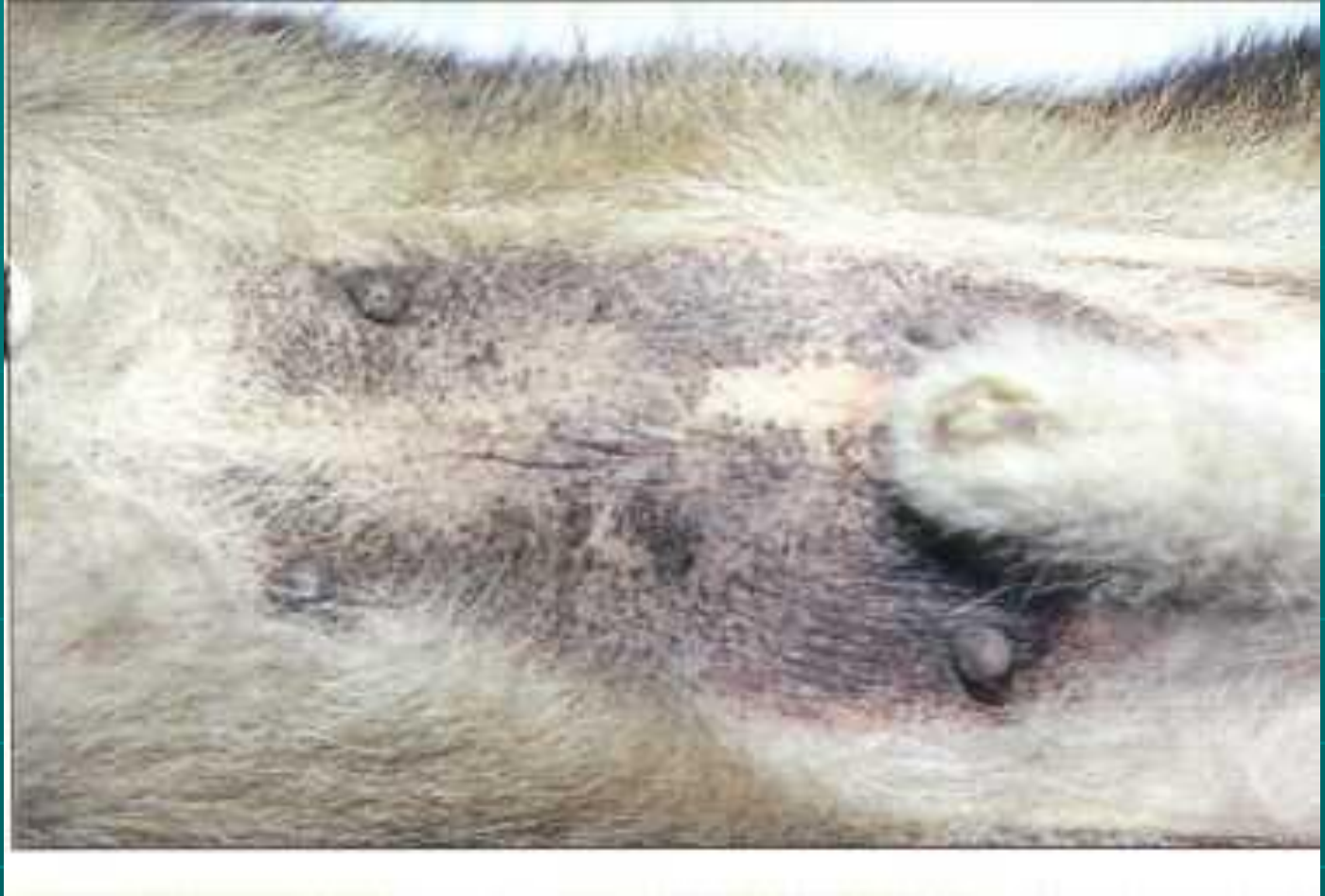



**Боксер с  
поверхностным  
фолликулитом,  
вторичным по  
отношению к  
атопическому  
дерматиту; а)  
медиальная  
поверхность  
подколенного  
пространства с  
алопецией, эритемой и  
папулами;**

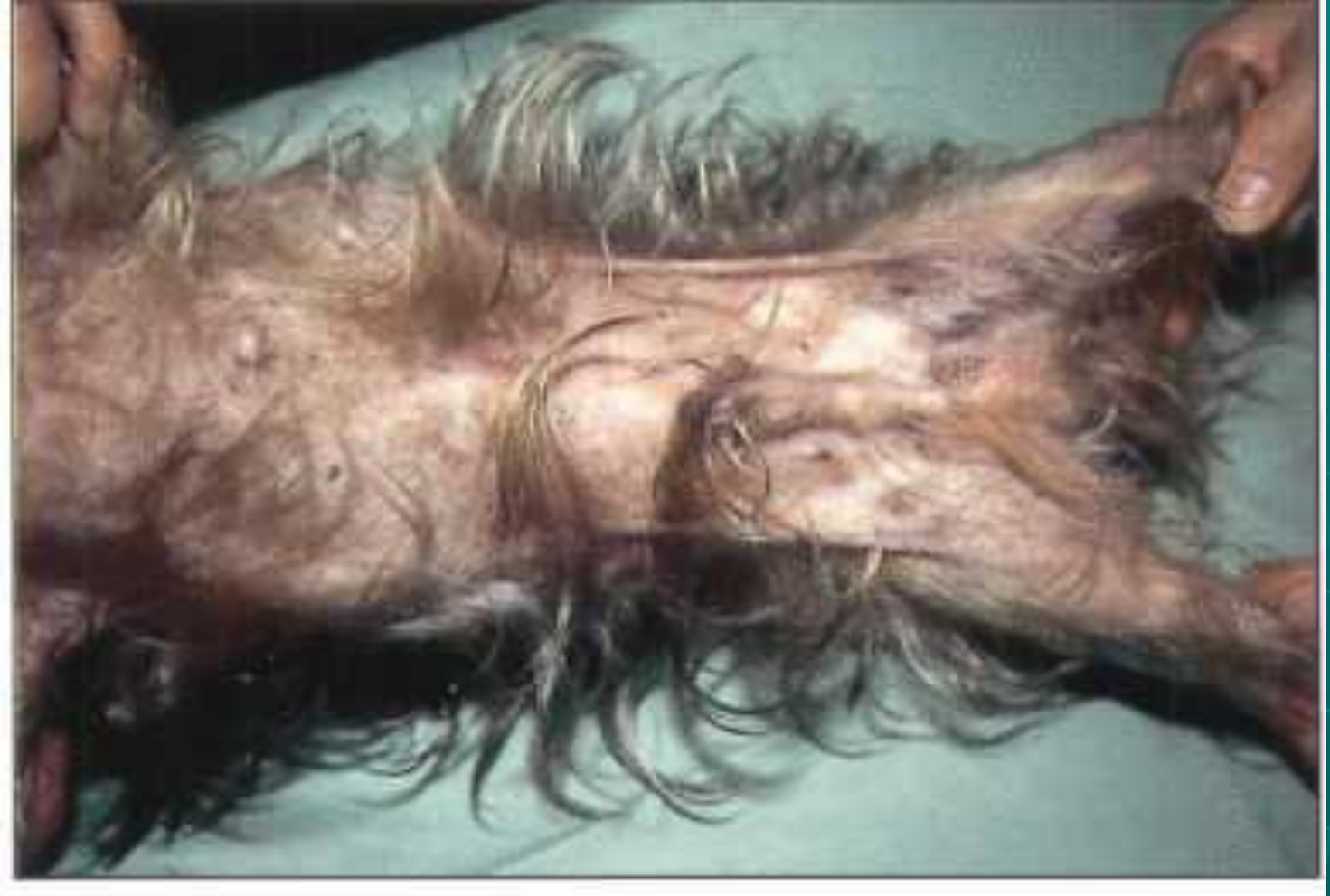

**б) боковая сторона локтя с участком поверхностного фолликулита, который выглядит, как будто "побитый молью".**

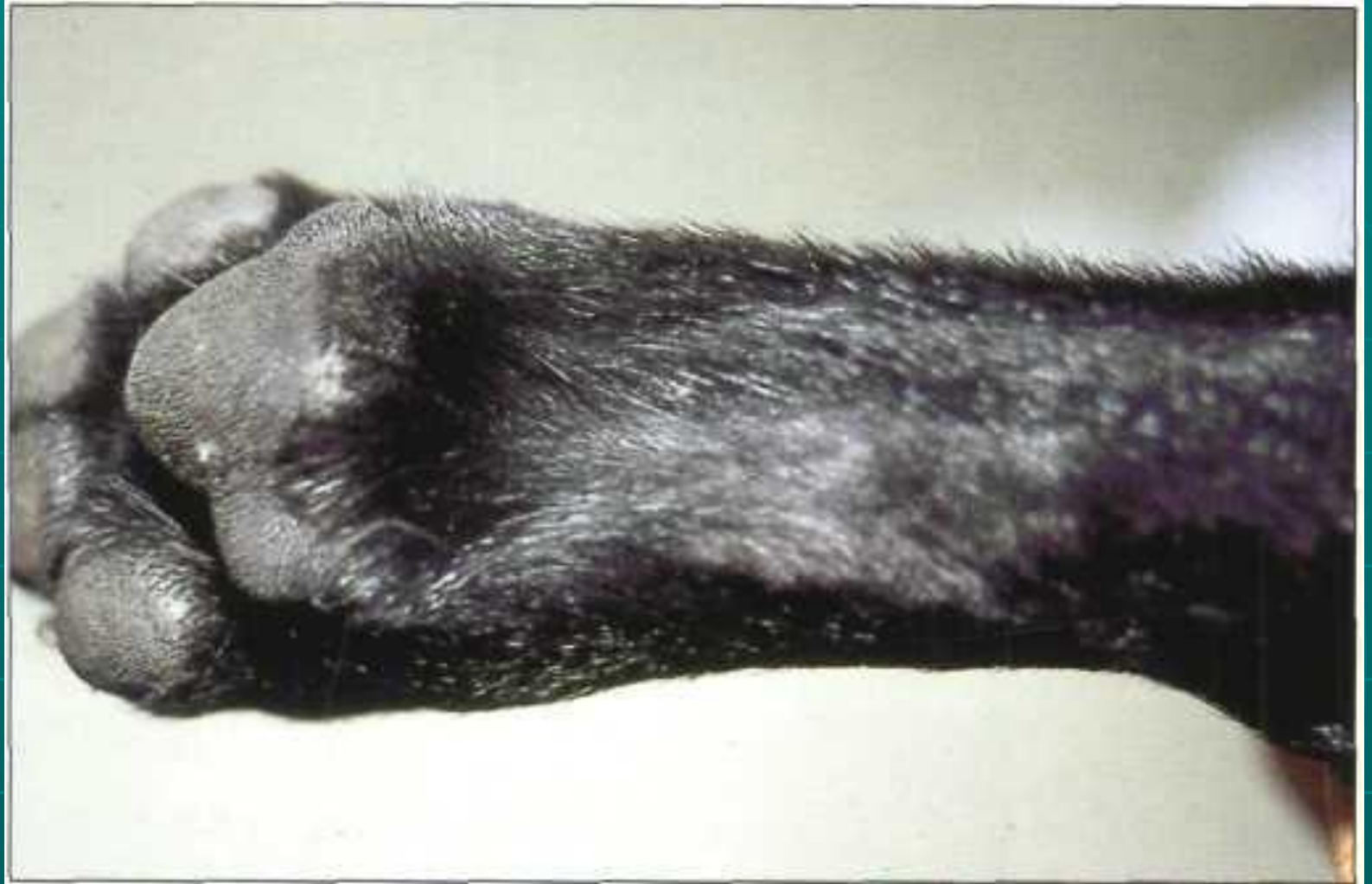


**Обратите внимание на выпадение волос и типичные воспалительные изменения на коже живота, сопровождающиеся тяжелый зудом.**



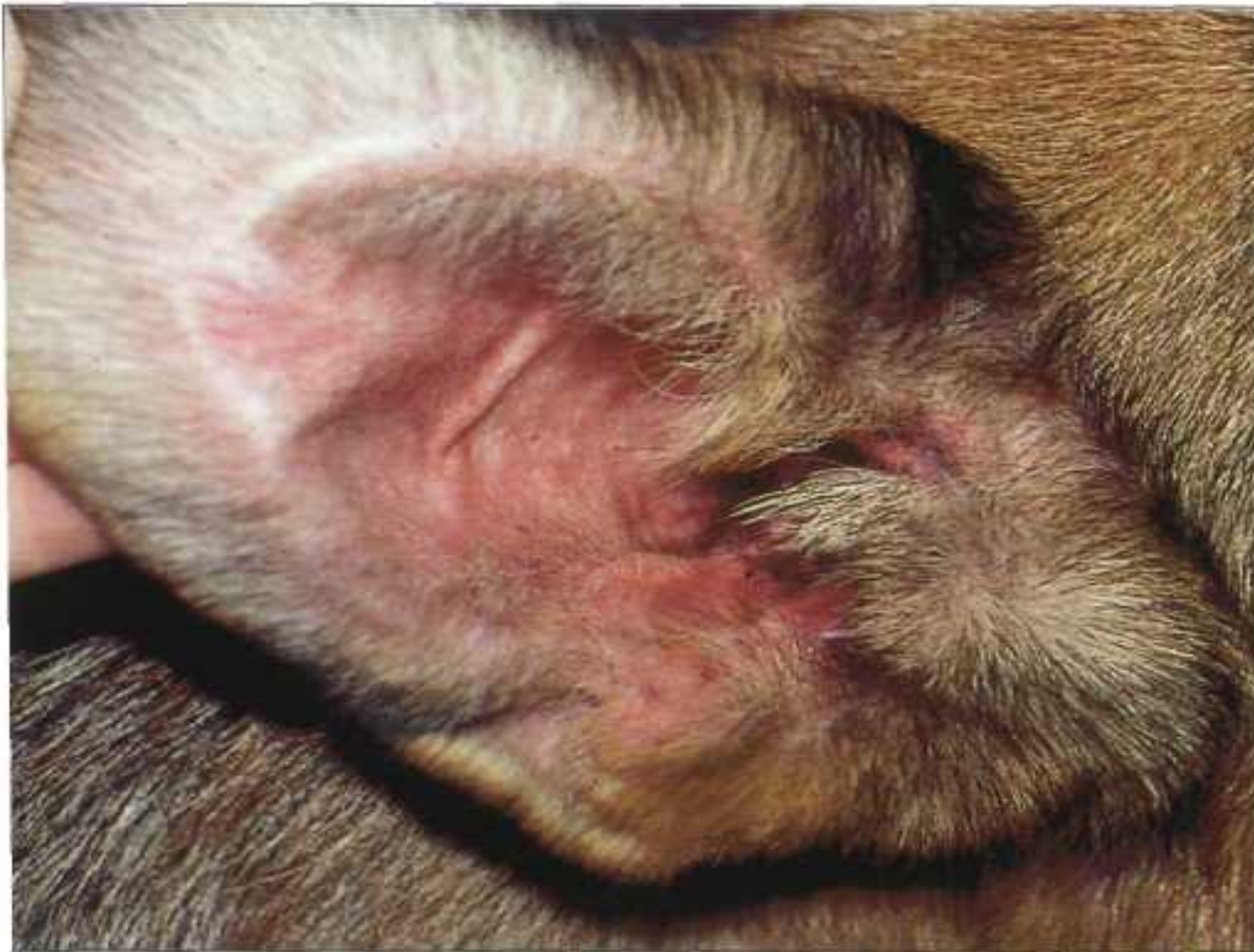

**Обратите внимание на лихенификацию,  
гиперпигментацию и облысение кожи  
живота из-за тяжелого зуда**

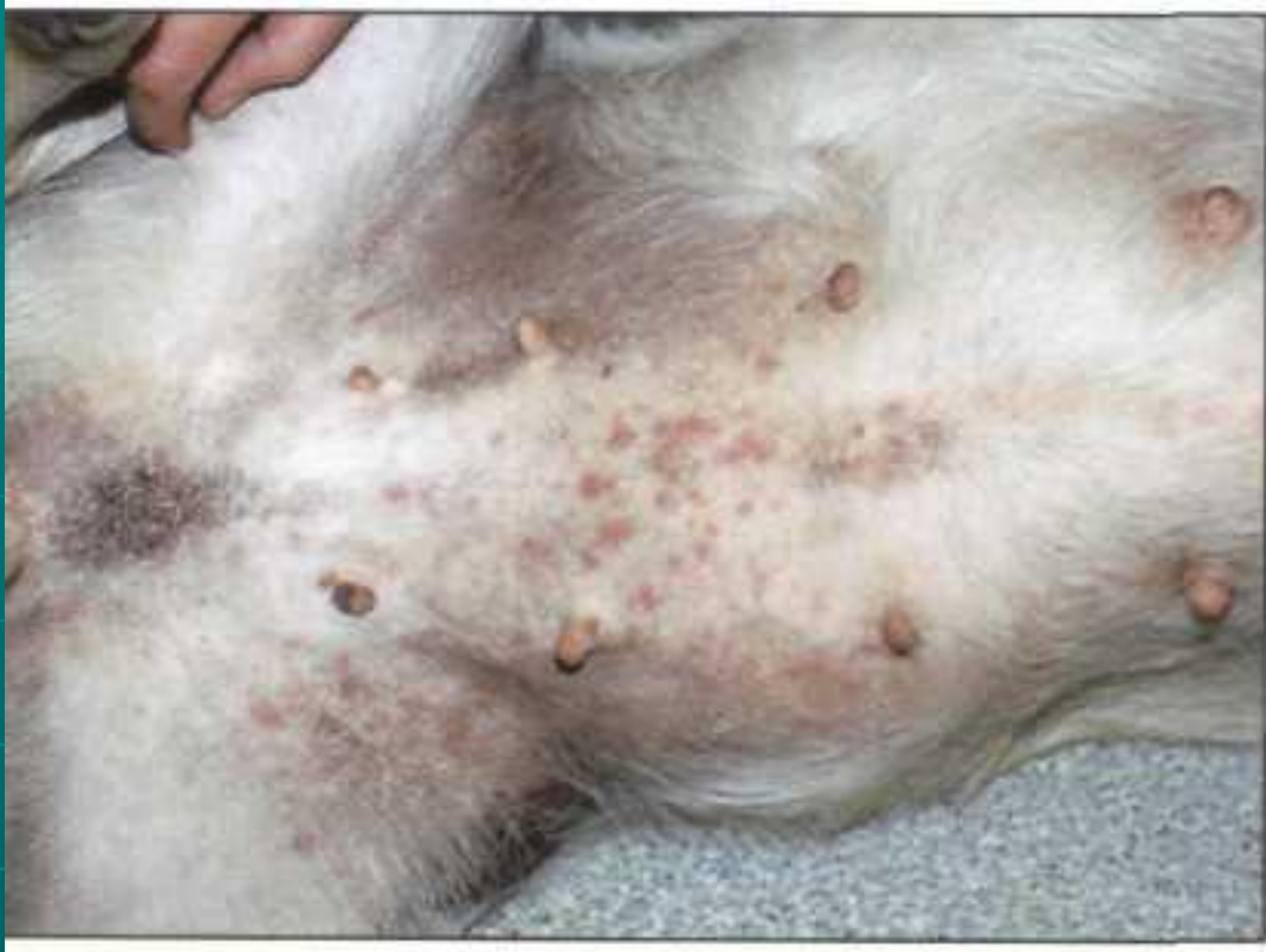

**Обратите внимание на гипотрихоз и характерные воспалительные изменения на коже сгибательной поверхности запястного сустава.**



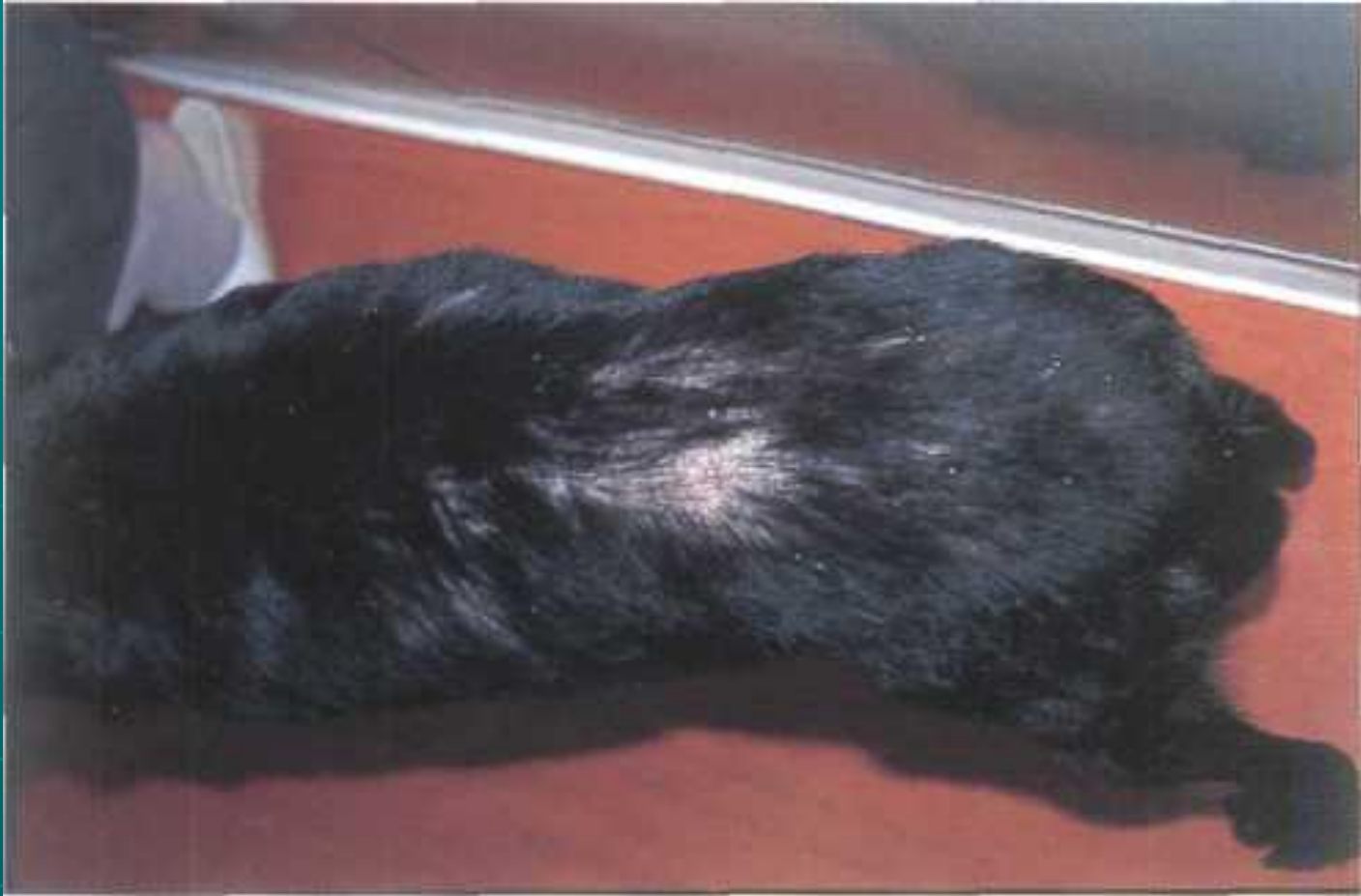

**Обратите внимание на эритему на ушной раковине.**



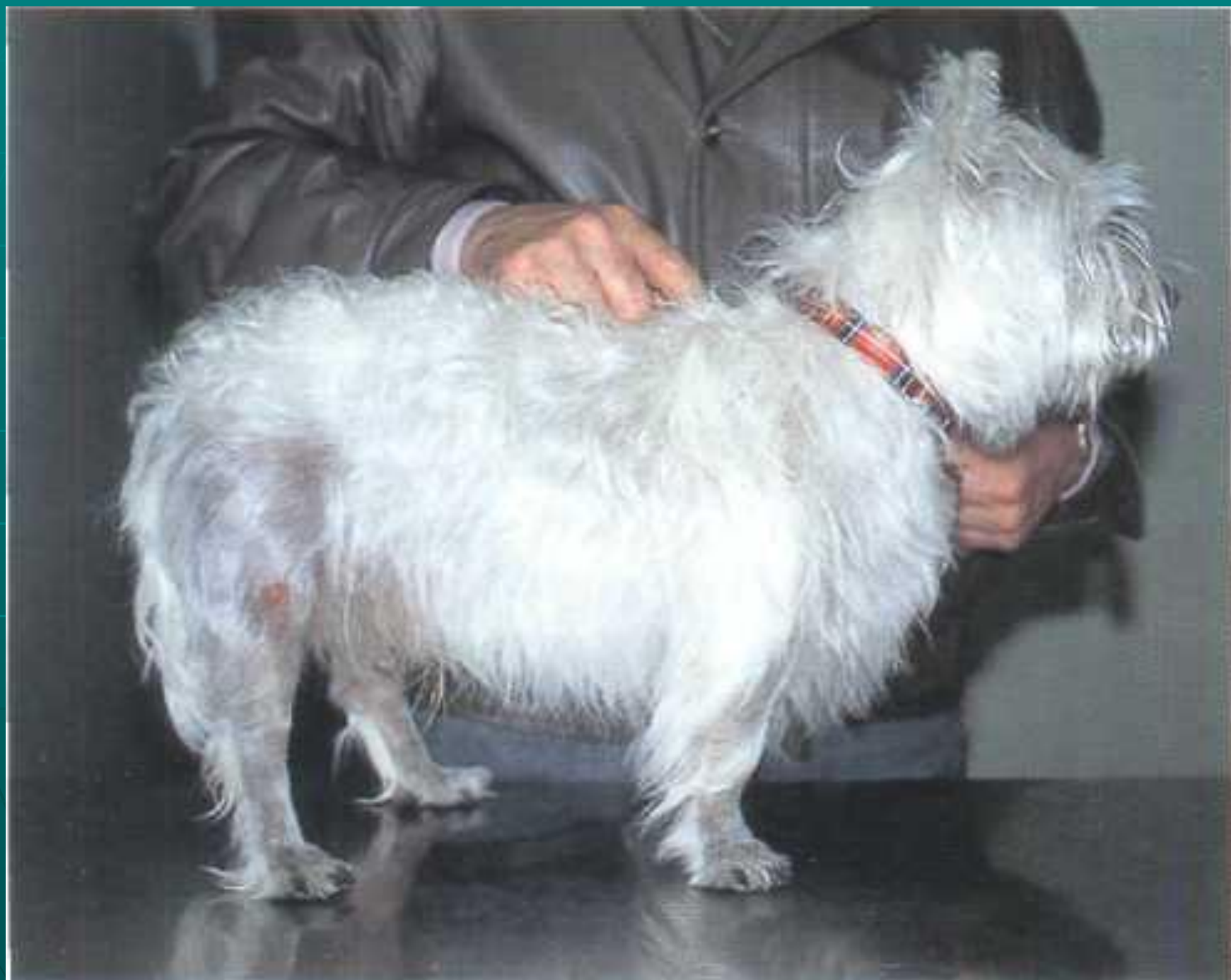**Собака с атопией,  
осложнившейся вторичной  
поверхностной пиодермой.**





**Очаги облысения и расчесы на спине. У собаки аллергическая реакция на яйца.**

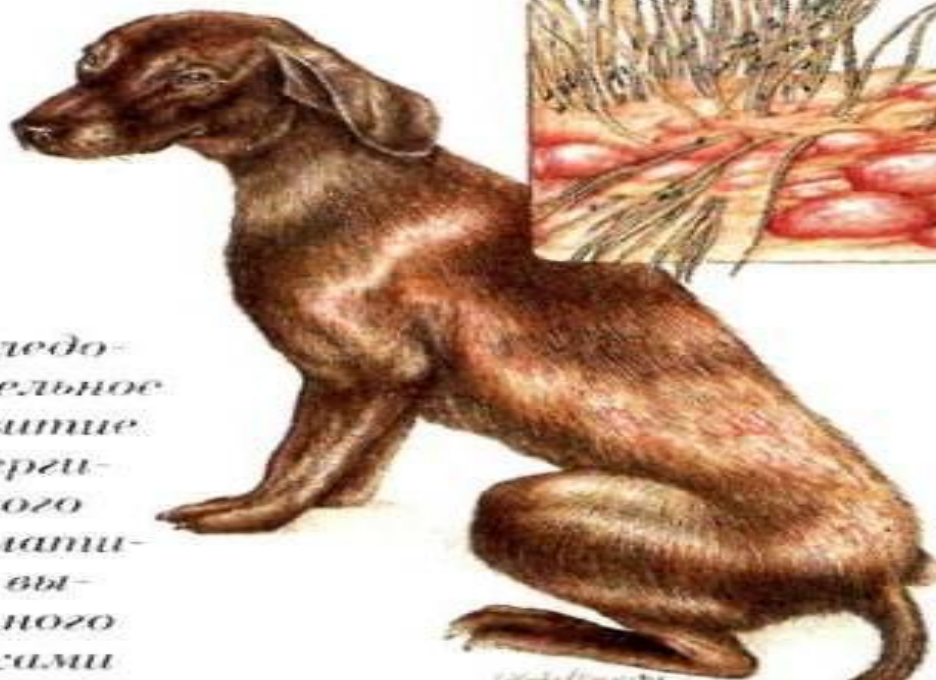






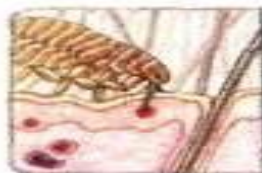
## АЛЛЕРГИЧЕСКИЙ ДЕРМАТИТ, ВЫЗВАННЫЙ БЛОХАМИ

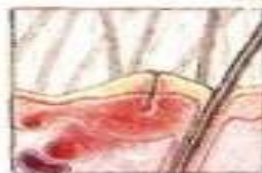

Последовательное развитие аллергического дерматита, вызванного блохами

Самотравмирование приводит к покраснению, появлению волдырей, пузырьков и корочек в местах питания блох



Блоха прокалывает кожу для сосания крови



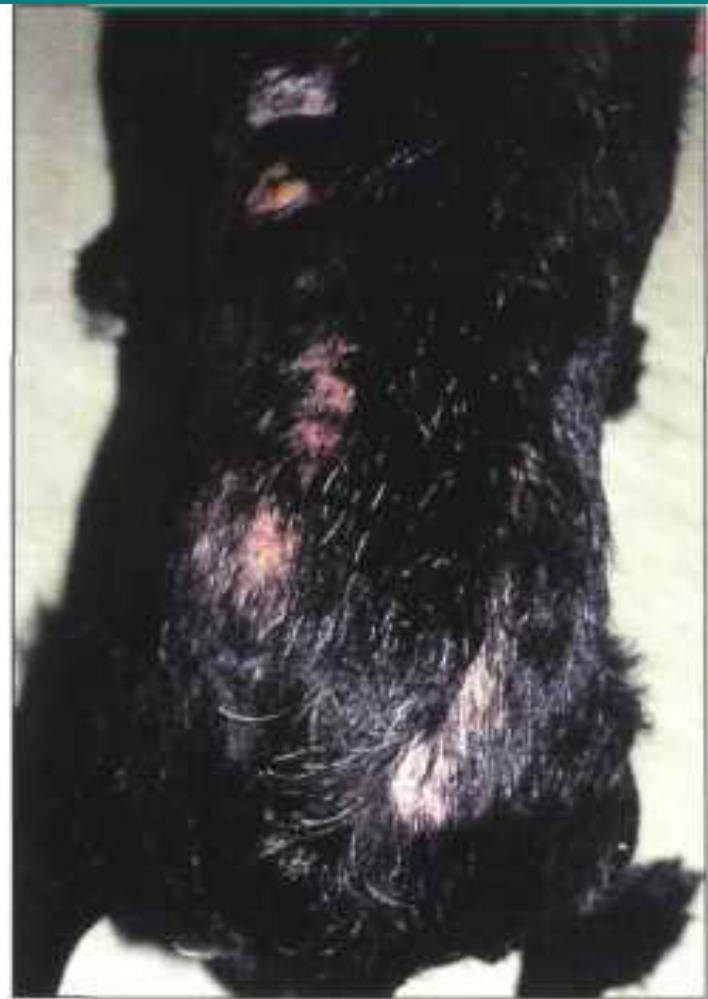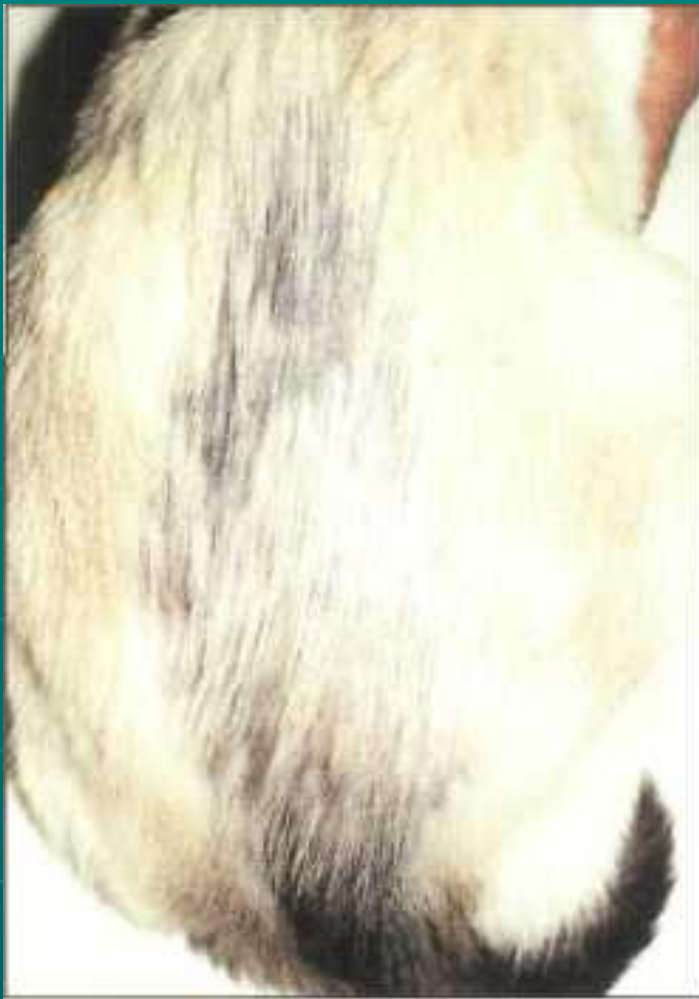Блошинная слюна вызывает реакцию антиген-антитело



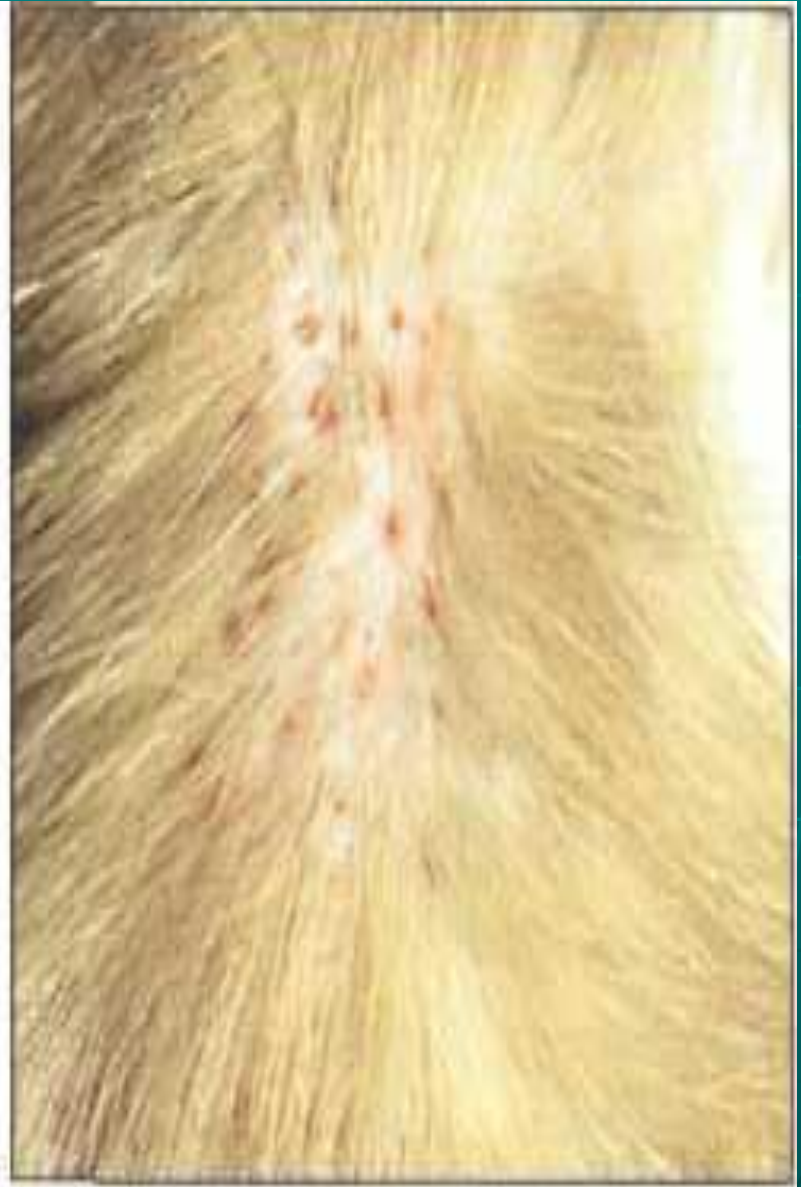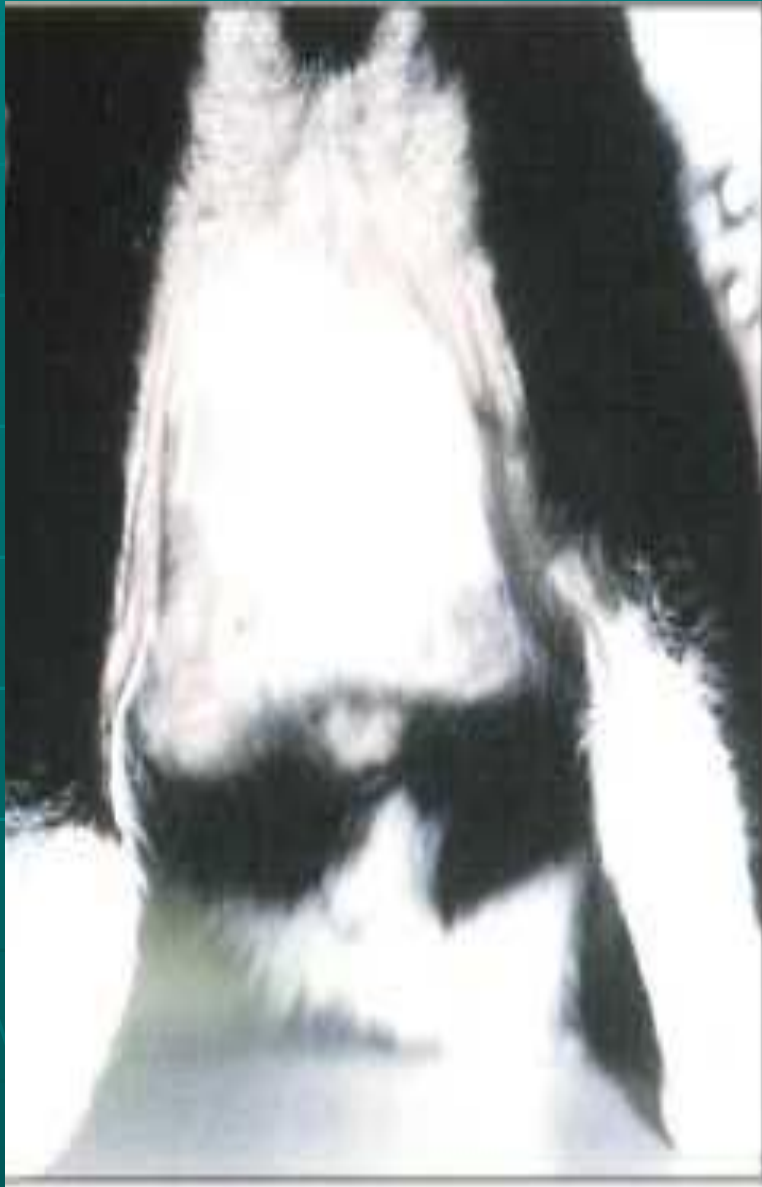Краснота и воспаление являются результатом самотравмирования



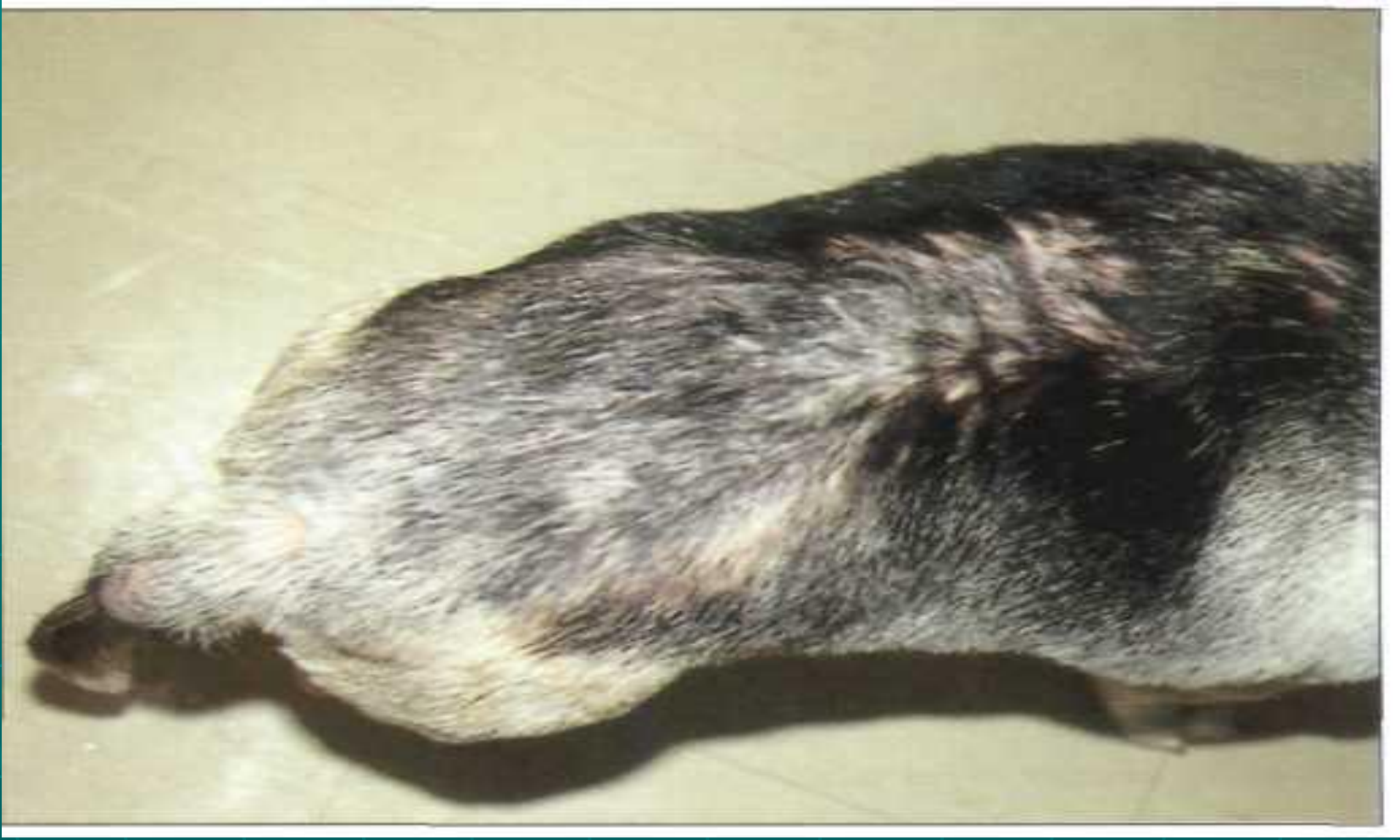В результате развивается острая бактериальная инфекция



**При поражении блохами и гиперчувствительности к укусам этих насекомых часто развиваются очаги облысения на спине у сиамского кота (отрастающие волосы темнее нормальных).**

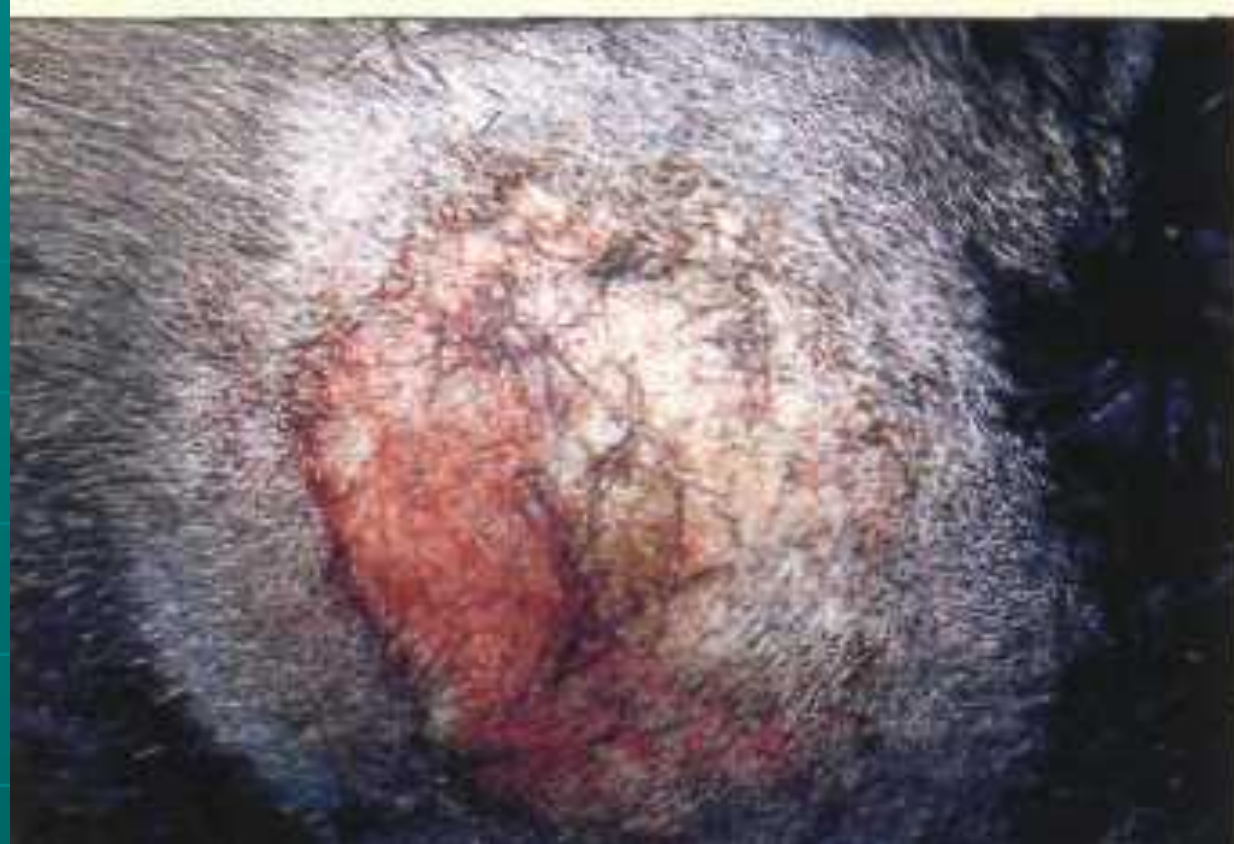





**Собака с повышенной чувствительностью  
к укусам блох.**





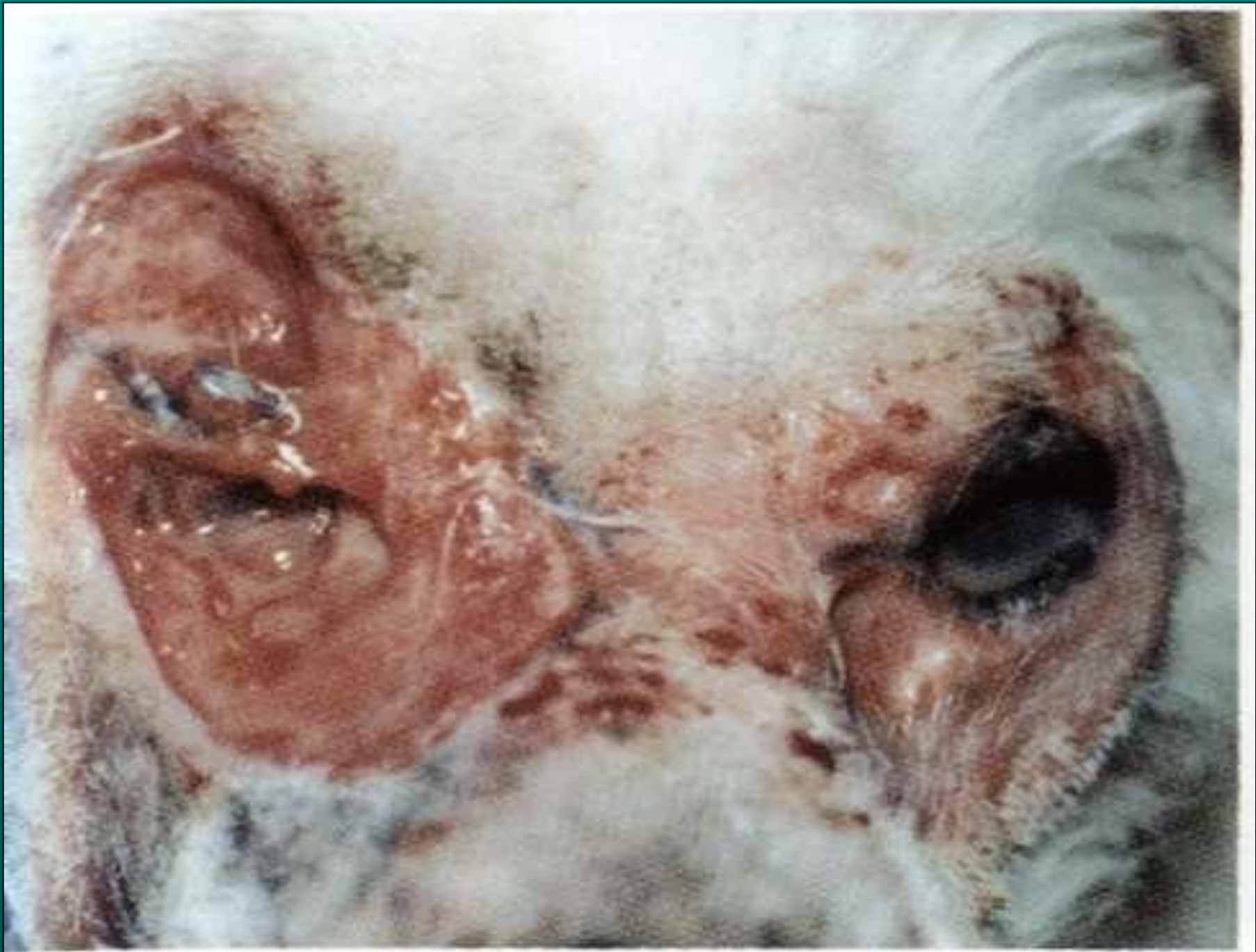**Типичная клиническая картина на боковой стороне бедра бульмастифа**

# Аутоиммунные заболевания

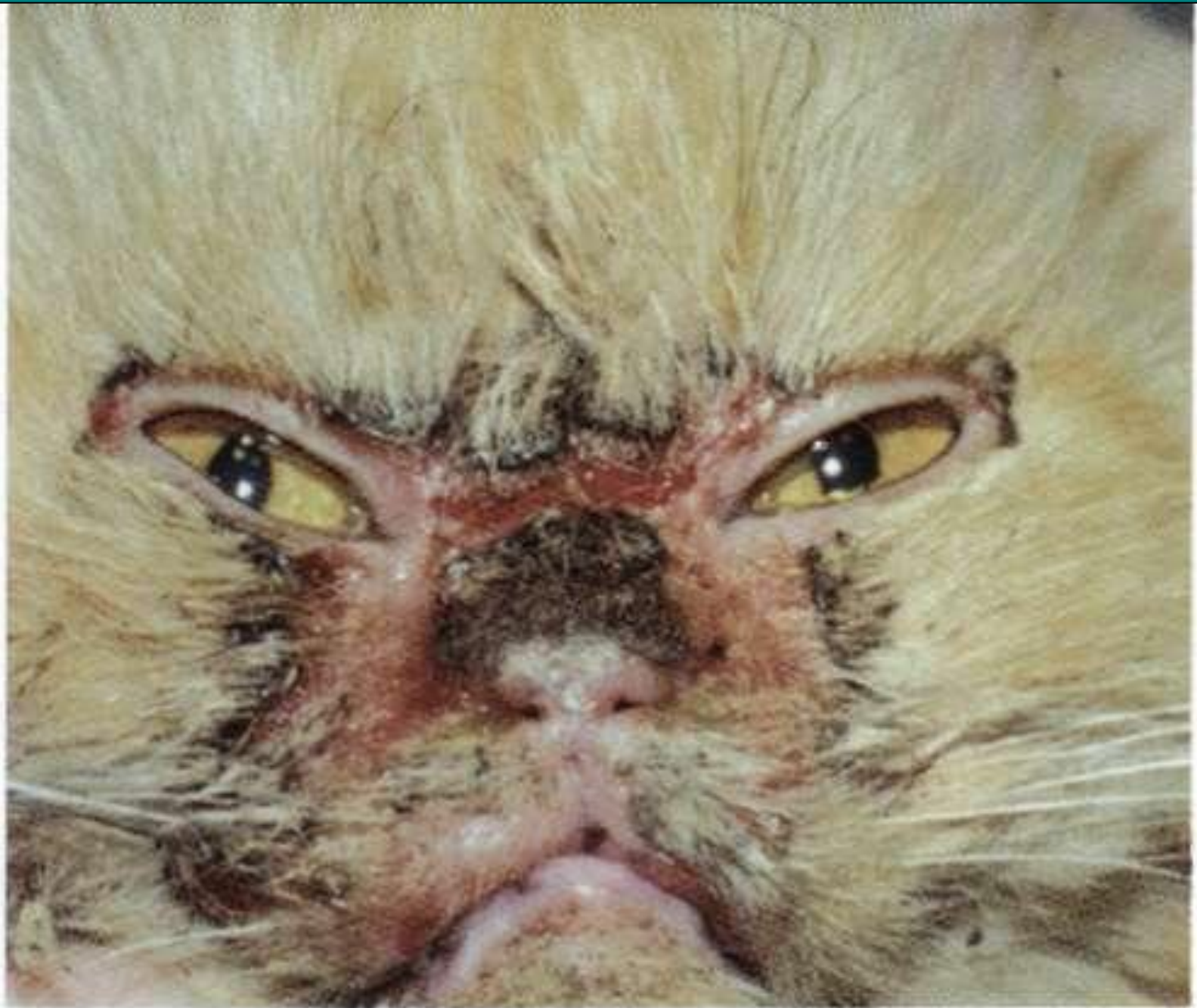кожи – в организме вырабатываются антитела и иммунокомпетентные лимфоциты против собственных структур и возникают поражения соответствующих факторов.

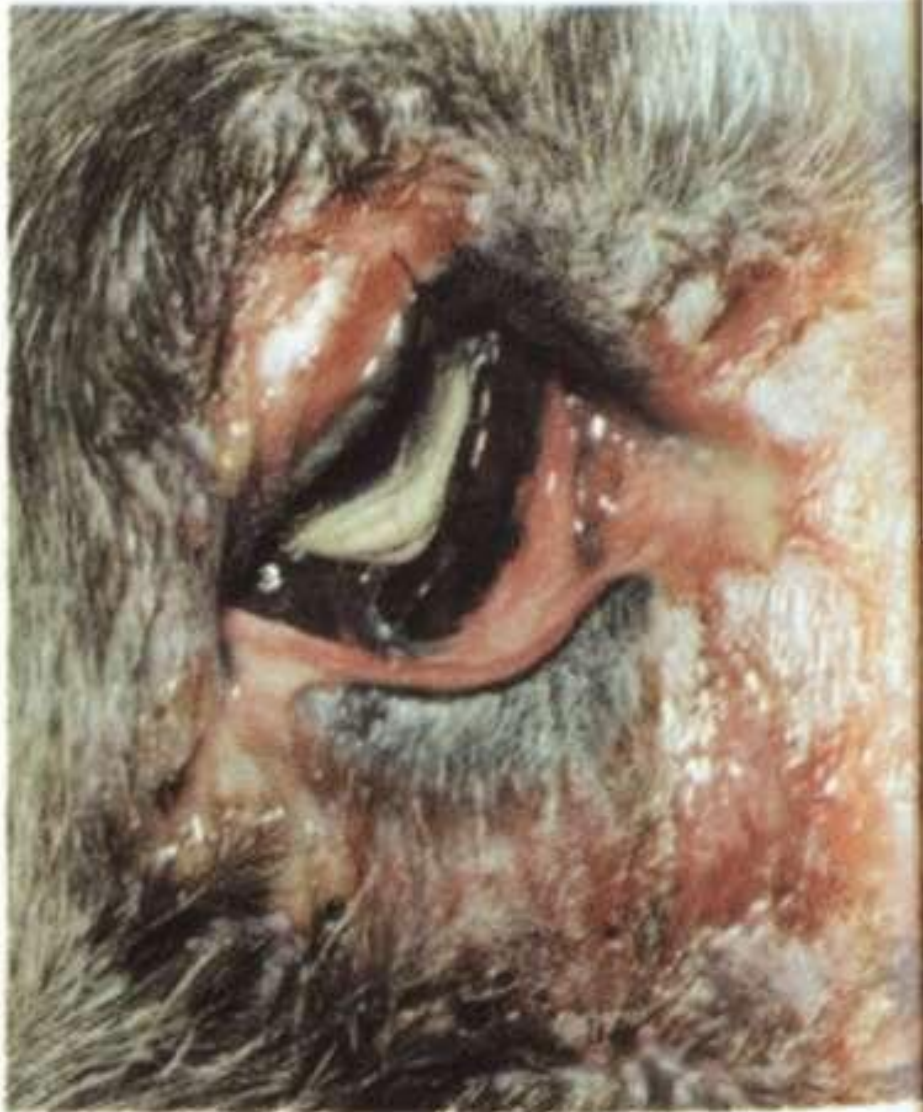1. пузырьчатка обыкновенная;
2. пузырьчатка листовидная;
3. пузырьчатка эритематозная;
4. пузырьчатка вегетирующая – редко встречается;
5. пемфигоид;
6. системная красная волчанка;
7. дисковидная волчанка – редко встречается.







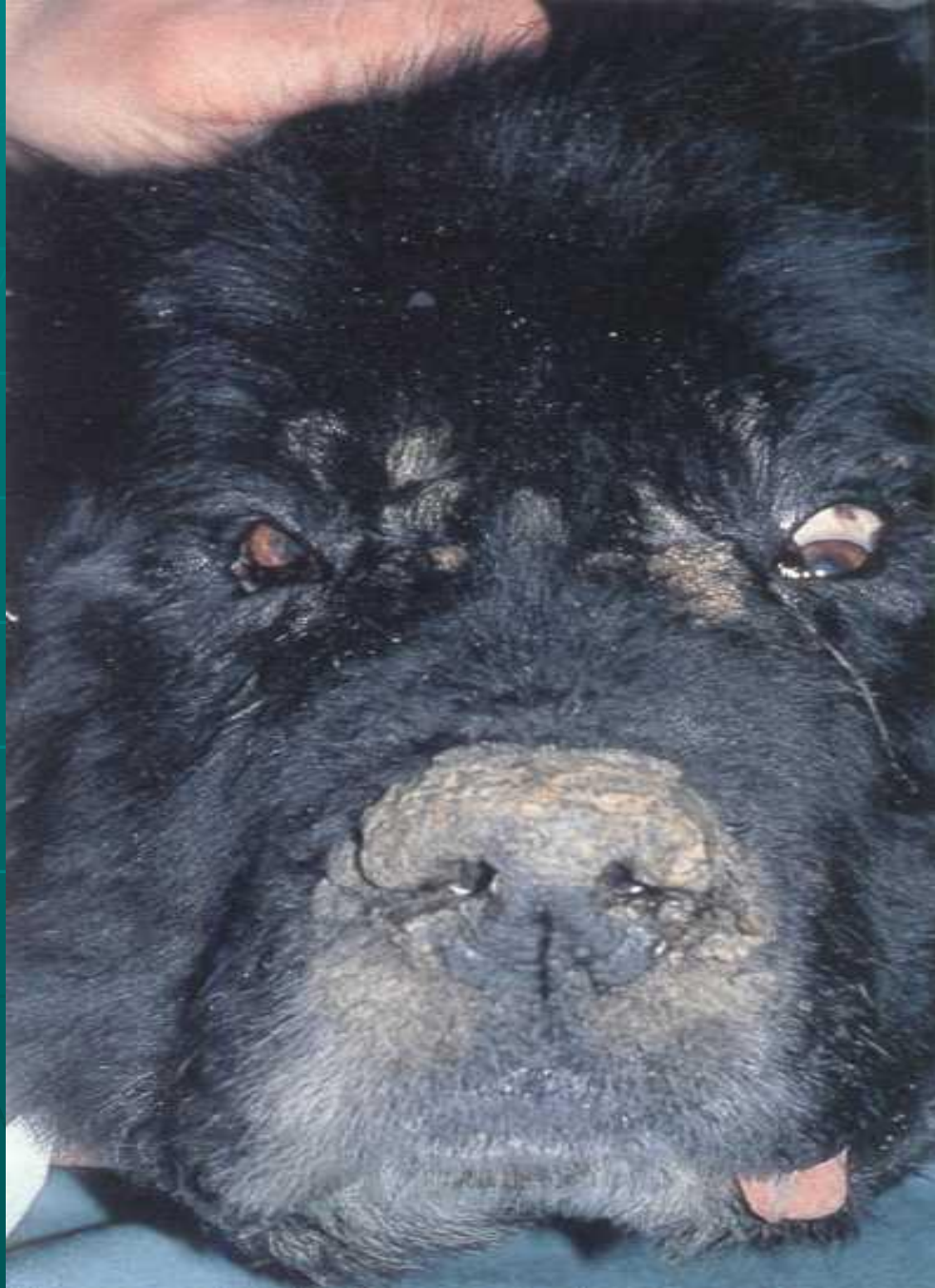



*Наличие пустул,  
эрозий и  
выраженный  
конъюнктивит и  
блефарит.*



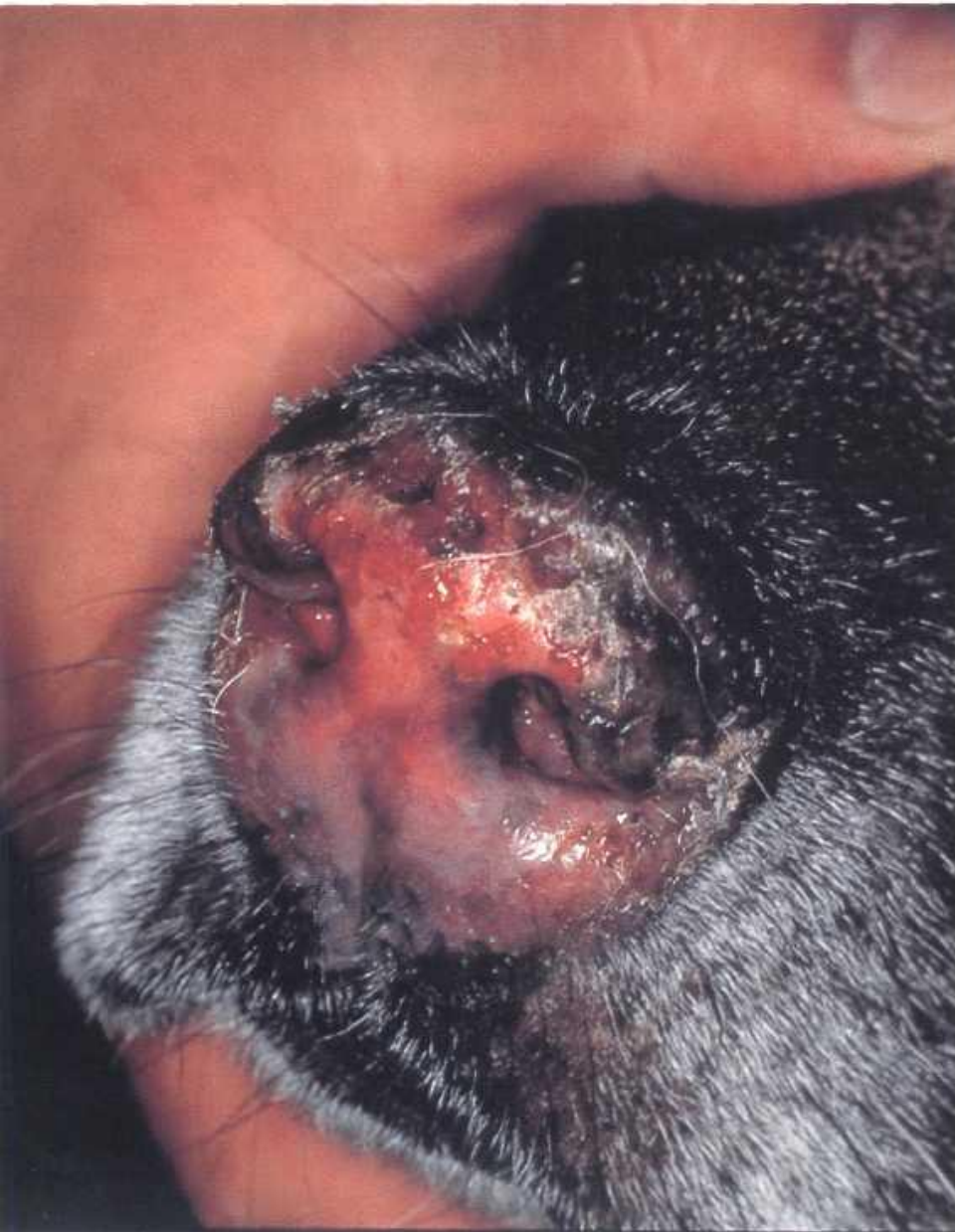



**Коросты на носу,  
губах и вокруг  
глаз у  
ньюфаундлента,  
поражённого  
вегетирующей  
пузырчаткой**





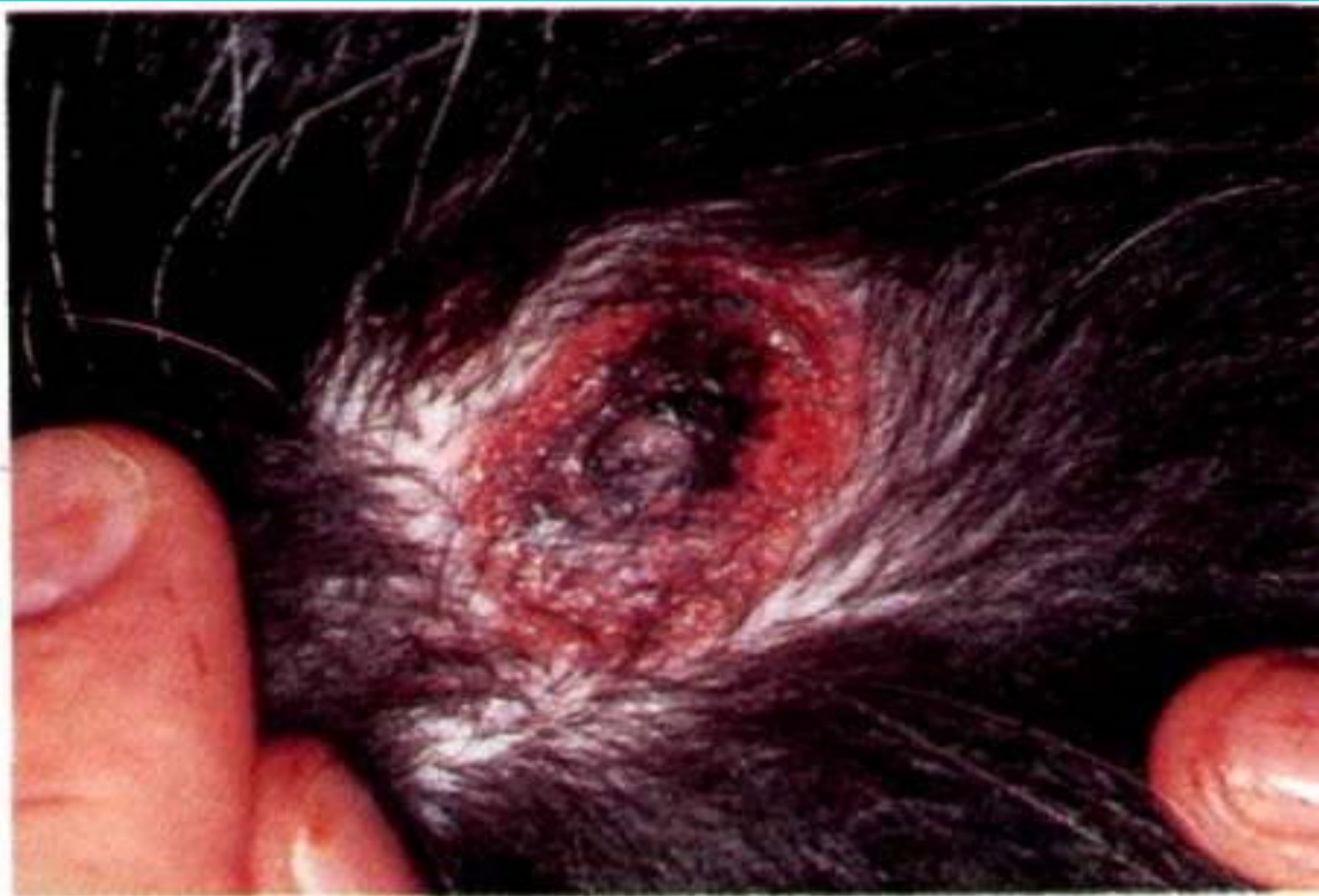

**Отёк, депигментация  
и изъязвления на  
носу немецкой  
овчарки**

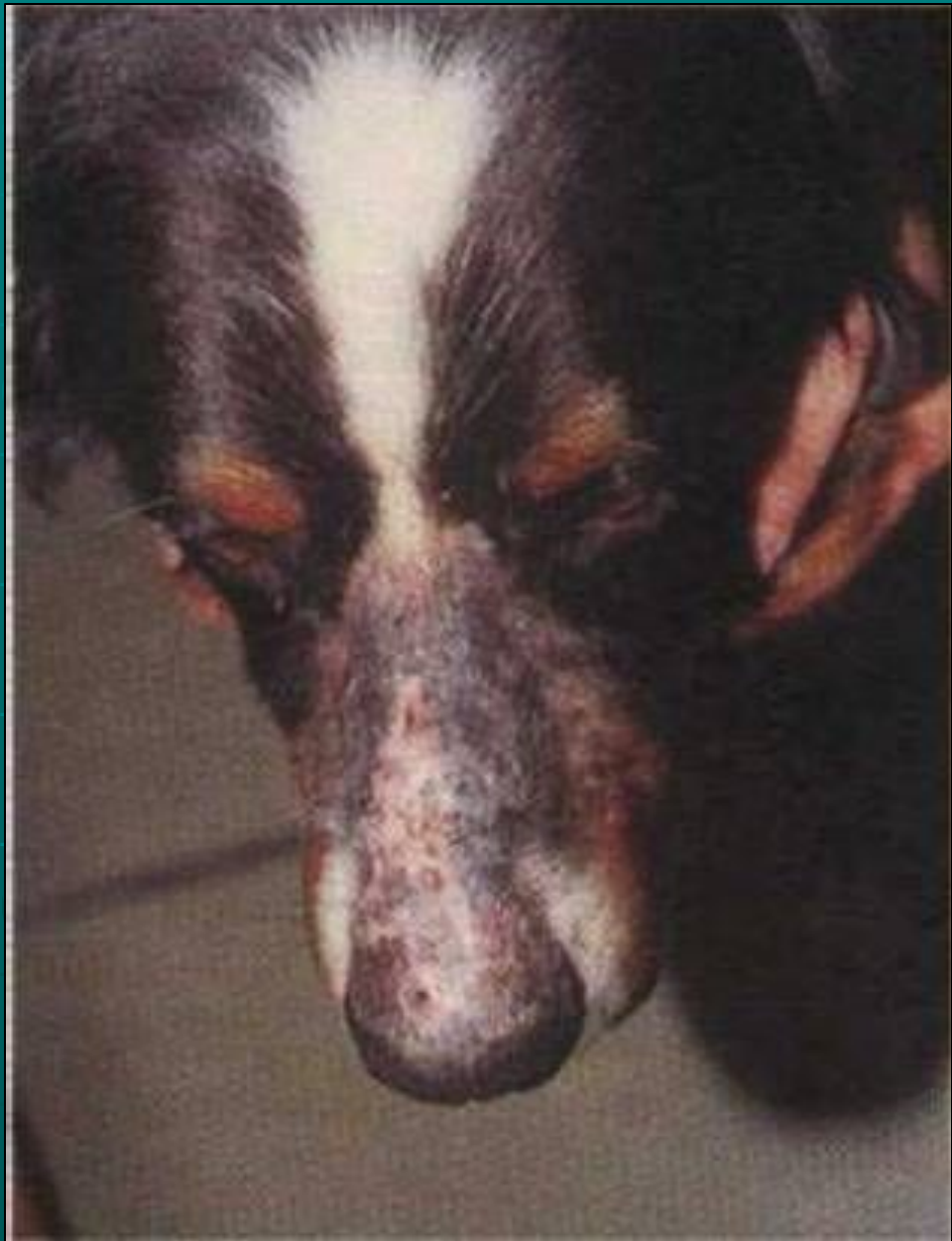# Иммунообусловленные болезни

- причиной является иммунная реакция.

1. лекарственная сыпь;
2. эритема мультиформная – острое воспаление кожи и слизистых оболочек;
3. токсический некроз эпидермиса;
4. васкулит – воспаление кожных сосудов, ведущее к кожному кровотечению периферических частей



*Глубокая язва вокруг соска, вызванная тяжелой иммунообусловленной болезнью*



НАЗАЛЬНАЯ ЭРОЗИЯ И  
КОРКИ, КОТОРЫЕ  
ЯВЛЯЮТСЯ  
РЕЗУЛЬТАТОМ  
ИММУНООБУСЛОВЛЕН  
НОЙ БОЛЕЗНИ



# Эндокринные кожные заболевания – вызваны избытком или недостатком гормона.

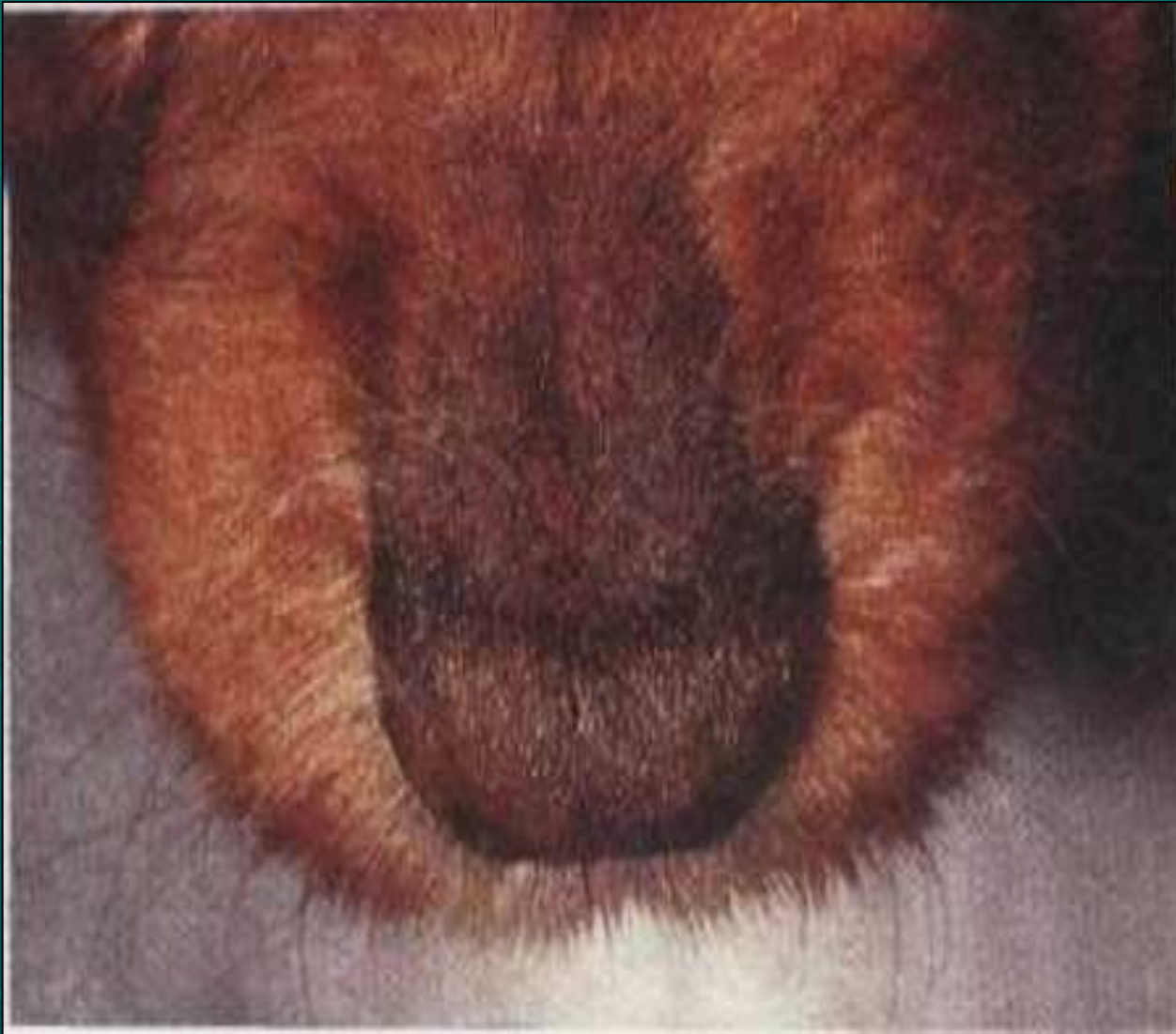
Общие свойства – хроническое течение болезни:

- шерсть легко вырывается;
- аллопеции симметрично расположены;
- гиперпигментированные симметричные участки кожи;
- зуд очень редко;
- вторичная себорея;
- воспалительные повреждения редко;
- шерсть на голове и конечностях обычно не выпадает;
- лохматая густая шерсть – чрезмерная отрослость.





# ВЫПАДЕНИЕ ВОЛОС НА ПЕРЕНОСИЦЕ ВСЛЕДСТВИЕ ГИПОТИРЕОИДИЗМА





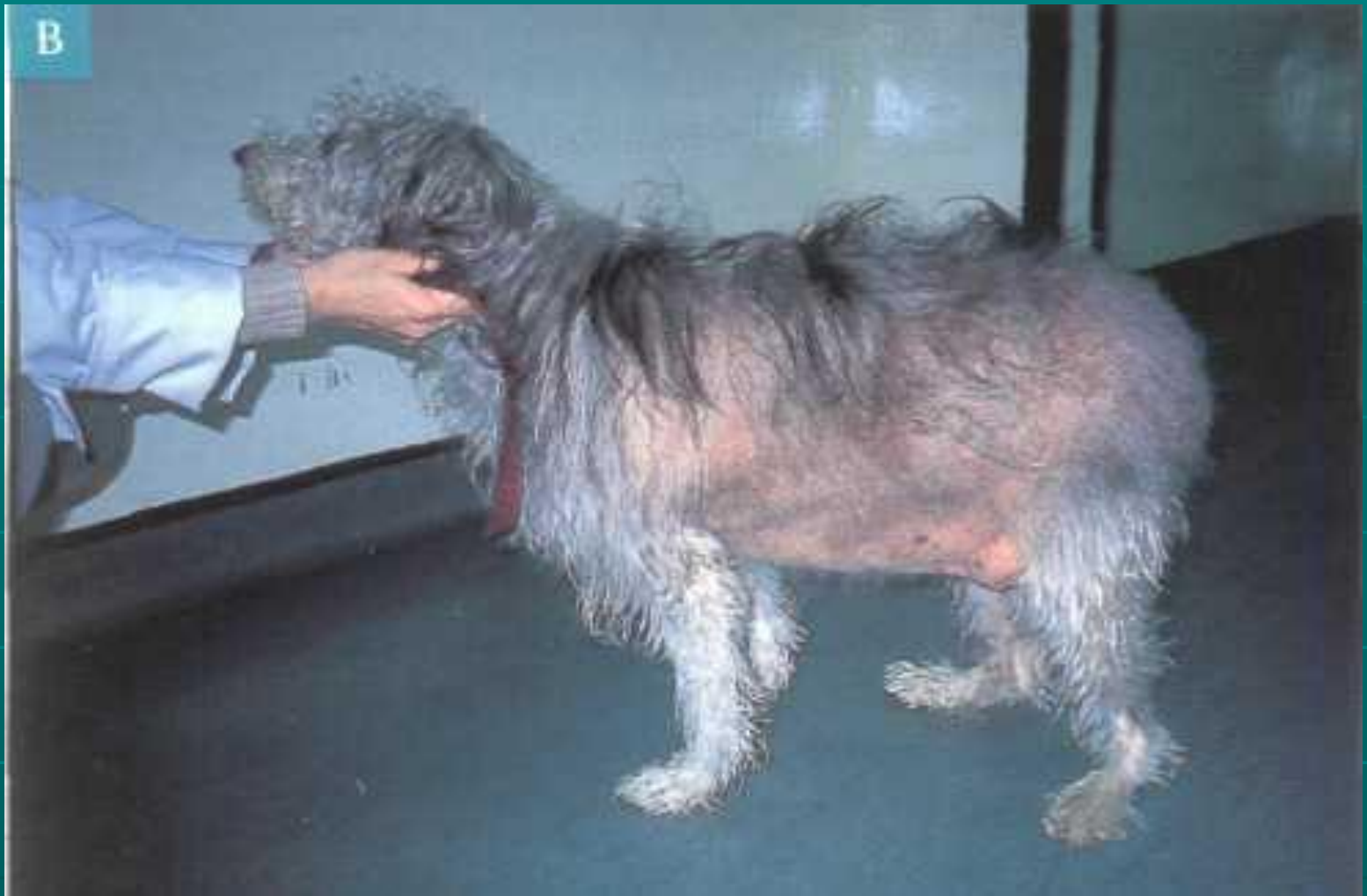СИЛЬНАЯ ПОТЕРЯ ВОЛОС И ОТЛОЖЕНИЯ  
КАЛЬЦИЯ В КОЖЕ ВСЛЕДСТВИЕ  
ГИПЕРАДРЕНОКОРТИЦИЗМА





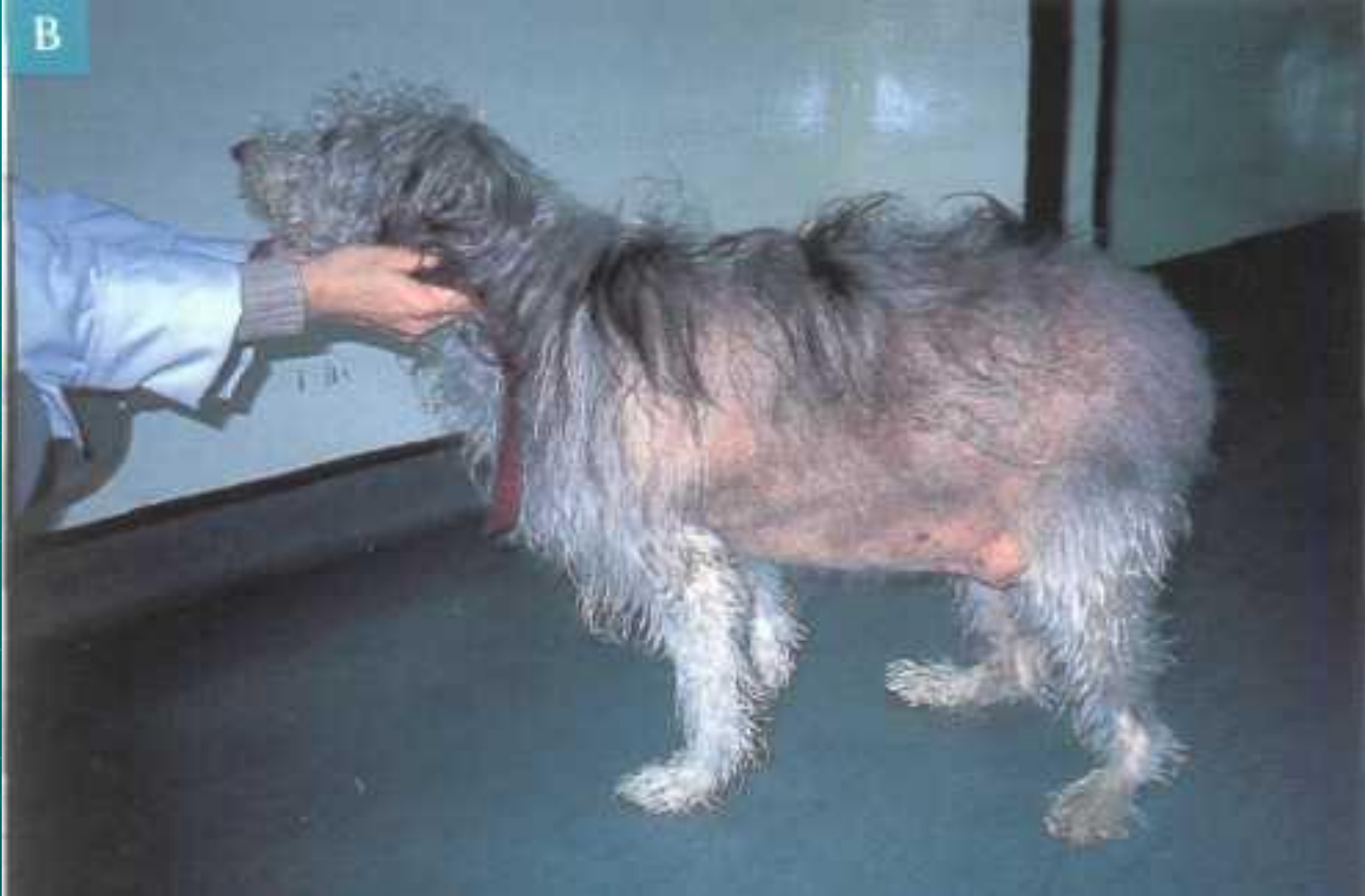**Признаки гипердренокортицизма у собак (заметно отвислый живот)**





**Признаки гипердренокортицизма у собак (двустороннее симметричное облысение)**

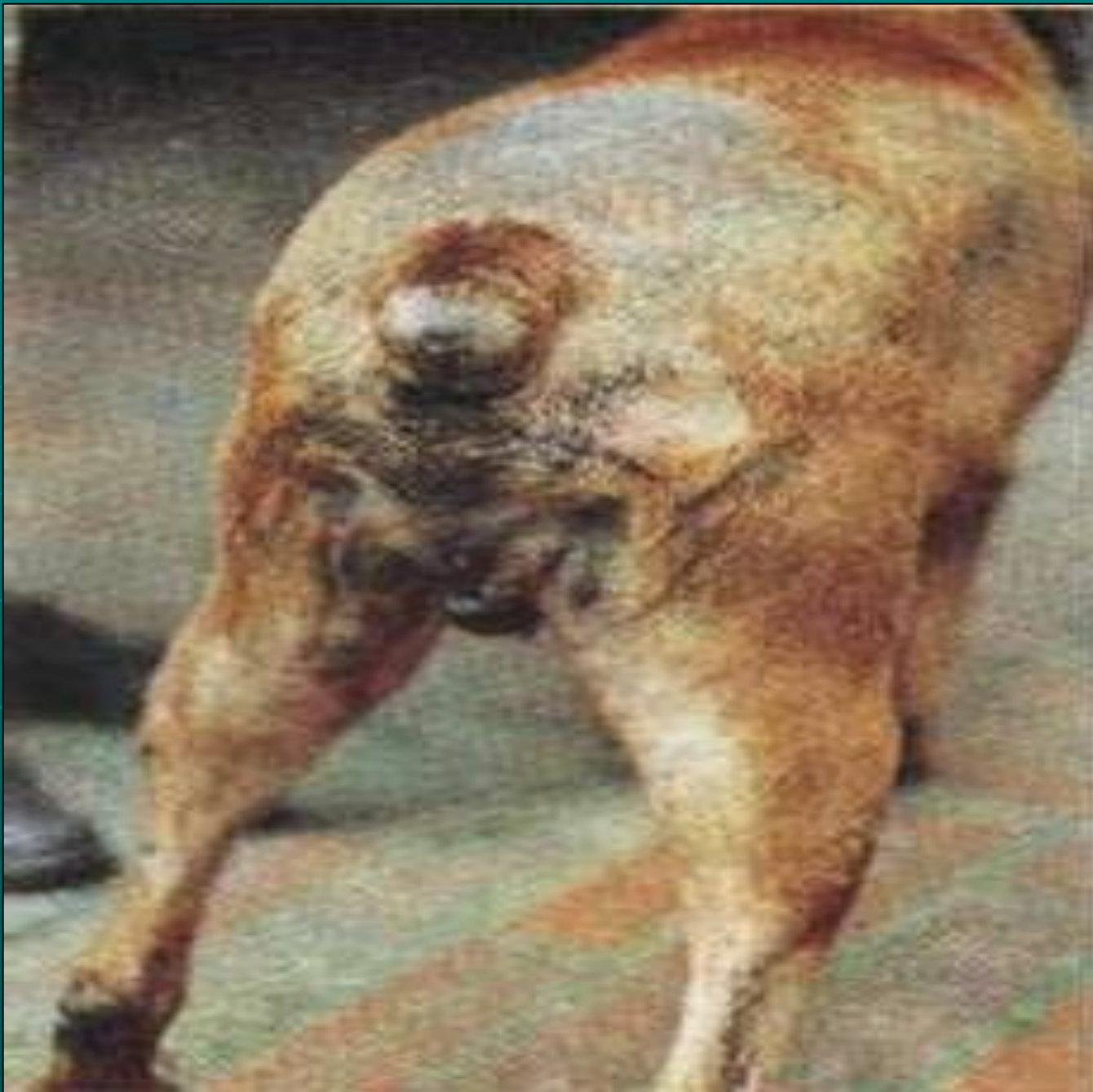В



**Облысение на животе, истончение кожи и раздувшиеся кровеносные сосуды**



**Миопатия и повышенный тонус конечностей вследствие гипердренокортицизма.**



ВЫПАДЕНИЕ  
ВОЛОС  
ОСОБЕННО  
ВОКРУГ  
ХВОСТА,  
ЯВЛЯЕТСЯ  
ОДНИМ ИЗ  
СИМПТОМОВ  
ГИПОТИРЕО  
ИДИЗМА









**Гипофизарная карликовость. Облысение из-за сохранения шерстного покрова щенячьего типа.**

# Алиментарно обусловленные кожные заболевания

1. Дефицит цинка.
2. Недостаток незаменимых ненасыщенных жирных кислот.

# Психогенные кожные заболевания.

1. Акродерматит от вылизывания.
2. Выкусывание и вылизывание лап.
3. Вылизывание ануса.
4. Вылизывание коленной складки.

# Кожные заболевания, обусловленные окружающей средой.

1. Первичный контактный дерматит.
2. Фотодерматоз.