
A collection of medical supplies is arranged on a wooden surface. In the foreground, a silver stethoscope is prominent, with its chest piece resting on a wooden surface. To its right, a white syringe with a blue plunger is visible. In the background, a white first aid kit with a large red cross is partially visible. To the left of the kit, there are two bottles: one is a dark amber bottle with a white cap, and the other is a white bottle with a white cap. A roll of white gauze is also visible on the right side of the image. The overall scene is brightly lit, suggesting a clean and professional medical environment.

БОЛЕЗНИ САЛЬНЫХ ЖЕЛЕЗ

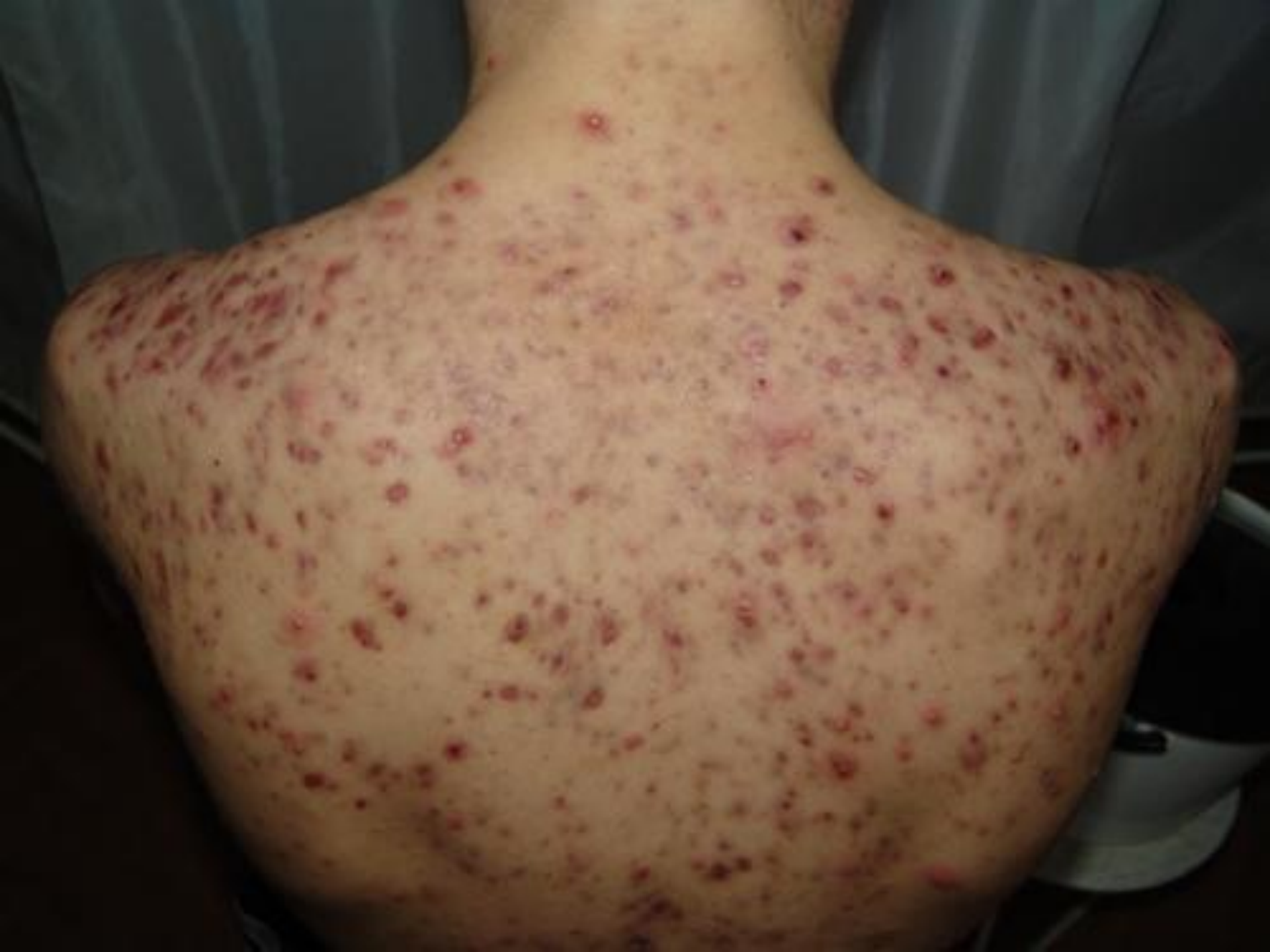

СЕБОРЕЯ

Заболевание, обусловленное расстройством салообразования, проявляющееся усиленной секреторной активностью сальных желез и изменением химического состава кожного сала.

Расстройство секреции кожного сала обычно возникает в результате нарушения физиологического равновесия между эстрогенными и андрогенными гормонами в сторону последних.

Изменяется состав кожного сала в основном за счет увеличения содержания в нем свободных жирных кислот.



Себорея

Жирная (густая и жидкая)

Сухая

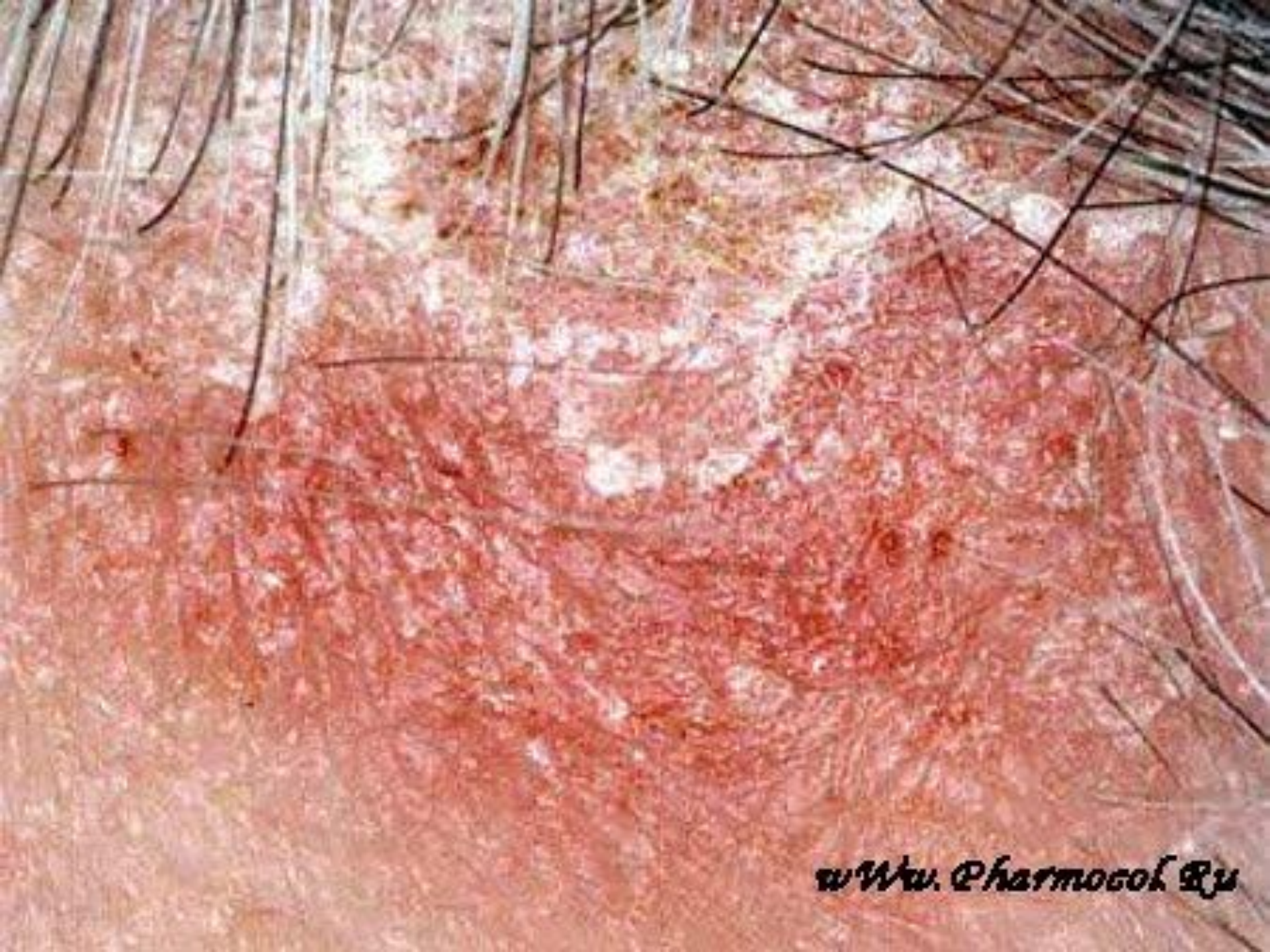Смешанная

Наиболее выражены проявления:

- Лицо
- Волосистая часть головы
- Грудь
- Спина.

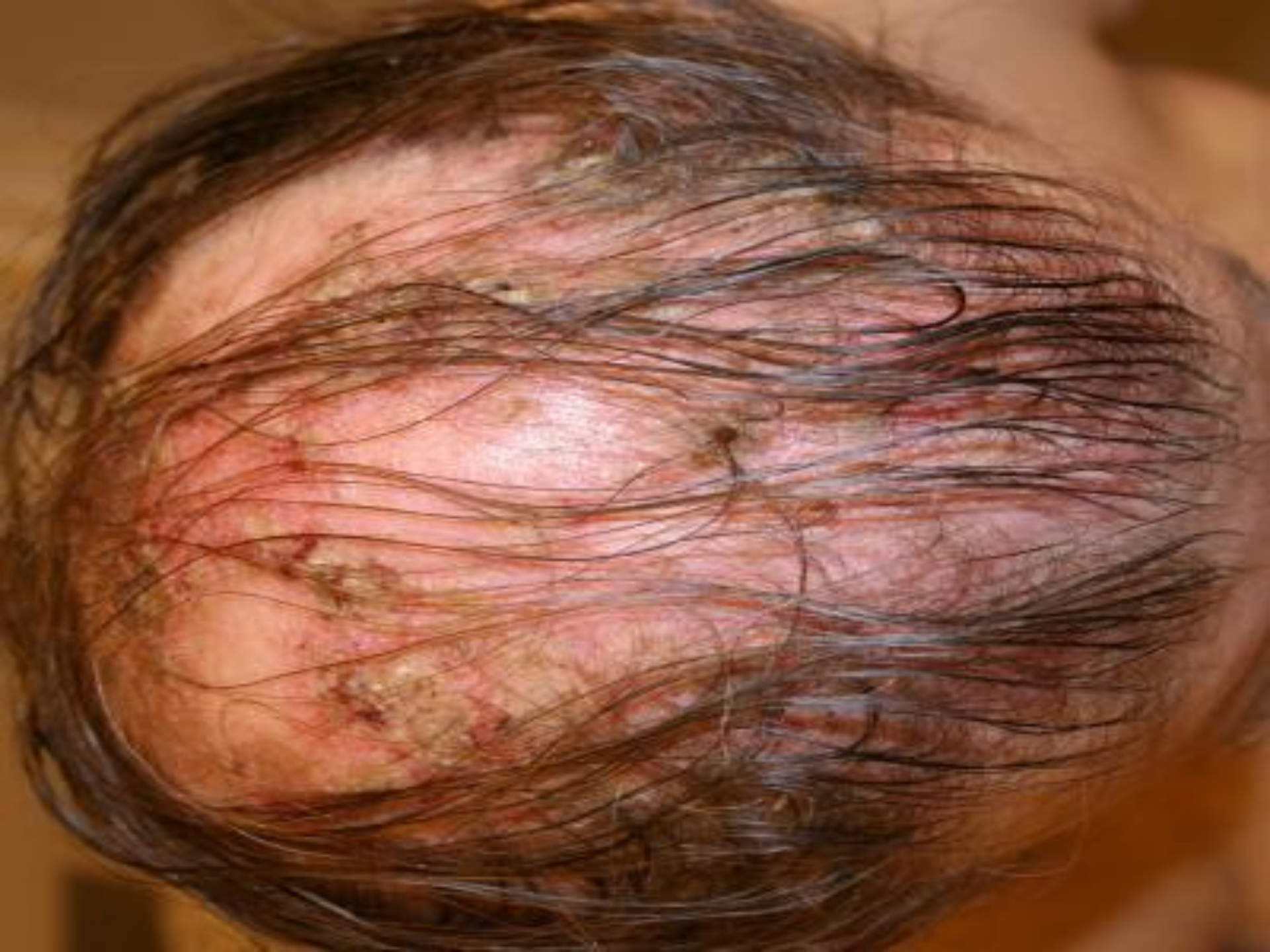Густая жирная себорея

- уплотнение и снижение эластичности кожи,
- буровато-сероватая окраска,
- расширение устьев сальных желез,
- комедон (черный угорь) - роговая пробка,
- встречаются атеромы - кисты сальных желез,
- волосы грубые, жесткие.



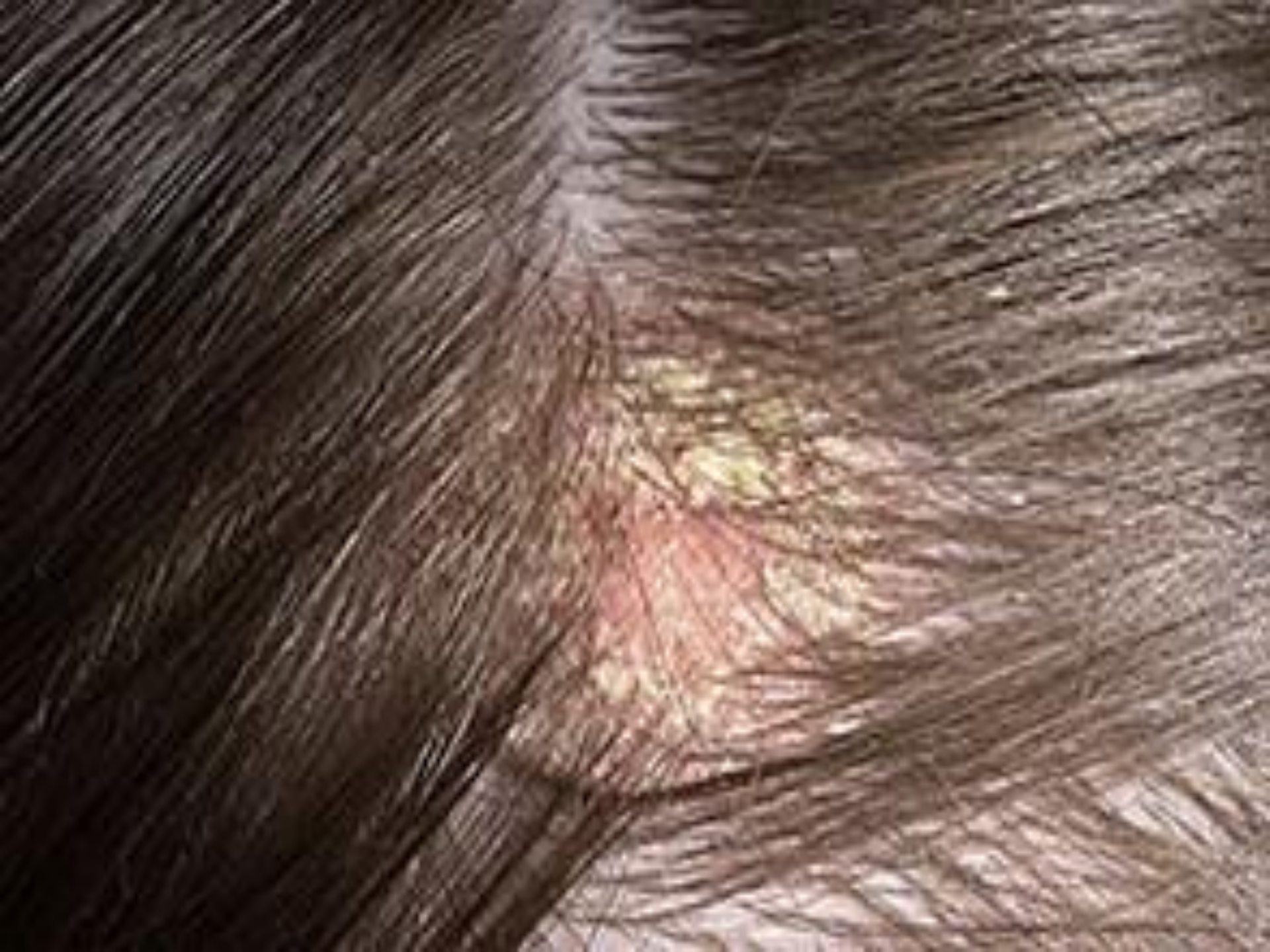Жидкая жирная себорея

- кожа лоснится, напоминает апельсиновую корку (поры расширены, зияют),
- из расширенных протоков сальных желез выделяется кожное сало,
- волосы имеют вид смазанных маслом, склеиваются в пряди,
- на волосах плотно сидят довольно обильные желтоватые чешуйки,
- облысение,
- присоединению вторичной инфекции и развитие пиодермии



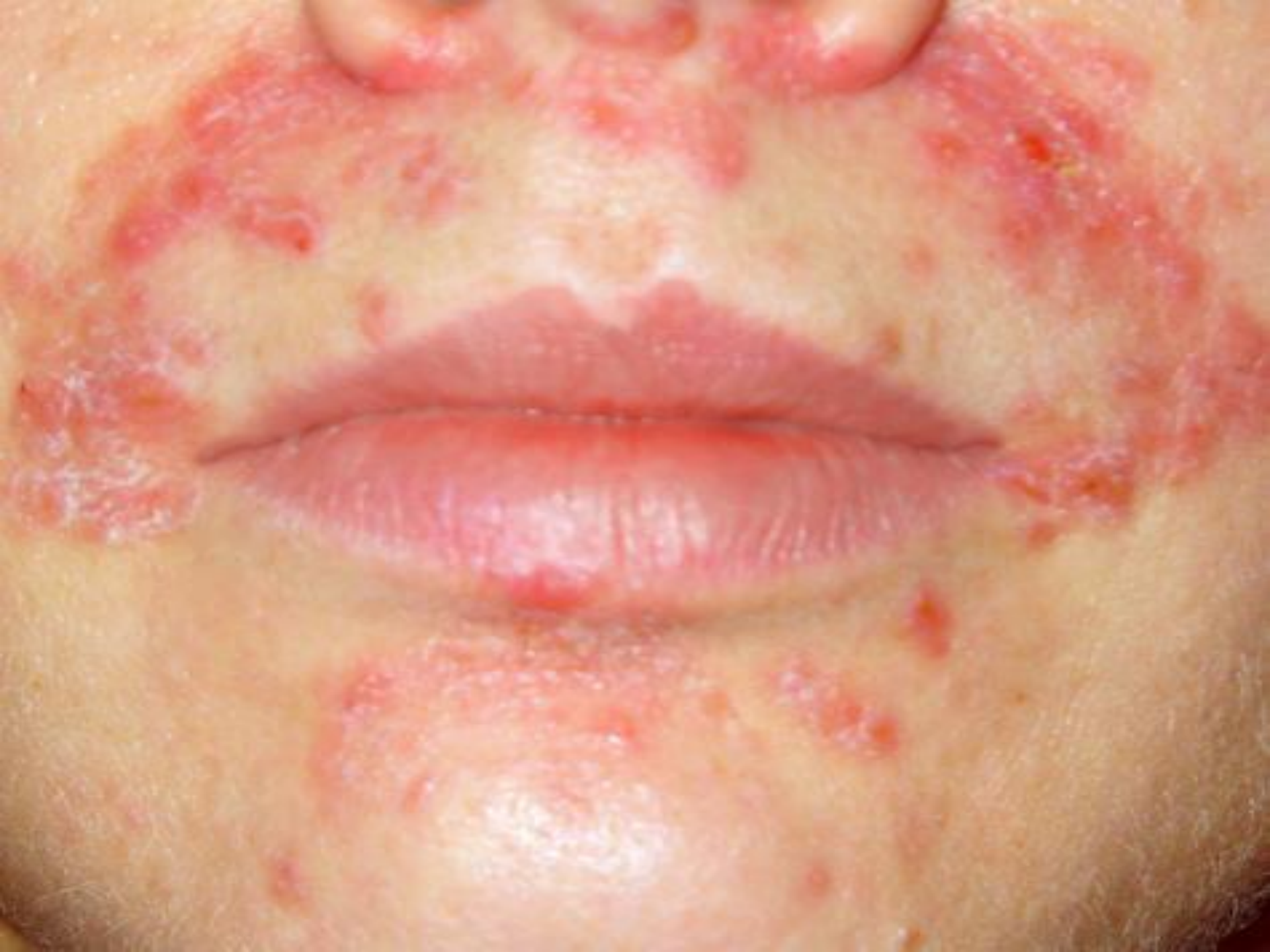Сухая себорея

- салоотделение снижено,
- роговые чешуйки почти сплошь покрывают кожу головы и волосы,
- *Pityrosporum ovale*,
- шелушение в затылочно-теменной области либо по всей поверхности волосистой части головы,
- волосы обычно сухие, тонкие, ломкие, с расщепленными концами,
- на разгибательных поверхностях конечностей и боковых поверхностях туловища фолликулярный кератоз,
- пятна розового или красноватого цвета, покрытые мелкими чешуйками - себореиды,
- чувство стягивания кожи, небольшой зуд.



Смешанная себорея

- кожа в средней части лица жирная, а на щеках - сухая,
- в лобной и теменной областях салоотделение резко усилено,
- возможно наличие смешанных форм жирной себореи.



Лечение

- Соблюдение диеты. Пища должна быть богата клетчаткой, витаминами, кисломолочными продуктами.
- Необходимо выявлять и по возможности устранять патогенетические факторы.
- Рекомендуются антиандрогенные препараты, способные ингибировать выделение кожного сала. «Диане», женщинам по 1 таблетке в день, начиная с 5-го дня менструации, в течение 21 дня, курсами в течение 3-5 мес. Мужчинам циклами по 10 дней с 20-дневными интервалами.
- витамины А, С, Е, группы В, микроэлементы (сера, железо, фосфор и др.).
- Местно при жирной себорее: спиртовые растворы, содержащие резорцин (2-5%), салициловую кислоту (2-3%), борную кислоту, серу («молоко» Видаля), при сухой себорее - серно 5-10%-салициловую (1,5%) мазь, кремы, содержащие витамины А, Е и Р.
- кремы «Особый», «Паприн», лосьон «Нолан», шампунь «Себорин», «Хэд энд шоулдез», «Низорал», 2,5% сульфеновую пасту или мыло (при жирной и сухой себорее).

СЕБОРЕЙНЫЙ ДЕРМАТИТ

(себорейный экзематид)

- Эритематозно-сквамозное поражение кожи, возникающее в типичных себорейных зонах.
- Вызывается грибом *Pityrosporum ovale*.
- Предрасполагающими факторами являются:
 1. Повышенное потоотделение
 2. Эндокринные заболевания, нарушения обмена веществ.
 3. Иммуносупрессивные состояния

Клиника.

- Проявляется на волосистой части кожи головы, брови, носогубные, носощёчные, подмышечные, шейные, паховые и заушные складки, спина и грудь.
- Обильная перхоть, высыпания мелких точечных фолликулярных узелков жёлто-розового цвета, покраснение кожи. Со временем чётко очерченные бляшки, кольцевидные фигуры.
- При поражении заушных складок - отёки, глубокие болезненные трещины, мокнутия и жёлтые чешуйки и корки.
- При поражении кожи волосистой части головы - истончение и поредение волос, вплоть до облысения.
- Кожный зуд.
- Тяжесть : от небольших очагов до обширной эритродермии. Иногда осложняется вторичной инфекцией и угревой болезнью.

Разновидности себорейного дерматита

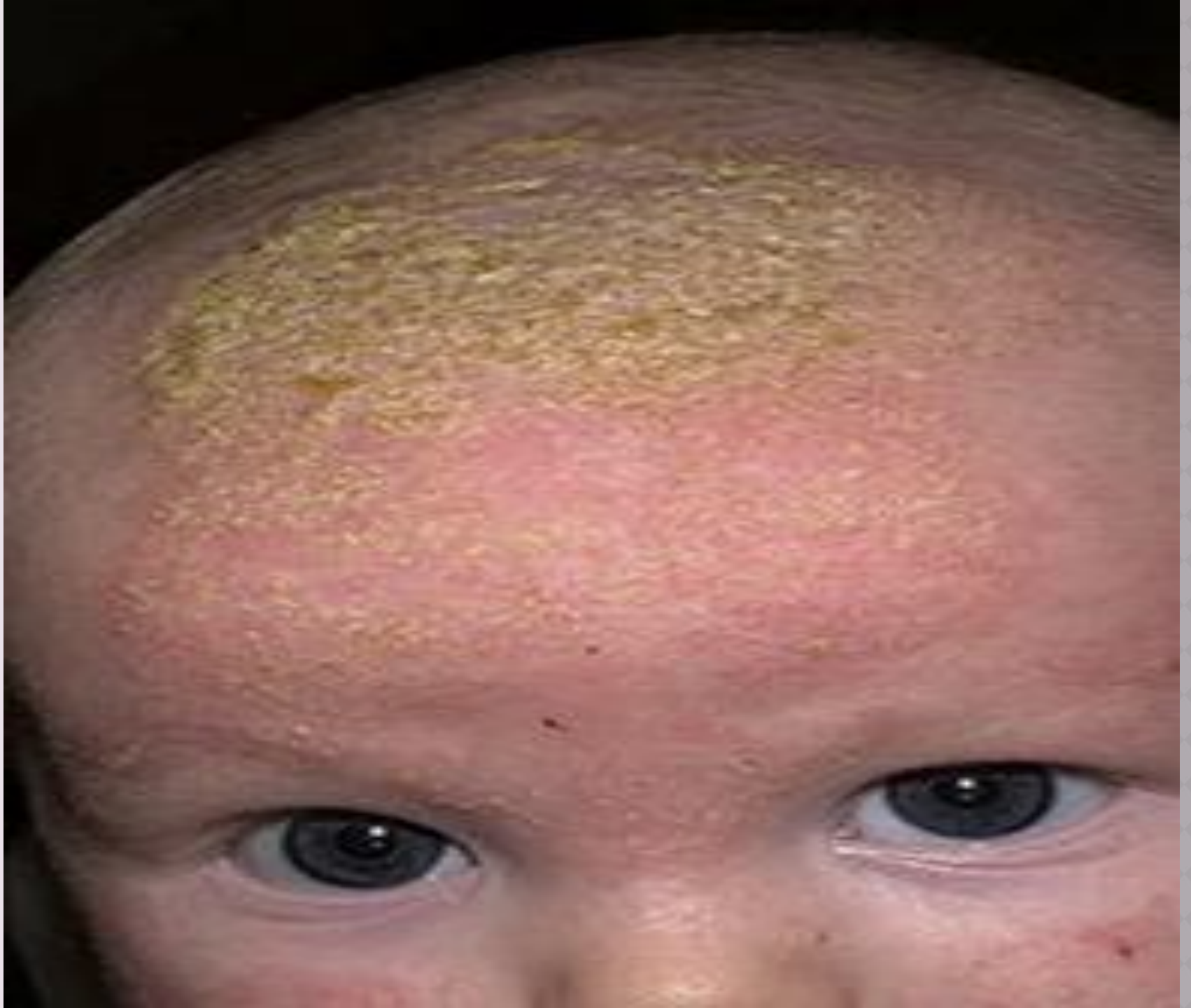Себорейный экзематид - самая лёгкая форма себорейного дерматита, сочетающаяся с себореей.

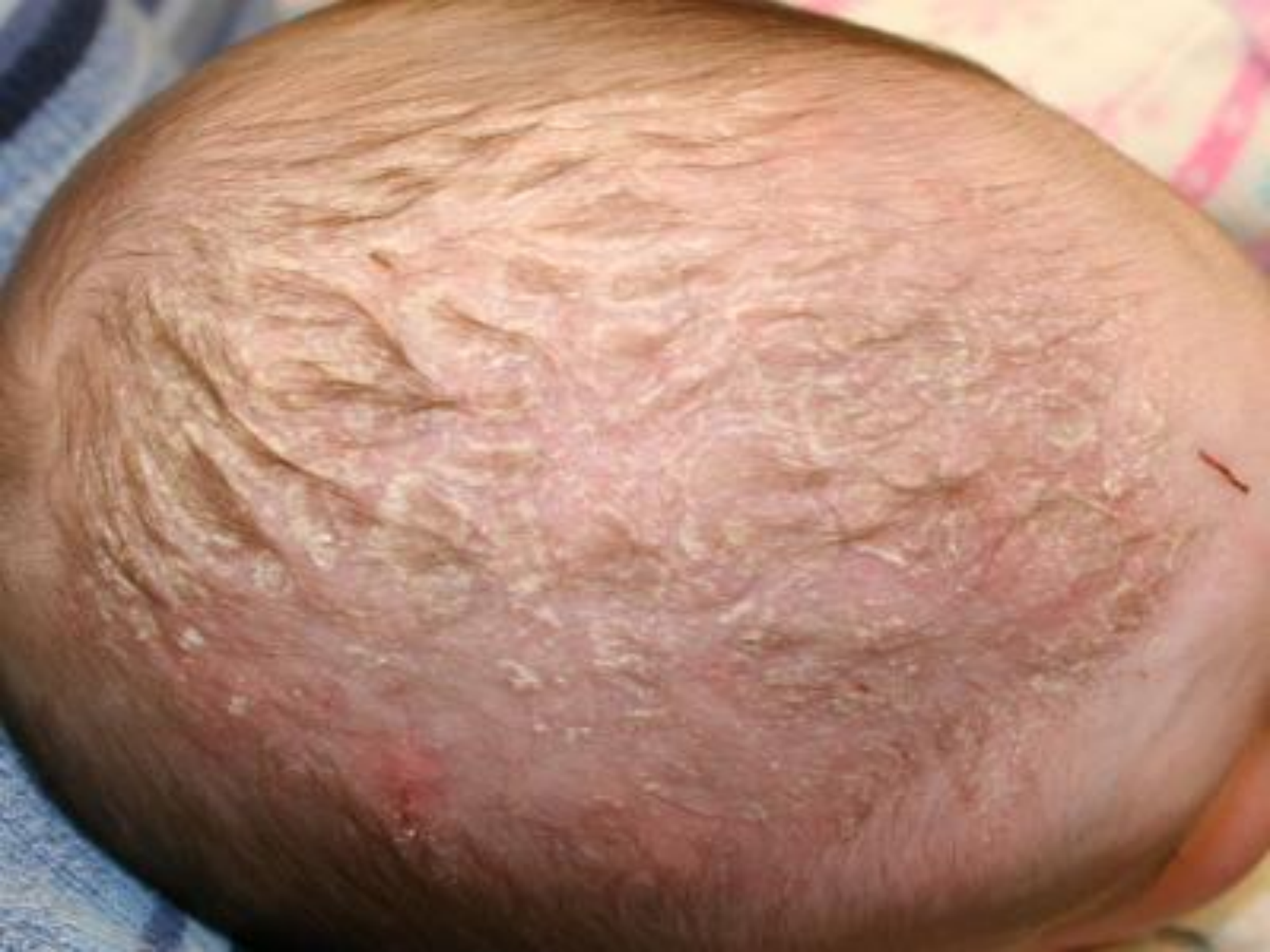Характеризуется:

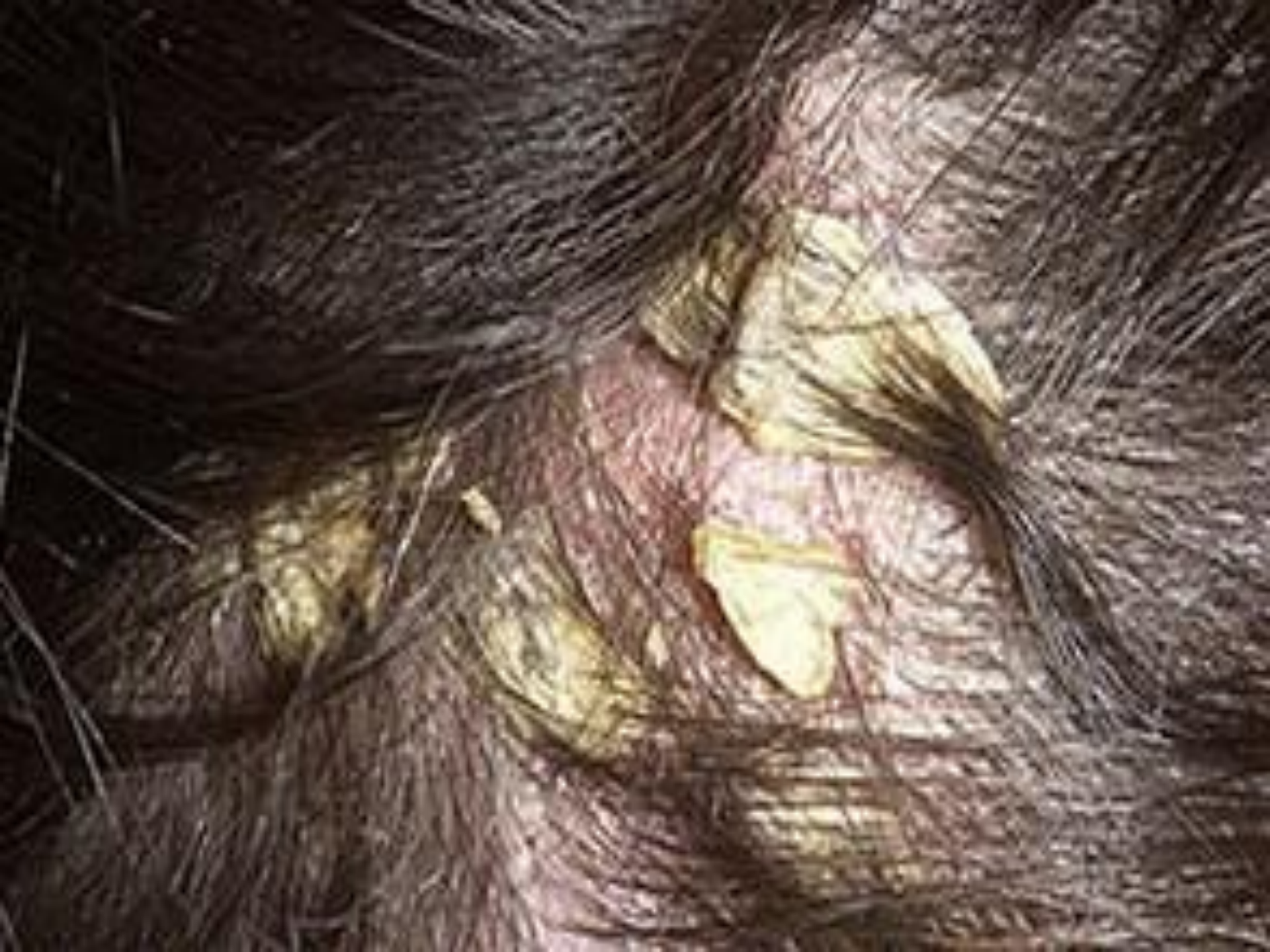шелушением, умеренным покраснением и часто зудом волосистой части головы, бровей, носощёчных и заушных складок, а также средней части груди и межлопаточной области.

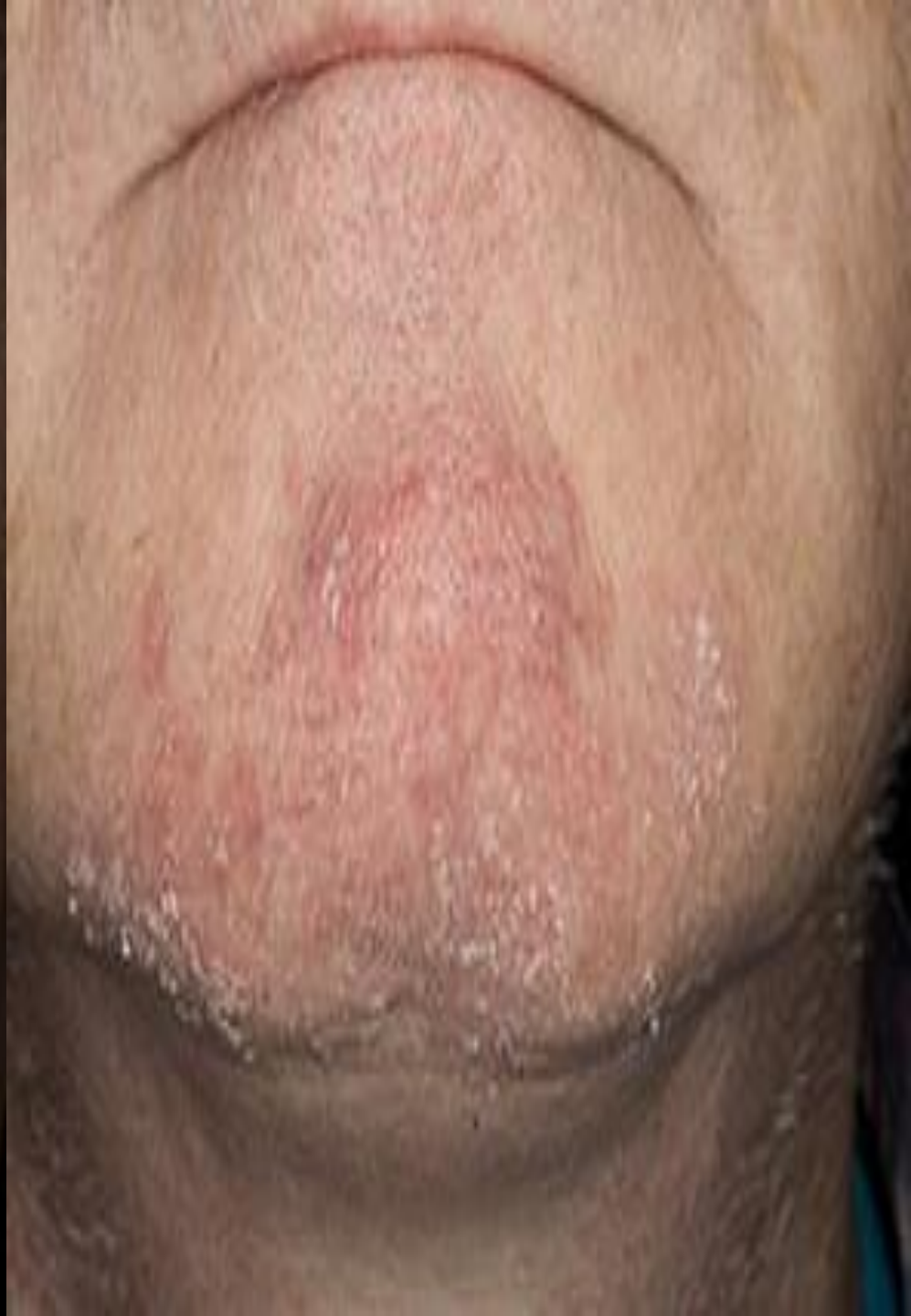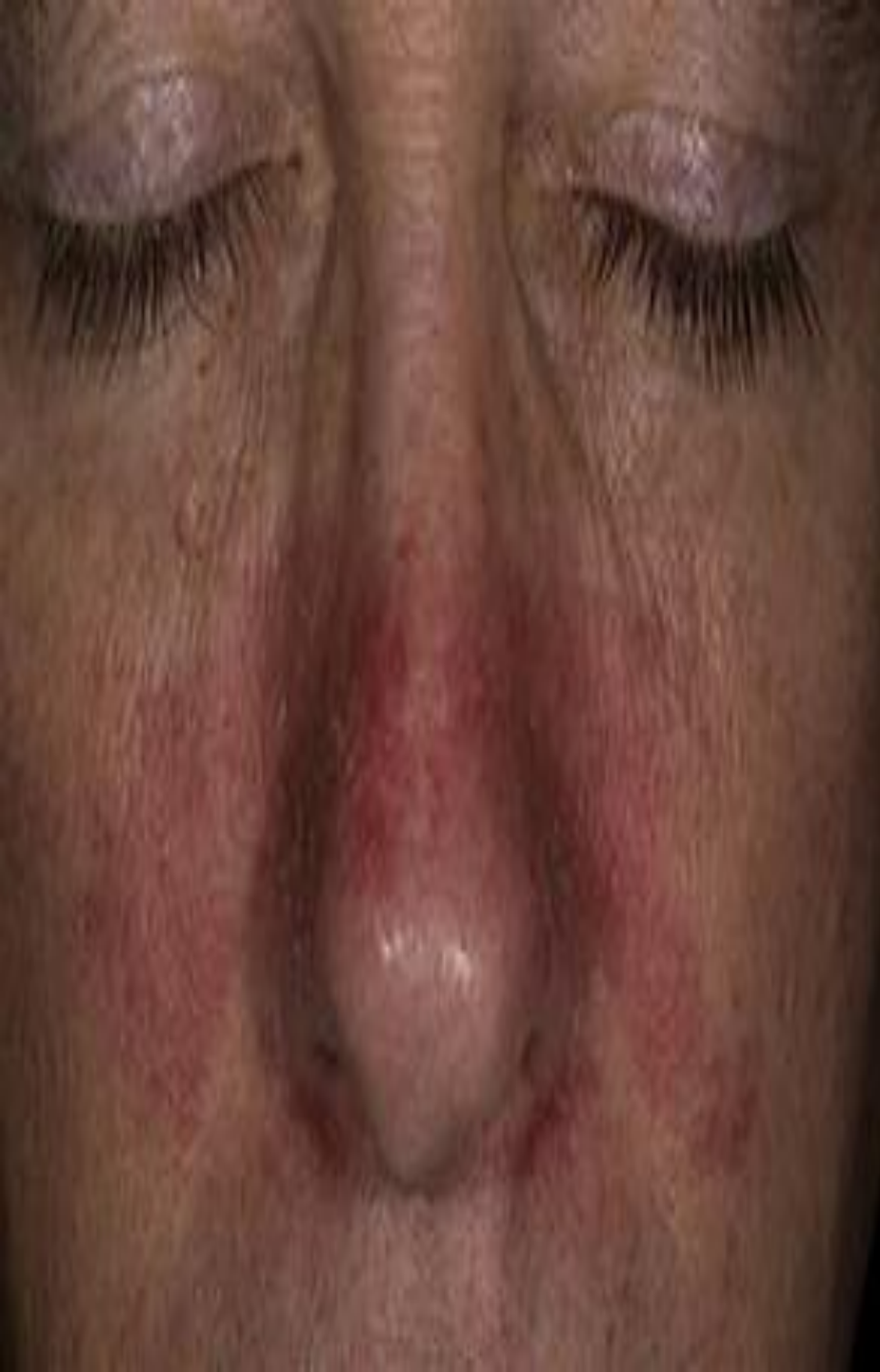Периназальная эритема - разновидность себорейного экзематида, чаще встречается у молодых женщин, реже у мужчин.

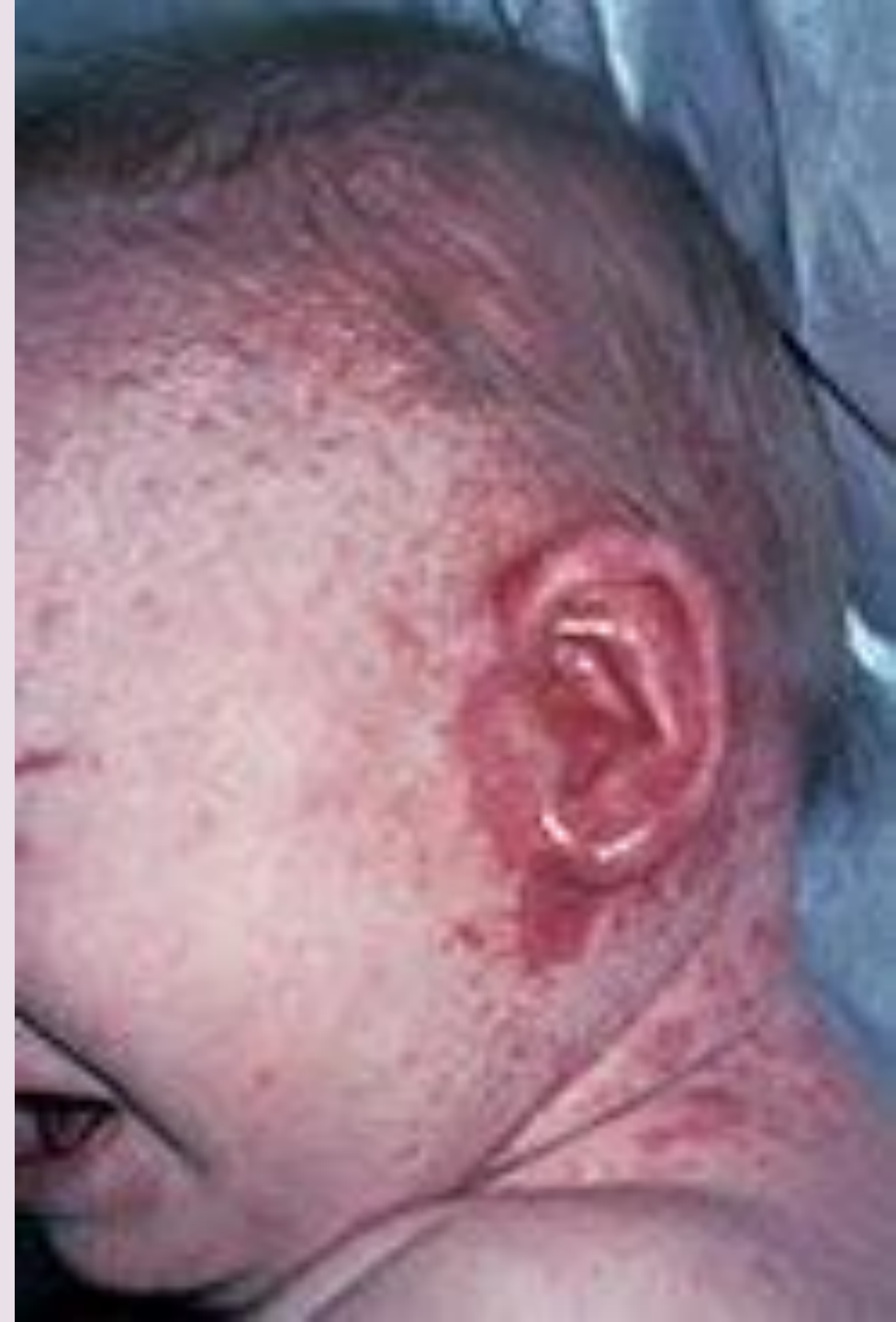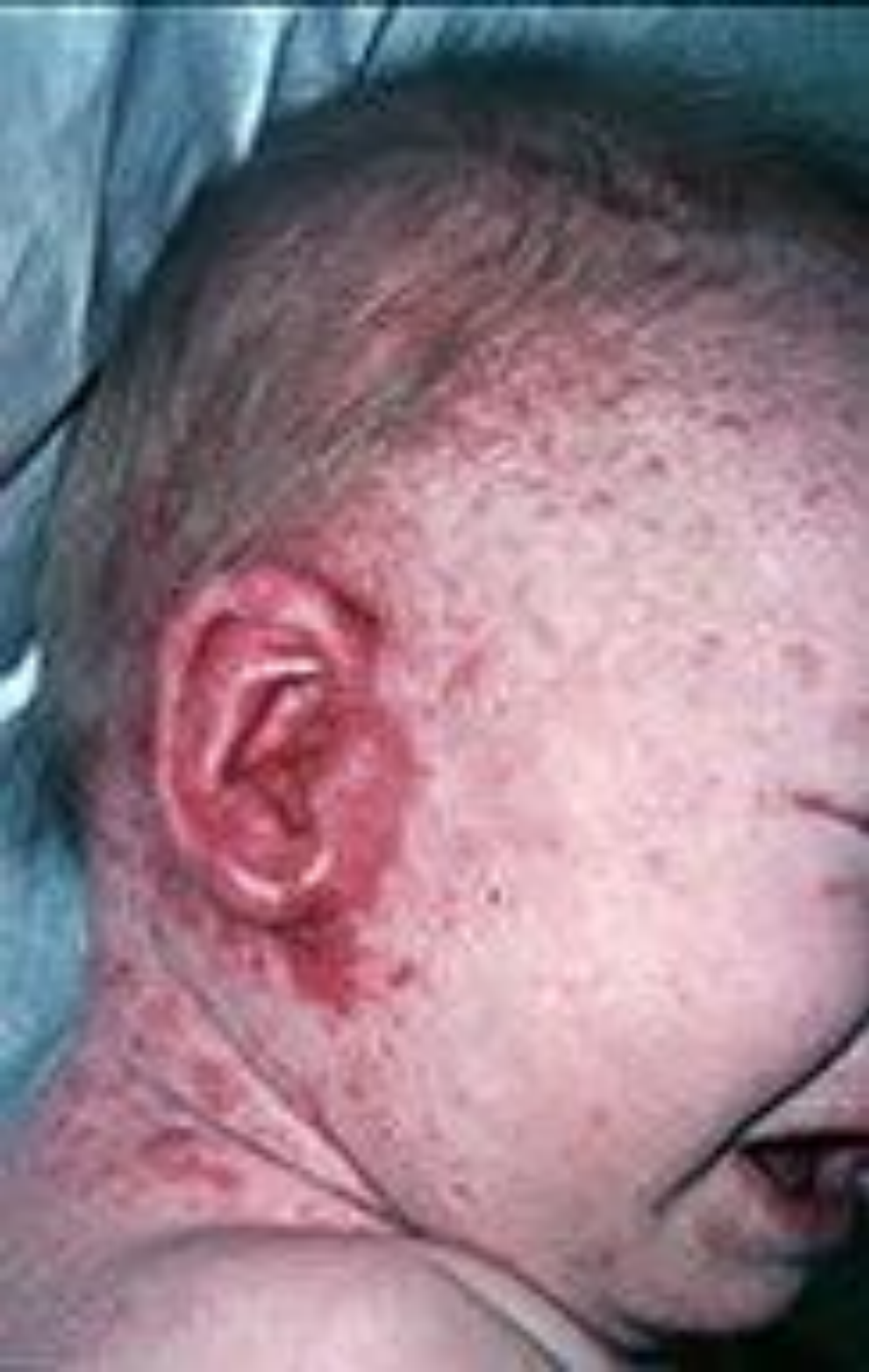Пятнистый себорейный дерматит - характерно хроническое течение с обострениями. Поражается не только кожа лица, но и волосистая часть головы. Очаги поражения желтоватого цвета, со слабым воспалением, покрыты жирными, толстыми чешуйками и корками.

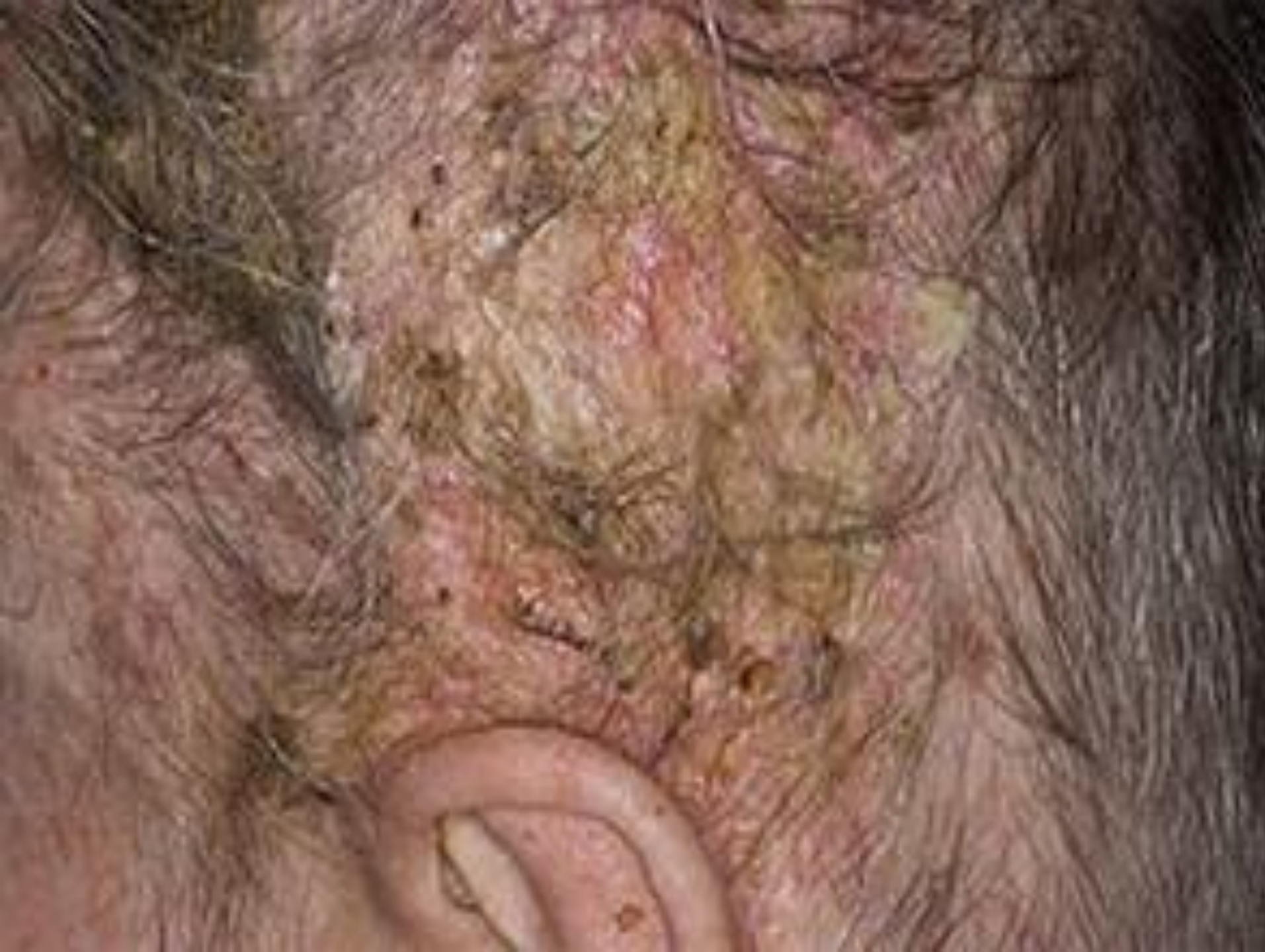


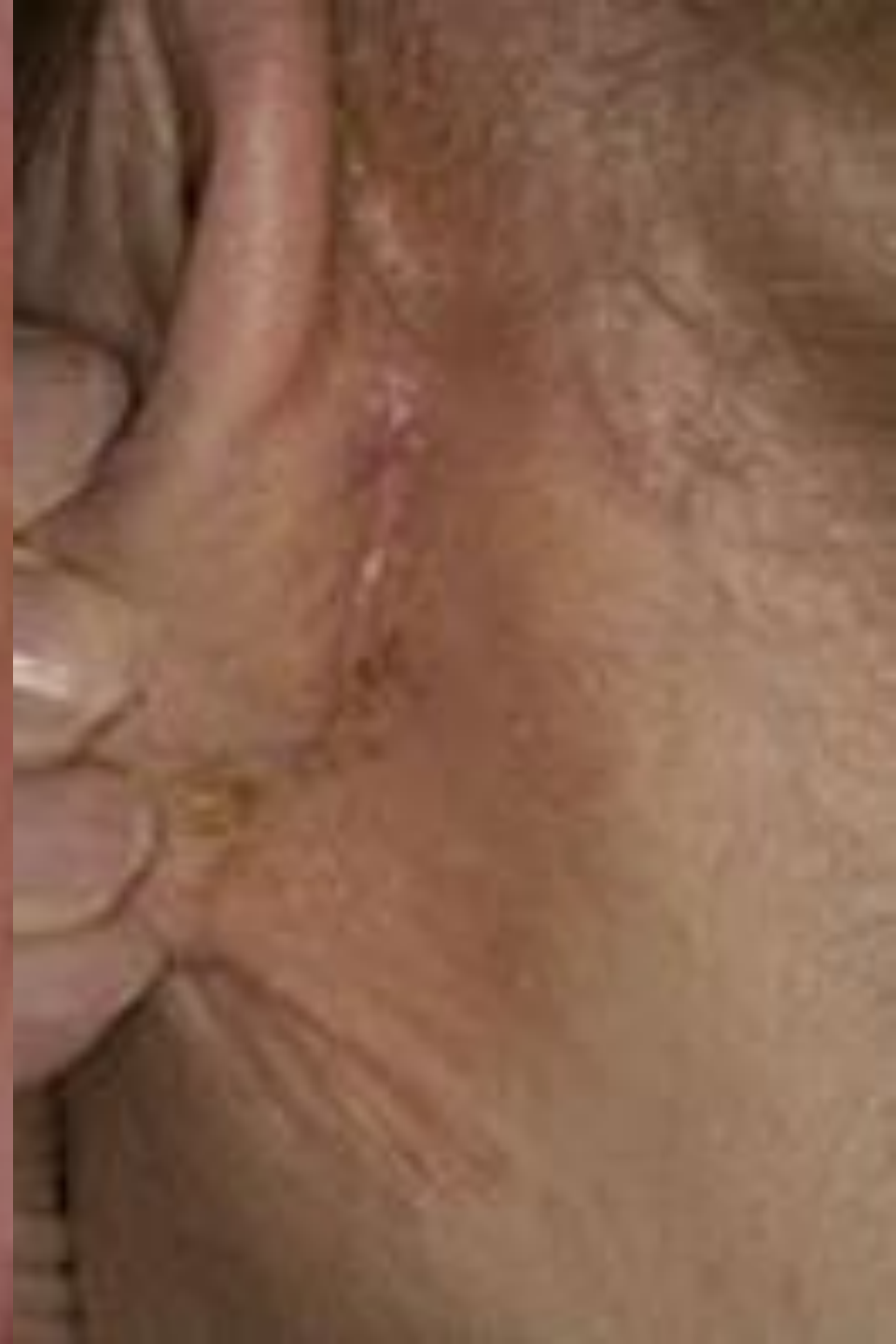
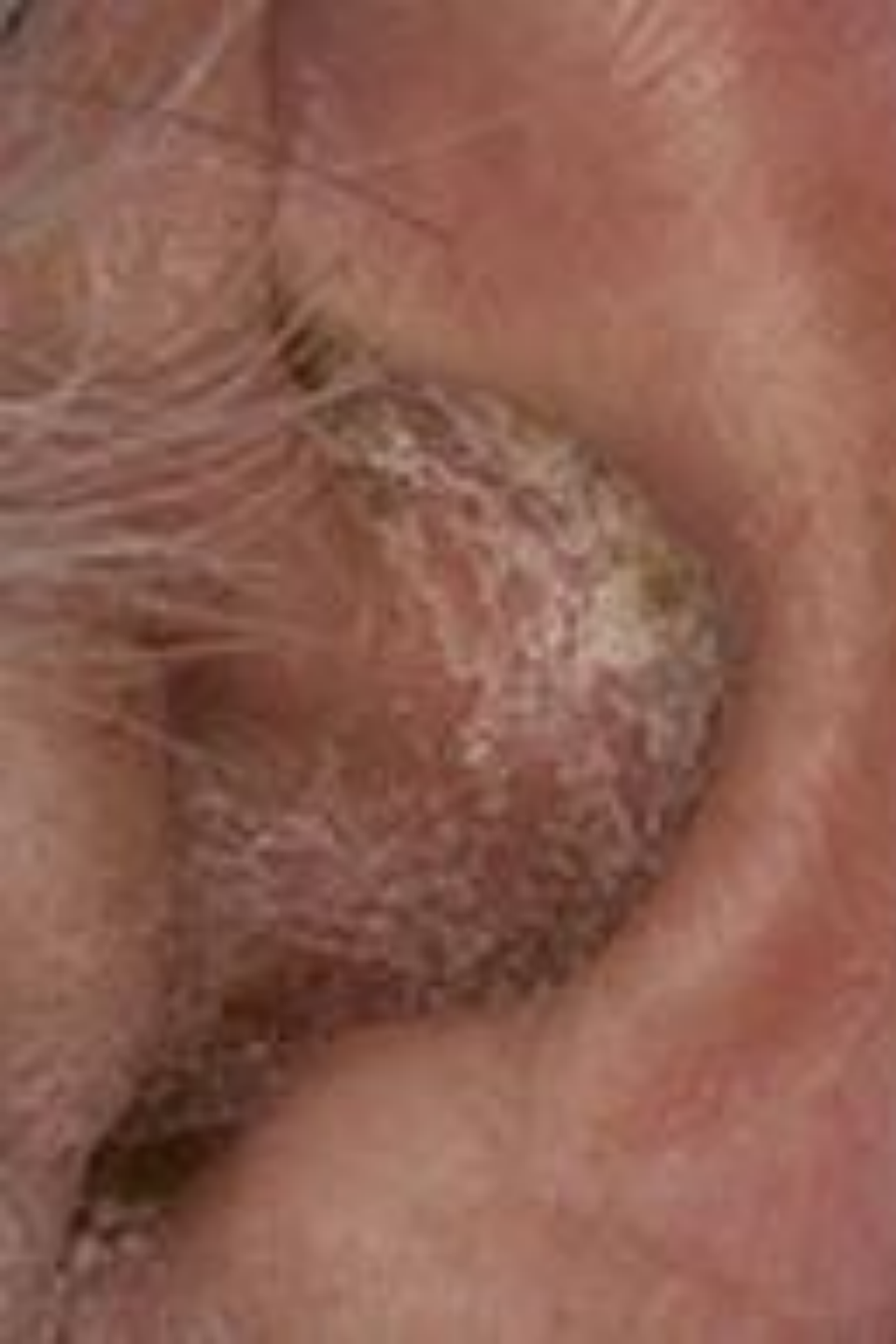


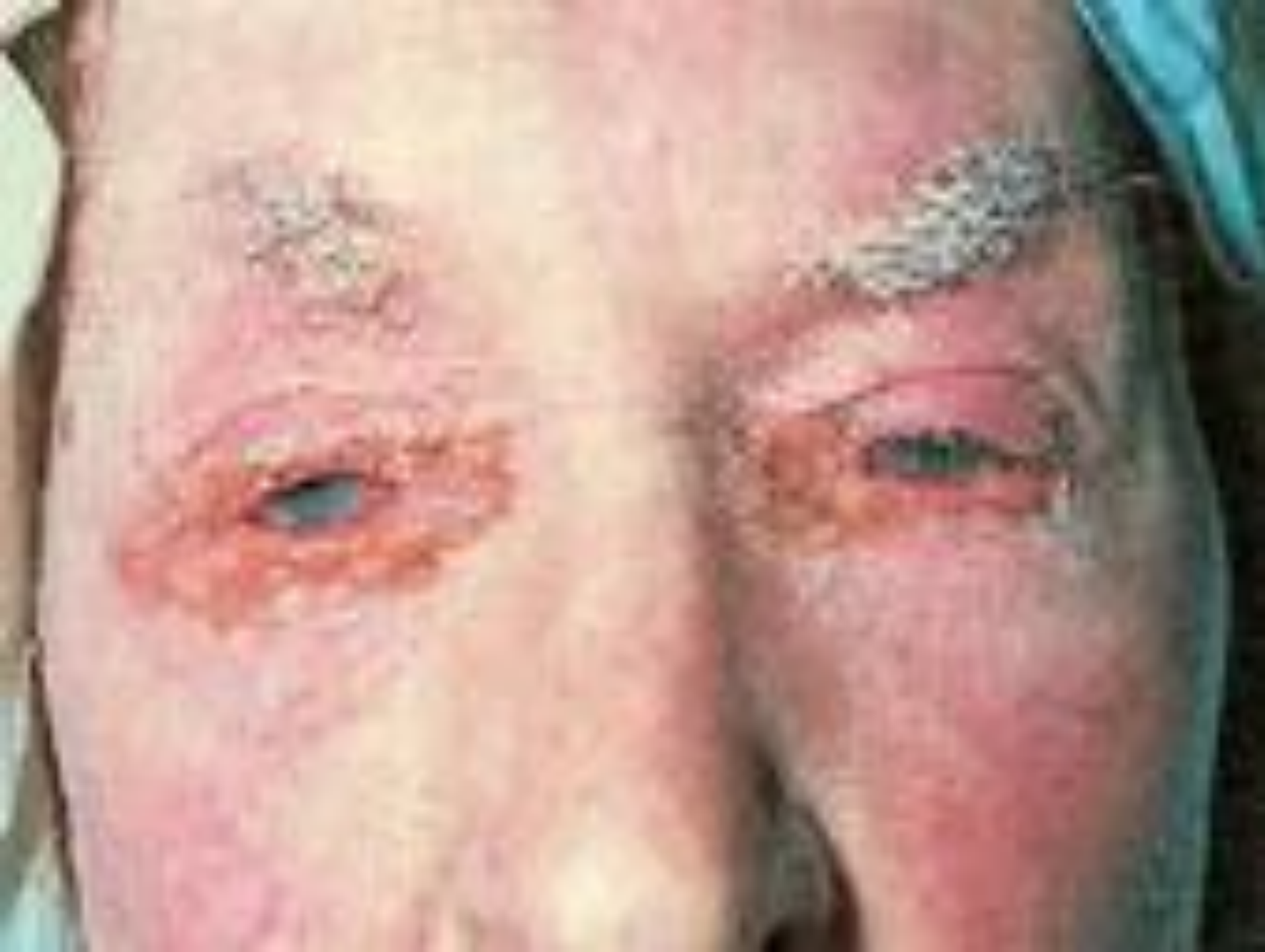








Лечение себорейного дерматита

- Кортикостероиды эффективны, но нередко вызывают атрофию кожи, периоральный дерматит и розовые угри.
- Ультрафиолетовое излучение.

Местное лечение себорейного дерматита

Волосистая часть головы

- Шампуни, содержащие сульфид селена, пиритион цинка и деготь, 2% шампунь с кетоконазолом.
- Кортикостероиды. Клиохинол с гидрокортизоном (лосьон) либо фторированные кортикостероиды средней силы действия (растворы, гели, лосьоны).

Лицо и туловище

- Кетоконазол, 2% шампунь: пену наносят на лицо во время мытья.
- Кетоконазол, 2% крем.
- Кортикостероиды: гидрокортизона ацетат, 1% или 2,5% крем, 2 раза в сутки.

Кожные складки.


При мокнущей очень эффективна жидкость Кастеллани.

Веки (блефарит).

Удаляют корки с помощью детского шампуня, удаляют чешуйки и наносят на веки суспензию 10% сульфациламаида, 0,25% преднизолона и 0,125% фенилэфрина.

Поддерживающее лечение себорейного дерматита

- Кетоконазол, 2% шампунь.
- Кетоконазол, 2% крем.
- Водно-масляная эмульсия с 3% серы и 2% салициловой кислоты.
- Гидрокортизон, 1% крем 1 раз в сутки (следят за признаками атрофии кожи).

A close-up photograph of a bouquet of flowers. The bouquet features several large, light pink and yellow roses with delicate petals. Interspersed among the roses are numerous small, five-petaled blue forget-me-not flowers with dark blue centers. The flowers are set against a bright, slightly blurred background, creating a soft and romantic atmosphere.

**СПАСИБО
ЗА
ВНИМАНИЕ!**