

КАРАГАНДИНСКИЙ ГОСУДАРСТВЕННЫЙ МЕДИЦИНСКИЙ УНИВЕРСИТЕТ
Кафедра стоматологии детского возраста с курсом хирургической
стоматологии

*Лекция: Болезни языка у детей.
Клиника, диагностика и лечение*

Лектор : Тулеутаева С.Т.

План лекции:

- Введение
- Заболевания языка

Введение.

- Глосситы обычно сопровождают все генерализованные стоматиты, возникающие под влиянием инфекции. Изменения языка довольно часто наблюдаются при системных заболеваниях. Большой группой представлены поражения, которые развиваются только на языке, не вовлекая в процесс другие отделы СОПР. Различают:
 - Неспецифические поражения языка:
 - острый катаральный глоссит
 - абсцесс языка
 - Специфические поражения языка:
 - десквамативный глоссит
 - складчатый язык
 - хроническая гиперплазия нитевидных сосочков языка (черный волосатый язык)
 - ромбовидный глоссит
 - Изменения размеров языка:
 - микроглоссит
 - макроглоссия

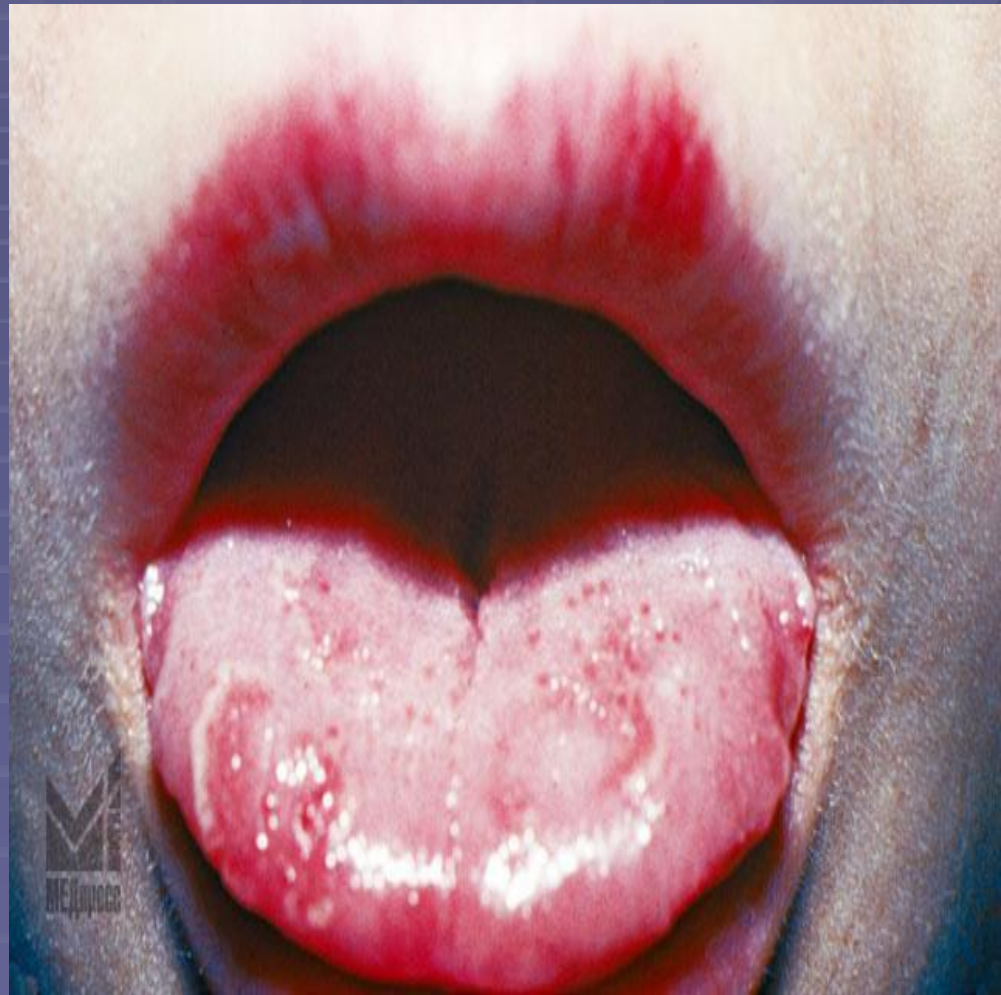
Заболевания языка.

- Неспецифические поражения языка
- Острый катаральный глоссит – ограниченное острое воспаление встречается редко. Оно возникает преимущественно в связи с проникновением через поврежденный эпителий инфекции, чаще кокковой, в подлежащие ткани языка. Причиной воспаления могут служить различные механические факторы. При инфекционной природе глоссита воспалительный процесс обычно выявляется на спинке и боковых поверхностях языка ближе к краю. На этих участках для развития воспаления существуют наиболее благоприятные анатомо-физиологические условия. Диагностика затруднений не вызывает.
- Лечение: устранение причины развития заболевания, механических и химических факторов. Назначают частые (6-8 раз в день) полоскания теплым раствором слабых антисептиков, преимущественно растительного происхождения (шалфей, ромашка, календула и др.) При налете рекомендуется полоскание 1-2 % р-м гидрокарбоната натрия. Для снятия боли назначают обезболивающие средства в виде аппликаций 3% р-ра новокаина на микроциде, 1% р-ра анестезина, р-ра цитраля и др.
- Прогноз благоприятный.

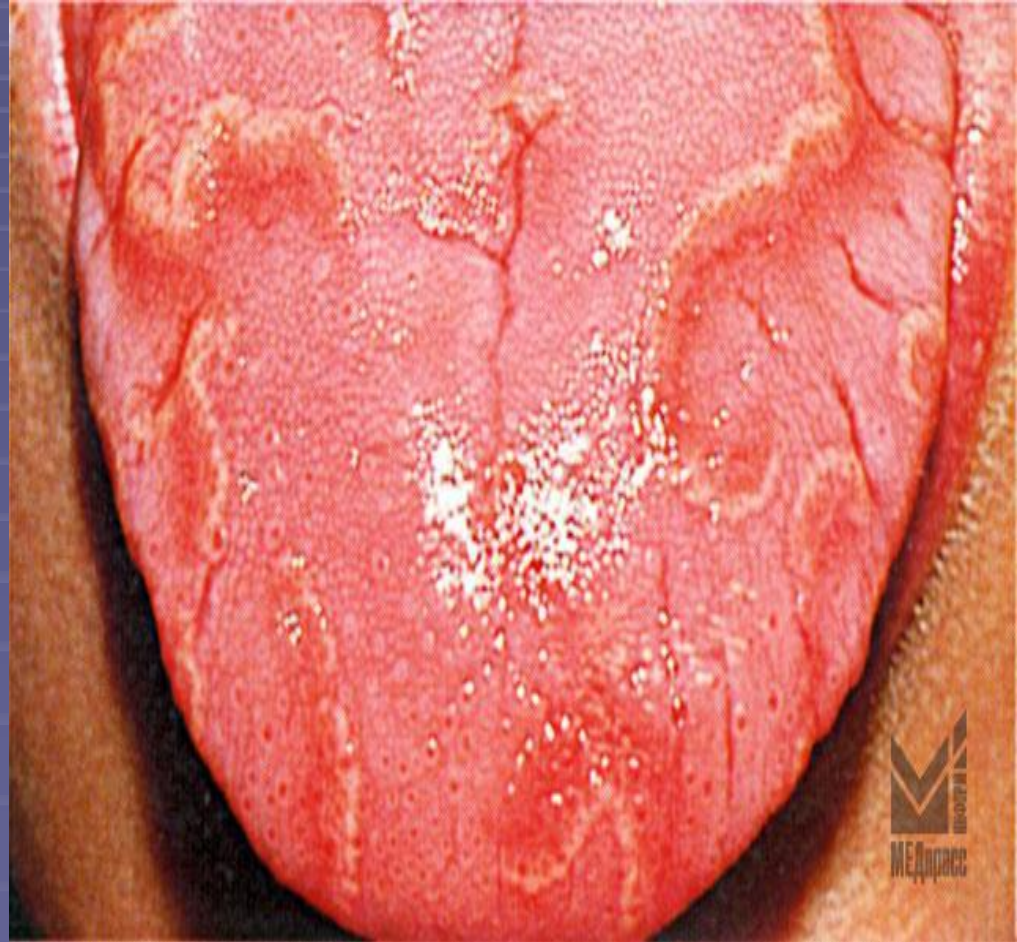- Лечение: в начальной стадии применяют частые полоскания антисептическими средствами и назначают антибиотики, что нередко позволяет избежать образование абсцесса. При развитии абсцесса лечение хирургическое – производят его вскрытие. После оттока гноя полость промывают р-м протеолитических ферментов с антибиотиками, рану дренируют. Назначают антибиотики, поливитамины. После оперативного вмешательства рекомендуют проводить частые орошения полости рта антисептическими растворами.

- Специфические поражения языка.
- Десквамативный глоссит - это воспалительно-дистрофическое заболевание собственно слизистой оболочки языка, проявляющееся образованием на слизистой оболочке языка участков десквамации эпителия ярко-красного цвета, окруженных белым ободком отслаивающегося эпителия. Заболевание преимущественно локализуется на спинке и боковых поверхностях языка в виде очагового нарушения процессов ороговения эпителия и дистрофических изменений сосочков языка.
- Этиология и патогенез до конца не выяснены. Возникновение заболевания может быть связано со многими факторами. Чаще проявляется при заболеваниях ЖКТ и кроветворной системы.

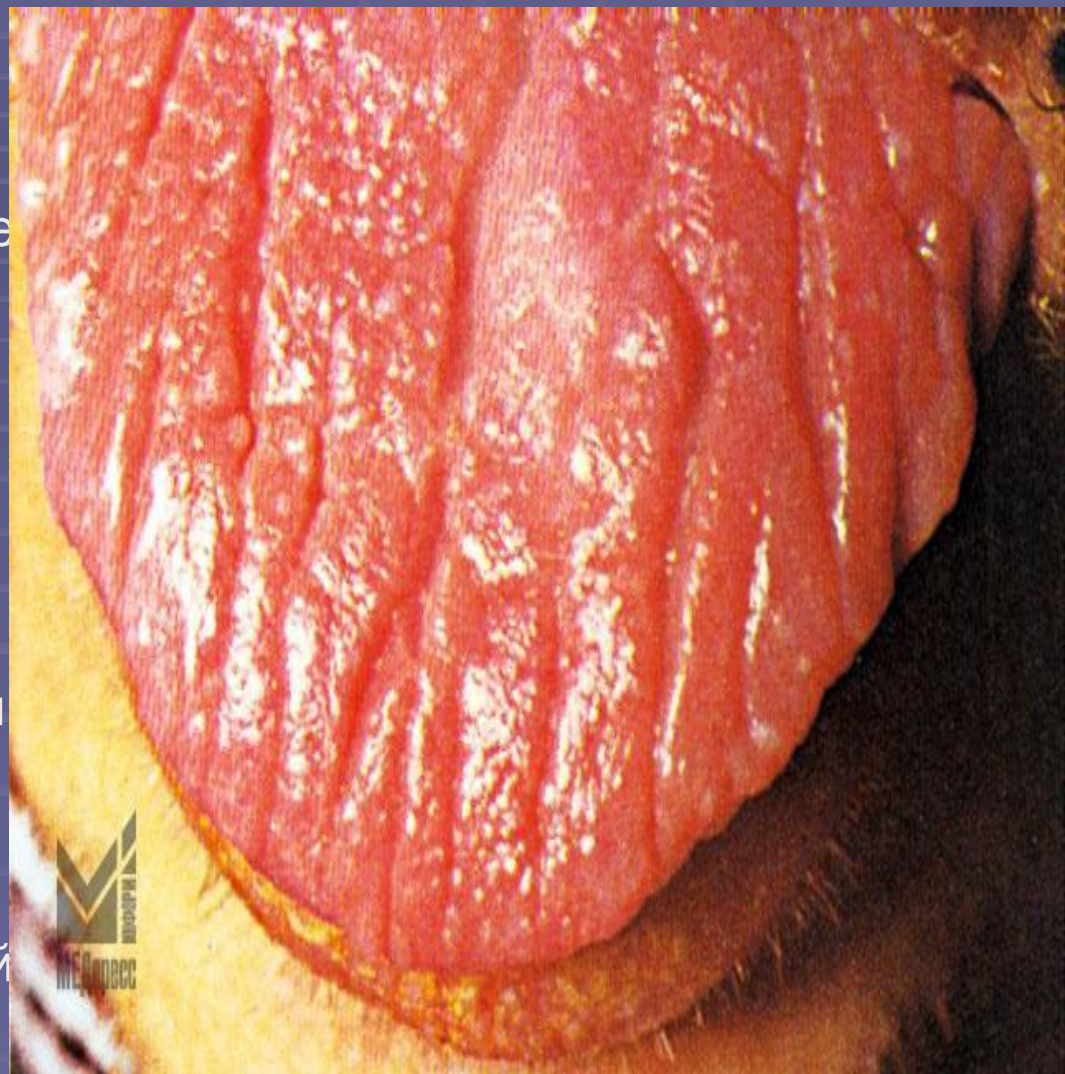
- Клиника. Процесс начинается с появления беловато-серого участка помутнения диаметром в несколько мм. Затем он набухает, и в центре его нитевидные сосочки слущиваются, обнажая ярко-розовый или красный участок округлой формы, выделяющийся на фоне окружающей его слегка приподнятой зоны помутнения эпителия. В области десквамации хорошо видны грибовидные сосочки, имеющие вид ярко-красных точек.
- У большинства детей выявляются случайно.
- Дифференциальная диагностика проводится с красным плоским лишаем, лейкоплакией, бляшками при вторичном сифилисе, гиповитаминозами В2, В6, В12, аллергическим стоматитом.



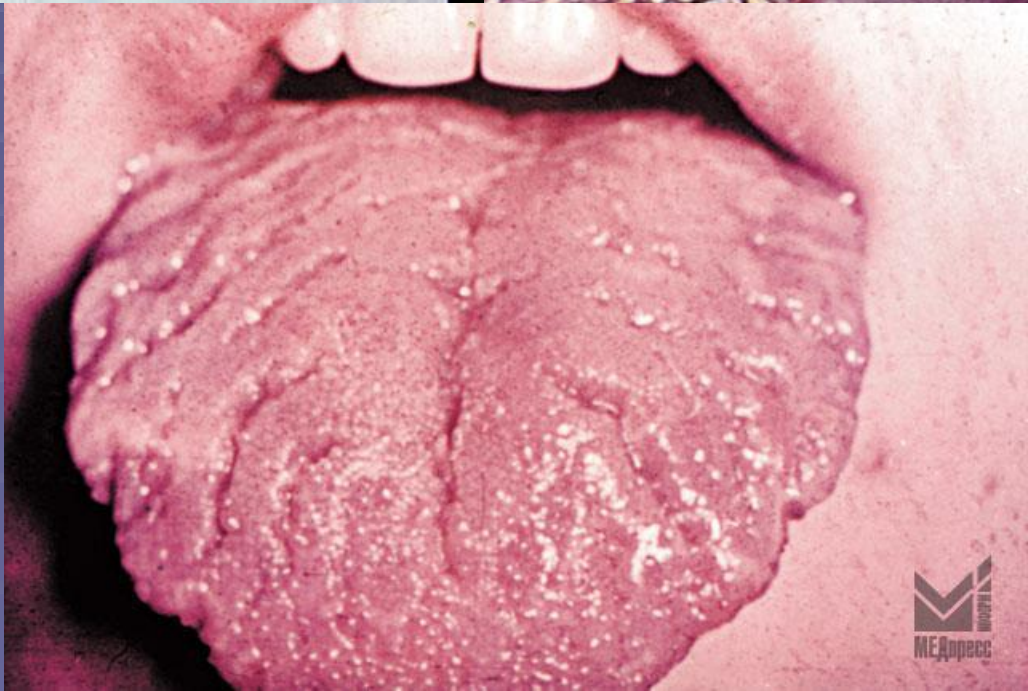
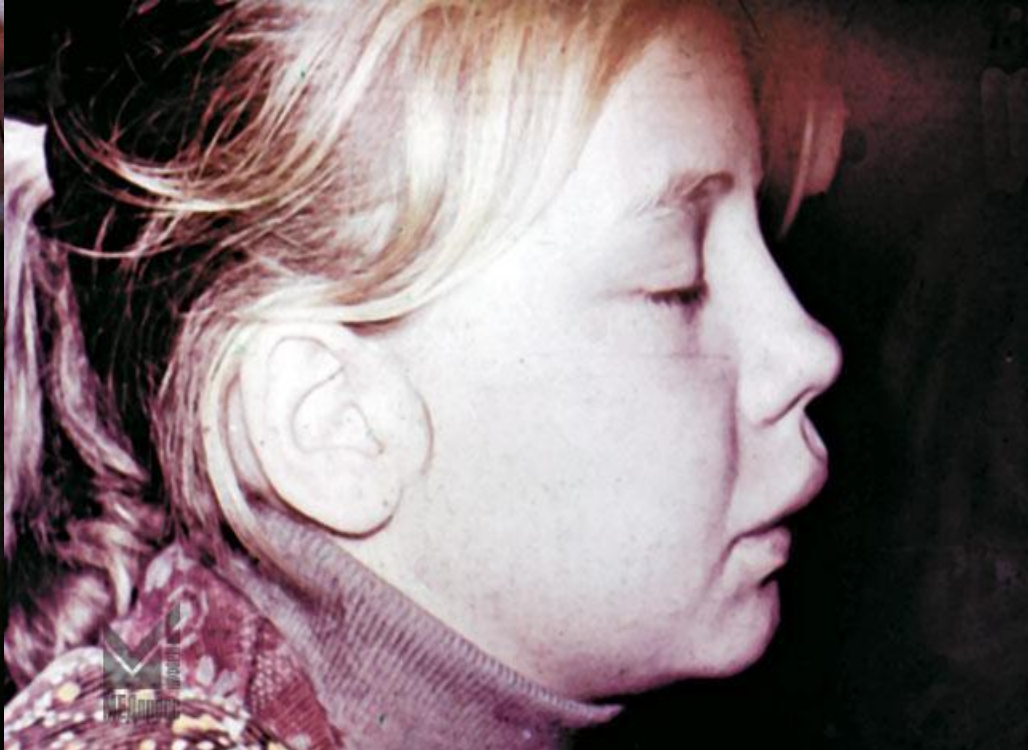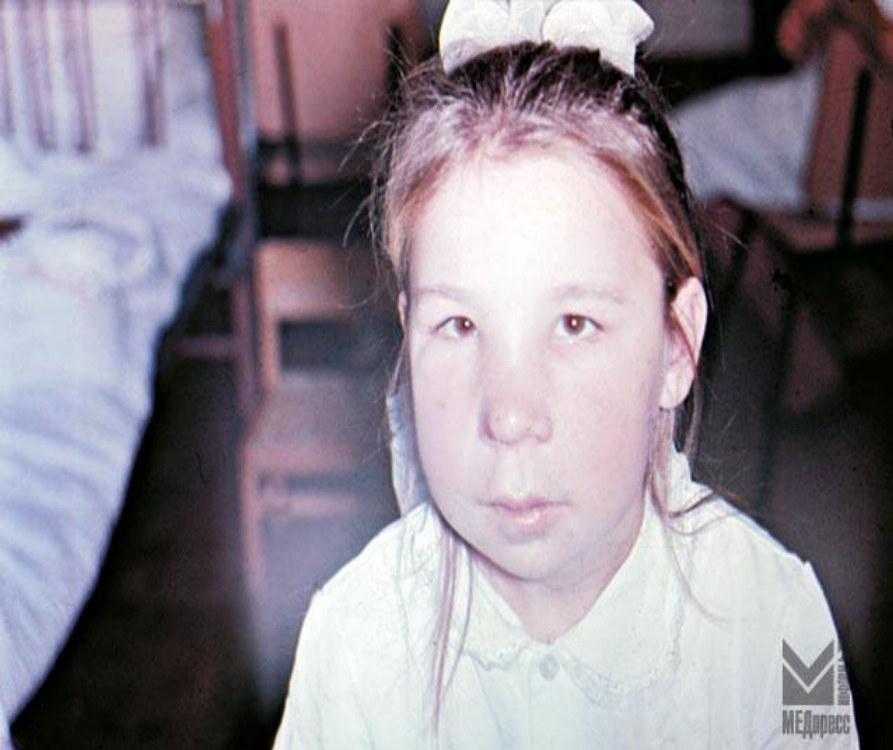- Лечение: при отсутствии жалоб – не требуется.
- При появлении жжения, болей:
 - санация
 - ИГПР
 - антисептические полоскания
 - ирригации и ротовые ванночки с цитралем (25-30к. раствора цитраля на 0,5 стакан воды)
 - анестезин в масле (5-10%)
 - витамин Е., кератопластики
 - пантотенат кальция (0,1-0,2г 3 раза в день течение месяца)
 - новокаиновые блокады в области язычного нерва №10



- Складчатый (скротальный) язык - это врожденная аномалия формы и размеров языка. Складчатость языка сопровождается умеренным увеличением всего языка, причем нередко отмечается утолщение языка и увеличение его почти вдвое.
- Клиника. Для складчатого языка характерно наличие глубоких борозд, располагаются симметрично в продольном и поперечном направлении. Наиболее глубокая продольная борозда обычно идет по средней линии языка. От кончика языка до желобоватых сосочков. Дно и боковые поверхности складок покрыты сосочками характерными для нормальной слизистой оболочки языка. Сосочки хорошо выражены, иногда гипертрофированы. Складчатость хорошо видна при выдвигении языка

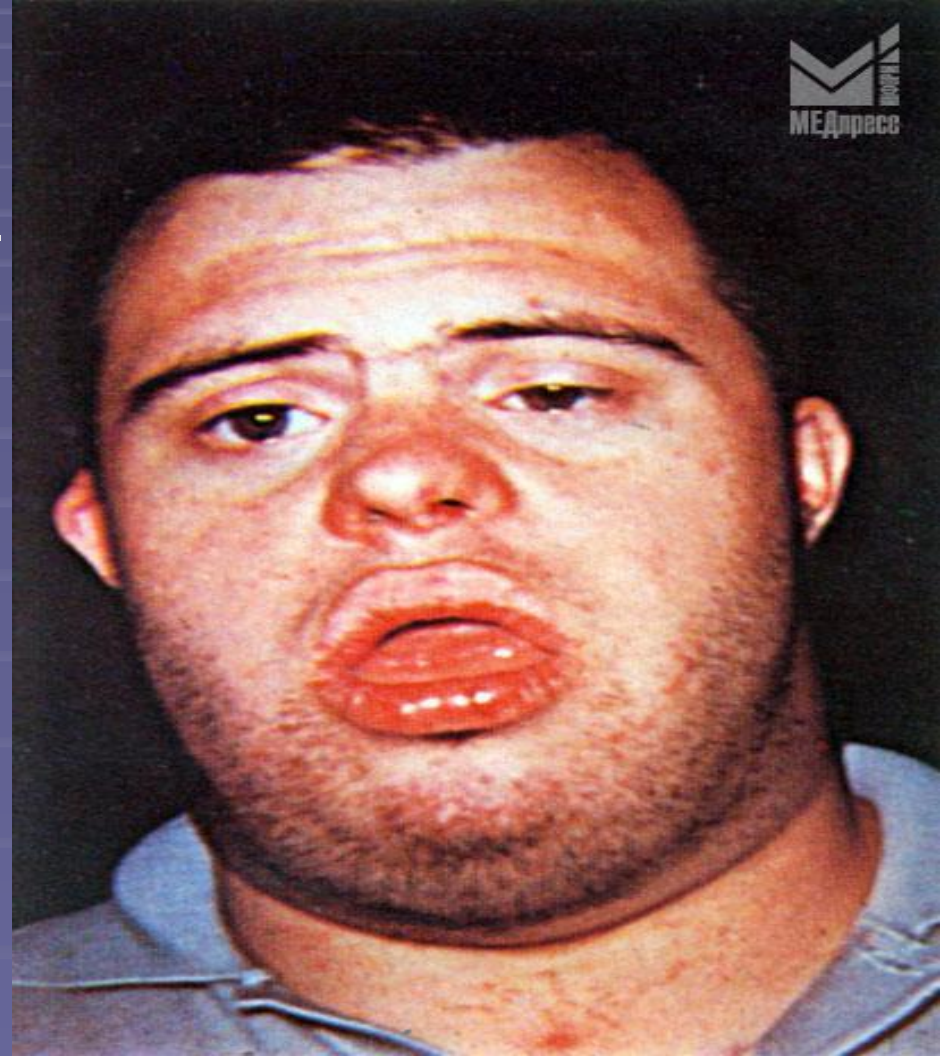


- Складчатый язык может быть одним из симптомов синдрома Мелькерсона-Розенталя. Кроме того, может сочетаться с десквамативным глосситом. Увеличение и складчатость языка в сочетании со складчатостью щек сопутствует акромегалии. При складчатом языке жалобы отсутствуют. При плохом уходе за полостью рта, снижении саливации в складках скапливаются остатки пищи, клетки слущенного эпителия, микрофлора, что может привести к воспалению и жалобам на жжение и боль. Наличие глубоких складок благоприятствует вегетации грибковой флоры, особенно у лиц со сниженной реактивностью организма.
- Лечение – специального лечения не требуется
 - ИГПР
 - Санация.



- **Микроглоссия** – это состояние языка, сопровождающееся его уменьшением. Оно может быть первичным (врожденным) и вторичным (приобретенным). Первичные микроглоссии возникают вследствие аномалий эмбрионального развития. Развитие вторичной микроглоссии встречается при коллагенозах, специфических инфекциях. Такие микроглоссии сопровождаются атрофией мышечного аппарата языка. Нарушения речи нет. Лечение не требуется

- **Макроглоссия** – это врожденная патология – чрезмерное развитие мышечного аппарата, иногда сопровождается генерализованную гипертрофию мышц челюстно-лицевой области. Врожденная макроглоссия встречается при болезни Дауна, микседеме, кретинизме. Нередко язык увеличивается при акромегалии. Лечение не требуется



СПАСИБО ЗА ВНИМАНИЕ!