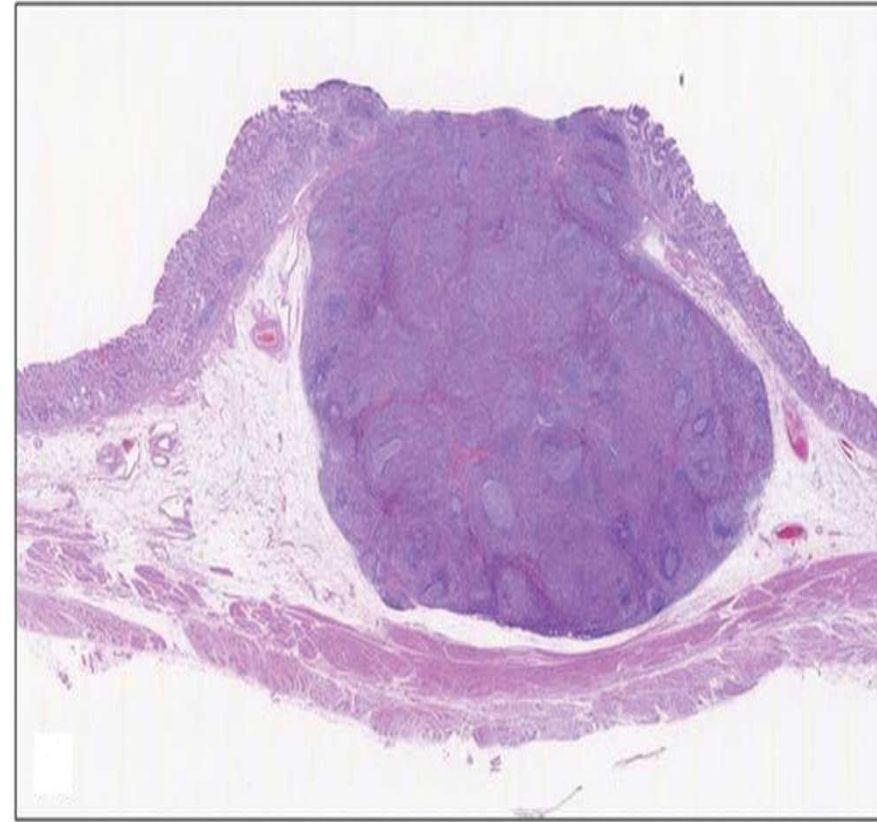




Брейн-ринг

Что такое экспансивный рост опухоли?

опухоль развивается «сама из себя», раздвигая окружающие её ткани, после чего ткани на границе с опухолью атрофируются и происходит коллапс стромы — формируется псевдокапсула



Что такое гемобластозы ?

Это опухолевые заболевания
кроветворной и лимфатической
ткани (лейкозы, лимфомы и т.д.)

Что такое абластика ?

принцип в хирургии, заключающийся в предотвращении рецидива и метастазирования злокачественной опухоли, путём удаления опухолевого очага вместе с лимфатическими сосудами и регионарными лимфатическими узлами единым блоком, в пределах здоровых тканей, не касаясь поражённых тканей.

Что такое гетерогенность опухоли

Поликлональное строение
опухоли

Что такое циторедуктивная операция ?

Паллиативная операция, в ходе которой производится удаление максимального возможного объема опухоли и метастазов, что может позволить выполнить лекарственную терапию

Что такое операбельность и резектабельность?

Операбельность — понятие, характеризующее возможность операции у госпитализированных больных.

Резектабельность — понятие, характеризующее возможность выполнить резекцию органа или произвести его полное удаление.

Что такое фракция роста опухоли

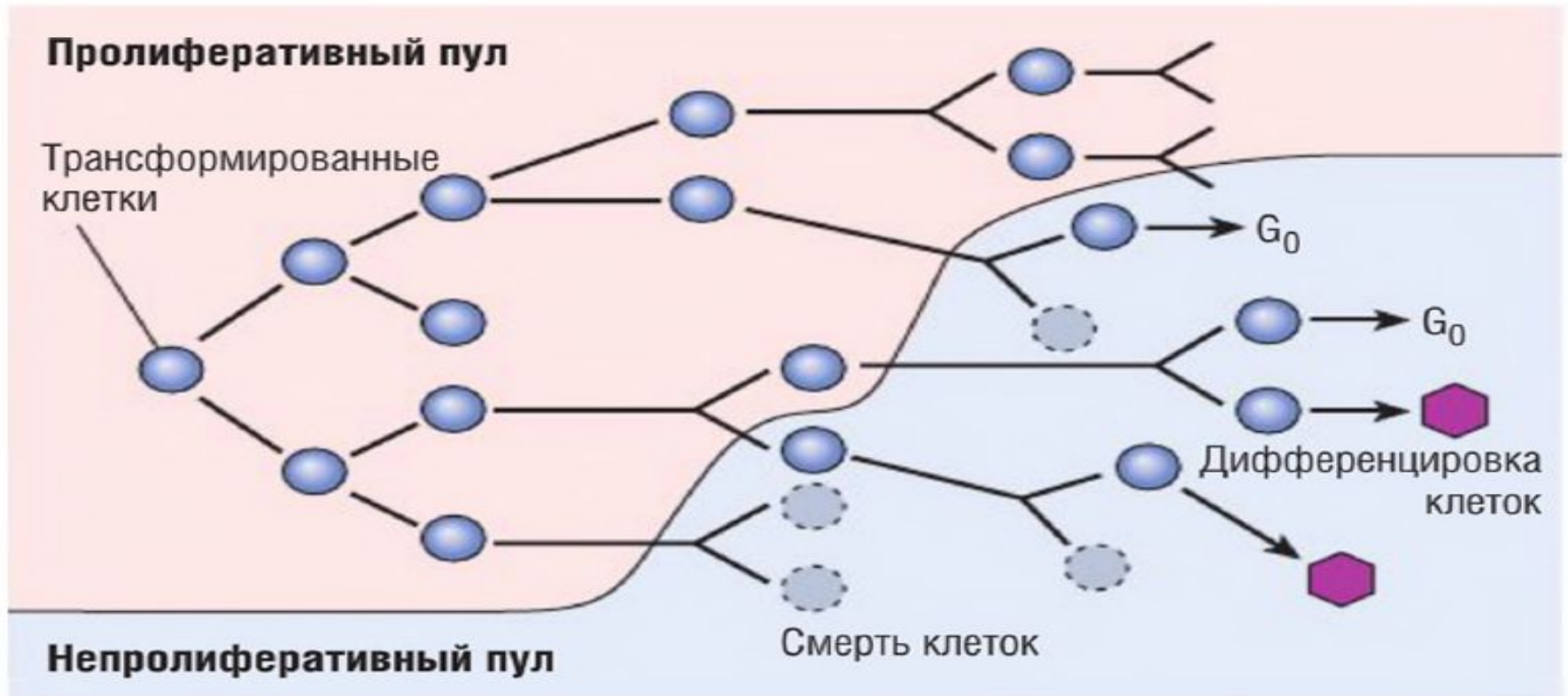


РИС. 7.11 Схема роста опухоли. По мере роста популяции опухолевых клеток все большее их количество покидает делящийся пул, переходит в непролиферативную фазу клеточного цикла (G_0) и дифференцируется, другие погибают.

Это пролиферативный пул

Что такое checkpoint в клеточном цикле?

Система передачи
внутриклеточных сигналов о
состоянии митотического аппарата
клетки, регулирующая переход
стадий клеточного цикла

Злокачественное
новообразование имеет
безграничный репликативный
потенциал. За счет чего
реализуется такая способность
ЗНО?

Повышение активности
теломеразы

Что такое анаплазия (в онкологии)

Недифференцированное состояние опухолевой клетки

Какие гены онкосупрессоры вы знаете?

ген TP53

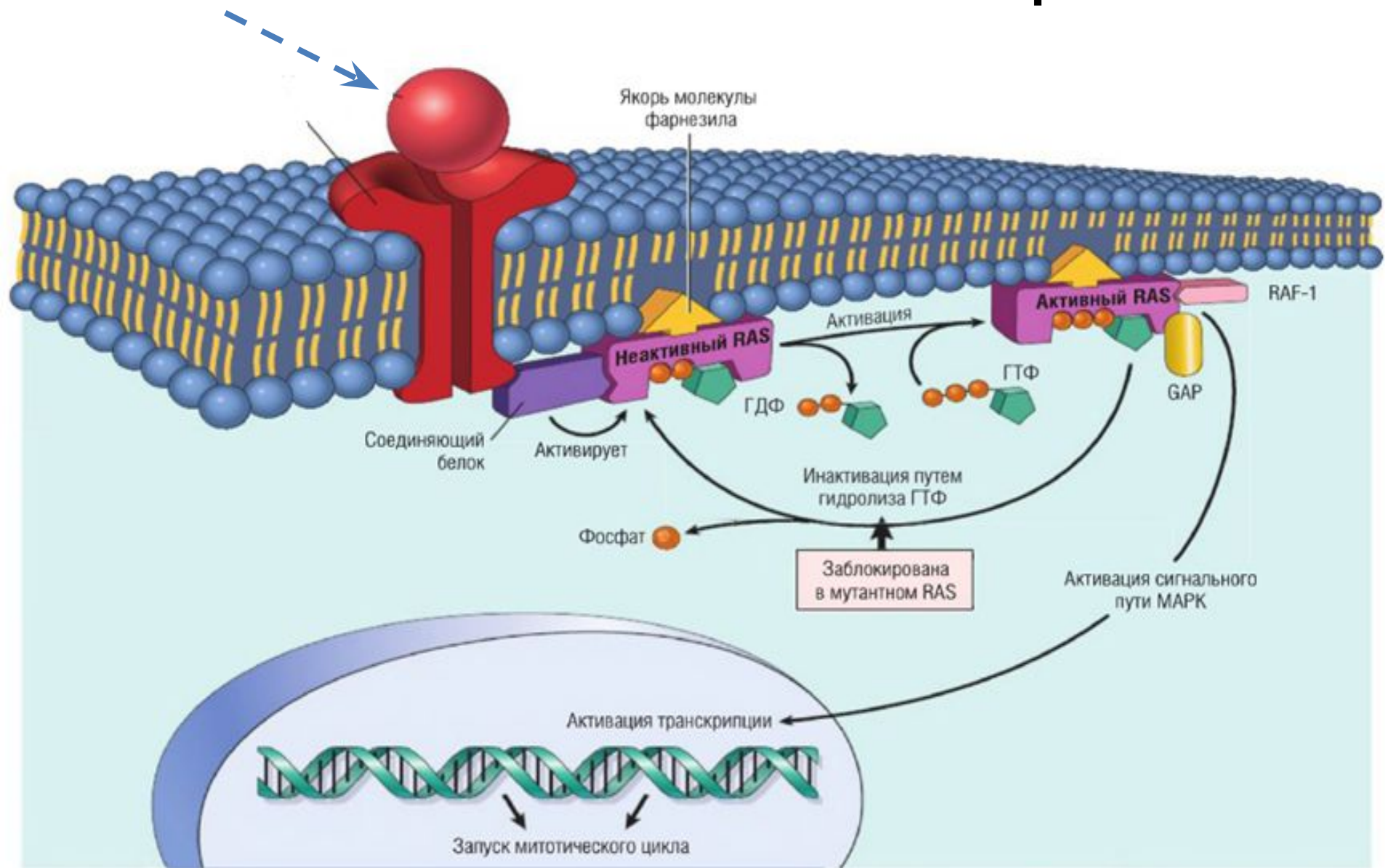
ген RB1

ген BRCA и др.

Семейство каких протеаз
обеспечивает работу
апоптозного каскада?

Семейство каспаз (CASP 1-14)

Что обозначено синей стрелкой?



Молекула фактора роста

Приведите пример развития
злокачественного
новообразования под
действием такого фактора как
локальное повышение
температуры

Рак Кангри

Один вид излучения вызывает
вызывает рак кожи и меланому,
другой - разнообразные
злокачественные новообразования в
других органах и тканях. Какие это
виды излучения?

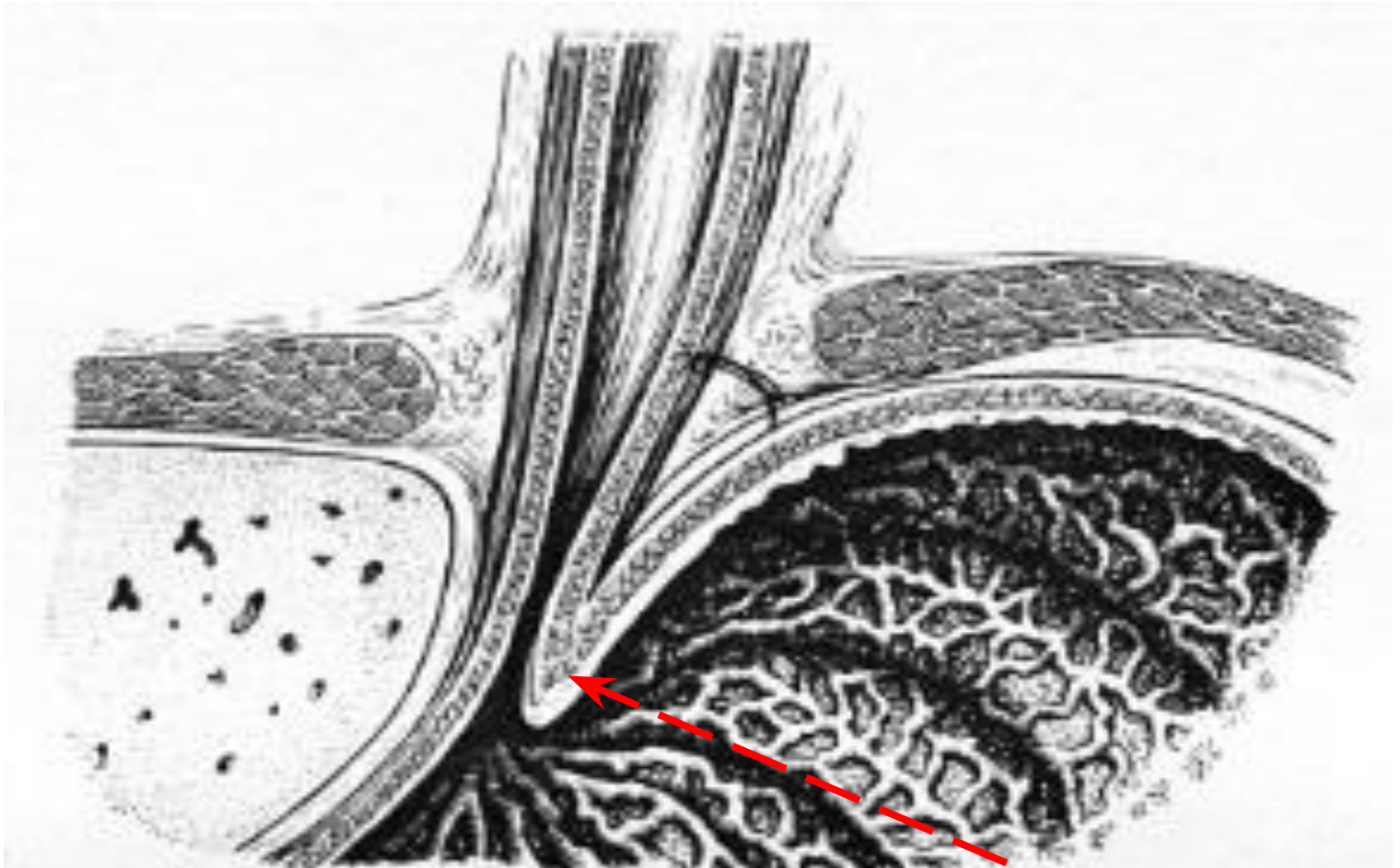
УФ-облучение рак кожи и меланома

Ионизирующее – ЗНО других
локализаций

Первое место в структуре
онкологической
заболеваемости среди мужчин
занимает рак...?

Предстательной железы

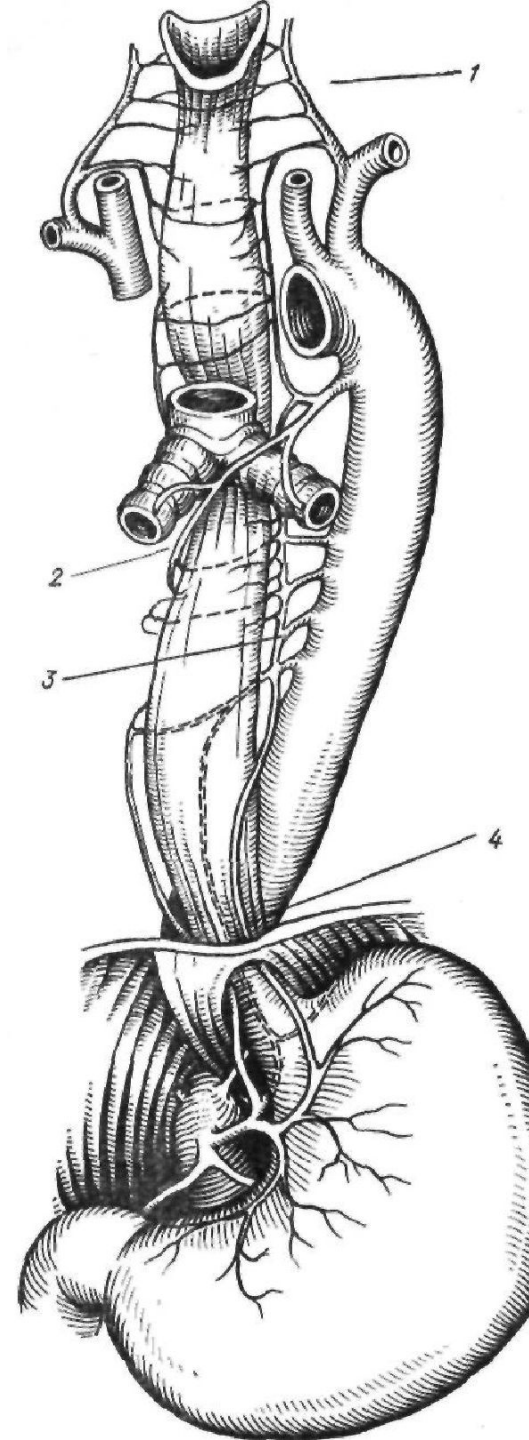
Что указано стрелкой?



Клапан Губарева

Кровоснабжение брюшной части пищевода осуществляется за счет

- Пищеводных ветвей левой желудочной артерии
- Пищеводных ветвей левой нижней диафрагмальной артерии



Что такое «прыгающие метастазы» при ЗНО пищевода?

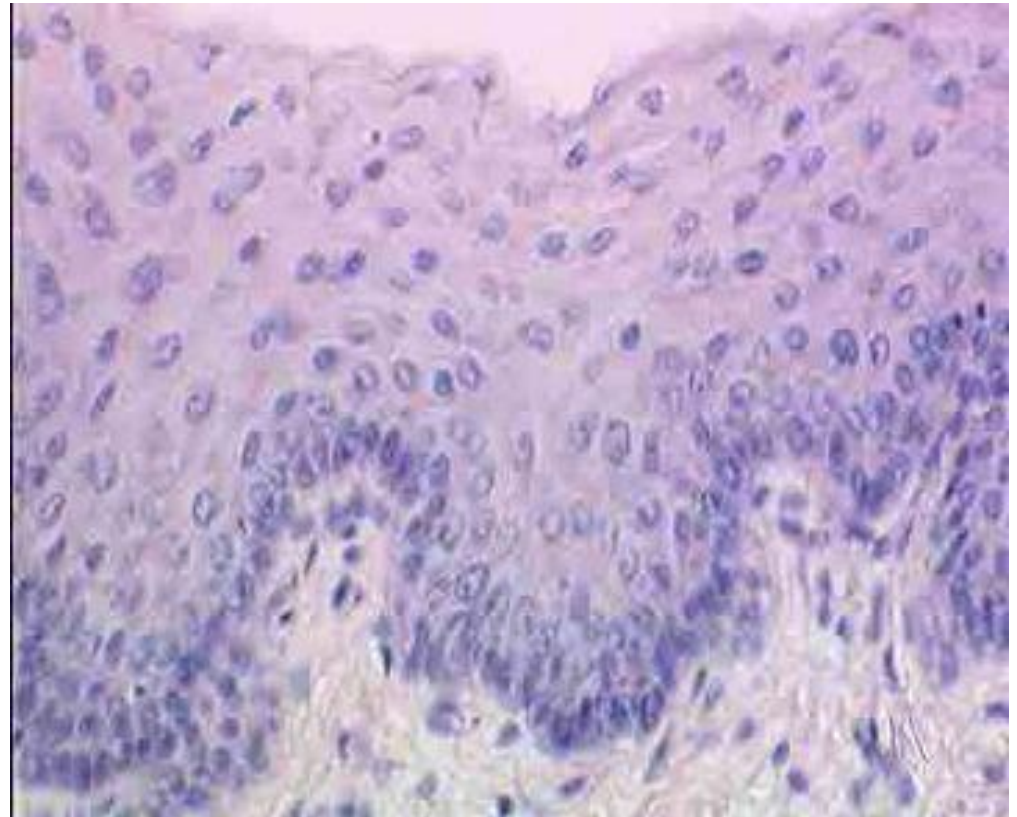
Это метастатическое поражение более отдаленных групп лимфатических узлов, при интактности более проксимальных групп лимфоузлов

Название симптома, указывающий на доброкачественную внутрипросветную опухоль пищевода (и не только пищевода) при котором слизистая оболочка над опухолью может легко приподняться и сместиться относительно опухоли при помощи биопсийных щипцов

Симптом шатра
(слизистая приподнимается как «шатер»)

Каким эпителием покрыта слизистая пищевода?

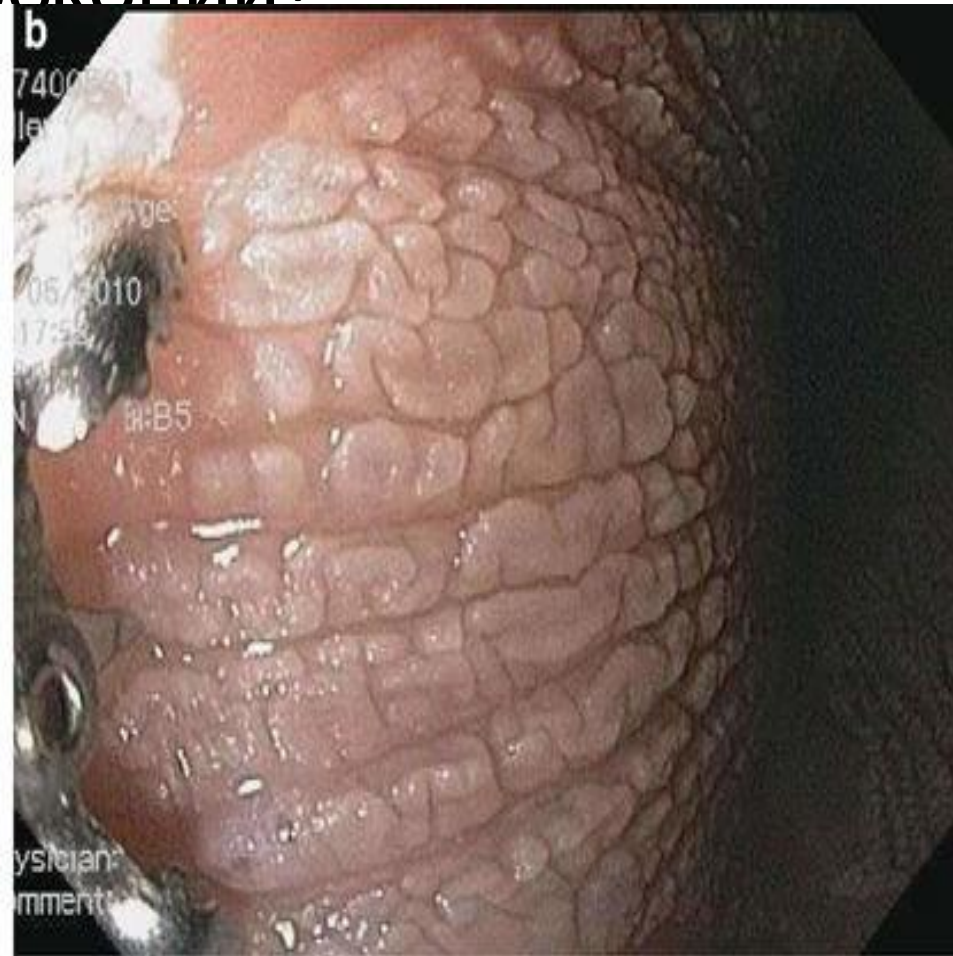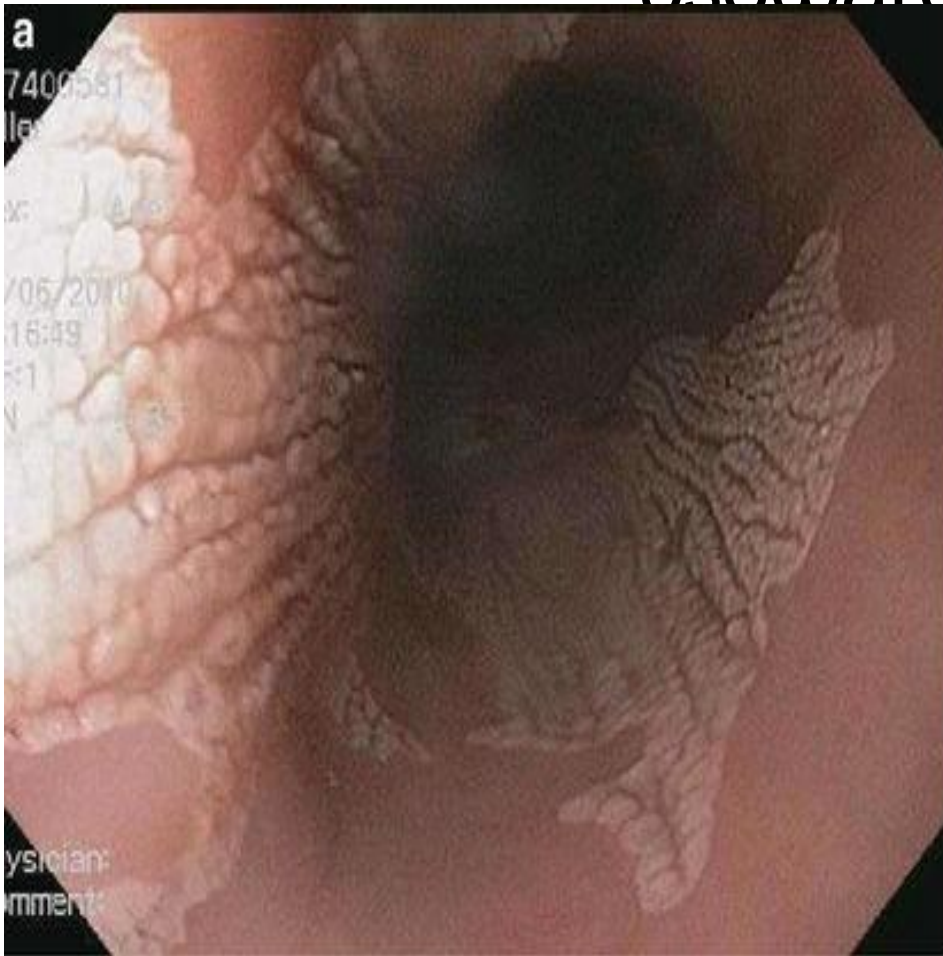
Многослойный
плоский



Отток лимфы от нижней трети
пищевода происходит в ...
лимфоузлы

Паракардиальные, верхние
диафрагмальные, левые
желудочные, желудочно-
поджелудочные, печеночные ЛУ

Какое заболевание пищевода можно заподозрить на данном снимке эзофагоскопии?



Лейкоплакия пищевода

2 наиболее доказанных фактора
риска развития ЗНО пищевода
(не предраковые заболевания)

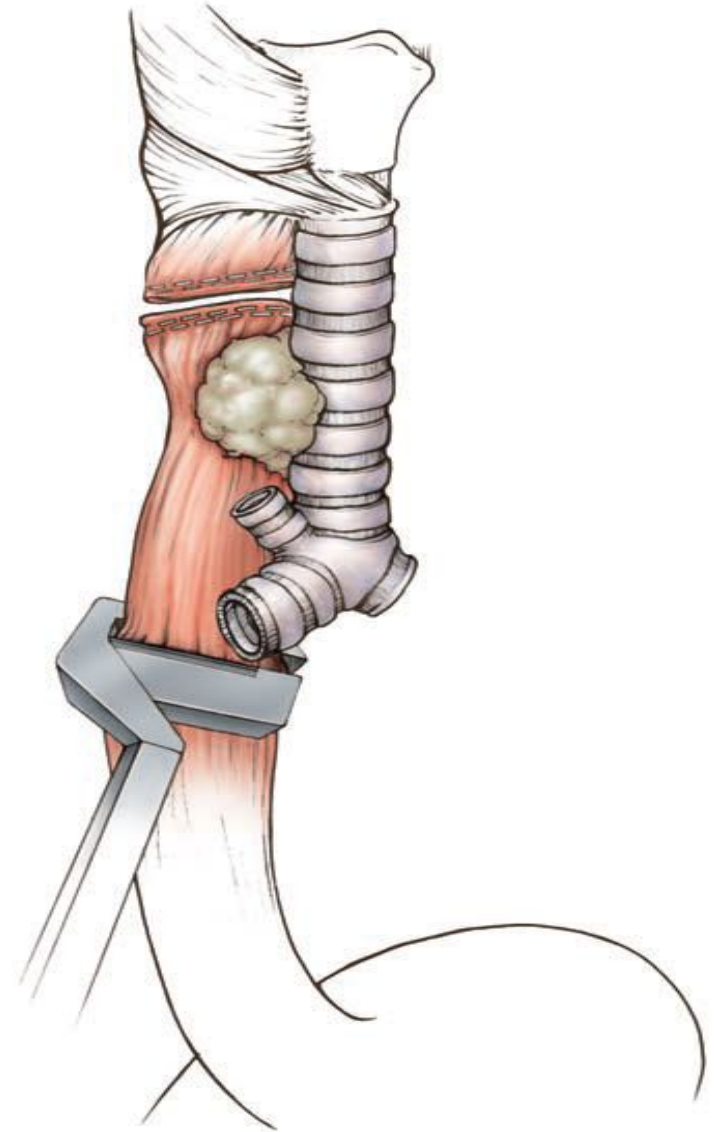
Злоупотребление алкоголем и
курение

2 наиболее часто
встречающихся гистологических
вида ЗНО пищевода

Плоскоклеточный рак и
аденокарцинома

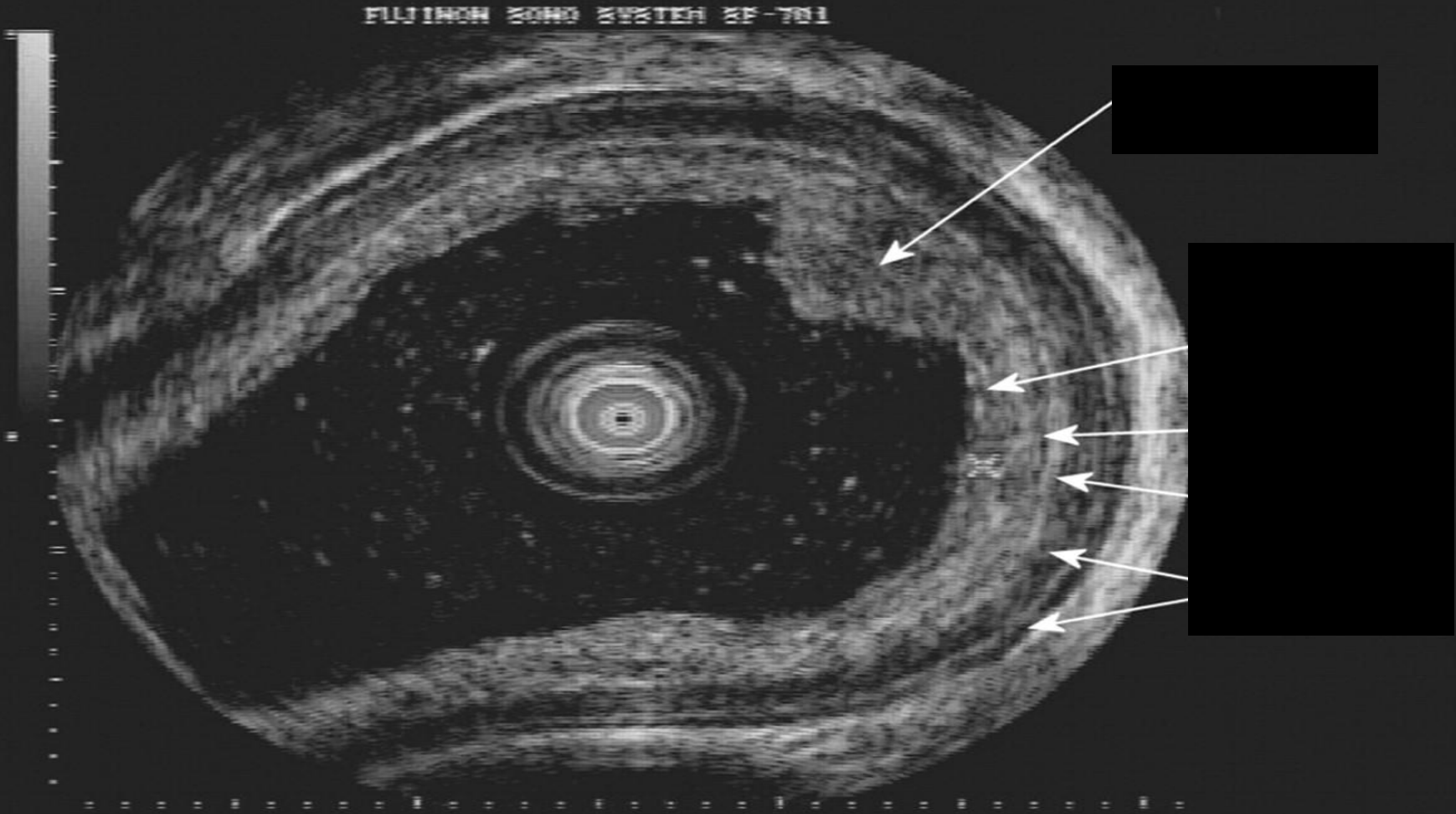
С чем может быть связано наличие кашля при приеме пищи у больного с ЗНО пищевода?

Образование трахео/бронхо-пищеводного свища



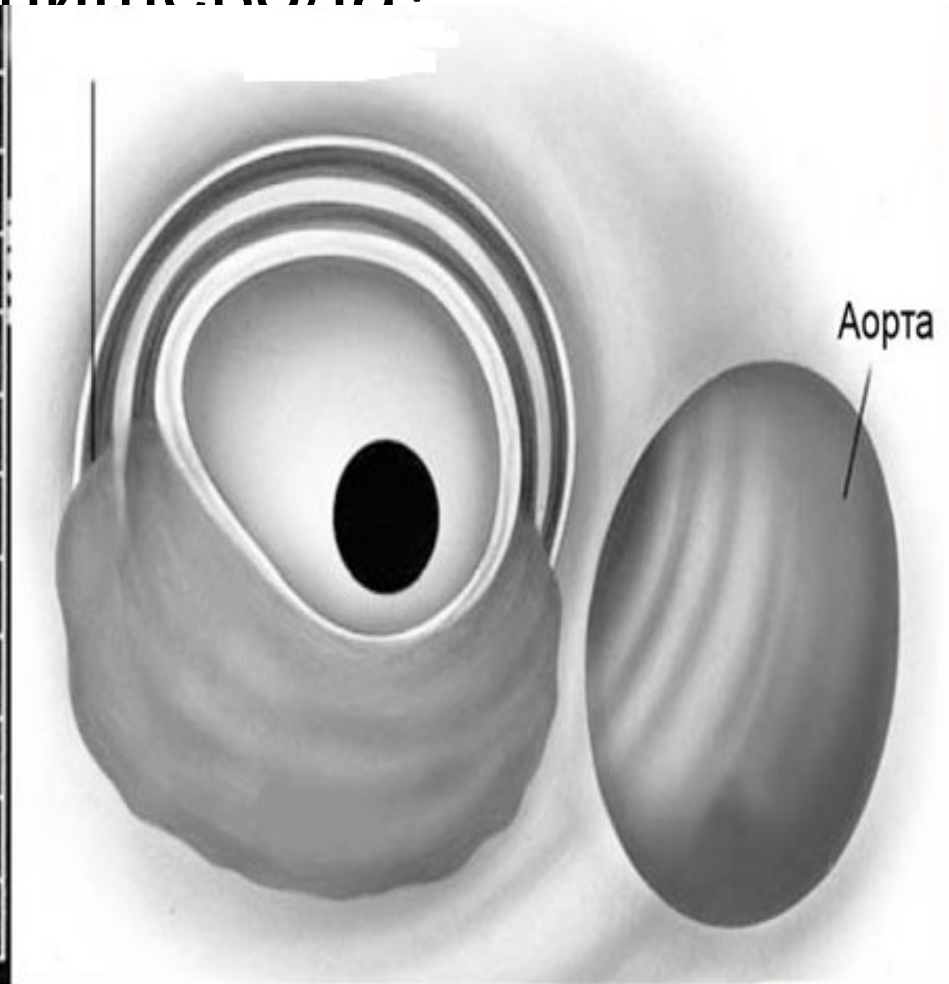
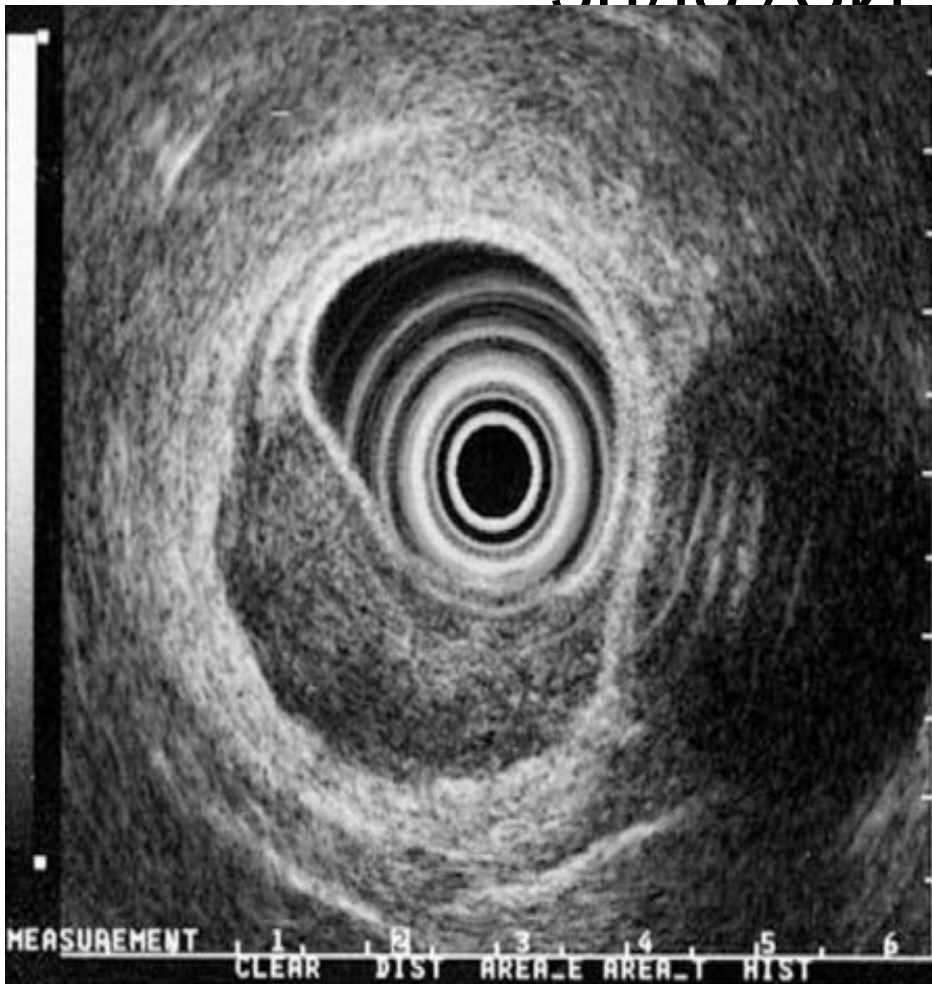
При исследовании пищевода методом эндоскопии в нижней трети грудного отдела пищевода было замечено небольшое новообразование около 1 см с перитуморозным воспалением. При исследовании с помощью эндоУЗИ картина была следующей...Ваша

B



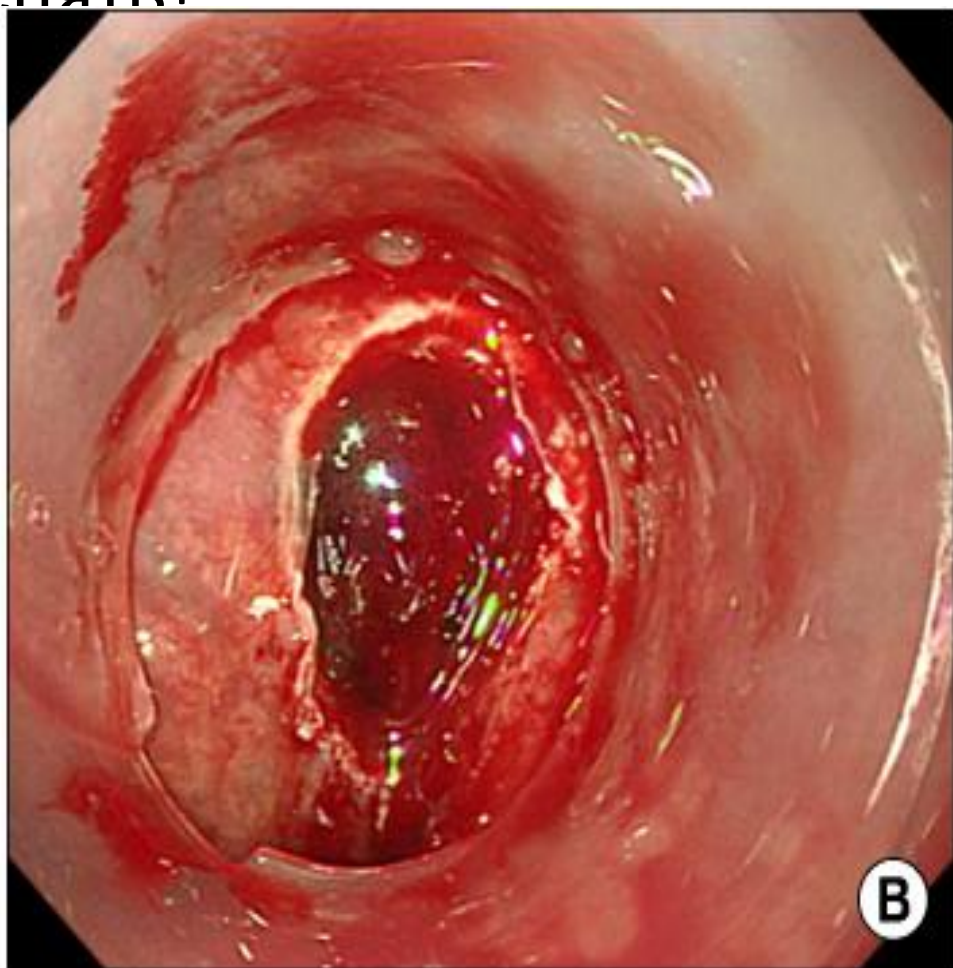
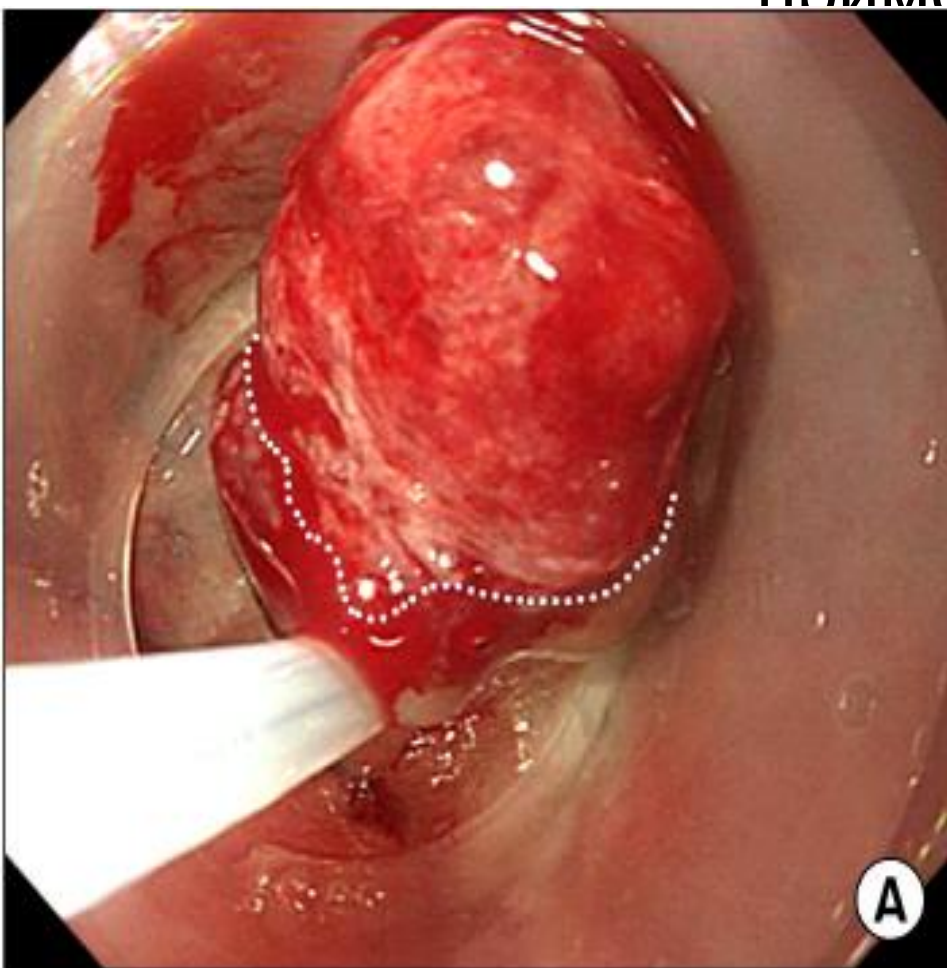
Эндоскопическая резекция слизистой

Какую T стадию ЗНО пищевода можно заподозрить при оценке данного снимка эндоУЗИ пищевода?



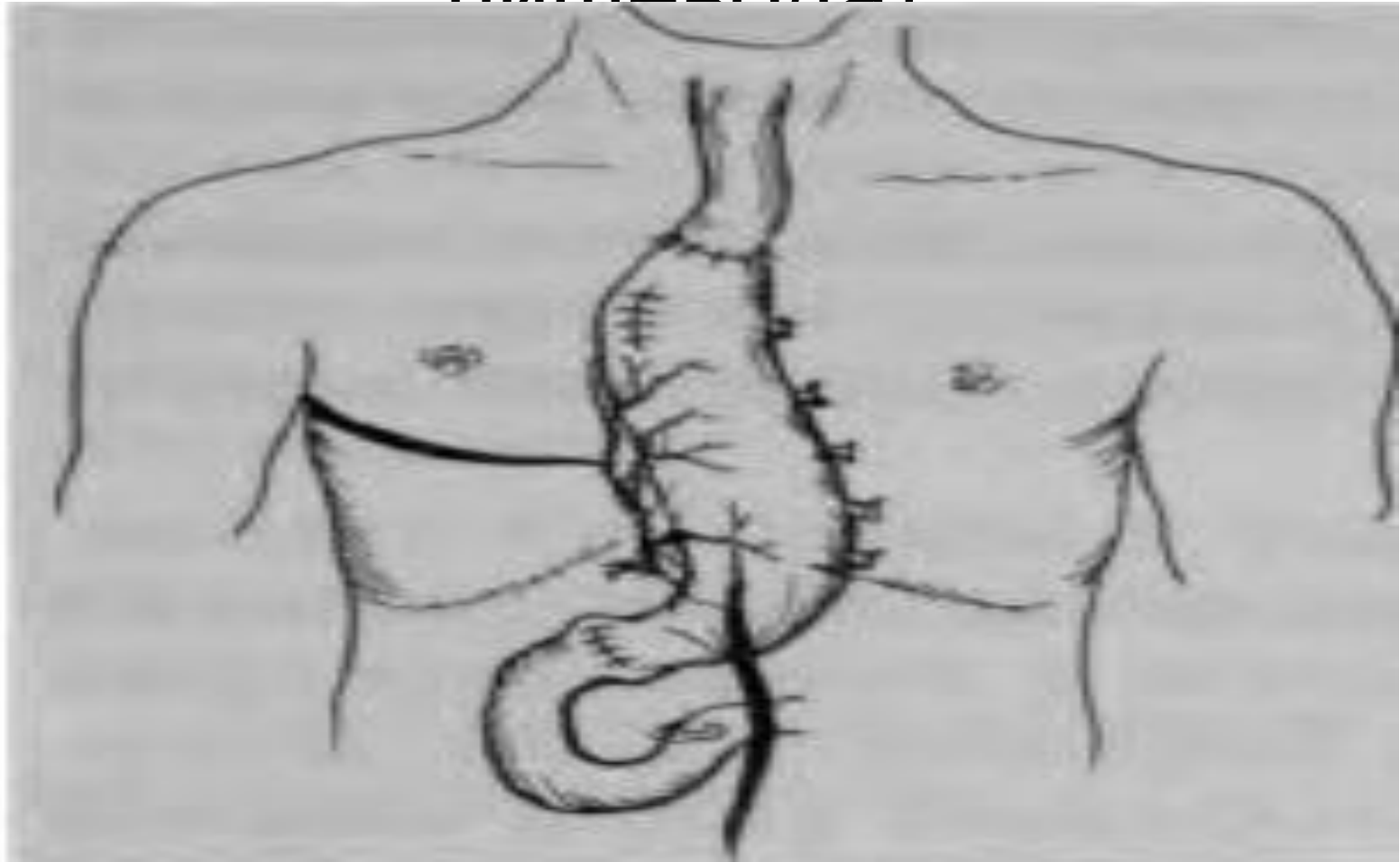T4

Какая методика лечения ЗНО пищевода
представлена на фото? При каких стадиях ее можно
применять?



Аспирационная (вакуумная) эндоскопическая резекция
слизистой

Как называется данная операция, используемая по поводу ЗНО пищевода?



Операция Льюиса (трансторакальная субтотальная резекция пищевода с одномоментной внутриплевральной пластикой стеблем желудка или сегментом толстой кишки)

Где расположена вена Мейо и в чем ее хирургическое значение

Это препилорическая вена, служит ориентиром для определения границы между привратником и ДПК

Несколько ветвей нерва Латарже,
которые разветвляются в антральном
отделе, примерно на 7 см
проксимальней пилорической части

Несколько ветвей нерва Латарже,
которые разветвляются в
антральном отделе, примерно на 7
см проксимальней пилорической
части

В какой анатомической
структуре проходит левая
желудочная артерия ?

Левая гастро-панкреатическая
складка

Что такое синдром Меллори-Вейса

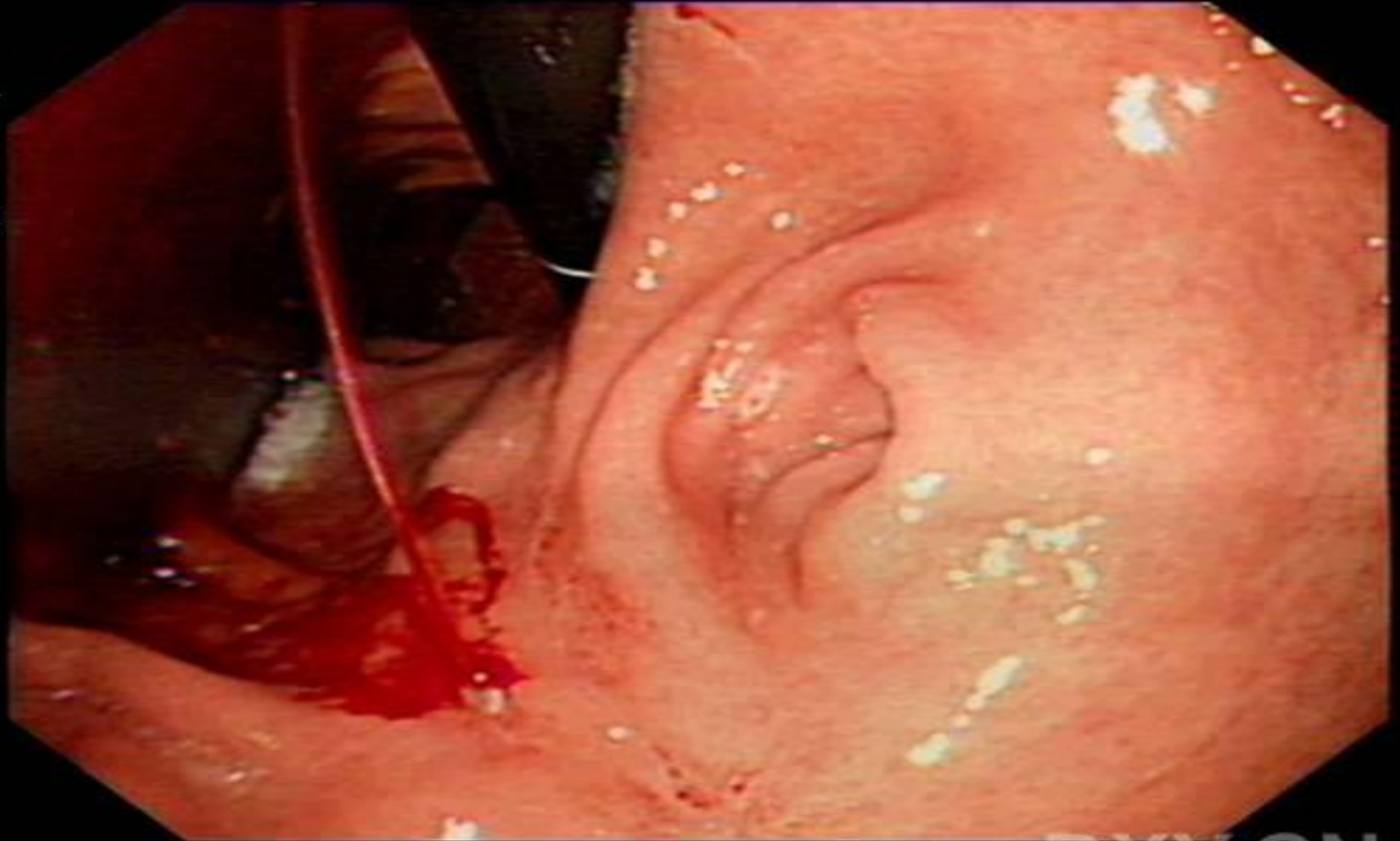
это продольный поверхностный разрыв слизистой оболочки кардиального отдела желудка или брюшного отдела пищевода сопровождающийся кровотечением, возникающий вследствие упорной рвоты.

Как называется данный синдром?

CHANGHAI
HOSPITAL

30/11/1998
10:11:06

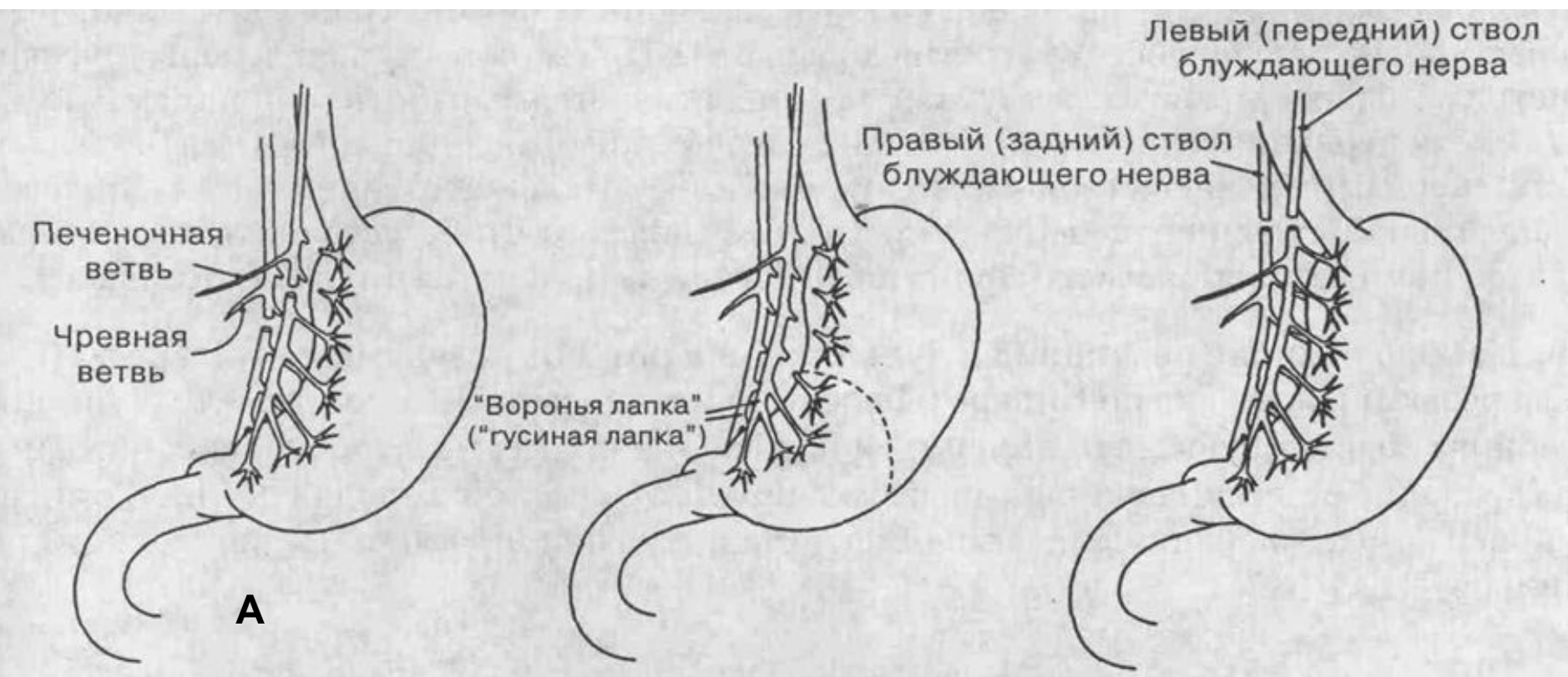
SCV-1
Ст: 1 Ен: 6



DX.Y.CN

Синдром Дъелафуа кровотечения из аррозированных сосудов подслизистого слоя желудка без явных дефектов слизистой

Какой вид ваготомии изображен по буквой «а»



Селективная проксимальная ваготомия

Что такое желудочная тетания ?

Развитие судорожного синдрома на фоне понижения калия, кальция, натрия при рубцовых сужениях пилоруса

Что лежит в основе патогенеза наследственного диффузного рака желудка ?

Мутация гена CDH1, кодирующего белок E-кадгерин

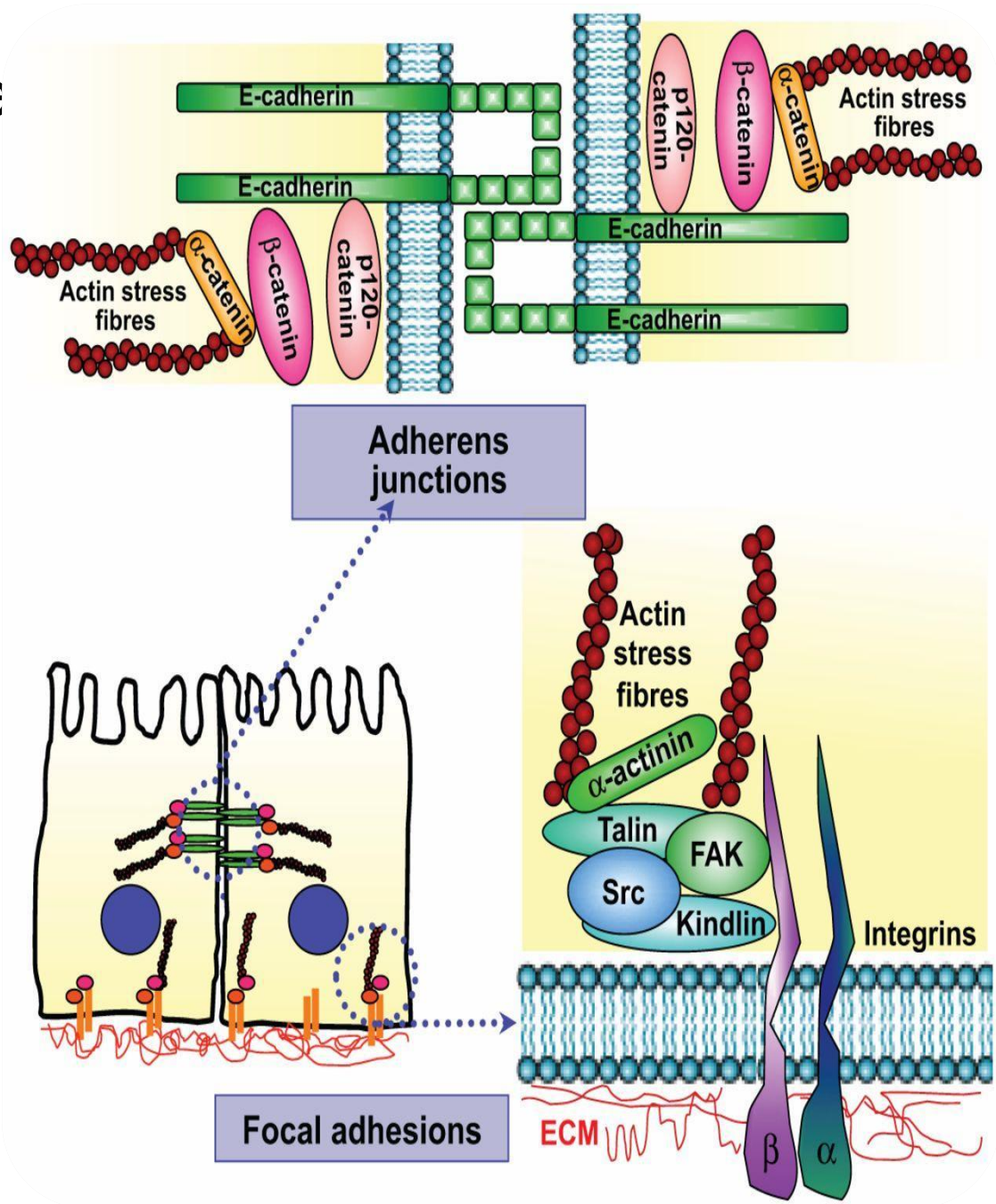
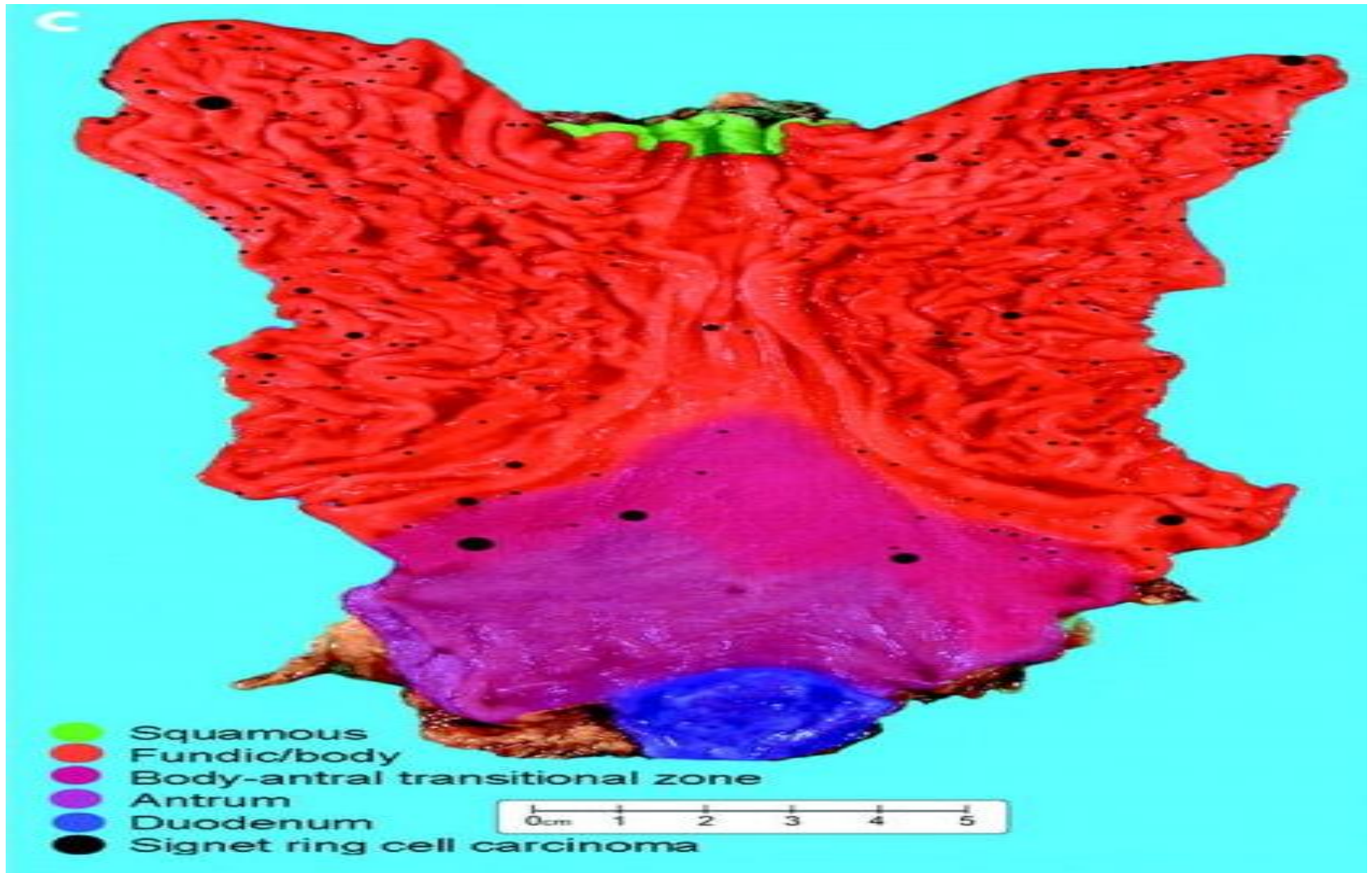
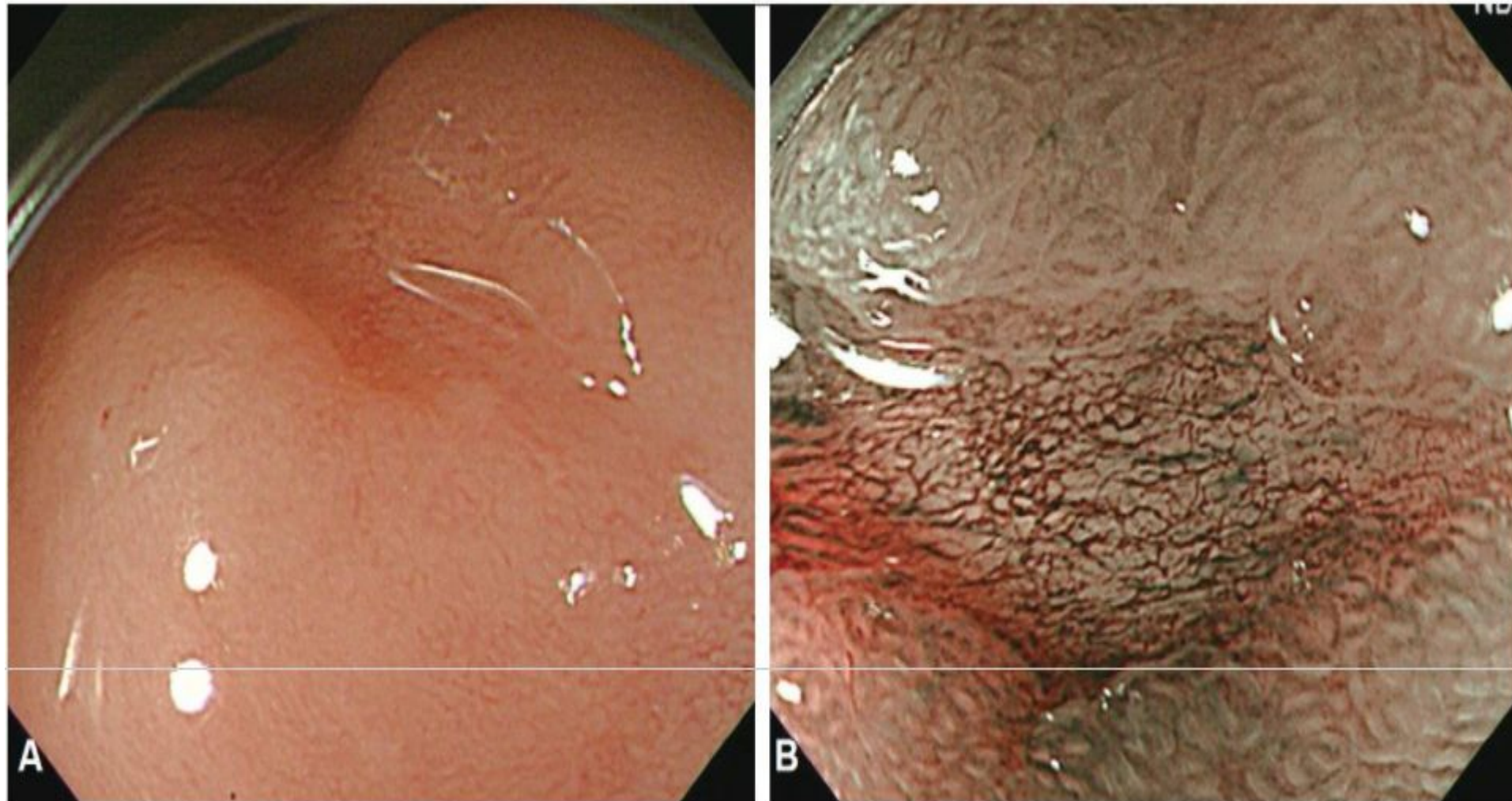


Схема какого заболевания указана на изображении (черные точки-множественные очаги опухоли)?



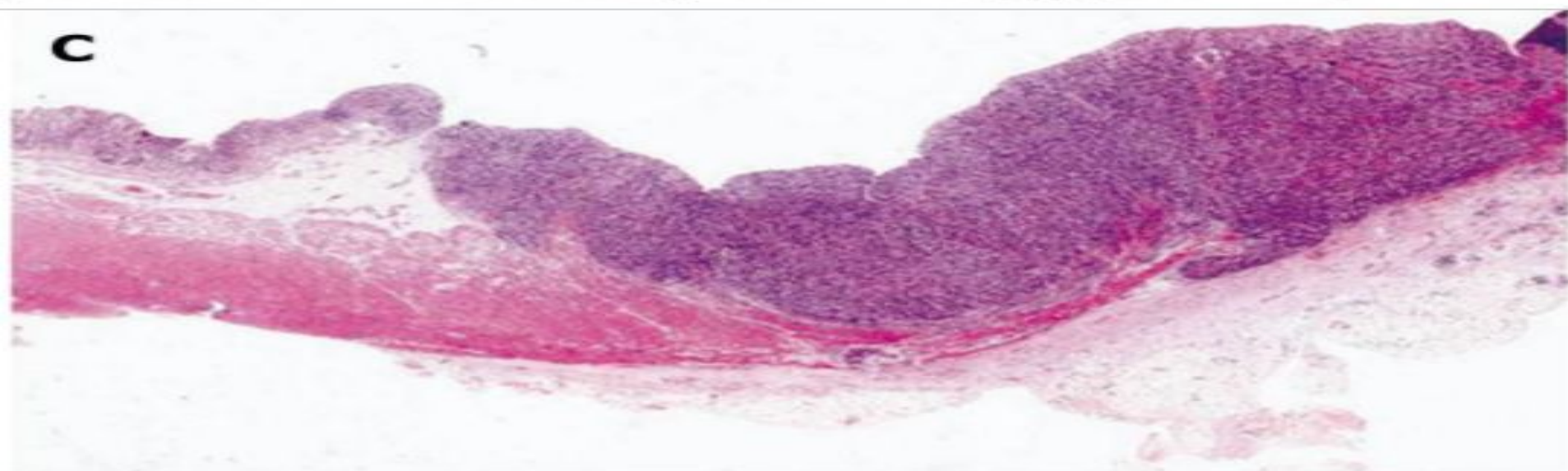
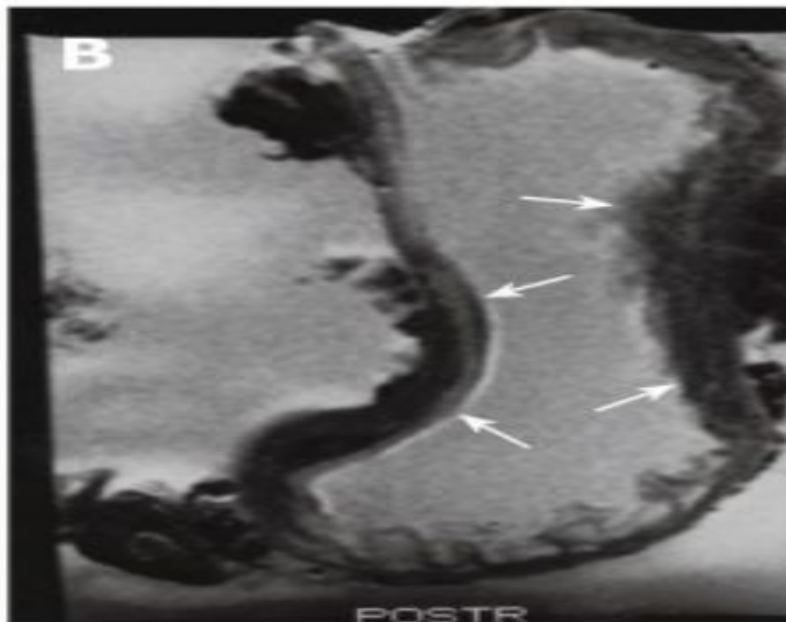
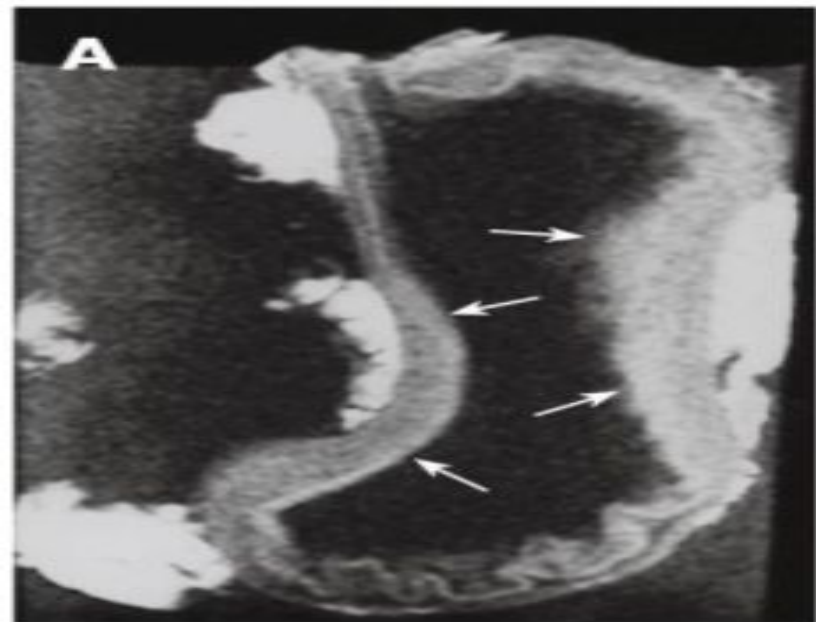
Наследственный диффузный рак желудка

Какой метод исследования изображен на фото? В каких целях применяется?



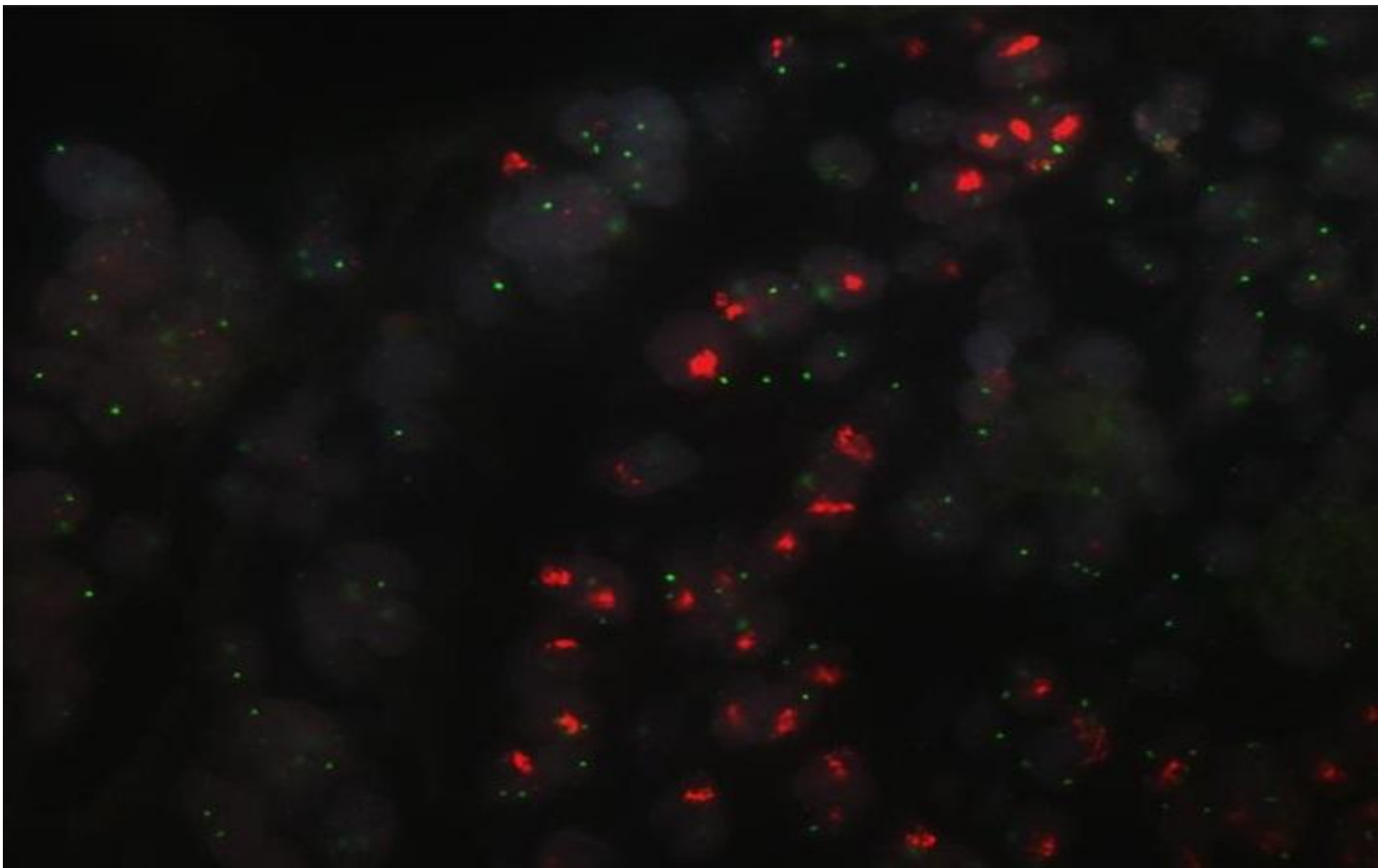
Эндоскопия в узком спектре света. Позволяет заподозрить ранний рак желудка на основании изменений слизистой при «включении» узкоспектровой опции.

T-стадия ЗНО желудка по данным МРТ?



T4

Метод исследования? (на фото клетки ЗНО желудка)



ИММУНОГИСТОХИМИЯ

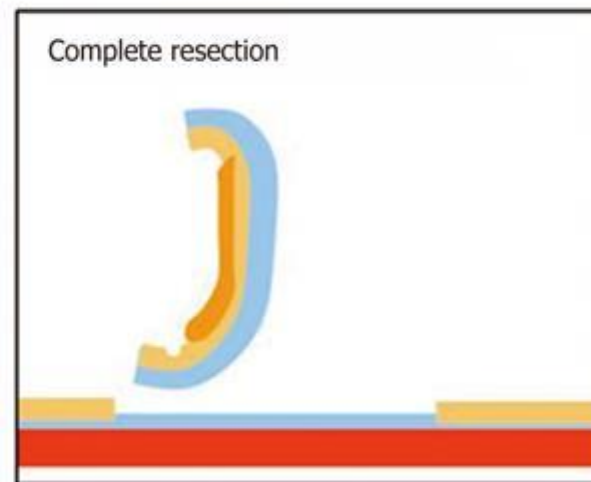
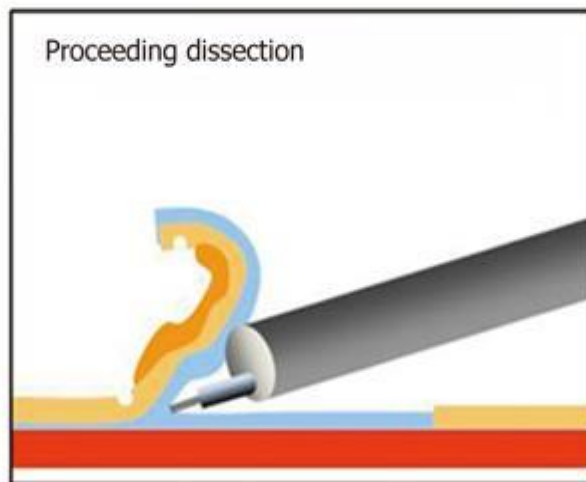
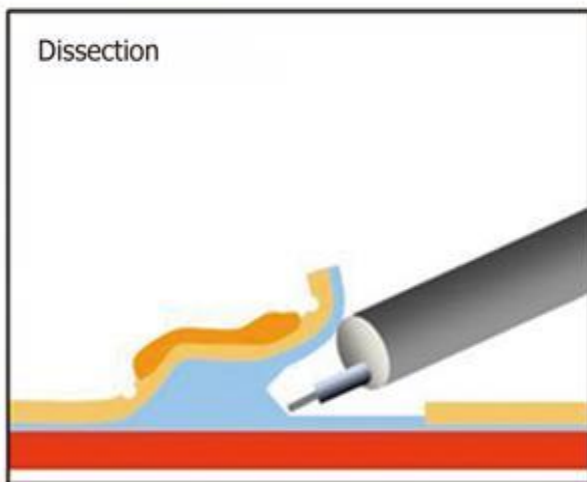
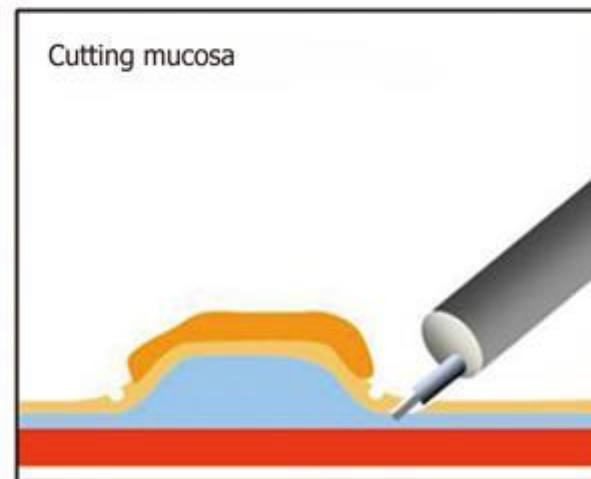
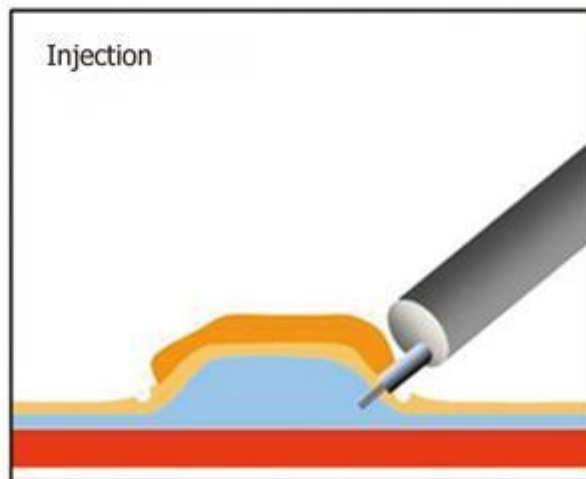
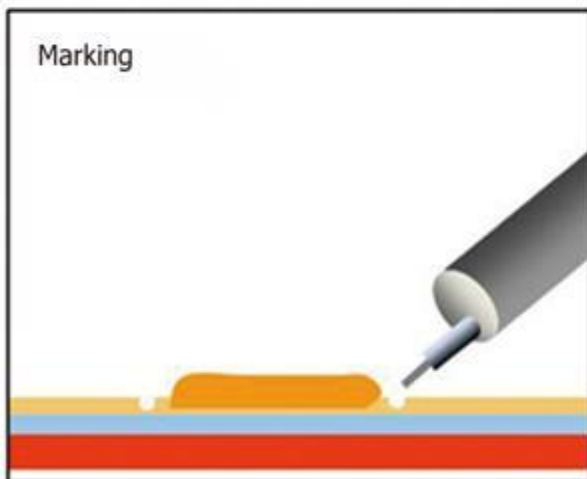
Что такое метастаз Шницлера?

Метастаз рака желудка в дуглосово пространство у женщин и в мочепузырно-прямокишечное пространство у мужчин

Какие вы знаете онкомаркеры
рака желудка?

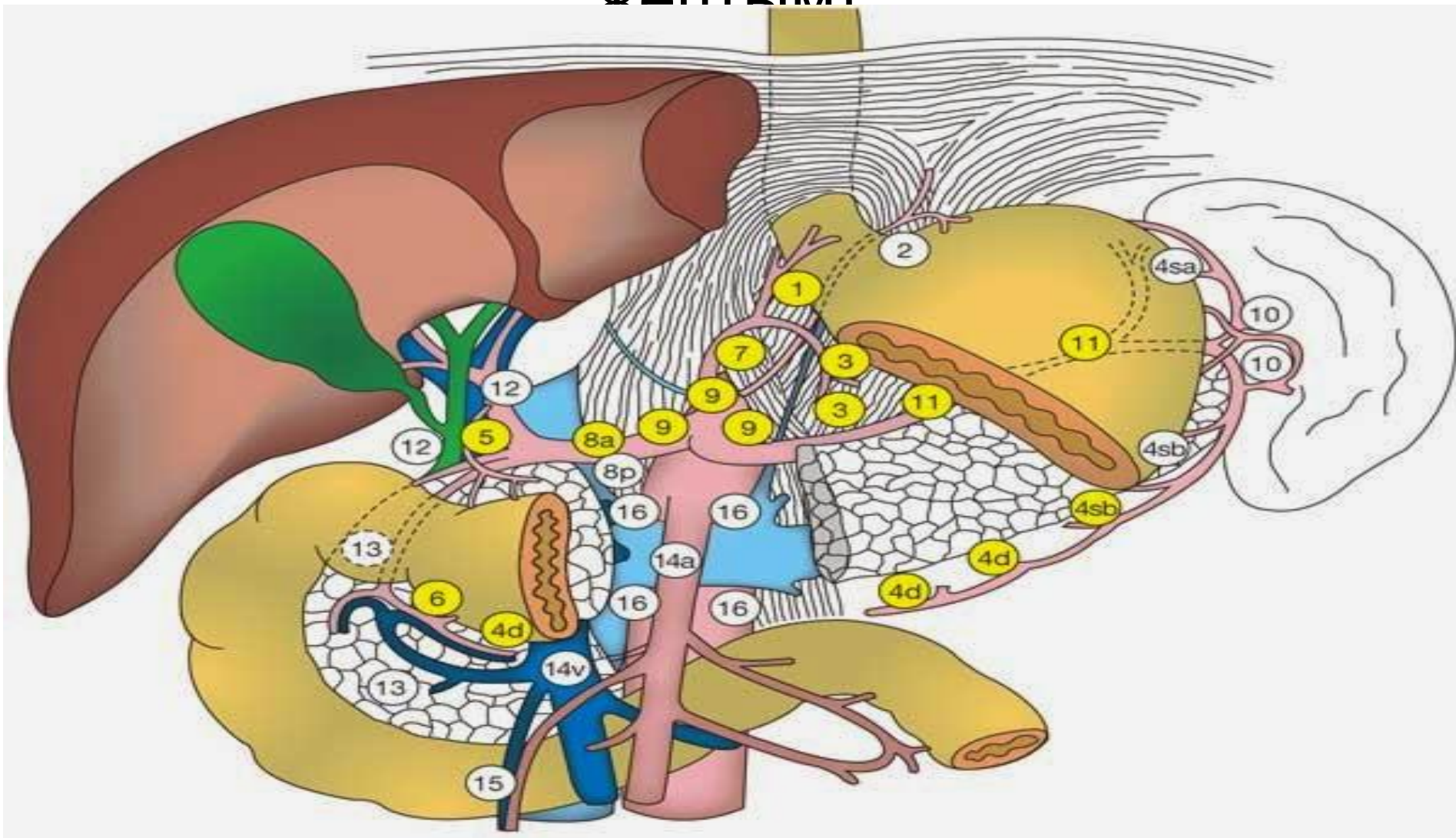
РЭА, СА 72-4, Са 19.9

Какой метод лечения рака желудка указан на изображении? При каких стадиях рака желудка может применяться?



Эндоскопическая подслизистая диссекция

какой тип лимфодиссекции указан на
изображении (группы ЛУ, окрашенные
желтым)

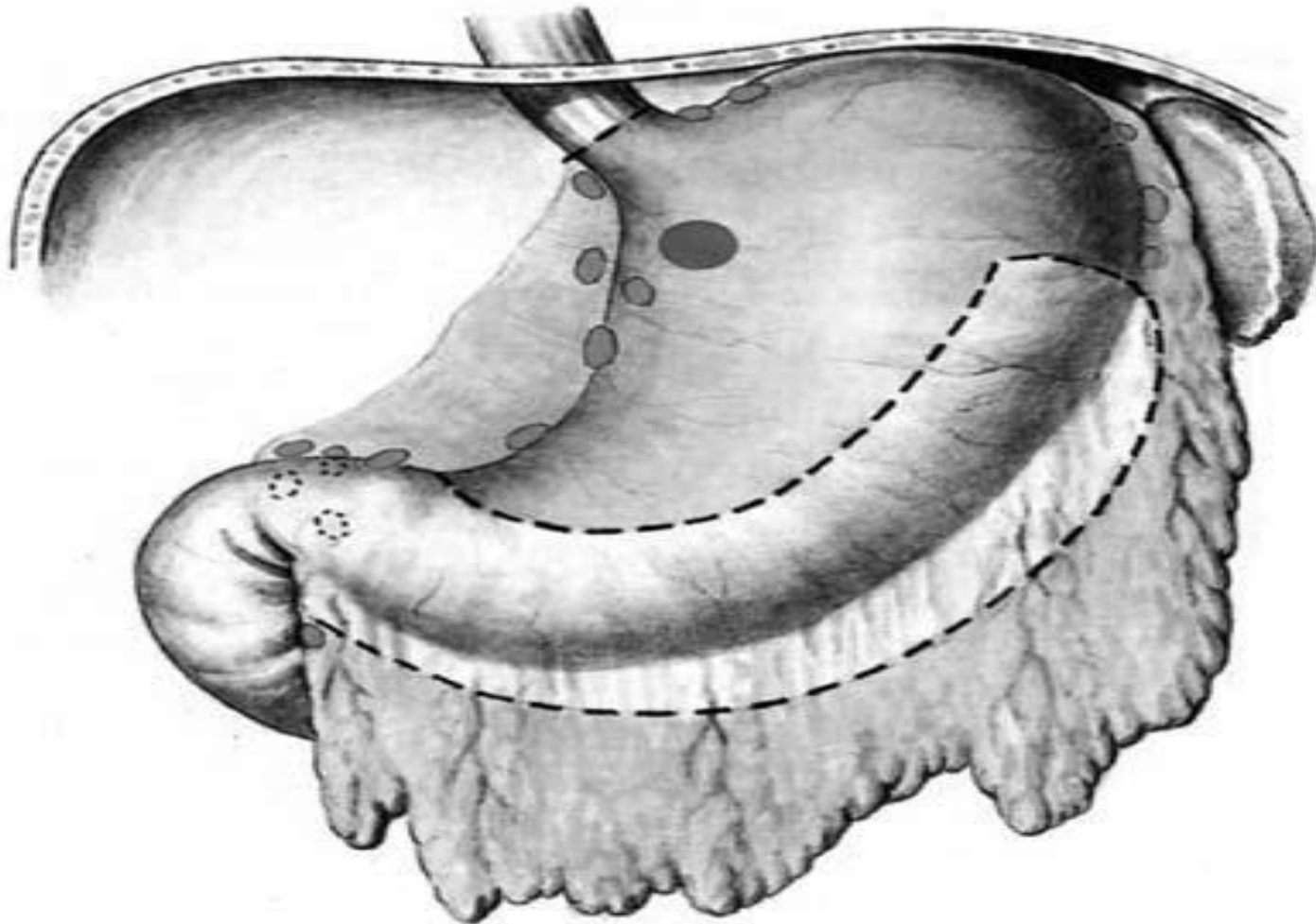


D2

Какую операцию вы будете
применять пациенту с
недифференцированным раком
в антральной области желудка

Гастрэктомия с D2-D3 лимфодиссекцией

Как называется данная
операция

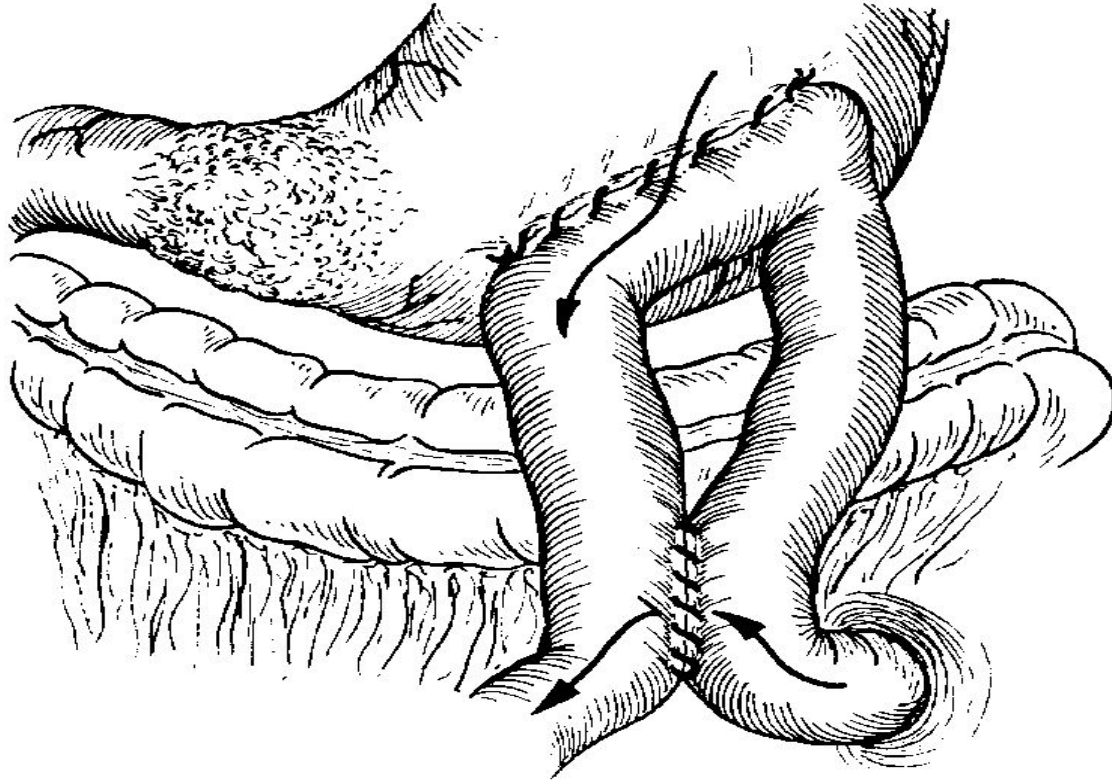


Проксимальная субтотальная резекция
желудка

Какая операция наиболее часто
применяется при раке
пилороантрального отдела
желудка ?

Дистальная субтотальная
резекция желудка

Какая операция изображена на картинке

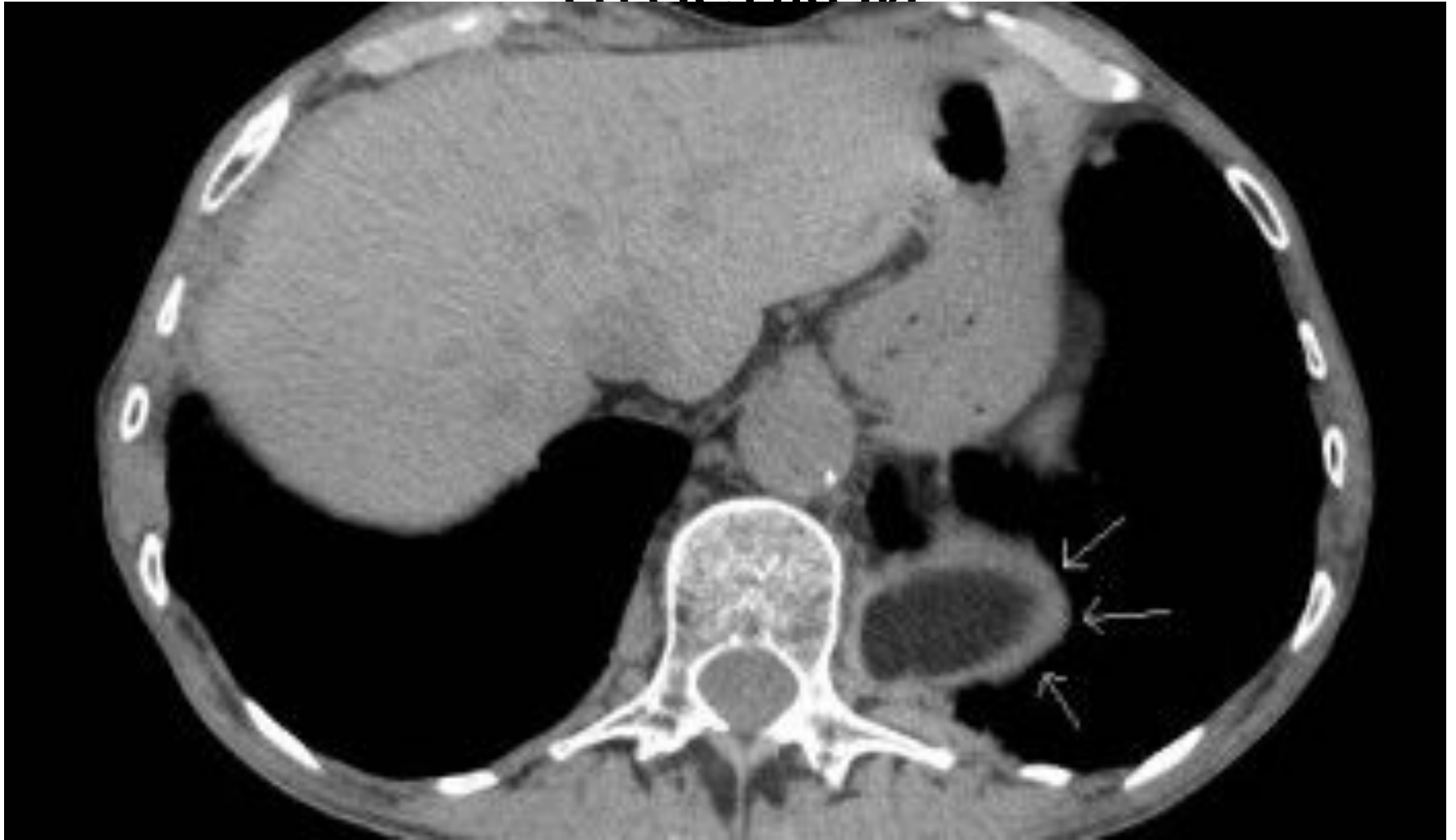

Обходной гастроэнтероанастомоз

Что означает W в SWR
классификации вентральных
грыж J.P. Chevrel и A.M. Rath, 1999

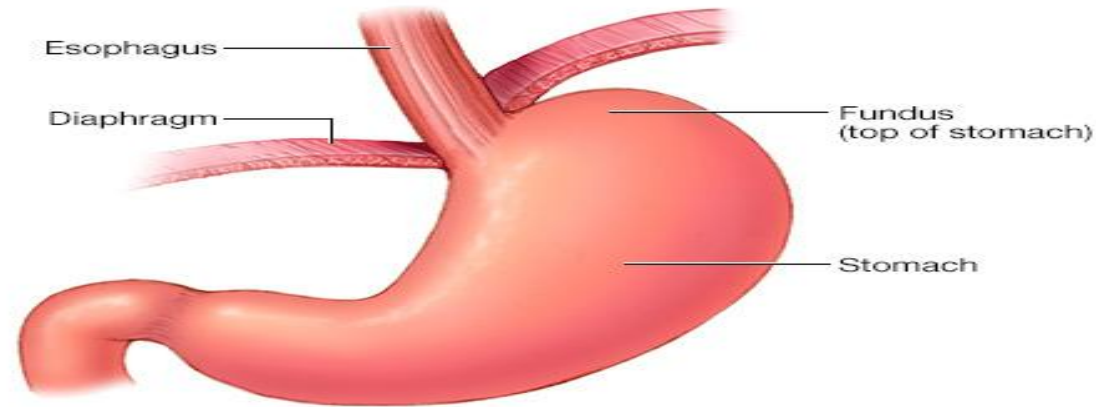
W (Windlass) - размер грыжевых
ворот

Назовите патологию, указанную
стрелкой

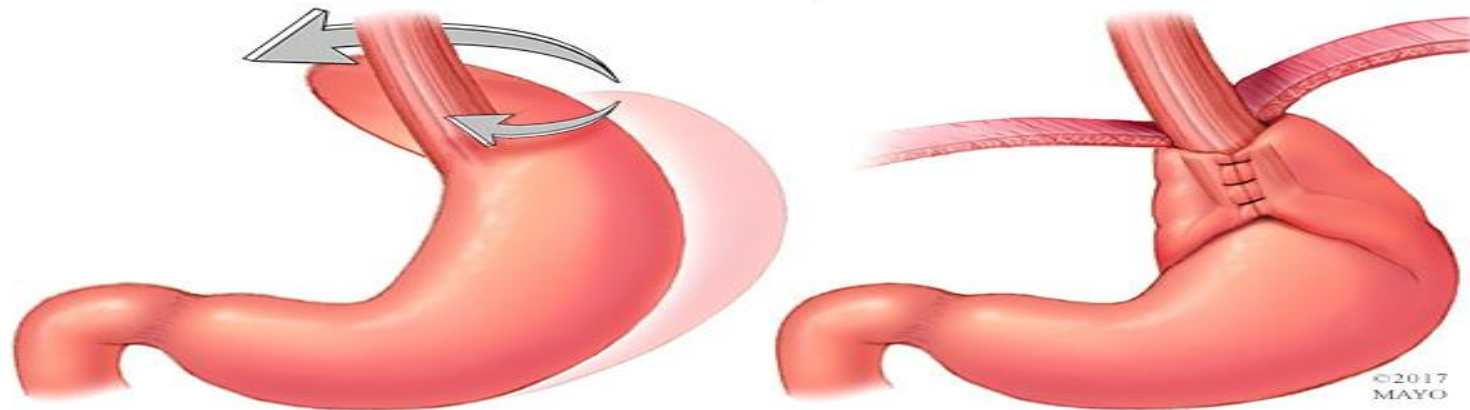

Грыжа Богдалека

Какая операция указана на изображении



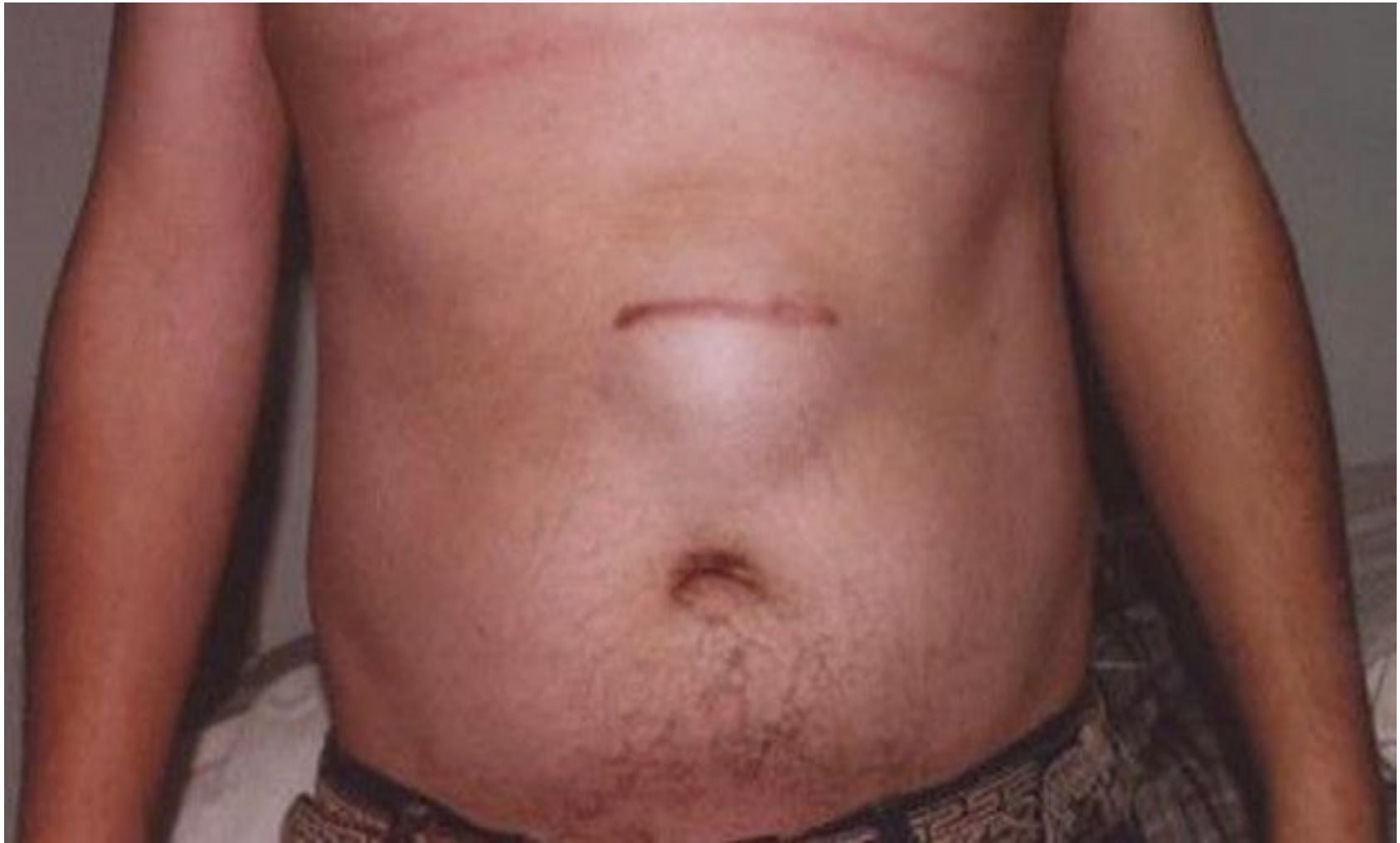Nissen fundoplication



© MAYO FOUNDATION FOR MEDICAL EDUCATION AND RESEARCH. ALL RIGHTS RESERVED.

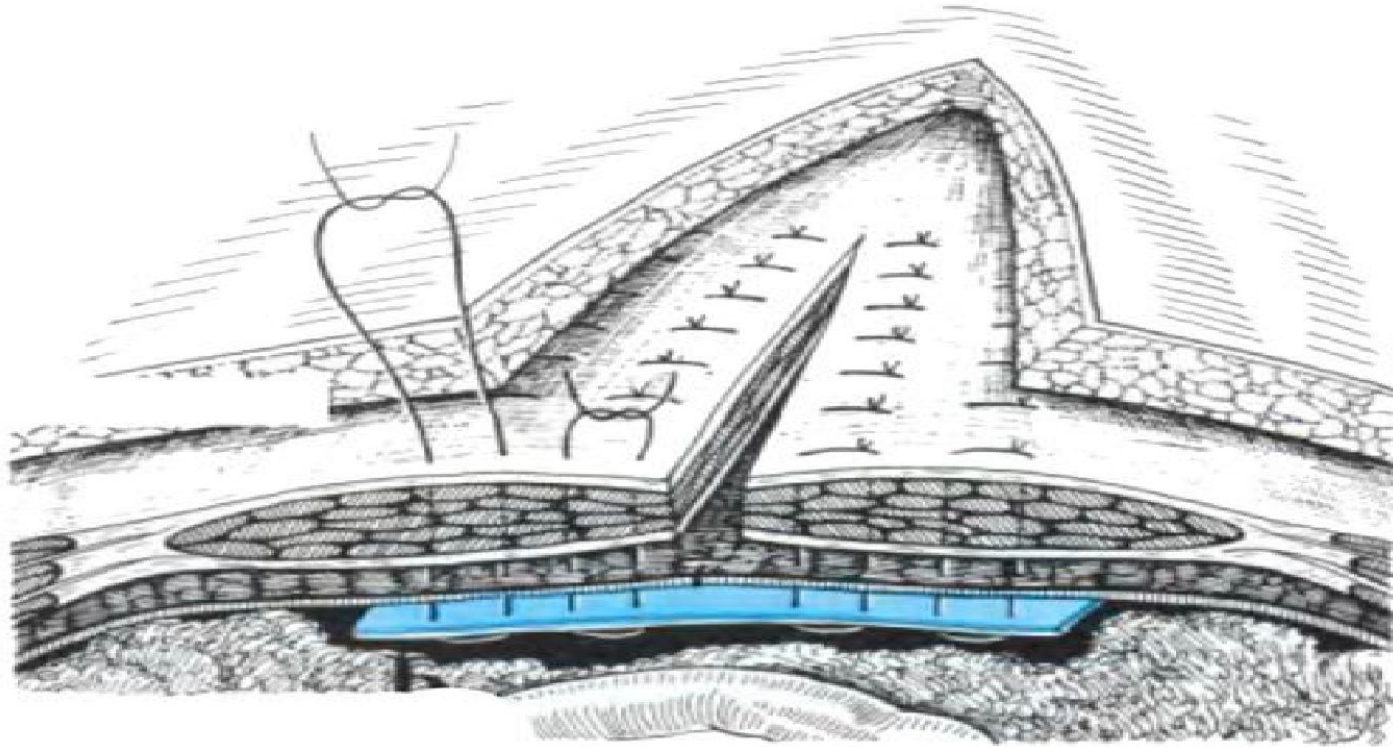
Фундопликация по Ниссену

Какая грыжа имеется у пациента на фото



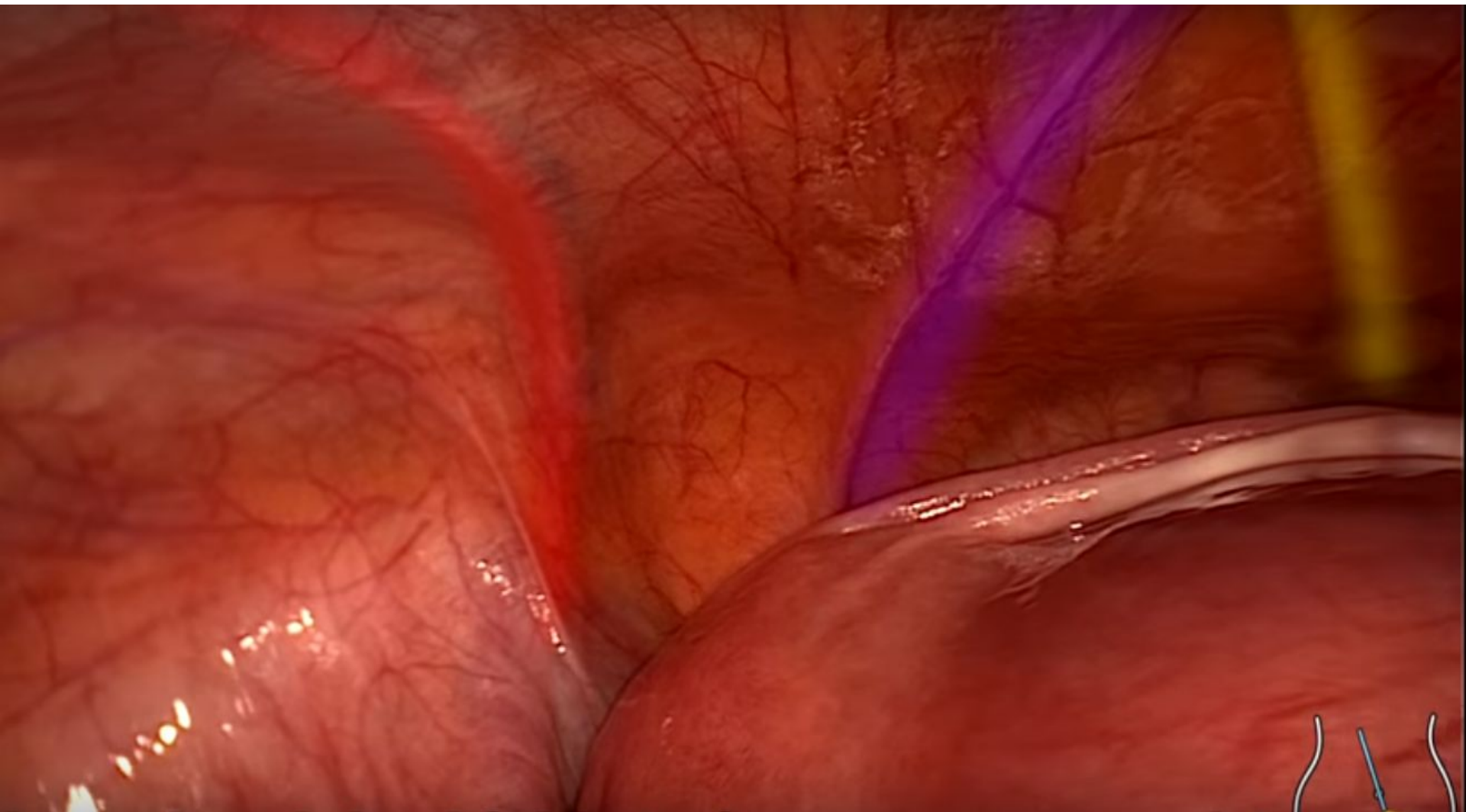
Послеоперационная вентральная грыжа

Что такое Sublay герниопластика?



**подапоневротическая
герниопластика**

Вы находитесь внутри брюшной полости женщины. Какие структуры выделены красным, синим и желтым ?



Красная линия – латеральная пупочная складка.
Фиолетовая – медиальная. Желтая – срединная.

Наиболее частая причина
развития механической
кишечной непроходимости?

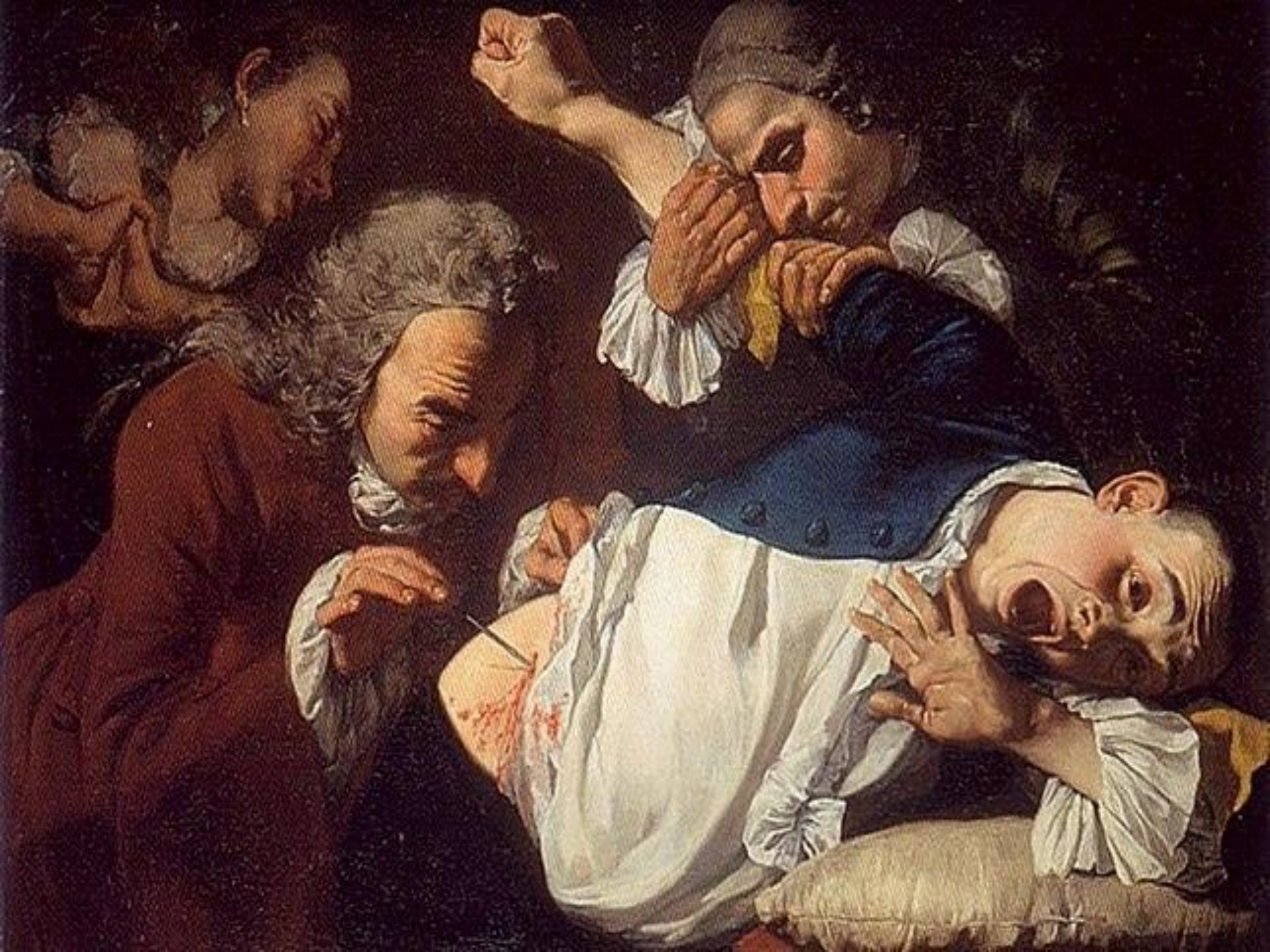Спаечная

В течении какого времени при
обнаружении острой
странгуляционной кишечной
непроходимости необходимо
выполнить операцию?

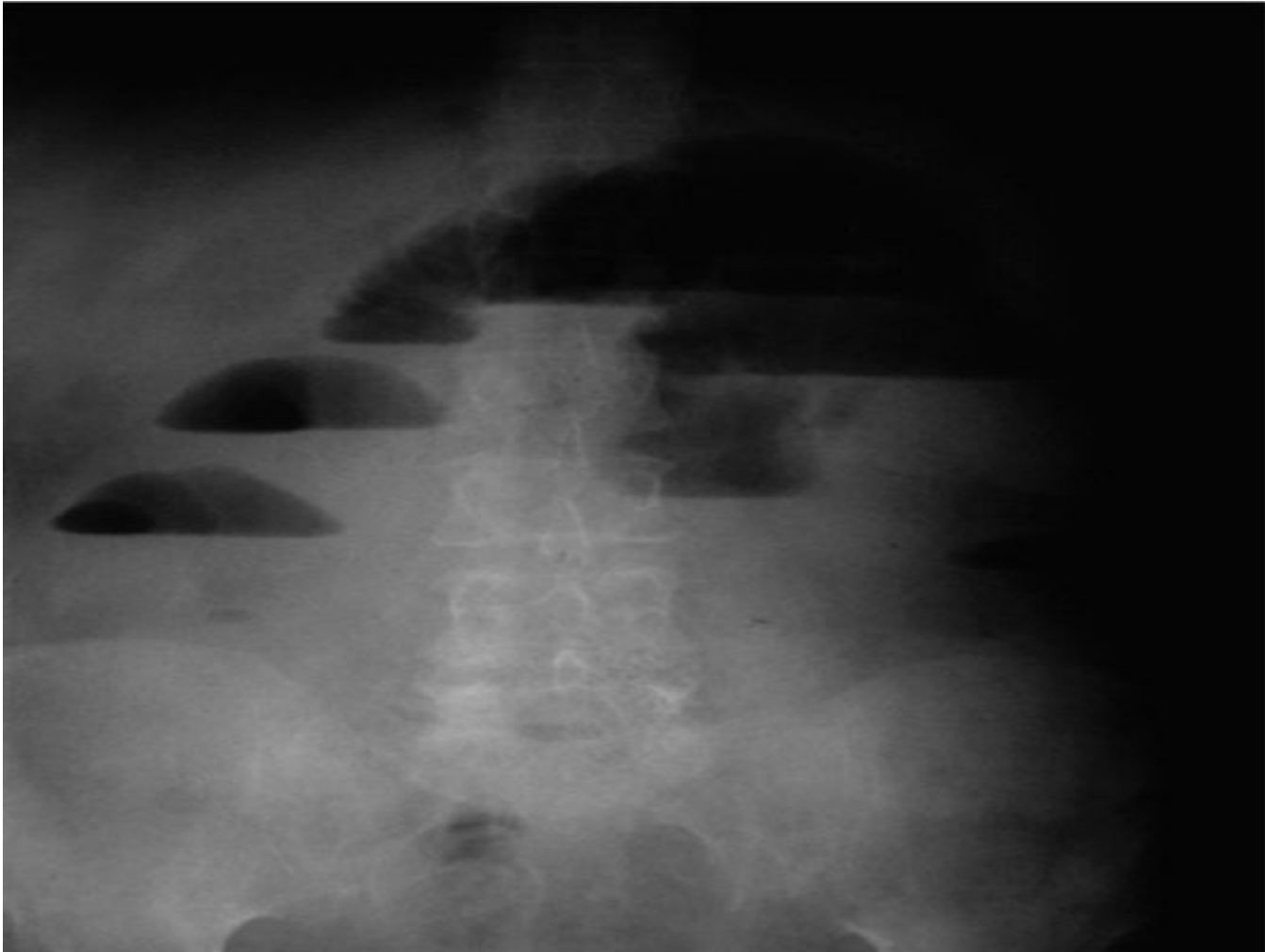
Не более 2 часов

Какое инструментальное
исследование целесообразно
выполнить самым первым при
подозрении на кишечную
проходимость

Обзорная рентгенография

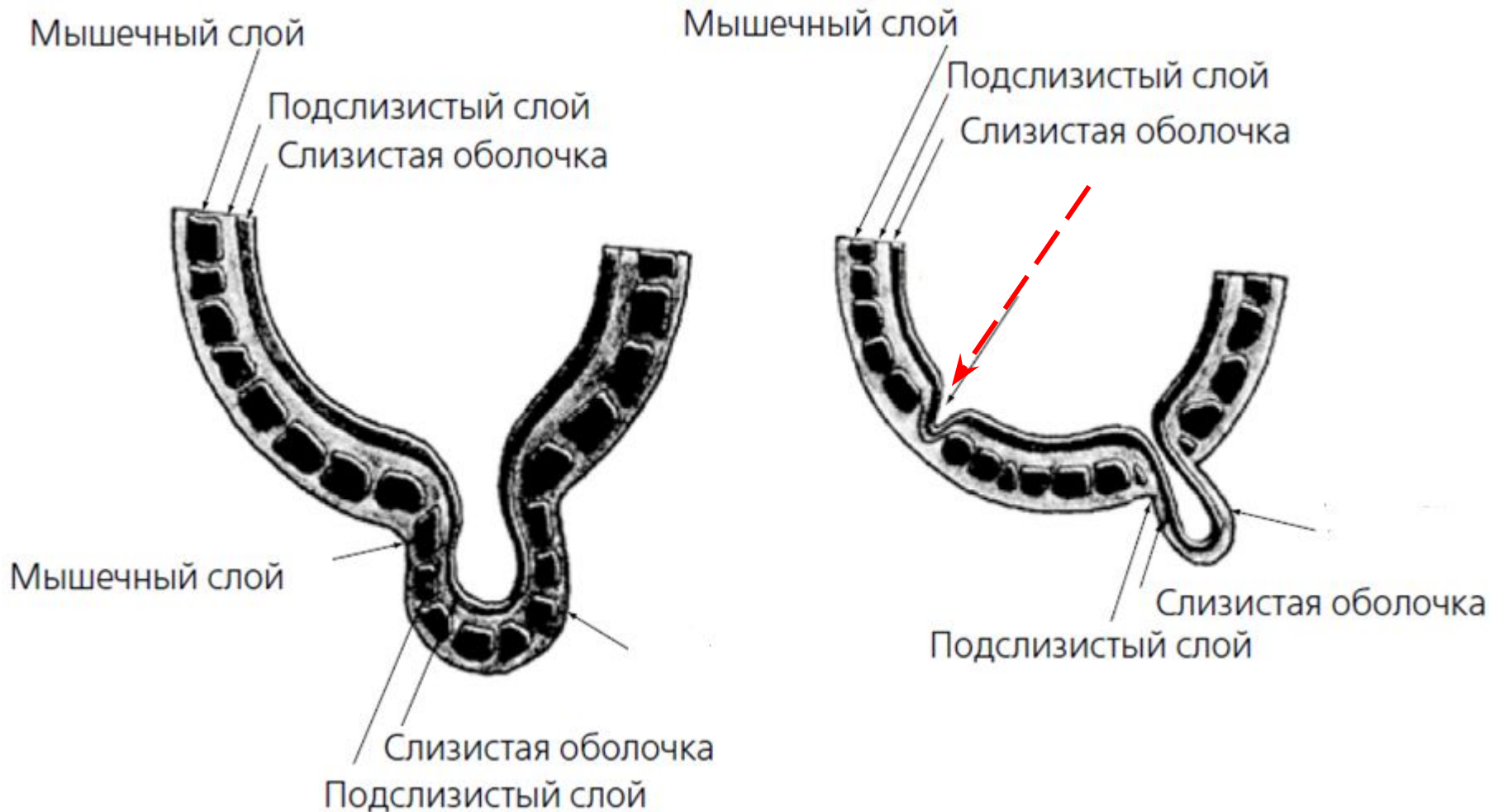


Какой вид возникновения кишечной непроходимости по механизму возникновения представлен на фото? Какова локализация непроходимости



Скорее механическая. Локализация – тонкий
кишечник.

Какая патология указана красной стрелкой?



Ложный неполный дивертикул

Что является критерием
стадирование раннего
колоректального рака по Kikuchi?

Глубина инвазии подслизистого
слоя

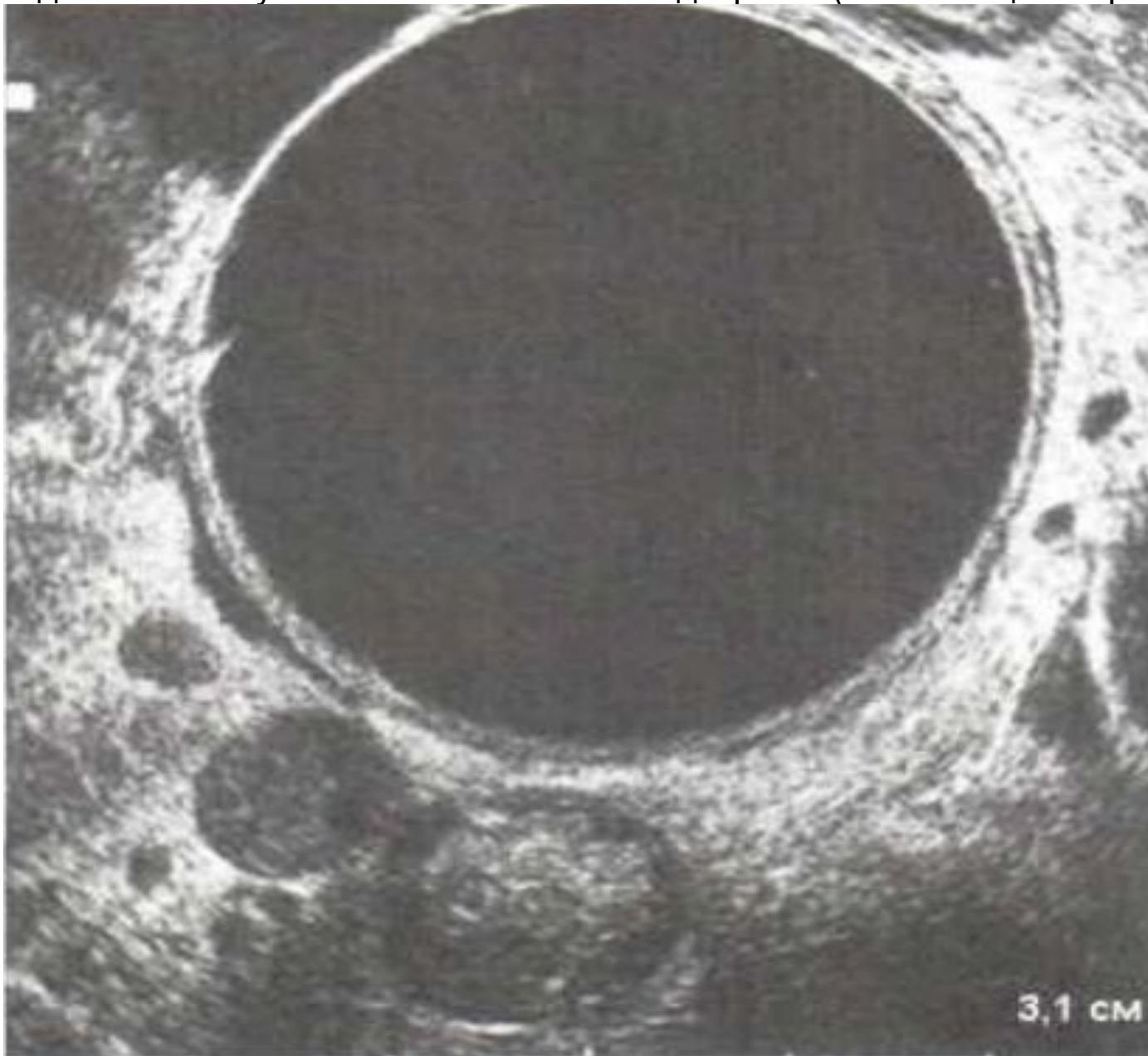
При каких неонкологических
заболеваниях может
повышаться уровень
онкомаркера РЭА?

Панкреатит, билиарный стаз, болезнь
Крона, язвенная болезнь ДПК, цирроз
печени, хронические гепатиты,
пневмонии, аутоиммунные
заболевания и др.

Назовите предраковые заболевания толстого кишечника (минимум 3)

- Единичные и множественные аденомы (полипы) толстой кишки
- Неспецифический язвенный колит
- Болезнь Крона
- Наследственные синдромы (Пейтца-Егерса, семейно-наследственный полипоз и др.)

Метод исследования? Какую патологию можно заподозрить? (локализация – прямая кишка)



УЗИ с помощью ректального датчика (эндоУЗИ). Метастазы в параректальную

У вас пациент с опухолью ПОК
центральной локализации размерами
3,5х4 см. Метастазов в регионарные
ЛУ нет. Какой объем операции
необходимо выбрать?

Резекция поперечной ободочной
кишки на границе 10 см от края
опухоли справа и слева, без
лимфодиссекции

Тест на мутацию какого гена необходимо выполнять при колоректальном раке, и зачем?

Мутация гена RAS, влияет на выбор схемы химиотерапии

Какое вы знаете
злокачественное
новообразование, которое
крайне редко дает метастазы

Лимфома Ходжкина