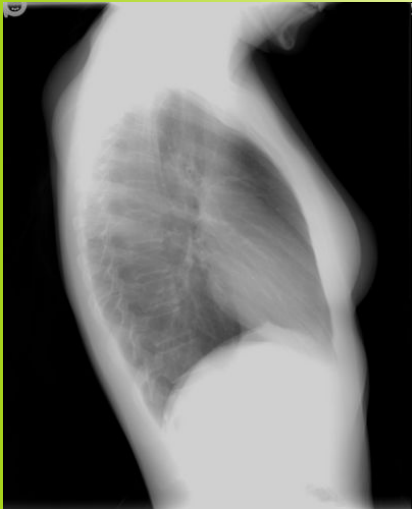

Бронхоэктическая болезнь (бронхоэктазы)



Выполнила: студентка IV
курса, I мед. факультета,
26 дес. Петрук Н.С.

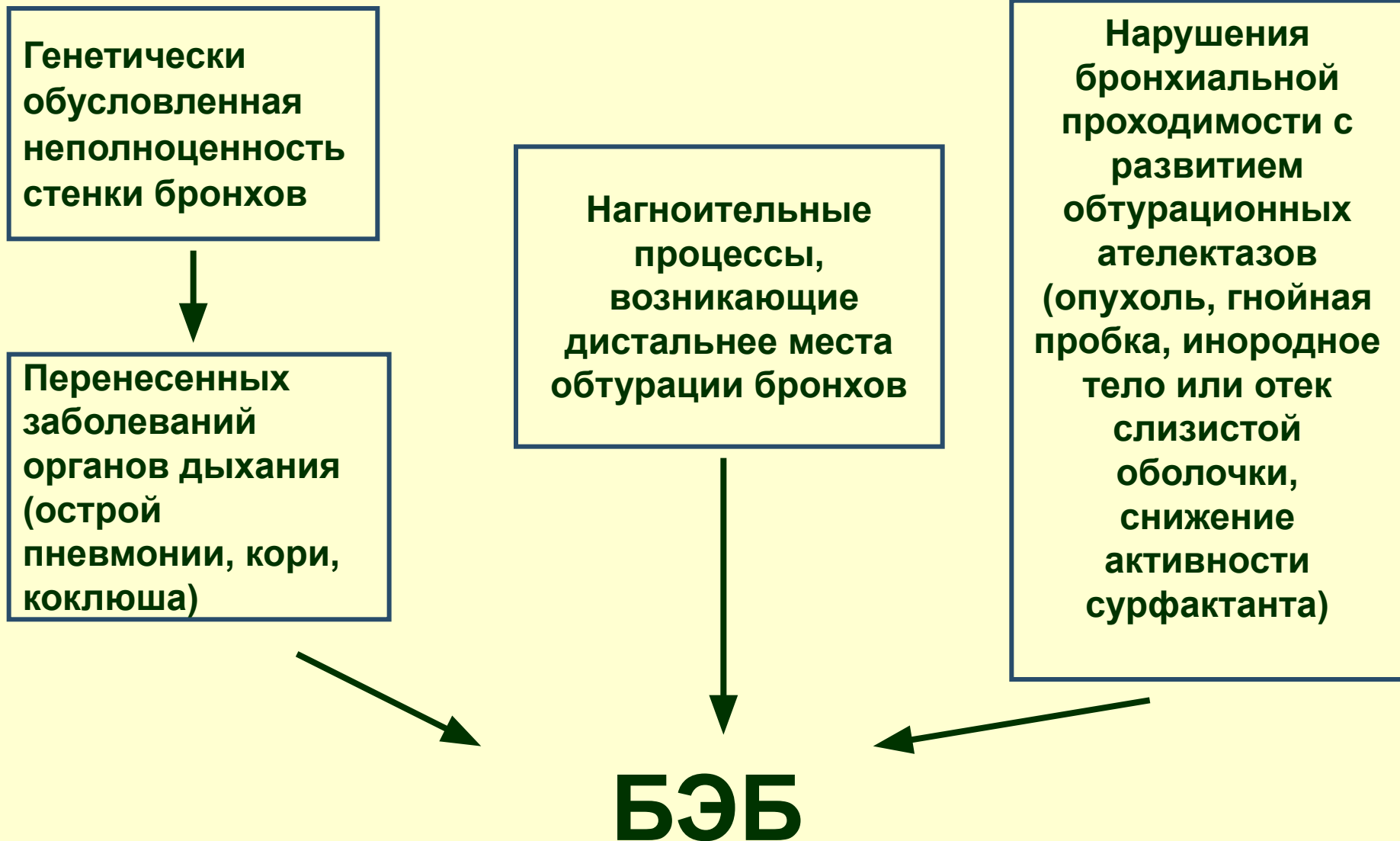
Руководитель: Гарагуля А.А.

Определение

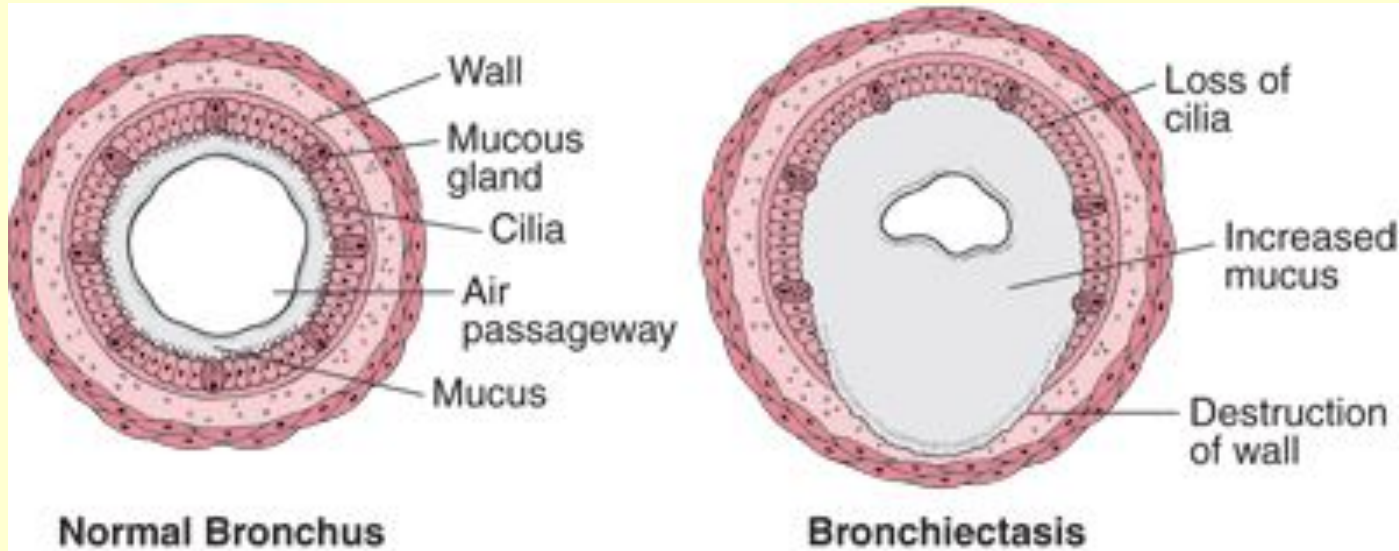
Бронхоэктатическая болезнь (morbus bronchoectaticus) — одна из основных форм хронических неспецифических заболеваний легких, характеризуется формированием бронхоэктазов (регионарных расширений бронхов) с последующим развитием в них хронического нагноительного процесса.

Распространенность ее среди населения составляет в настоящее время, по разным данным, **0,3—1,2%**. Заболевание чаще всего развивается в детском и юношеском возрасте (**5—25 лет**).

Этиология и патогенез



Этиология и патогенез



- *Расширение бронхов и задержка бронхиального секрета способствуют развитию воспаления. В дальнейшем при прогрессировании последнего происходят необратимые изменения в стенках бронхов и развиваются бронхоэктазии.*

Стадии поражения бронхов

Поверхностный бронхит



Панбронхита и перибронхита



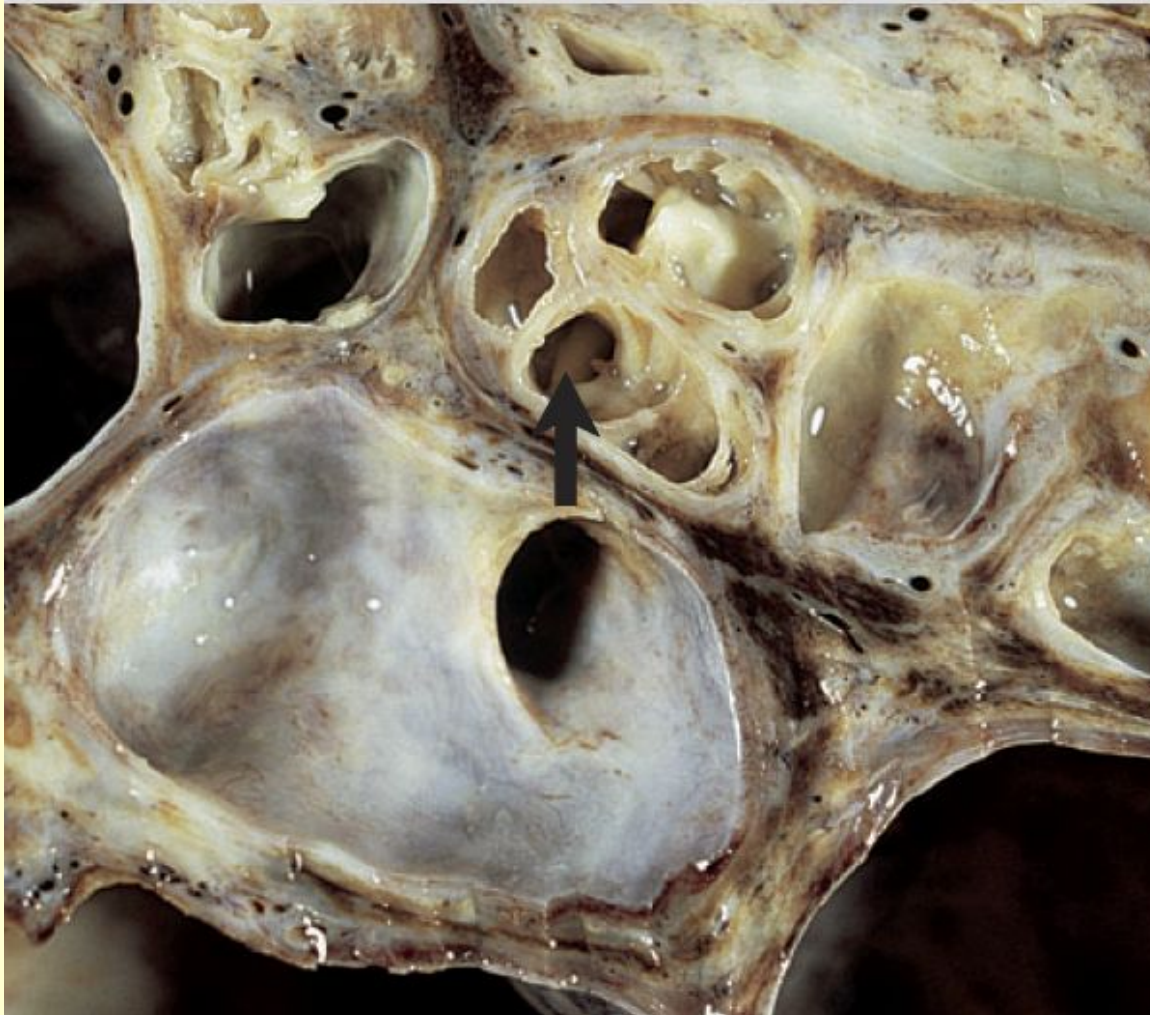
Деформирующий бронхит



БРОНХОЭКТАЗ

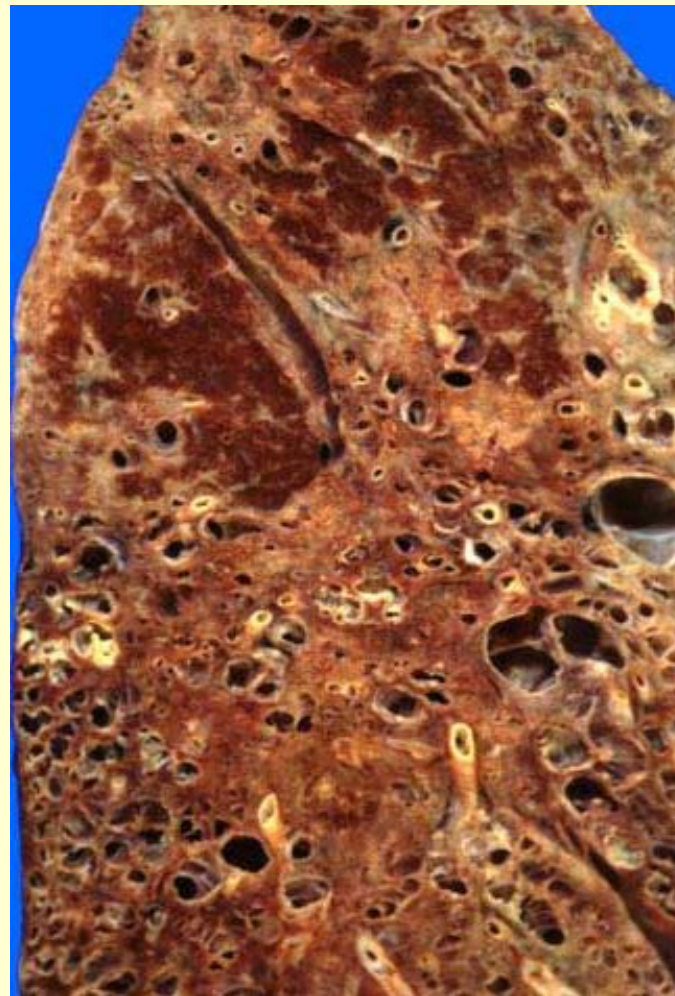
Патологоанатомическая картина

D Bronchiectasis



- *Бронхоэктазы развиваются преимущественно мелких бронхах.*

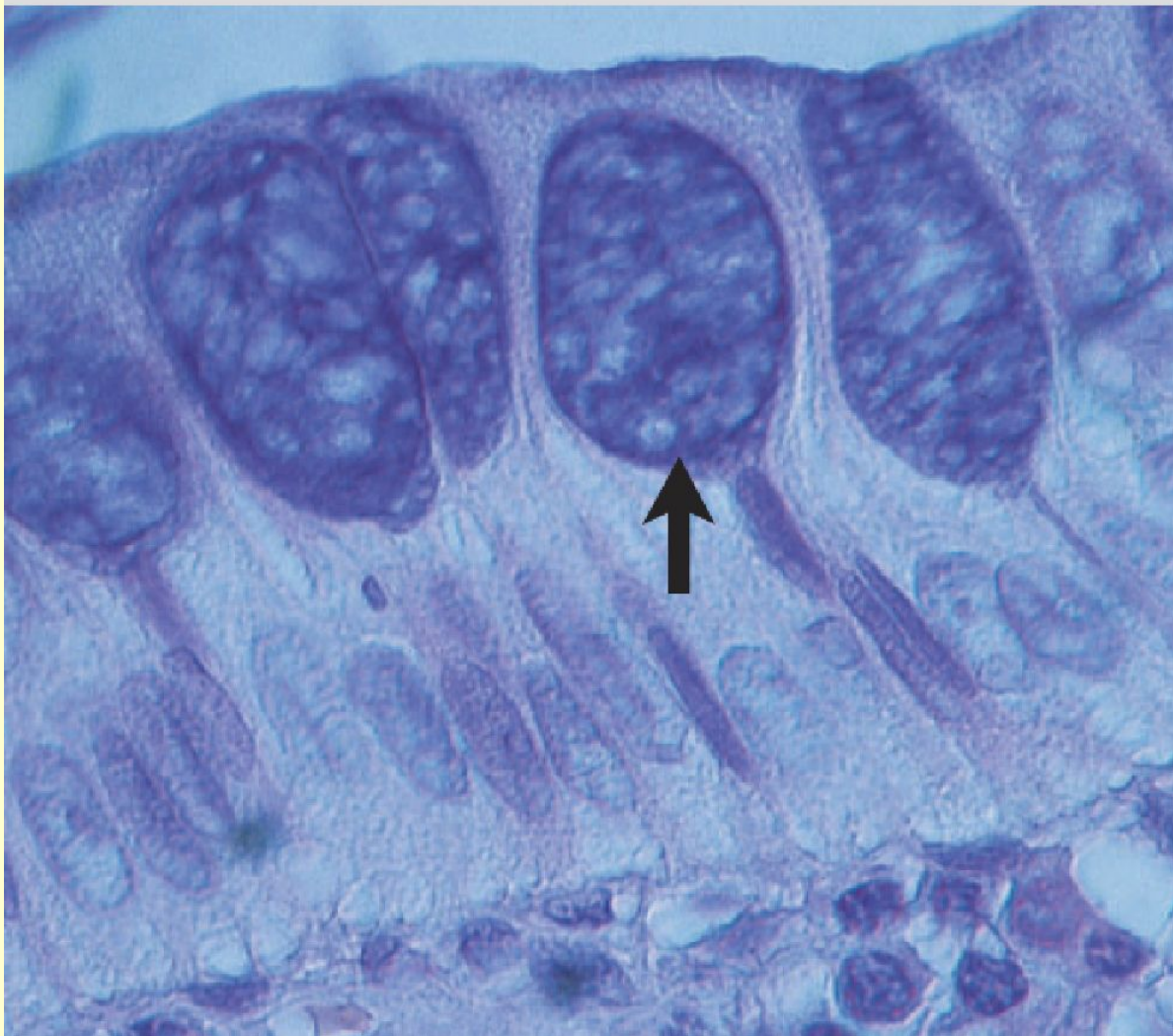
Патологоанатомическая картина



- *Размеры их варьируют от небольшого цилиндрического до большой полости.*

Патологоанатомическая картина

A Mucus accumulation in goblet cell of bronchi
(HE) x 200



- *Накопление слизи в бокаловидных клетках и железах.*

Классификация

1. По происхождению:

- Первичные (врожденные) – *около 6% больных;*
- Вторичные.

2. По форме:

- цилиндрические;
- мешотчатые;
- веретенообразные;
- смешанные.

3. По количеству:

- одиночные;
- множественные.

4. По распространенности процесса:

- односторонние
- двусторонние.

5. По клиническому течению

(Зеленин Г.Ф., Гелылтейн Э.М., 1952):

- I. Бронхитическая стадия БЭБ;
- II. Стадия выраженных клинических изменений;
- III. Стадия осложнений.

Клиническая картина. Особенности анамнеза

- В анамнезе у больных бронхоэктатической болезнью обычно отмечаются частые респираторные заболевания, бронхиты и повторные острые пневмонии, перенесенные подчас еще в раннем детском возрасте.

Клиническая картина. Жалобы

- Основной жалобой больных является *кашель* с отделением *слизисто-гнойной* или *гнойной мокроты*. Мокрота, иногда с неприятным запахом, отходит большей частью утром, после пробуждения, а также при определенном («дренажном») положении тела (например, лежа на здоровом боку).
- Количество мокроты зависит от фазы заболевания и колеблется от **30 мл** (в стадии ремиссии) до **100—500 мл** и более (в стадии обострения).

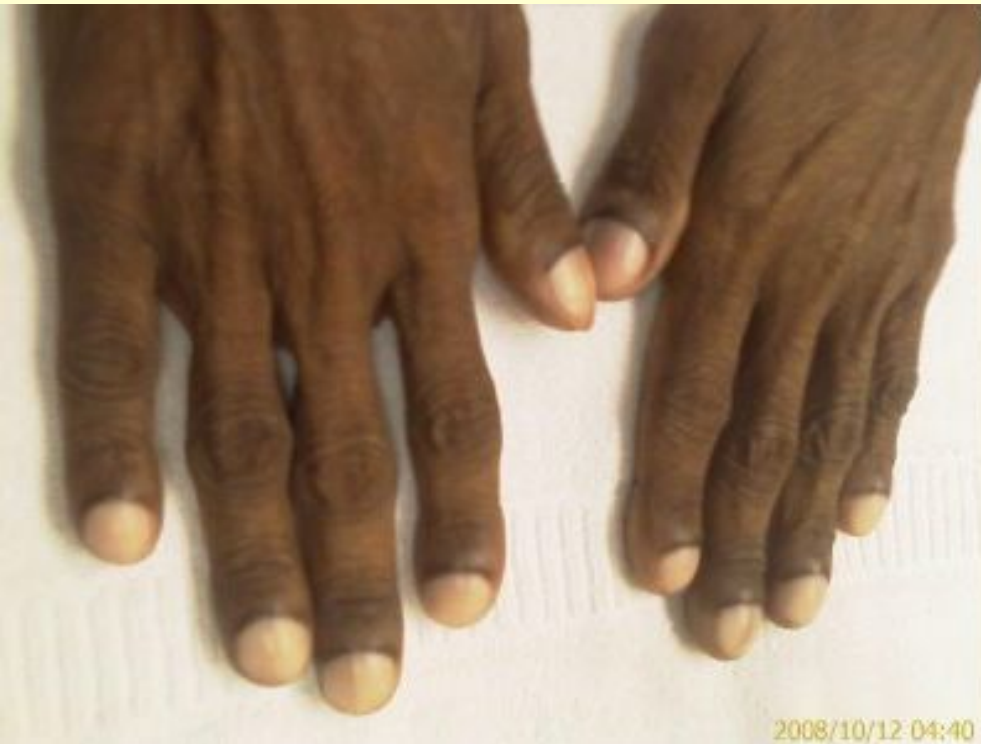Клиническая картина. Жалобы

- Важным симптомом бронхоэктатической болезни служит **кровохарканье**, которое встречается у 25—34% больных. В ряде случаев (при так называемых сухих бронхоэктазах) кровохарканье может быть единственным симптомом заболевания.
- При **обострении** бронхоэктатической болезни могут отмечаться **лихорадка, боли в грудной клетке** (обычно при развитии перифокального воспаления легких), **симптомы интоксикации** (головная боль, потливость, плохой аппетит, похудание, быстрая утомляемость, снижение работоспособности). При сопутствующих обструктивном бронхите и эмфиземе легких наблюдается **одышка**.

Клиническая картина.

Физикальные данные

- При осмотре иногда выявляется отставание больных в физическом развитии (если бронхоэктазы сформировались в детском возрасте). В поздних стадиях заболевания с выраженной сопутствующей эмфиземой легких отмечаются одутловатость лица, цианоз, эмфизематозная форма грудной клетки. Могут изменяться концевые фаланги пальцев и форма ногтей, принимающие соответственно вид барабанных палочек и часовых стекол.



Клиническая картина.

Физикальные данные

- Данные, получаемые при перкуссии грудной клетки могут быть различными. Так, при наличии *перифокальной пневмонии* обнаруживается **притупление** перкуторного звука, при выраженной *эмфиземе легких* отмечаются **коробочный звук**, низкое расположение и уменьшение подвижности нижних краев легких, над *крупными бронхоэктазами* иногда определяется **тимпанический звук**.
- При аускультации выслушивается жесткое дыхание (в случае сопутствующего бронхита), при наличии эмфиземы — ослабленное везикулярное дыхание. Над областью бронхоэктазов определяются сухие и влажные (чаще мелко- и среднепузырчатые) хрипы.

Предварительный диагноз

Бронхоэктазы необходимо заподозрить у любого больного со следующими симптомами:

- 1) хронический кашель и выделение мокроты;
- 2) кровохаркание;
- 3) рецидивирующие пневмонии;
- 4) тяжелая пневмония с затяжным течением и неполным клиническим выздоровлением (остаточный продолжительный кашель с мокротой);
- 5) Наличие постоянны влажных хрипов над любым участком легких.

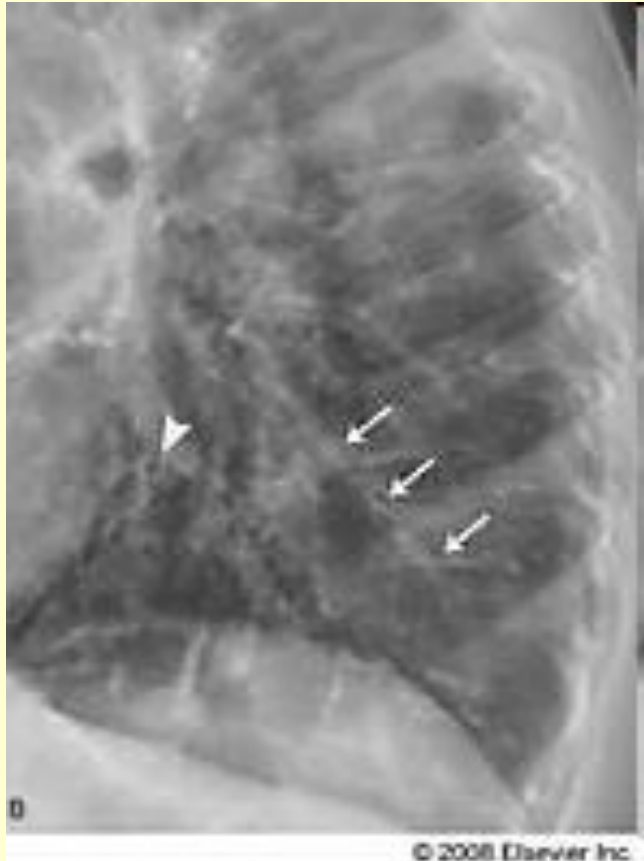Лабораторная диагностика

- **ОАК** (при обострении – лейкоцитоз с нейтрофильным сдвигом, повышение СОЭ, иногда анемия).
- **Микроскопическое и бактериологическое исследование мокроты** (имеет трехслойный характер: внизу – гной, в середине – серозная жидкость, сверху – слизисто-гнойная пена с большой примесью слюны). При бактериологическом исследовании выявляют - *Haemophilus influenzae*, *Streptococcus pneumoniae*, *Staphylococcus aureus*, анаэробы, микобактерии туберкулёза, грибы).
- Биохимический анализ крови (снижение α_1 -фракции глобулинов сыворотки крови, что свидетельствует о недостаточности α_1 -антитрипсина).

Инструментальная диагностика

- Рентгенография;
- Бронхография;
- Бронхоскопия;
- РКТ;
- Исследование функции внешнего дыхания.

Рентгенография



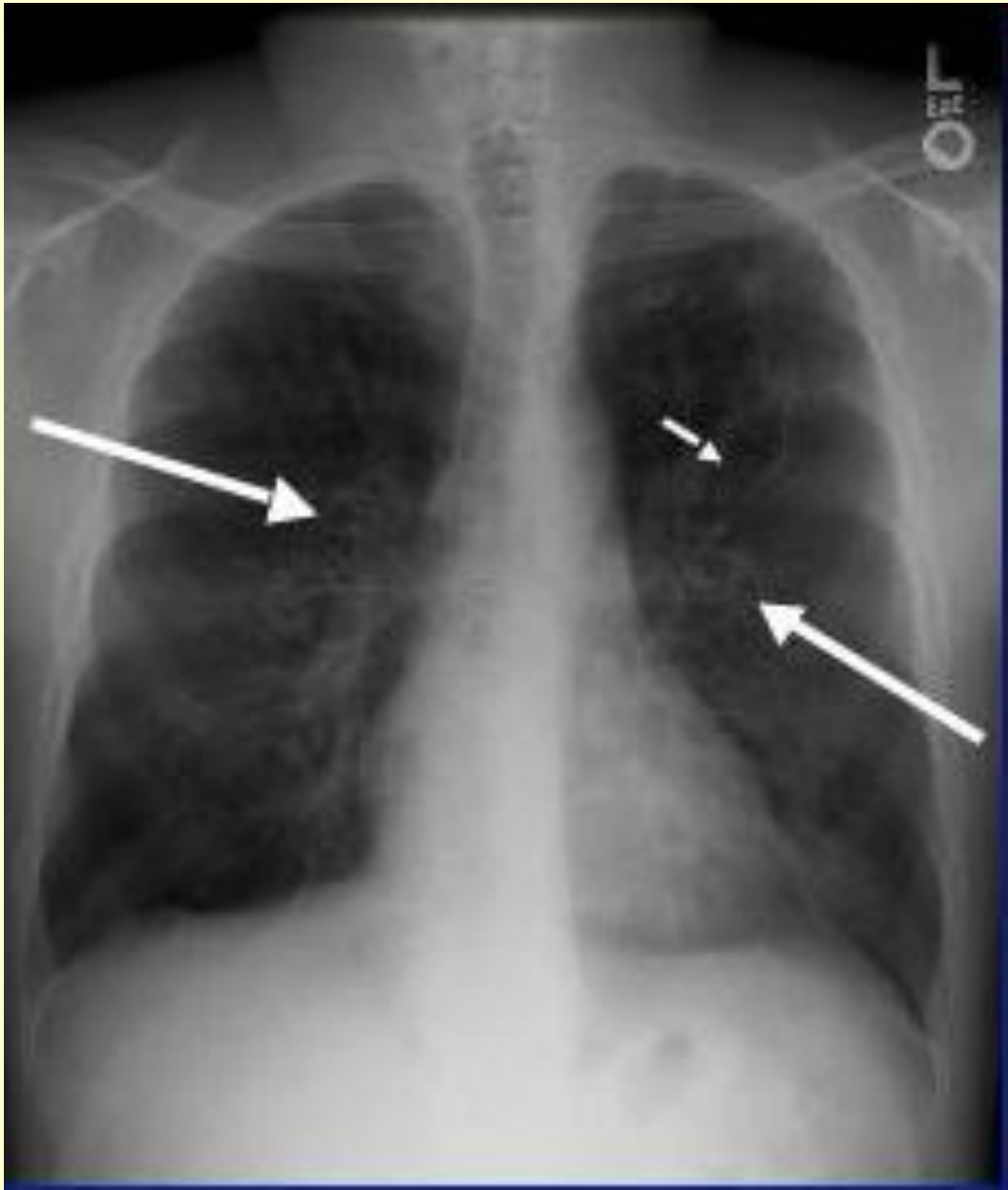
Характерно:

- участки ателектаза, пневмосклероза, усиления брохолегочного рисунка в результате перибронхиального склероза и скопления в бронхах секрета,
- “трамвайные рейки” – “парные полоски” утолщенных стенок бронхов.

Пораженный сегмент (доля) уменьшен в размерах, бронхи сосудов в участке поражения сближены.

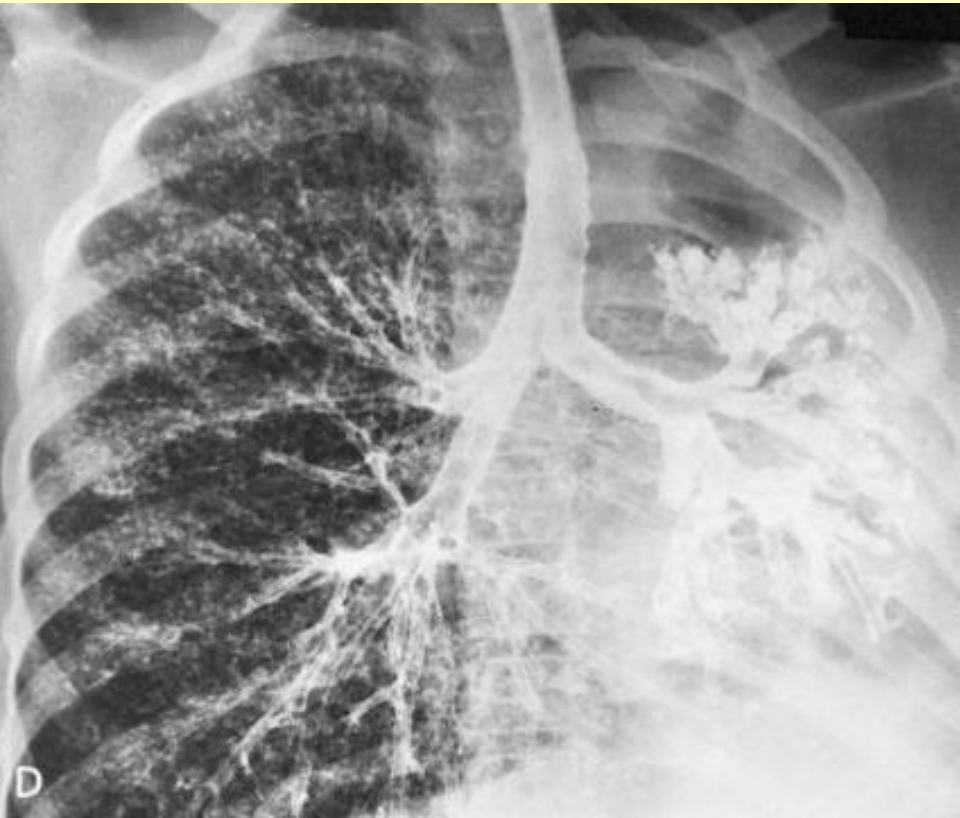Возможно смещение средостения в сторону поражения, высокое

Рентгенография



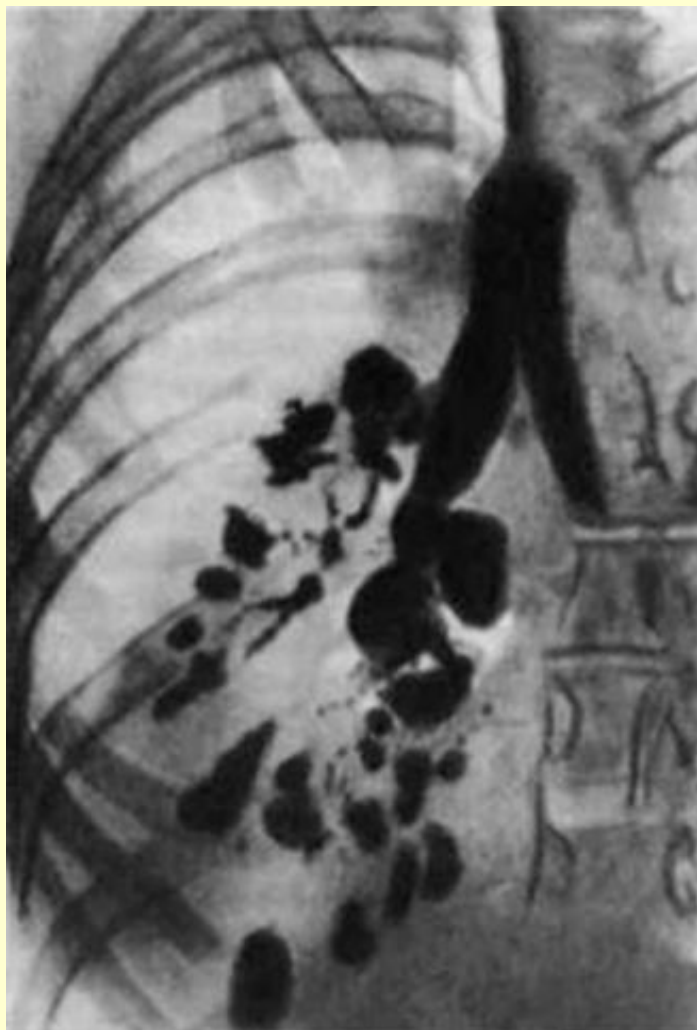- Кольцевые тени (длинная стрелка) и «трамвайные рейки» (короткая стрелка).

Бронхография

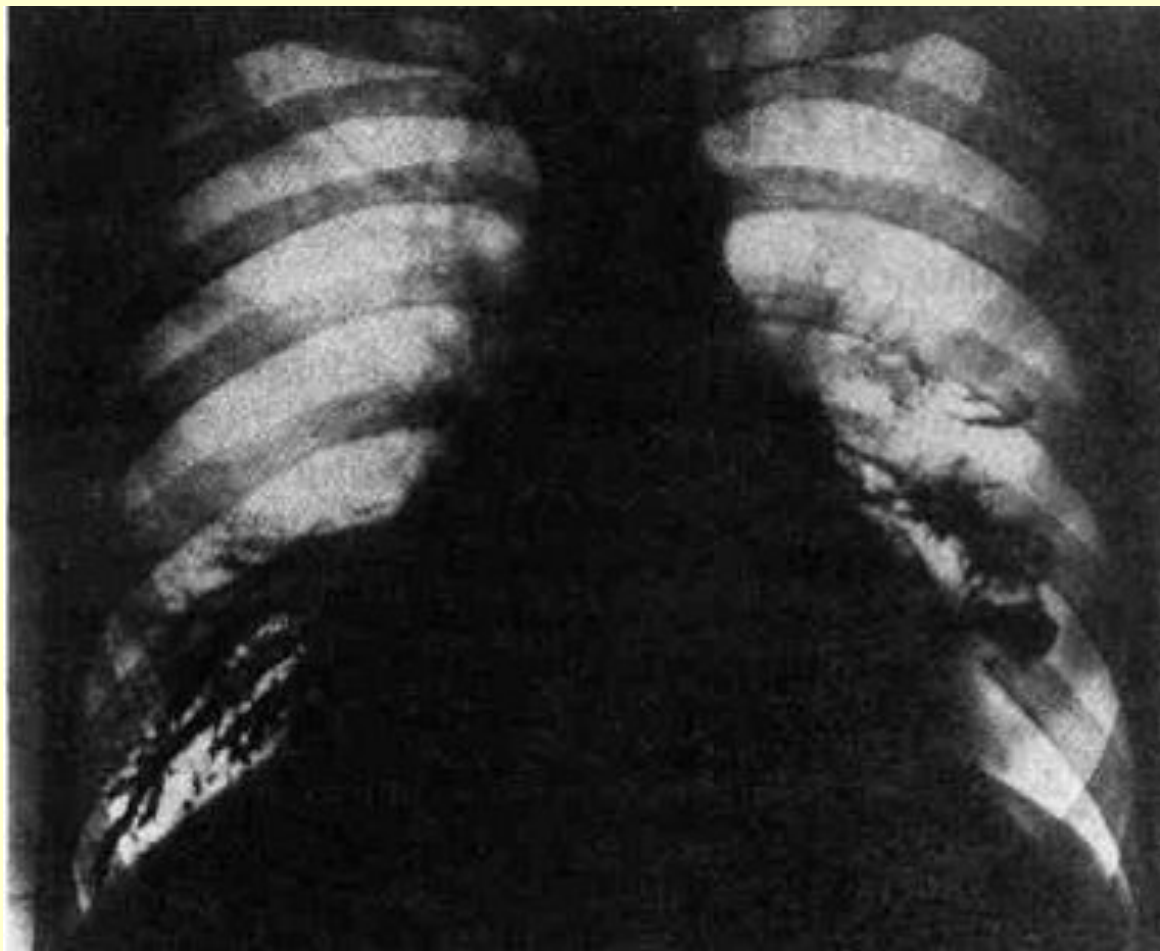


- Остается «золотым стандартом» диагностики бронхоэктазов. Бронхография бывает необходимой для уточнения диагноза и распространенности поражения, особенно в нетипичных случаях или при решении вопроса о целесообразности операции. Бронхографию проводят, когда состояние больного стабильно (вне обострения), а бронхи тщательно очищены.

Бронхография

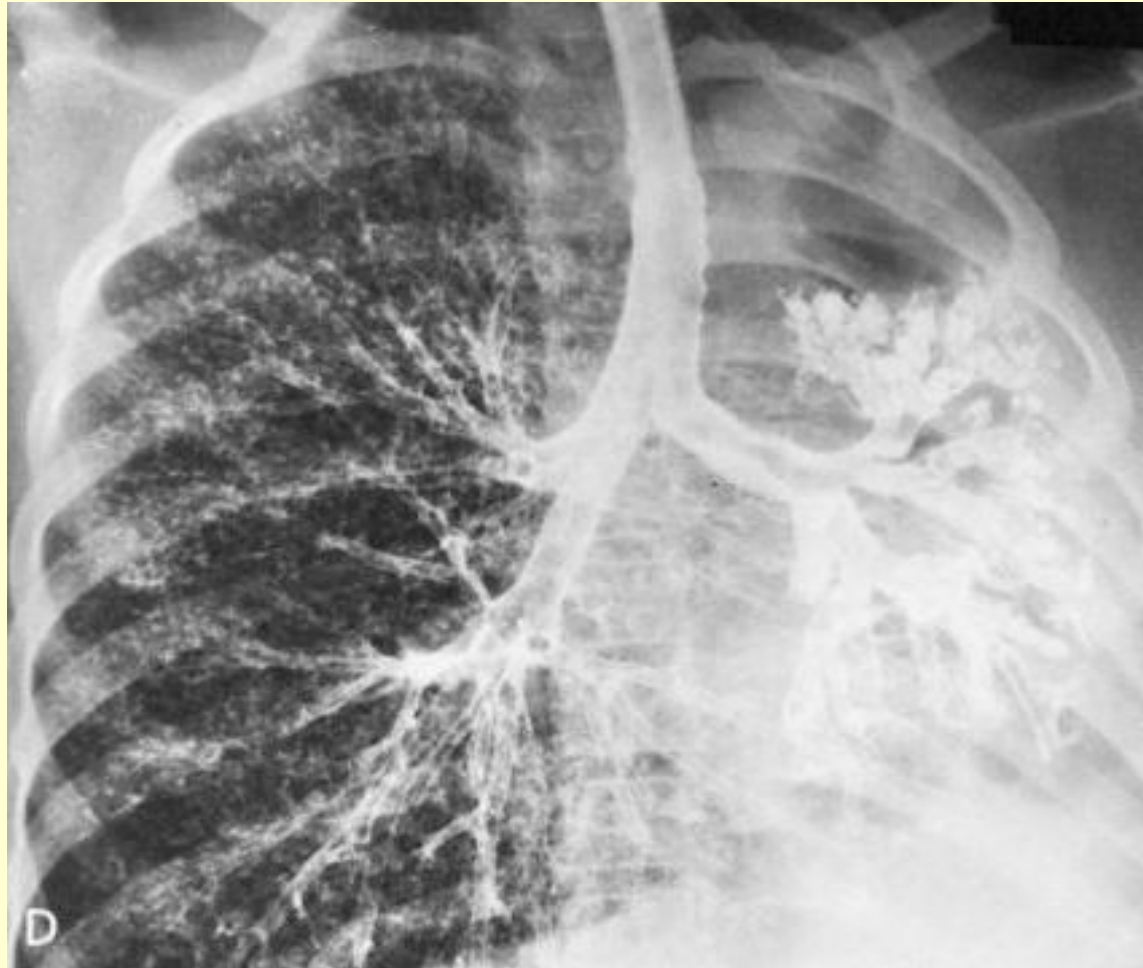

Бронхоэктазы нижней доли правого легкого. Бронхограмма.

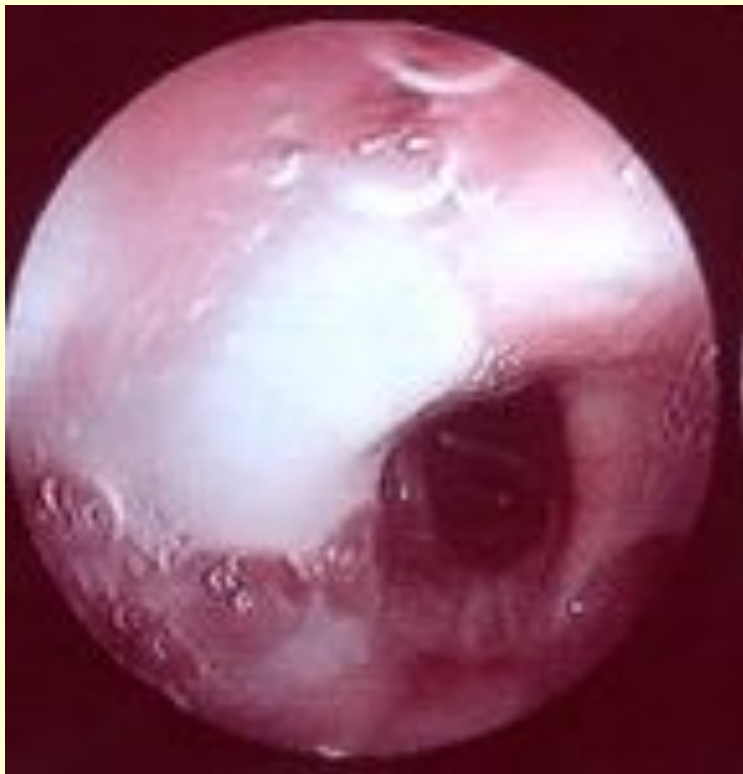

Двусторонние бронхоэктазы. Бронхограмма.

Бронхография



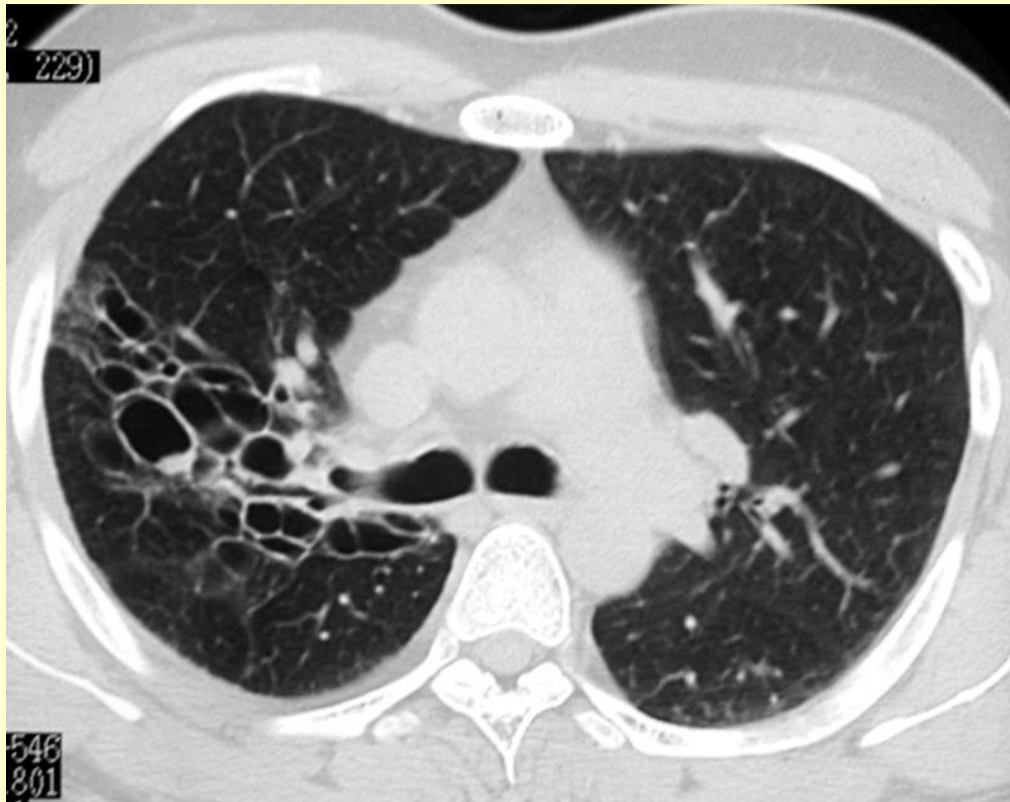Бронхоскопия



Эндофото. Признак Суля.

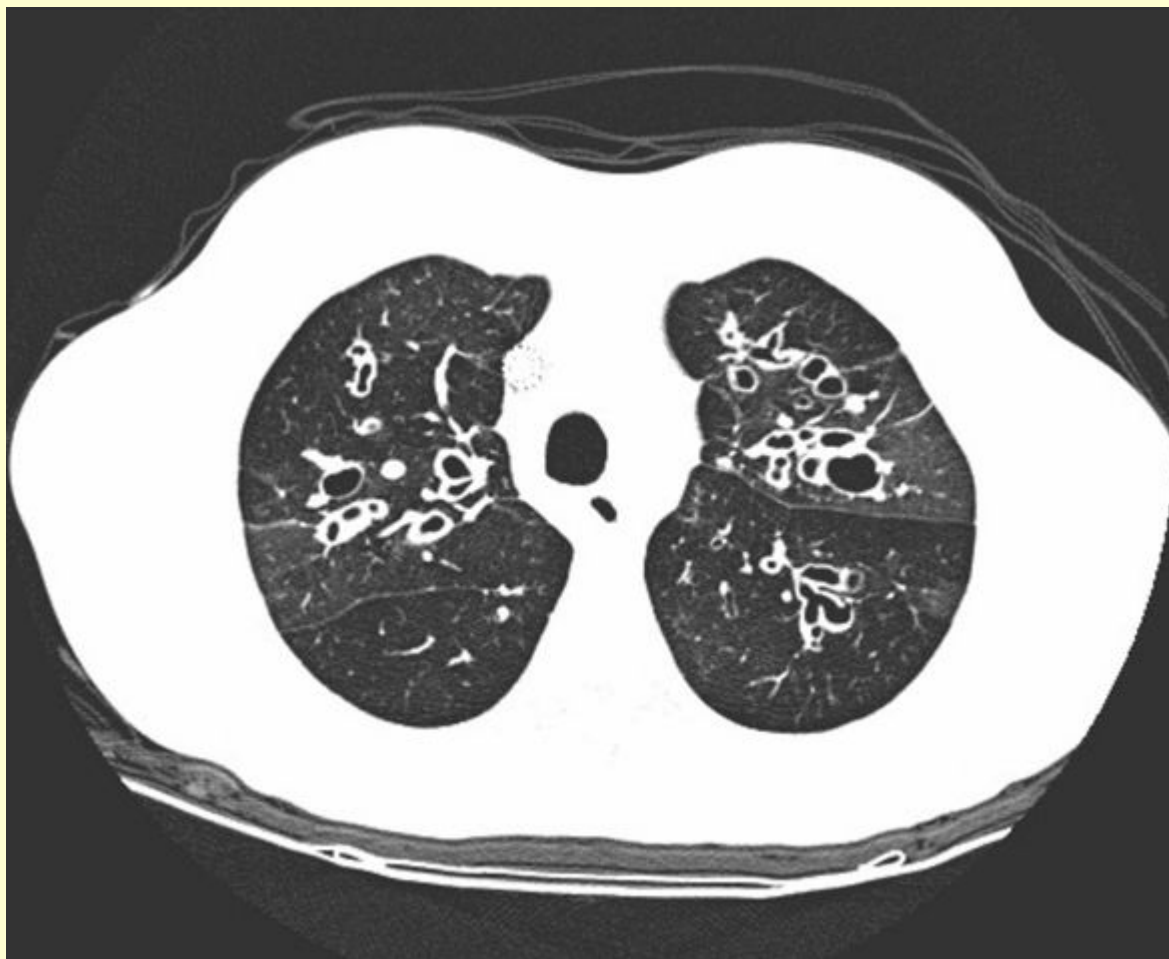- Позволяет оценить выраженность бронхита, а также выявить типичный симптом расширения дистальных бронхов (признак Суля): опалесцирующие пузырьки воздуха в окружности заполненных гноем устьев бронхов (чаще базальных сегментов нижней доли).
- Кроме того, бронхоскопическое исследование позволяет взять содержимое бронхов на цитологическое, бактериологическое и микологическое исследование.

Рентгеновская компьютерная томография



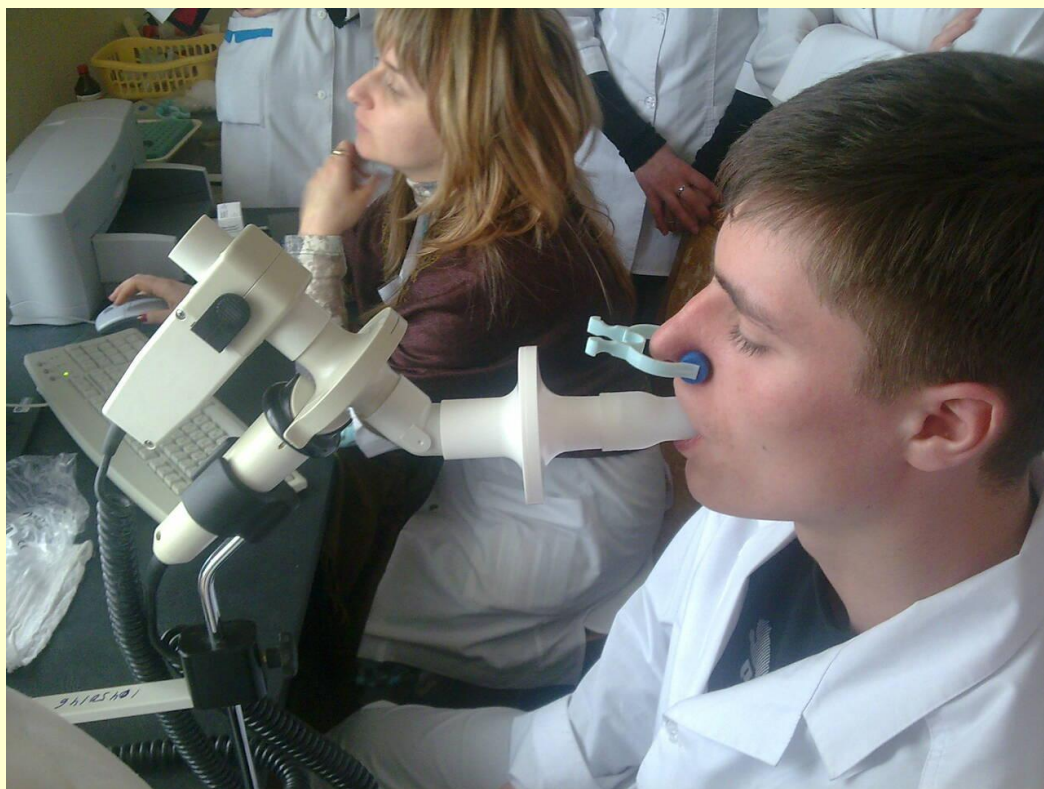- РКТ высокого разрешения позволяет достоверно диагностировать бронхоэктазы, не диагностируемые даже при бронхографическом исследовании.
- Бронхоэктатические поражения часто локализованы в нижних долях.

Рентгеновская компьютерная томография



- *Билатеральные мешковидные бронхоэктазы.*

Исследование функции внешнего дыхания



- Выявление снижения показателей МВЛ, ЖЕЛ, ФЖЕЛ, свидетельствующие обычно о наличии сопутствующих обструктивного бронхита и эмфиземы легких.

Дифференциальная диагностика

- Хронический бронхит
- Абсцесс легкого
- Туберкулез легкого
- Рак легкого
- ХОЗЛ (при выраженной деформации бронхов)

Течение и осложнения

- Волнообразное течение с чередованием обострений (обычно весной и осенью) и ремиссий.
- **Осложнения:**
 - легочные кровотечения;
 - абсцесс легких и эмпиема плевры;
 - развитие амилоидоза с поражением почек, печени.
 - присоединение хронического обструктивного бронхита, эмфизема легких с последующим прогрессированием дыхательной и сердечной недостаточности.

Формулировка развернутого клинического диагноза

Помимо указания нозологии включает:

1. Локализацию процесса (с указанием пораженных сегментов);
2. Стадию процесса;
3. Фазу течения (обострение или ремиссия);
4. Осложнения.

Лечение

1) Консервативное лечение:

- Санация бронхиального дерева.

2) Хирургическое лечение.

Санация бронхиального дерева

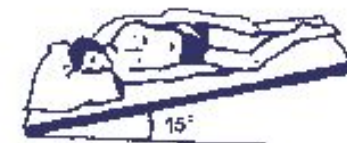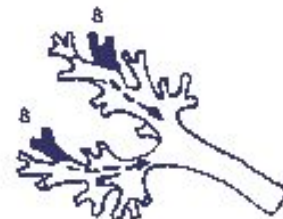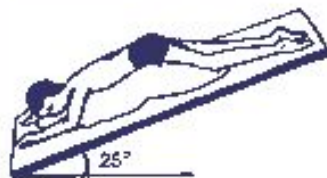
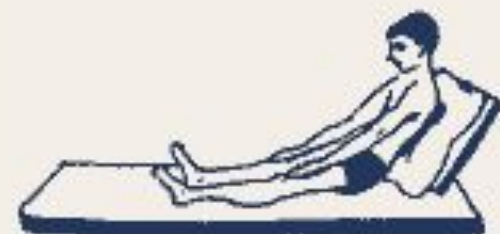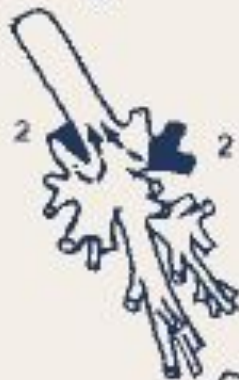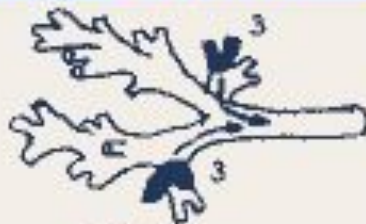Пассивная:

- постуральный дренаж (не менее 2 раз в сутки);
- применение отхаркивающих средств и муколитических препаратов;
- дыхательная гимнастика, вибрационный массаж грудной клетки.

Активная:

- аспирация содержимого бронхов;
- промывание и последующее введение в бронхи лекарственных веществ;
- микродренирование трахеи и бронхов (чрескожная микротрахеостома).

ОПТИМАЛЬНЫЕ ПОЛОЖЕНИЯ ДЛЯ СТИМУЛЯЦИИ ДРЕНАЖНОЙ ФУНКЦИИ
КАЖДОГО ИЗ СЕГМЕНТОВ ЛЕГКОГО (обозначены цифрами)



Санационная бронхоскопия

- Наиболее приемлем **внутрибронхиальный** путь введения антибиотиков через бронхоскоп или направленный катетер в разовой терапевтической дозе.
- Помимо антибактериальных препаратов (полусинтетические препараты группы пенициллина, тетрациклины и цефалоспорины) для эндобронхиального введения используют **диоксидин** 10 мл 1%-ного раствора, **фурацилин** 10 мл - 1:1000, **фурагин**, антисептические средства природного происхождения (**хлорофиллипт**). Так как мокрота обычно очень вязкая, в saniрующий раствор добавляют **муколитики** (N-ацетилцистеин)
- Санационные бронхоскопии выполняют через день, 8–10 санаций на курс лечения.

Консервативное лечение

- Применяют также комплекс мер, способствующих нормализации общей и легочной реактивности: переливание **альбумина**, **интралипида**, использование иммуномодуляторов (**декарис** 50-75мг 2 раза в день 2 дня подряд еженедельно в течение 1-2 месяцев и другие) под контролем иммунограммы.
- Показано физиотерапевтическое лечение (электрическое поле УВЧ, микроволновая терапия).

Оперативное лечение

- Резекцию лёгкого производят в случае развития стойких ателектатических изменений в лёгких, тяжёлого лёгочного кровотечения либо у больных с локальными мешотчатыми бронхоэктазами. При цилиндрических бронхоэктазах тактику определяют в зависимости от выраженности клинических проявлений, объёма поражения, эффективности консервативной терапии
- При двусторонних бронхоэктазах удаляют наиболее пораженную часть легкого (с одной стороны).

Прогноз

- Исход заболевания зависит от распространенности процесса и наличия осложнений. Умеренное поражение при условии систематического лечения обеспечивает длительный период компенсации и сохранение трудоспособности.

Профилактика

- Первичная профилактика болезни заключается в правильном лечении пневмонии, особенно в детском возрасте, часто развивающихся на фоне инфекций (корь, коклюш, грипп).
- Вторичная профилактика заключается в рациональном образе жизни, лечении интеркуррентных инфекций, борьбе с очаговой инфекцией верхних дыхательных путей.



Спасибо за внимание!