

ЧЕРЕПНЫЕ НЕРВЫ

Обонятельный нерв (*n. olfactorius*) (I пара) относится к нервам специальной чувствительности. Начинается от обонятельных рецепторов слизистой оболочки полости носа в верхней носовой раковине. Представляет собой 15—20 тонких нервных нитей, образуемых безмякотными волокнами. Нити не образуют общего ствола, а проникают в полость черепа через решетчатую пластинку решетчатой кости, где прикрепляются к клеткам обонятельной луковицы (*bullus olfactorius*), которая представляет собой совокупность митральных клеток. Переплетаясь с дендритами клеток луковицы, волокна нитей формируют обонятельный тракт (*tractus olfactorius*). Волокна обонятельного пути проводят импульс к подкорковым, или первичным, центрам обоняния, откуда часть волокон направляется к коре головного мозга (сводчатая извилина).

Зрительный нерв (*n. opticus*) (II пара) также относится к нервам специальной чувствительности. Его волокна начинаются от ганглиозных клеток сетчатой оболочки глаза. Образуемый ими нерв проникает в глазницы, а оттуда — в полость черепа через зрительный канал клиновидной кости. В области клиновидной кости волокна нерва частично перекрещиваются, то есть перекрещивают волокна, идущие от медиальных половин сетчатки. Переходя на противоположную сторону, медиальные волокна соединяются с волокнами латеральной части, в результате от места скрещения начинается зрительный тракт (*tractus opticus*), который заканчивается в подкорковых центрах зрения, состоящих из бокового коленчатого тела, зрительного бугра и верхних холмов пластинки крыши среднего мозга. От подкорковых центров зрения импульсы поступают в зрительный анализатор, расположенный в коре затылочной доли головного мозга, по обеим сторонам от шпорной борозды.

Глазодвигательный нерв (*n. oculomotorius*) (III пара) является смешанным. Ядро глазодвигательного нерва залегает на уровне верхних холмиков среднего мозга, в покрышке ножек мозга, с медиальной стороны которых нерв выходит. Из черепа через верхнюю глазничную щель глазодвигательный нерв проходит в глазницу и делится на две ветви — верхнюю и нижнюю. Ветви глазодвигательного нерва подходят к мышце, поднимающей верхнее веко, верхней, внутренней и нижней прямым мышцам и к нижней косой мышце глазного яблока.

Блоковый нерв (*n. trochlearis*) (IV пара) относится к двигательным нервам. Ядро блокового нерва располагается в среднем мозге. Огибая ножку мозга с латеральной стороны, нерв выходит на основание мозга, проходя между ножкой и височной долей. Затем вместе с глазодвигательным нервом проходит из черепа в глазницу и иннервирует верхнюю косую мышцу глазного яблока.

Тройничный нерв (*n. trigeminus*) (V пара) является смешанным. В нем выделяют двигательное ядро, располагающееся в покрышке моста и дающее начало волокнам, образующим двигательный корешок (*radix motoria*), и чувствительное ядро. Чувствительные волокна начинаются от клеток тройничного узла (*ganglion trigeminale*) и образуют чувствительный корешок (*radix sensoria*). Оба корешка выходят из мозга на границе моста и средних ножек мозжечка и разделяются на глазничную, верхнечелюстную и нижнечелюстную ветви. Глазничный нерв (*n. ophthalmicus*) чувствительный, выходит из черепа в глазницу через верхнеглазничную щель и делится на три ветви:

- лобный нерв (*n. frontalis*), который дает несколько ветвей, идущих к коже лба и спинке носа;
- слезный нерв (*n. lacrimalis*), проходящий вдоль наружной стенки глазницы и оканчивающийся в слезной железе и верхнем веке;
- носоресничный нерв (*n. nasociliaris*), направляющийся к главному яблоку, векам, слезному мешку, слизистой оболочке решетчатых ячеек клиновидной пазухи, полости носа и коже спинки носа.

Верхнечелюстной нерв (*n. maxillaris*) также является чувствительным. Он выходит из черепа в крыловидно-небную ямку через круглое отверстие и направляется в глазницу через нижнеглазничную щель. Затем проходит по подглазничной борозде и подглазничному каналу. На этом участке верхнечелюстной нерв называется подглазничным нервом (*n. infraorbitalis*). Он выходит через подглазничное отверстие и проникает в кожу лица. На всем протяжении от верхнечелюстного нерва отходят следующие ветви:

- скуловой нерв (*n. zygomaticus*) направляется к коже шеи и передним отделам височной области;
 - верхние альвеолярные нервы (*nn. alveolaris superiores*) прободают толщу верхней челюсти, образуя верхнее зубное сплетение, ветви которого иннервируют десны и зубы верхней челюсти;
 - небные нервы (*nn. palatini*) проходят по большому и малому небным каналам и проникают в полость рта через большое и малое небные отверстия, направляясь к слизистой оболочке твердого и мягкого нёба;
 - задние носовые ветви (*rr. nasales posterior*) выходят к слизистой оболочке полости носа через клиновидно-небное отверстие.
- Нижнечелюстной нерв (*n. mandibularis*) является смешанным, выходит из черепа через овальное отверстие в большом крыле клиновидной кости и разветвляется на чувствительные, двигательные и смешанные ветви.

Чувствительные ветви включают:

- ушно-височный нерв (*n. auriculotemporalis*), направляющийся к передней части ушной раковины, наружному слуховому проходу и коже виска;
- щечный нерв (*n. buccalis*), который иннервирует слизистую оболочку щеки;
- язычный нерв (*n. lingualis*), дающий ветви, залегающие в первых двух третях спинки языка.

Двигательные ветви включают:

- жевательный нерв (*n. massetericus*), который иннервирует жевательную мышцу;
- глубокие височные нервы (*nn. temporales profundi*), направляющиеся к височной мышце;
- медиальный и латеральный крыловидные нервы (*nn. pterygoidei medialis et lateralis*), подходящие к одноименным мышцам;
- нерв мышцы, напрягающий небную занавеску (*n. tensoris veli palatini*), который иннервирует одноименную мышцу и мягкое нёбо;
- нерв мышцы, напрягающей барабанную перепонку (*n. tensoris timpani*), иннервирующий одноименную мышцу.

Смешанной ветвью является нижний альвеолярный нерв (*n. alveolaris inferior*). Его двигательная ветвь направляется к челюстно-подъязычной мышце и переднему брюшку двубрюшной мышцы. Затем, выходя через отверстие нижней челюсти в одноименный канал, он дает ветви, образующие нижнее зубное сплетение, таким образом иннервируя десны и зубы нижней челюсти. Конечная ветвь нижнего альвеолярного нерва называется подбородочным нервом (*n. mentalis*), проходит через подбородочное отверстие нижней челюсти и направляется к нижней губе и коже подбородка.

Отводящий нерв (*n. abducens*) (VI пара) относится к двигательным нервам. Его ядро залегает в области моста, откуда нерв выходит на основание мозга, проходя между пирамидой и мостом. Из черепа отводящий нерв выходит через верхнеглазничную щель в глазницу, где иннервирует боковую прямую мышцу глазного яблока.

Лицевой нерв (*n. facialis*) (VII пара) также является двигательным нервом, ядро которого располагается в области моста. Проходя между мостом и оливой, нерв оказывается на основании мозга, а затем через внутреннее слуховое отверстие попадает в височную кость. Продвигаясь по внутреннему слуховому проходу и каналу лицевого нерва, лицевой нерв выходит через шилососцевидное отверстие на наружную поверхность основания черепа. Проходя сквозь толщу околоушной железы и разветвляясь на конечные ветви, нерв образует на лице так называемую большую гусиную лапку. Конечные ветви лицевого нерва подразделяются на височные, скуловые, щечные. Также выделяют шейную ветвь лицевого нерва и краевую ветвь нижней челюсти. Конечные ветви иннервируют заднее брюшко двубрюшной мышцы, мимические мышцы лица и отчасти подкожную мышцу шеи.

Преддверно-улитковый нерв (*n. vestibulocochlearis*) (VIII пара) относится к нервам специальной чувствительности и состоит из двух частей: преддверного корешка (*radix vestibularis*) и улиткового корешка (*radix cochlearis*), начинающихся внутри пирамиды височной кости во внутреннем ухе. Преддверный нерв проводит импульсы от статического аппарата, располагающегося в преддверии и полукружных каналах внутреннего уха. Улитковый нерв является проводником импульсов кортиева органа, находящегося в улитке внутреннего уха и реагирующего на звуковые раздражители. Оба нерва выходят из пирамиды височной кости в мозг через внутреннее слуховое отверстие, проходя по внутреннему слуховому проходу. Место их выхода располагается латеральнее лицевого нерва. Волокна нервов заканчиваются на ядрах этих нервов, залегающих в латеральных углах ромбовидной ямки.

Языкоглоточный нерв (*n. glossopharyngeus*) (IX пара) является смешанным, с преобладанием чувствительной части. Чувствительные волокна начинаются от чувствительных узлов, находящихся в области яремного отверстия, через которое языкоглоточный нерв выходит из черепа, а двигательные, как и блуждающий нерв, — от клеток двойного ядра, залегающего в ромбовидной ямке.

Чувствительные нервы включают:

- барабанный нерв (*n. tympanicus*), следующий в барабанную полость, где он образует нервное сплетение, ветви которого направляются к слизистой оболочке барабанной полости и слуховой трубки;
- язычные ветви (*rr. linguales*), которые иннервируют заднюю треть языка;
- глоточные ветви (*rr. pharyngei*), направляющиеся к слизистой оболочке глотки;
- ветви миндаины (*rr. tonsillares*), которые подходят к слизистой оболочке небных миндалин и дужек.

Двигательные нервы включают:

- ветвь шилоглоточной мышцы (*r. musculi stylopharyngei*), иннервирующие шилоглоточную мышцу;
- глоточные ветви (*rr. pharyngei*), которые, объединяясь с блуждающим нервом, направляются к мышцам глотки.

Блуждающий нерв (*n. vagus*) (X пара) является смешанным. Его двигательные волокна начинаются от клеток двигательного ядра, а чувствительные — от клеток чувствительных ганглиев, залегающих в области яремного отверстия. Из мозга блуждающий нерв выходит позади оливы, а из черепа — через яремное отверстие и разделяется на множество ветвей, направляющихся к органам головы, шеи, грудной и брюшной полостей.

Головной отдел включает:

- ветвь головного мозга (*r. meningeus*), направляющуюся к твердой мозговой оболочке задней черепной ямки;

— ушную ветвь (*r. auricularis*), которая иннервирует кожу ушной раковины и наружного слухового прохода.

Шейный отдел включает:

— глоточные ветви (*rr. pharyngei*), которые принимают участие в образовании глоточного сплетения, объединяясь с ветвями языкоглоточного нерва, и иннервируют мышцы глотки и небных дужек, а чувствительные нервы иннервируют слизистую оболочку глотки;

— верхний гортанный нерв (*n. laryngeus superior*), иннервирующий область слизистой оболочки гортани, располагающуюся выше голосовых связок, а также некоторые мышцы гортани;

— верхние и нижние сердечные ветви (*rr. cardiaci cervicales superiores et inferiores*), которые принимают участие в образовании сердечных сплетений, иннервирующих сердце.

Грудной отдел включает:

— возвратный гортанный нерв (*n. laryngeus recurrens*), который, разветвляясь, иннервирует трахею и пищевод, а его конечная ветвь, называемая нижним гортанным нервом (*n. laryngeus inferior*), направляется к слизистой оболочке и мышцам гортани;

— грудные сердечные ветви (*rr. cardiaci thoracici*), принимающие участие в образовании сердечного сплетения;

— бронхиальные и трахеальные ветви (*rr. bronchiales et tracheales*), идущие к слизистой оболочке, гладким мышцам и железам бронхов и трахеи;

— пищеводные ветви (*rr. esophagei*), иннервирующие стенки пищевода.

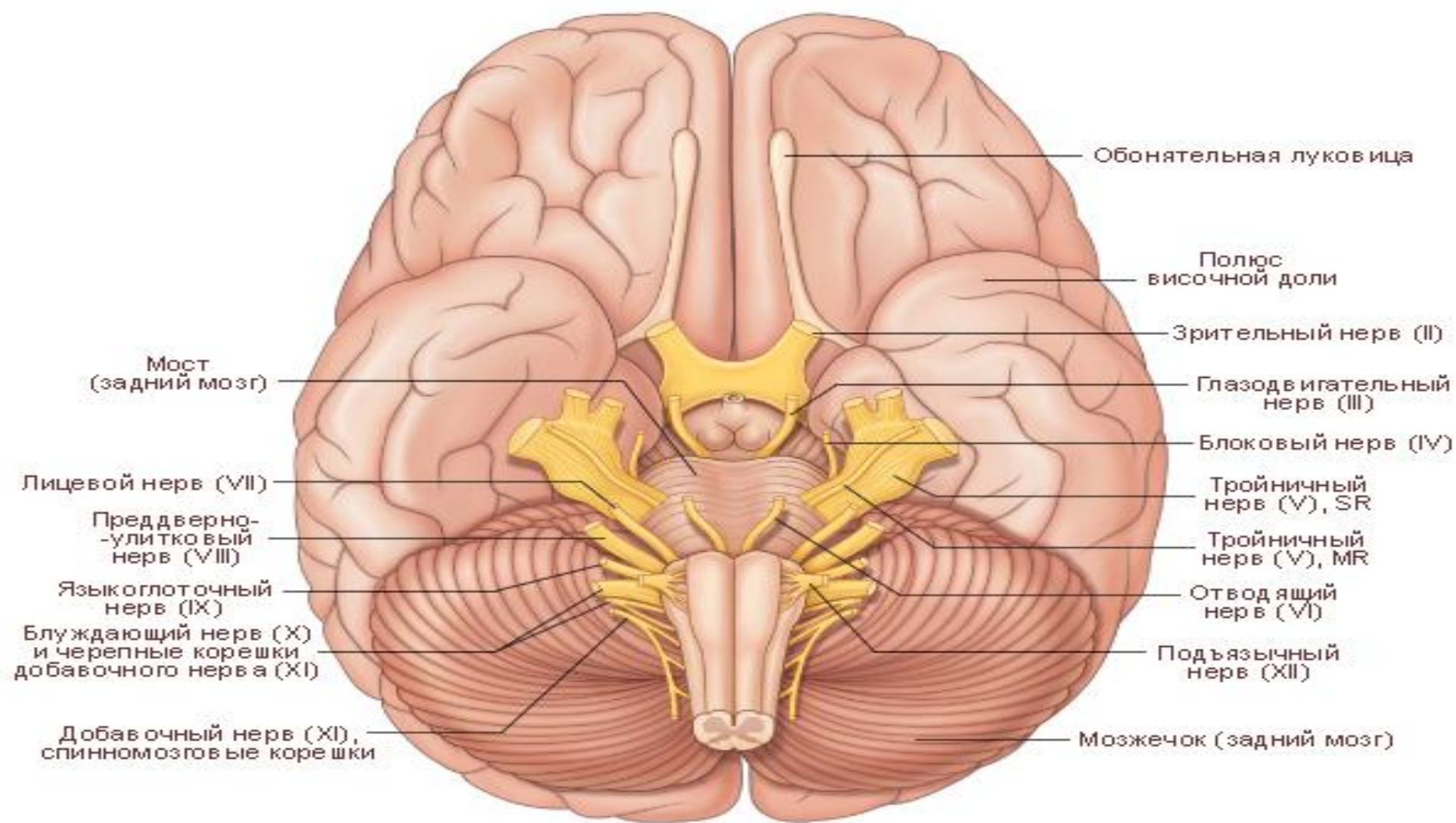
Брюшной отдел включает:

— передние и задние желудочные ветви (*rr. gastrici anteriores et posteriores*), которые спускаются от пищевода к желудку, образуя передние и задние желудочные сплетения и иннервируя слизистую оболочку и железы желудка;

— чревные ветви (*rr. celiaci*) являются продолжением желудочных нервов и по кровеносным сосудам вместе с симпатическими сплетениями направляются к поджелудочной железе, печени, селезенке, почкам, тонкой и толстой кишке, вплоть до сигмовидной кишки.

Добавочный нерв (*n. accessorius*) (XI пара) относится к двигательным нервам и состоит из двух частей. Блуждающая часть добавочного нерва представлена черепными корешками (*radices craniales*), начинающимися от двигательного ядра, залегающего в области продолговатого мозга, и выходящими из мозга за оливой, ниже блуждающего нерва. К спинно-мозговой части относятся спинно-мозговые корешки (*radices spinales*), направляющиеся от спинного мозга вверх и выходящие в полость черепа через большое затылочное отверстие. После выхода обе части объединяются и общим стволом выходят из черепа через яремное отверстие, где снова разделяются на внутреннюю и наружную ветви. Внутренняя ветвь направляется к блуждающему нерву, а наружная подходит к трапециевидной и грудино-ключично-сосцевидной мышцам.

Подъязычный нерв (*n. hypoglossus*) (XII пара) также относится к двигательным нервам. Он начинается от ядра, залегающего в ромбовидной ямке, и, проходя между пирамидой и оливой, выходит из мозга в череп, а оттуда по каналу подъязычного нерва направляется к мышцам языка. Одна из его ветвей, опускаясь, соединяется с ветвью шейного сплетения и участвует в образовании шейной петли, иннервирующей мышцы шеи, располагающиеся ниже подъязычной кости.



№ п/п	Название нерва	Место выхода нерва из мозга	Место выхода нерва из черепа
I	Обонятельный	Обонятельная луковица	Отверстия в продырявленной пластинке решетчатой кости
II	Зрительный	Перекрест зрительных нервов	Зрительный канал клиновидной кости
III	Глазодвигательный	Медиальная поверхность ножек мозга	Верхняя глазничная щель
IV	Блоковый	Дорсальная поверхность ствола	Верхняя глазничная щель
V	Тройничный	Сбоку мозгового моста	Для каждой ветви отдельно
	1-я ветвь	Гассеров узел	Верхняя глазничная щель
	2-я ветвь	Гассеров узел	Круглое отверстие
	3-я ветвь	Гассеров узел	Овальное отверстие
VI	Отводящий	Между пирамидой и мостом	Верхняя глазничная щель
VII	Лицевой	Мосто-мозжечковый угол	Канал лицевого нерва
VIII	Слуховой	Мосто-мозжечковый угол	Выход во внутреннее слуховое отверстие
IX	Языкоглоточный	Продолговатый мозг позади оливы	Яремное отверстие
X	Блуждающий	Продолговатый мозг позади оливы	Яремное отверстие
XI	Добавочный	Продолговатый мозг позади оливы, шейная часть спинного мозга	Яремное отверстие
XII	Подъязычный	Продолговатый мозг между пирамидой и оливой	Канал подъязычного нерва затылочной кости