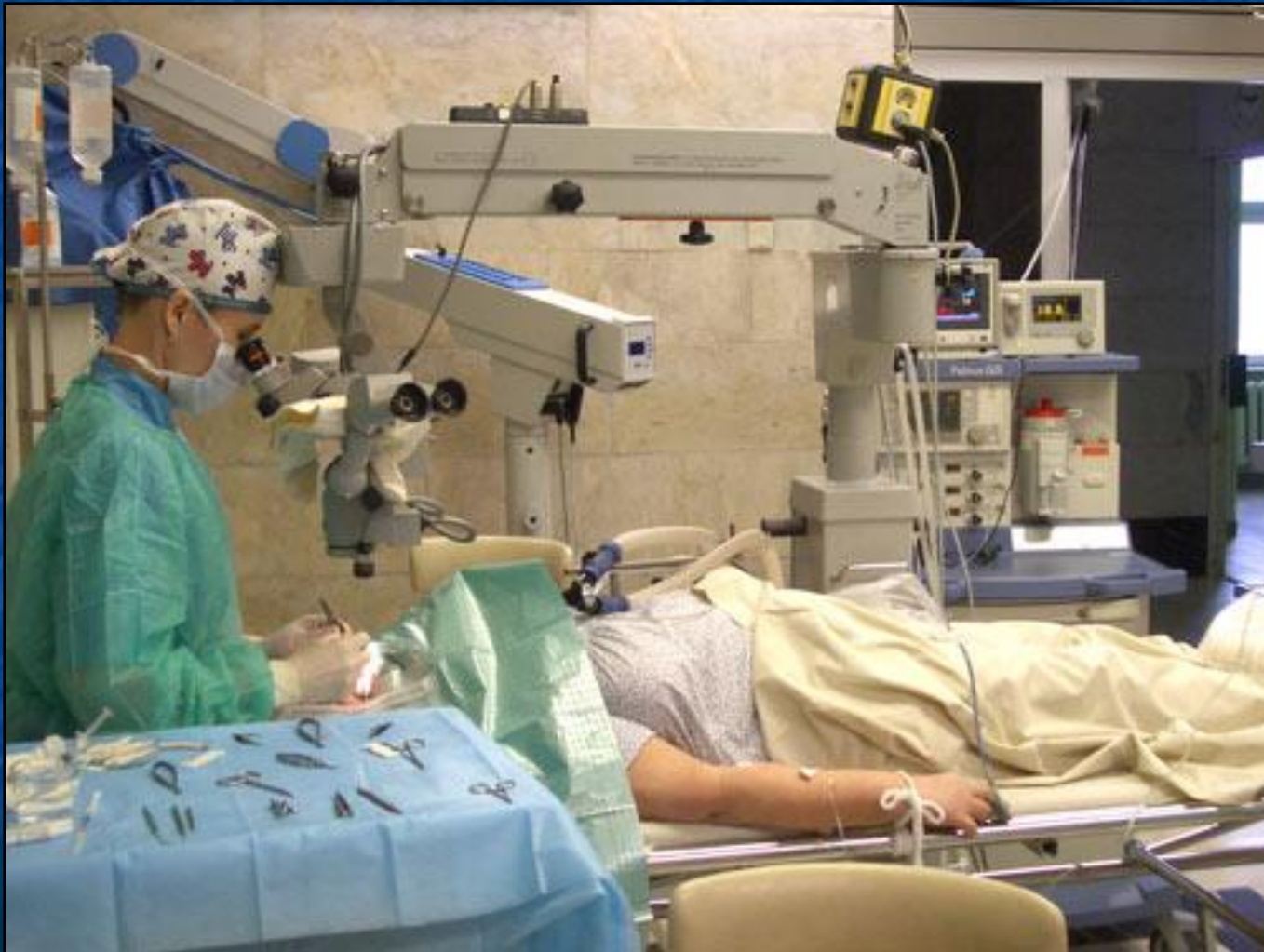

# Демонстрация операций

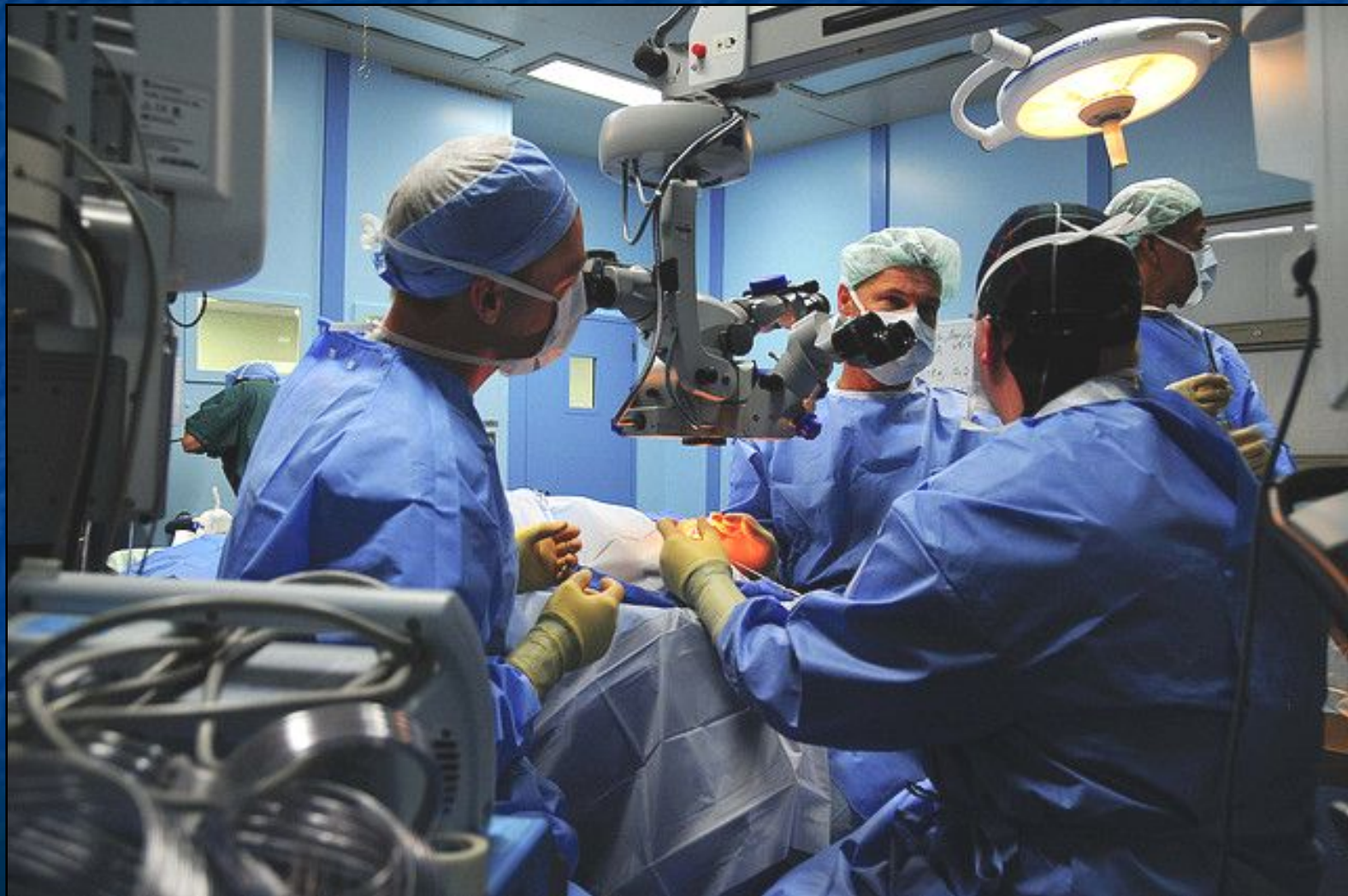# Предоперационное обследование пациента

- Общий анализ крови, мочи
- Сахар крови, коагулограмма
- Анализ крови на маркеры ВИЧ, сифилиса, вирусных гепатитов В и С
- Флюорография
- Рентген пазух носа
- Консультация ЛОРа
- Консультация стоматолога
- Промывание слезных путей
- ЭКГ, консультация терапевта
- Консультация анестезиолога
- Дополнительные обследования, консультации других специалистов

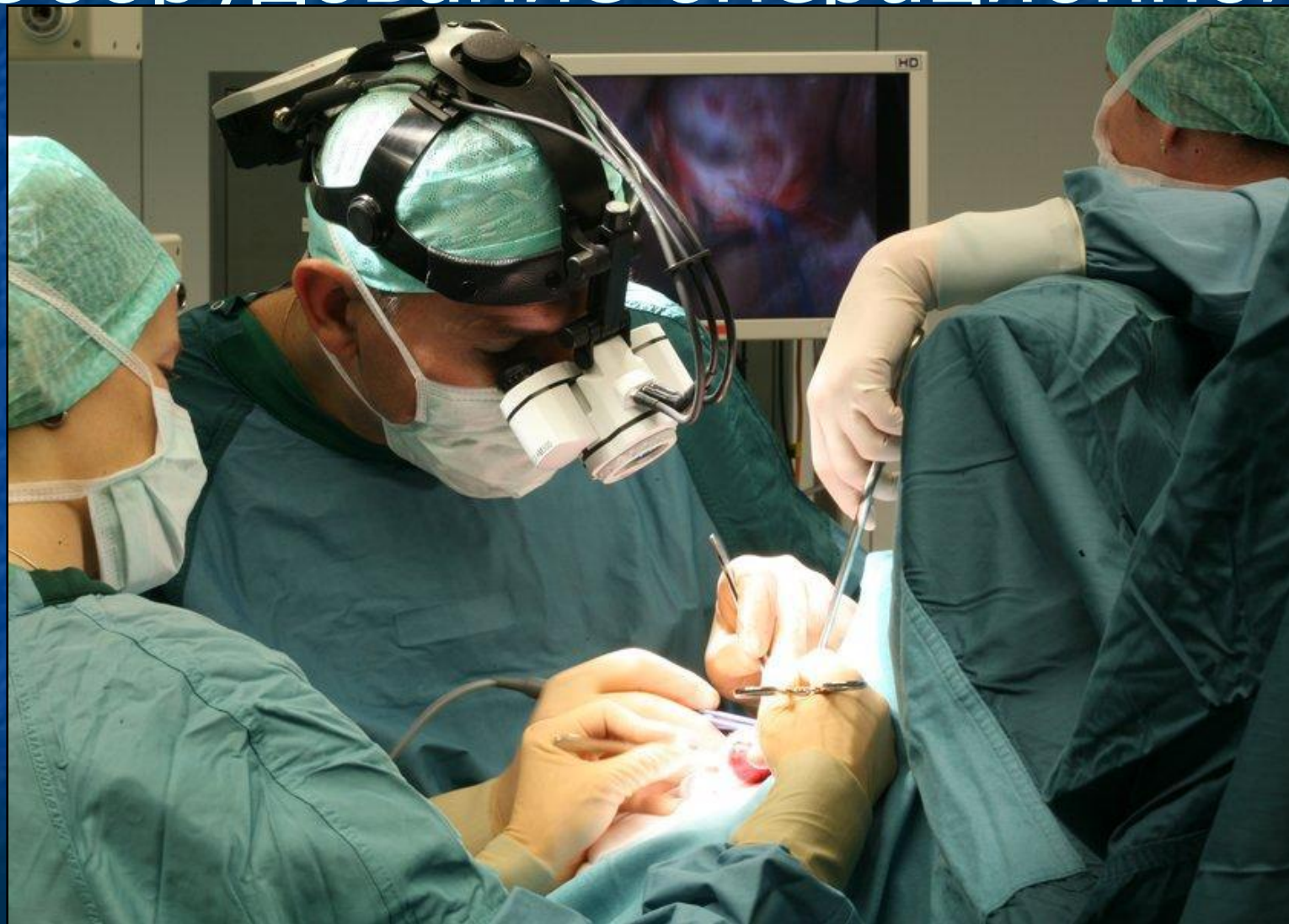# Оборудование операционной



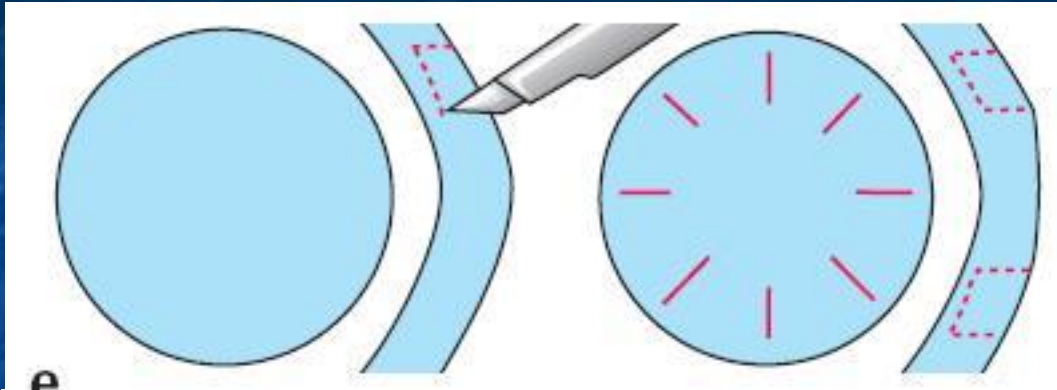
# Оборудование операционной



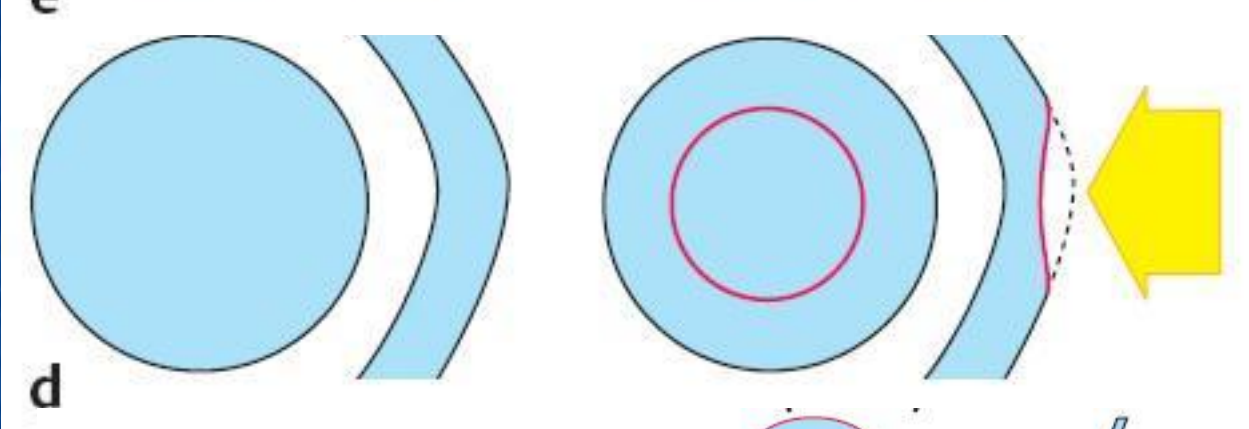
# Оборудование операционной



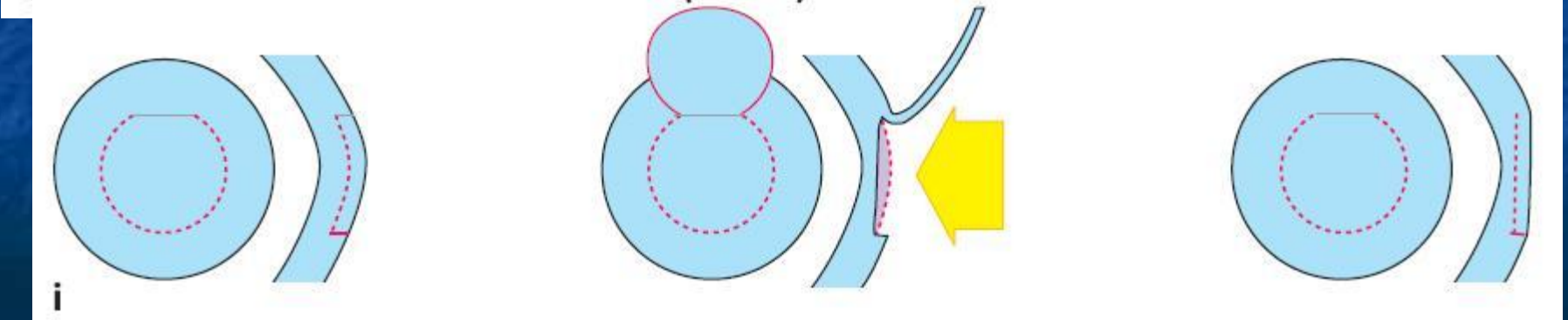
# Кераторефракционные операции



Радиальная кератотомия



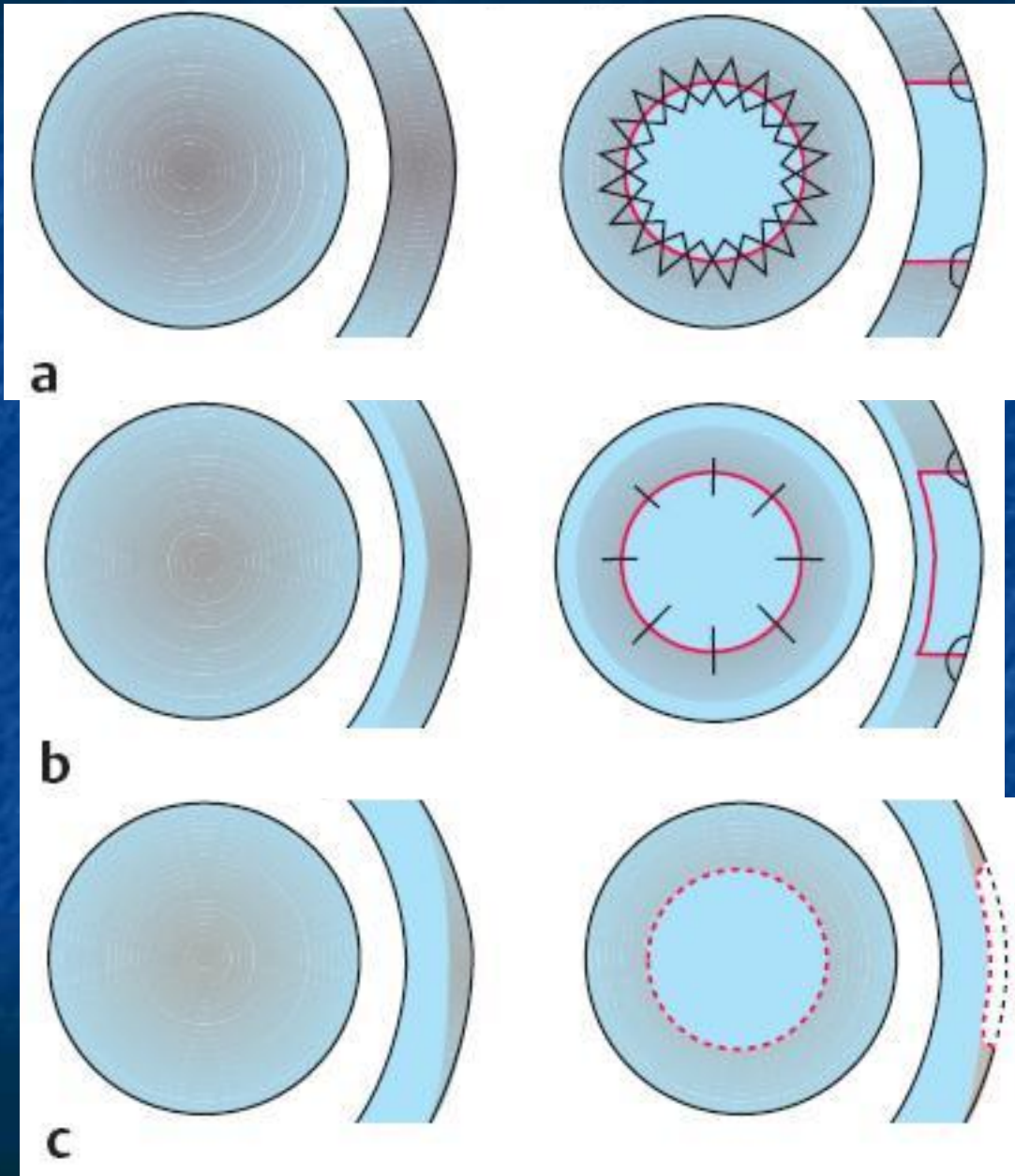
Фоторефракционный кератомилез (ФРК)



Excimer Laser In Situ Keratomileusis (LASIK)

# Фильм №1 - LASIK

# Кератопластика (пересадка роговицы)



Сквозная кератопластика

Послойная кератопластика

Фототерапевтическая кератэктомия

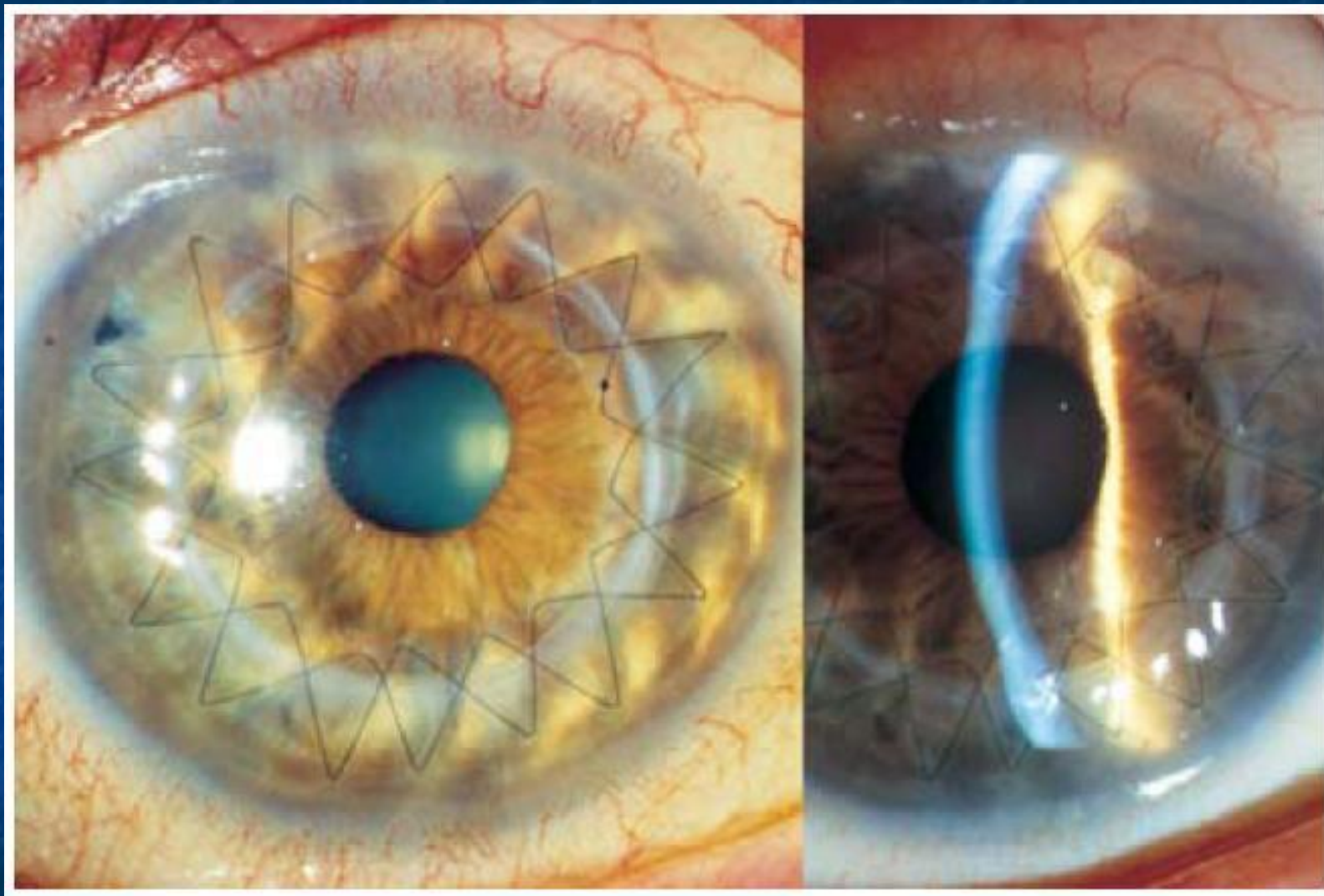


Фильм №2 – Простая СКП

Фильм №3 – Процесс пересадки роговицы

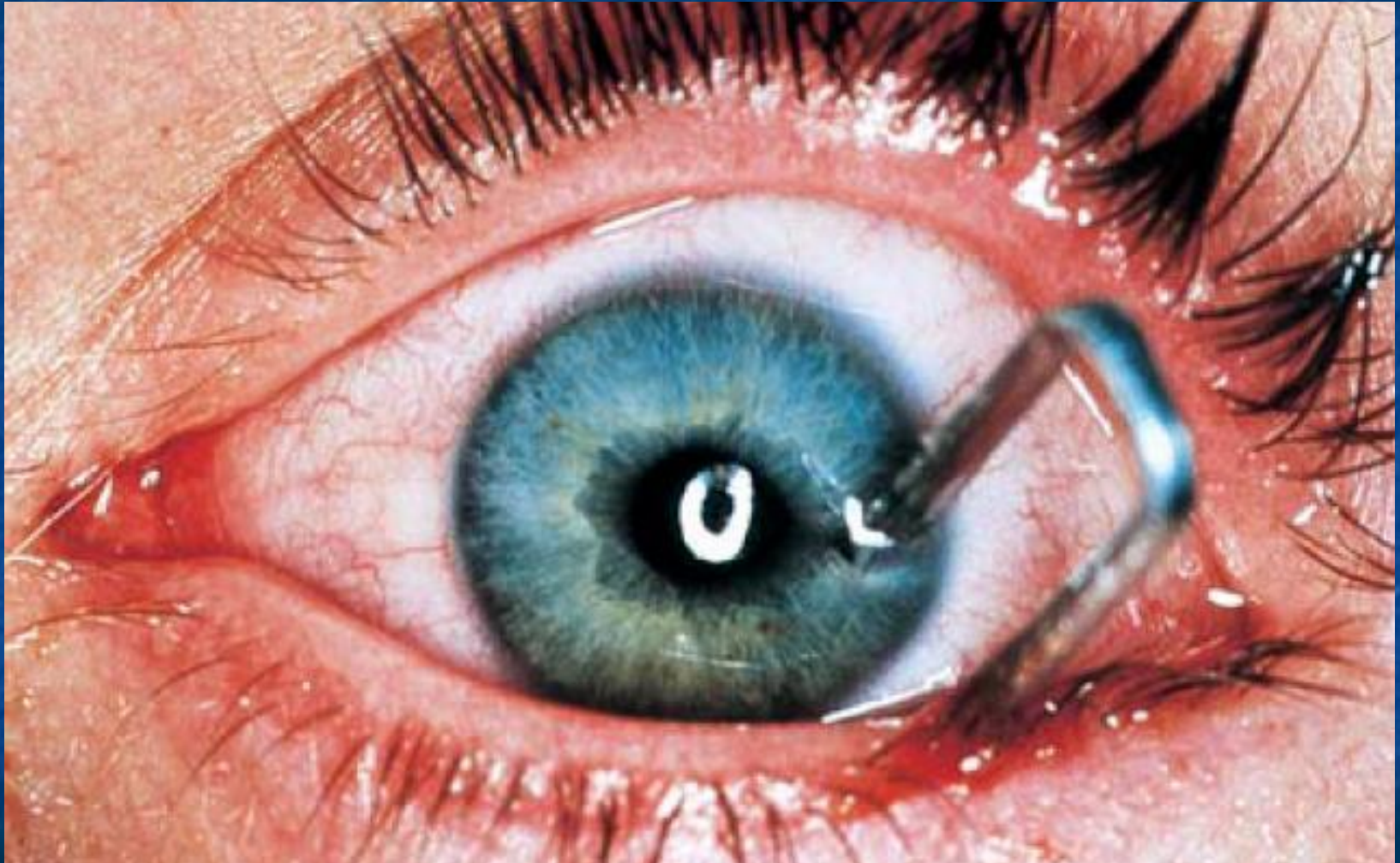
Фильм №4 – Результат пересадки роговицы

# Результат пересадки роговицы



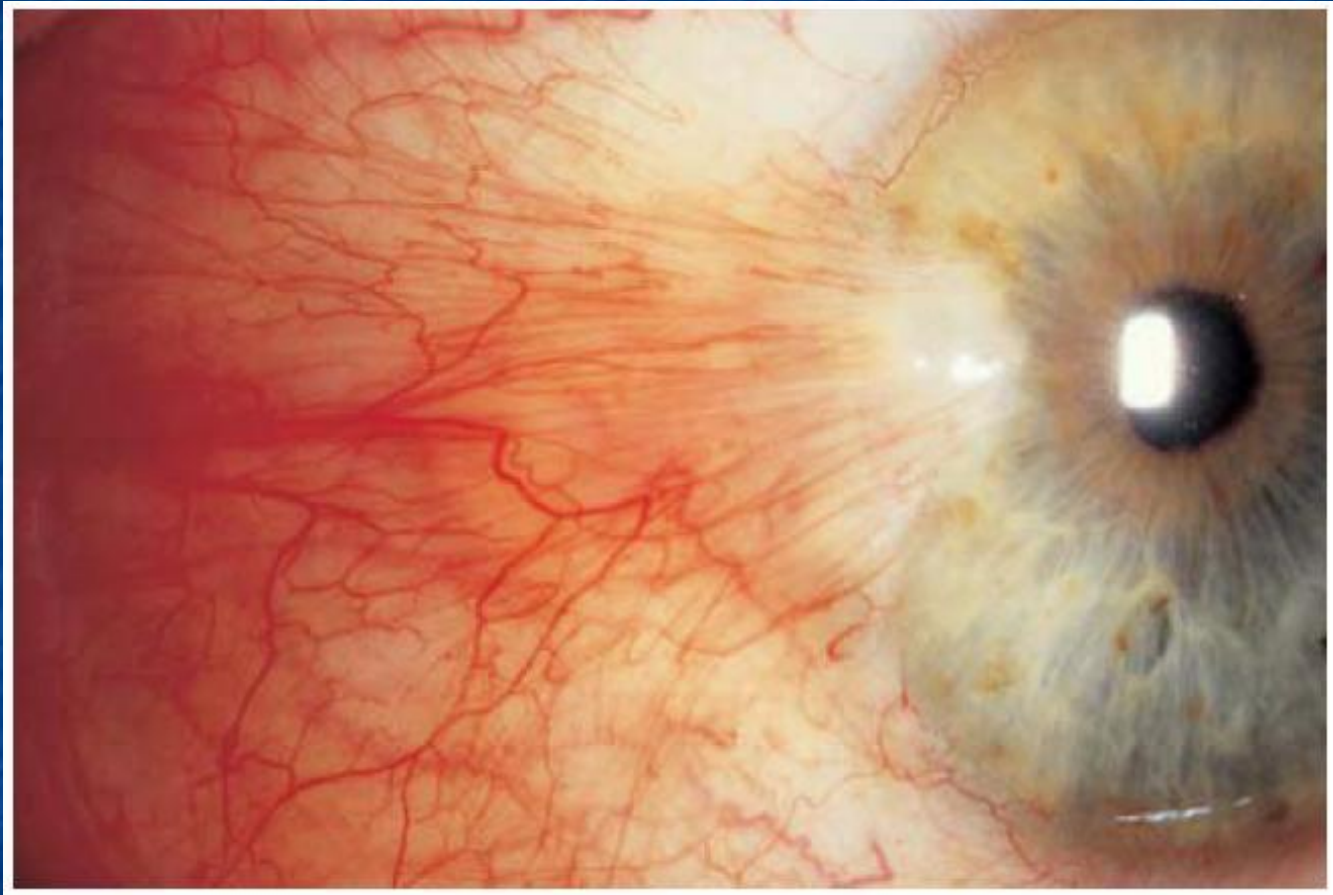
Сквозная кератопластика

# Проникающие ранения глазного яблока



# Фильм №5 – Удаление крючка

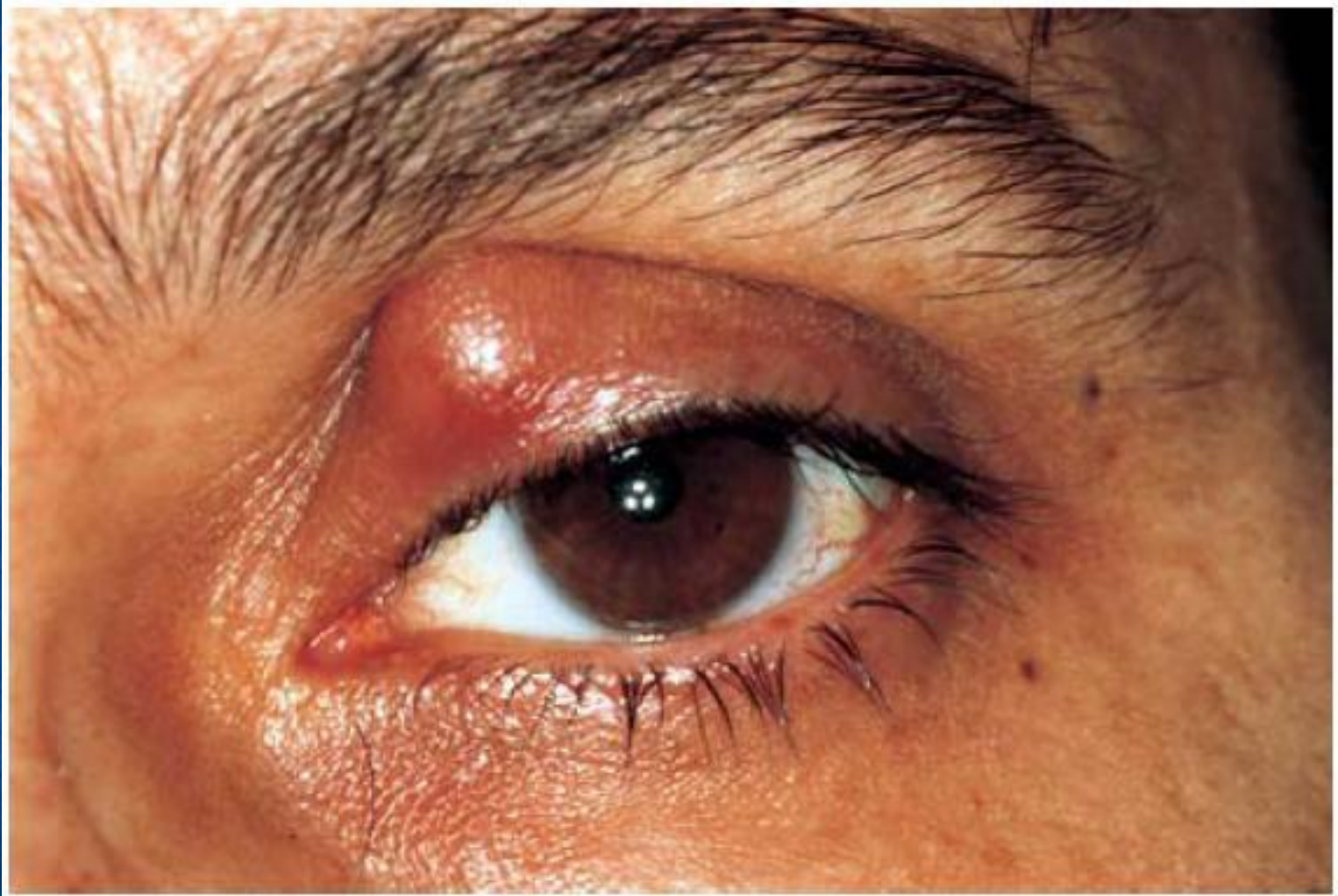# Птериgium (крыловидная плева)



Птериgium – лоскут конъюнктивы треугольной формы, растущий, как правило, со стороны медиальной части глазной щели в сторону роговицы.

# Фильм №6 – Удаление птеригиума

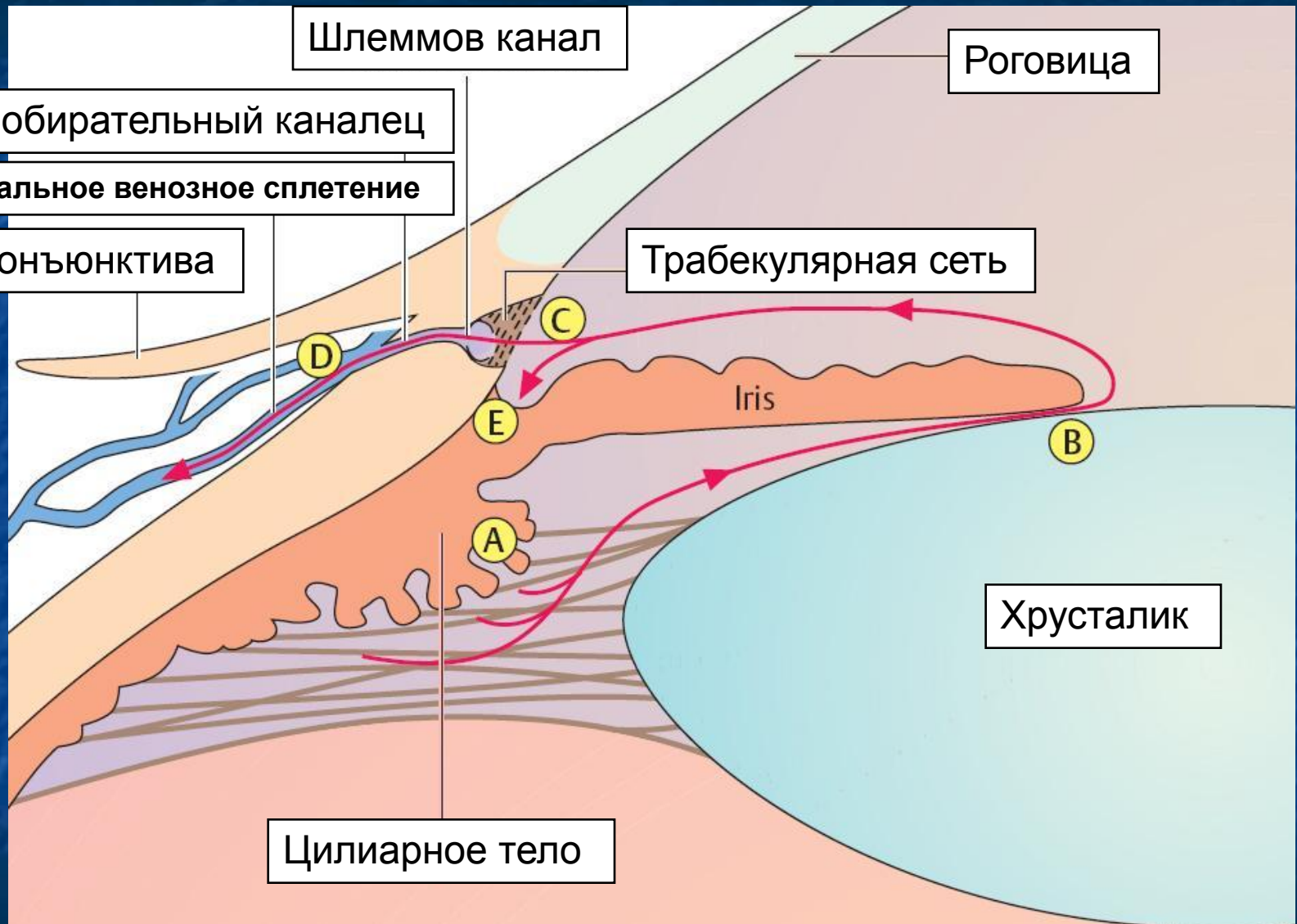
# Халязион



# Фильм №7 – Удаление халязиона

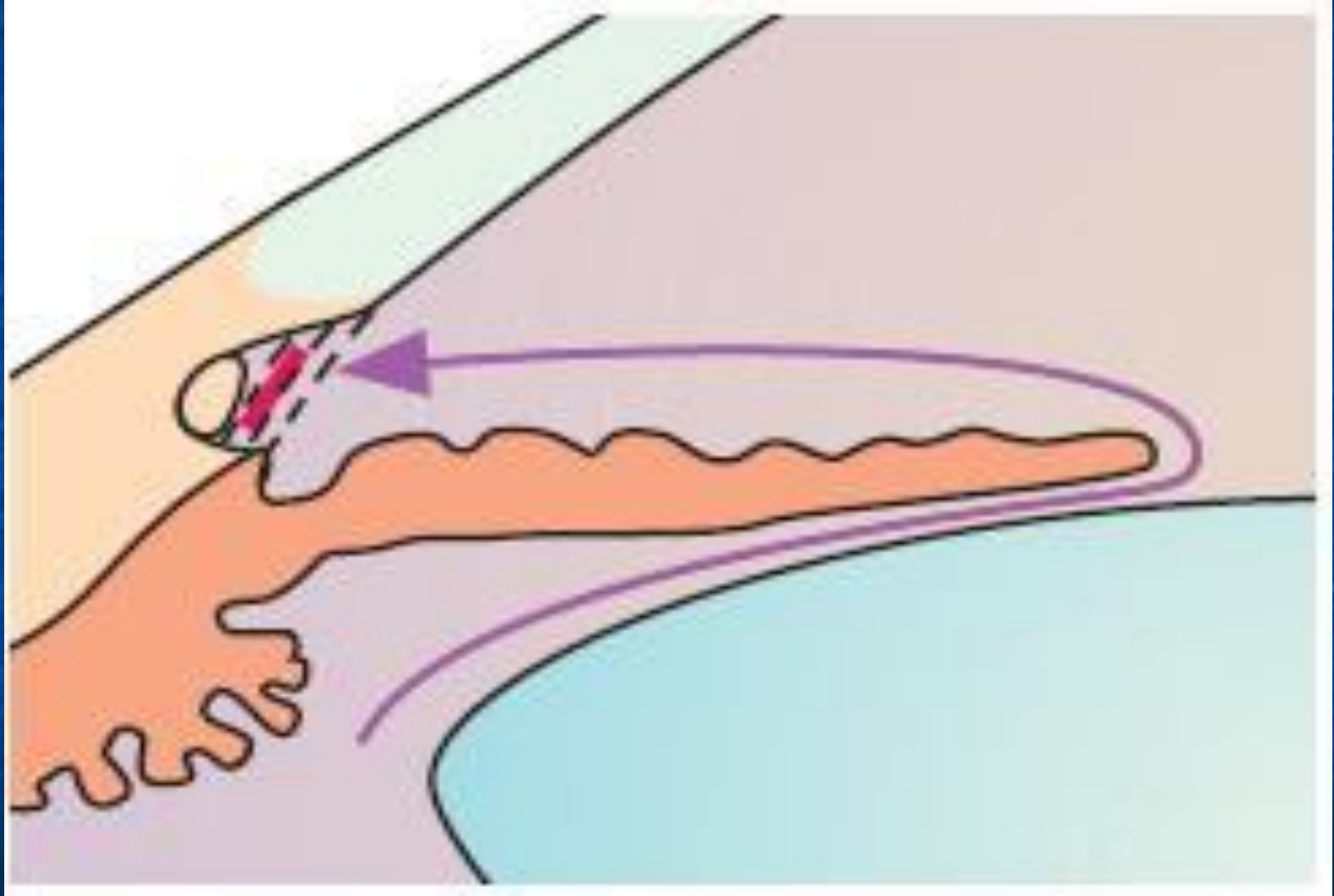


# Циркуляция внутриглазной жидкости



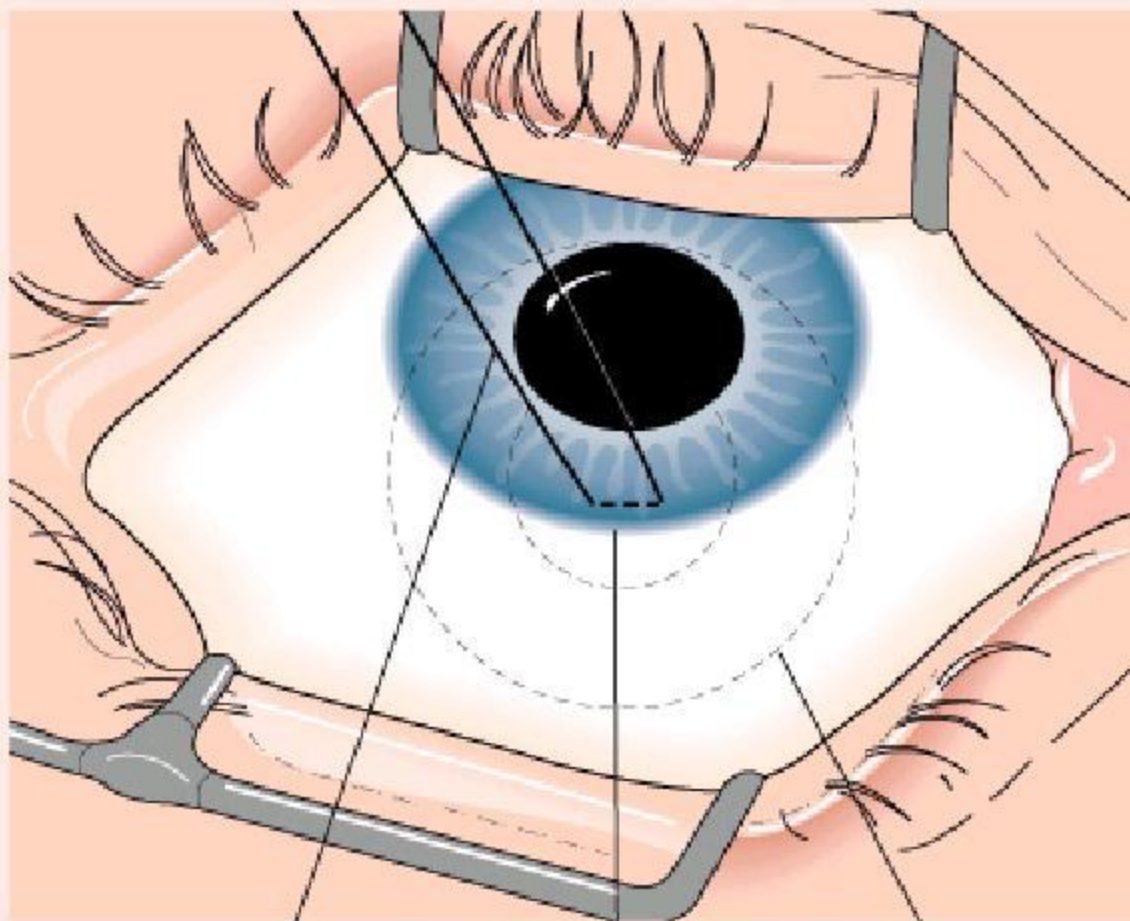
Среднее нормальное внутриглазное давление – 15 мм рт. ст.

# Глаукома



# Синустрабекулэктомия

## CORNEAL TRACTION SUTURE



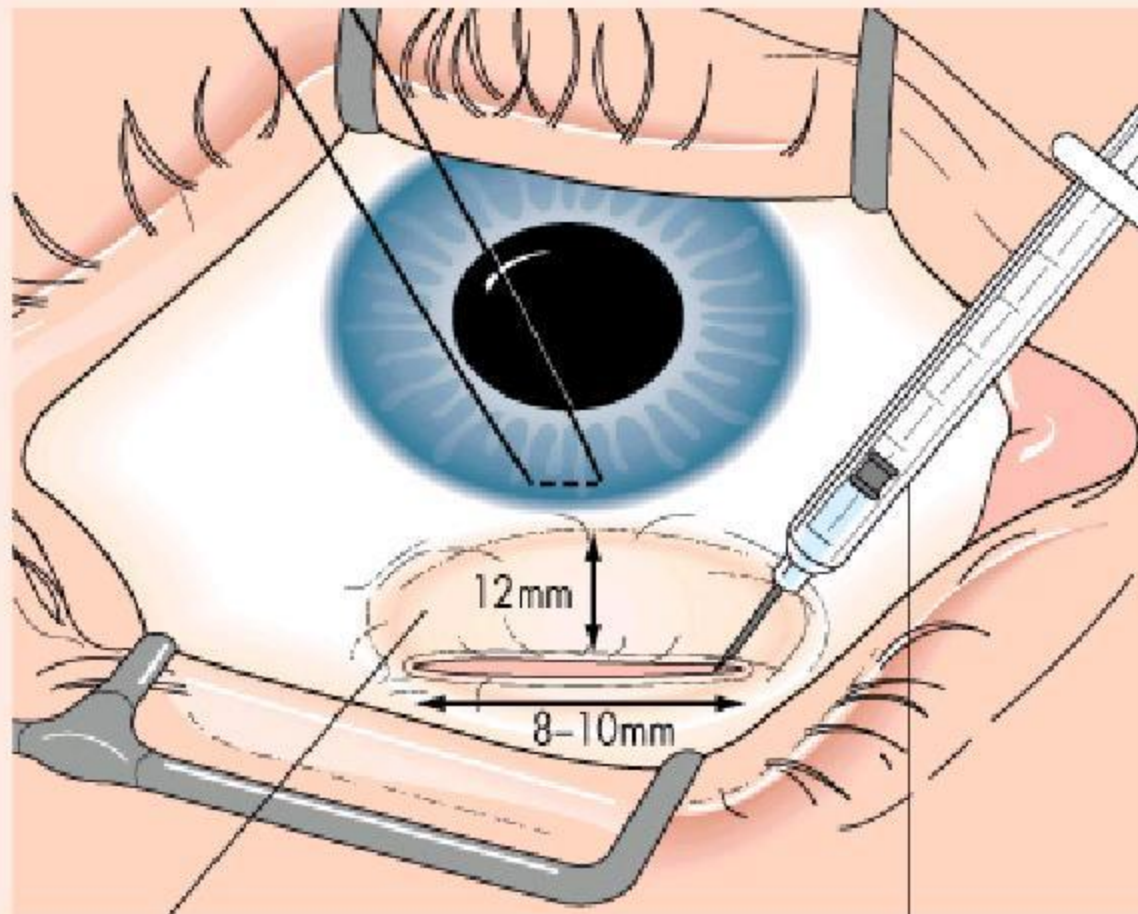
cutting needle passes tangentially through the superior cornea

position of eye after introduction

typical position of the globe

# Синустрабекулэктомия

## CONJUNCTIVAL INSUFFLATION AND INCISION

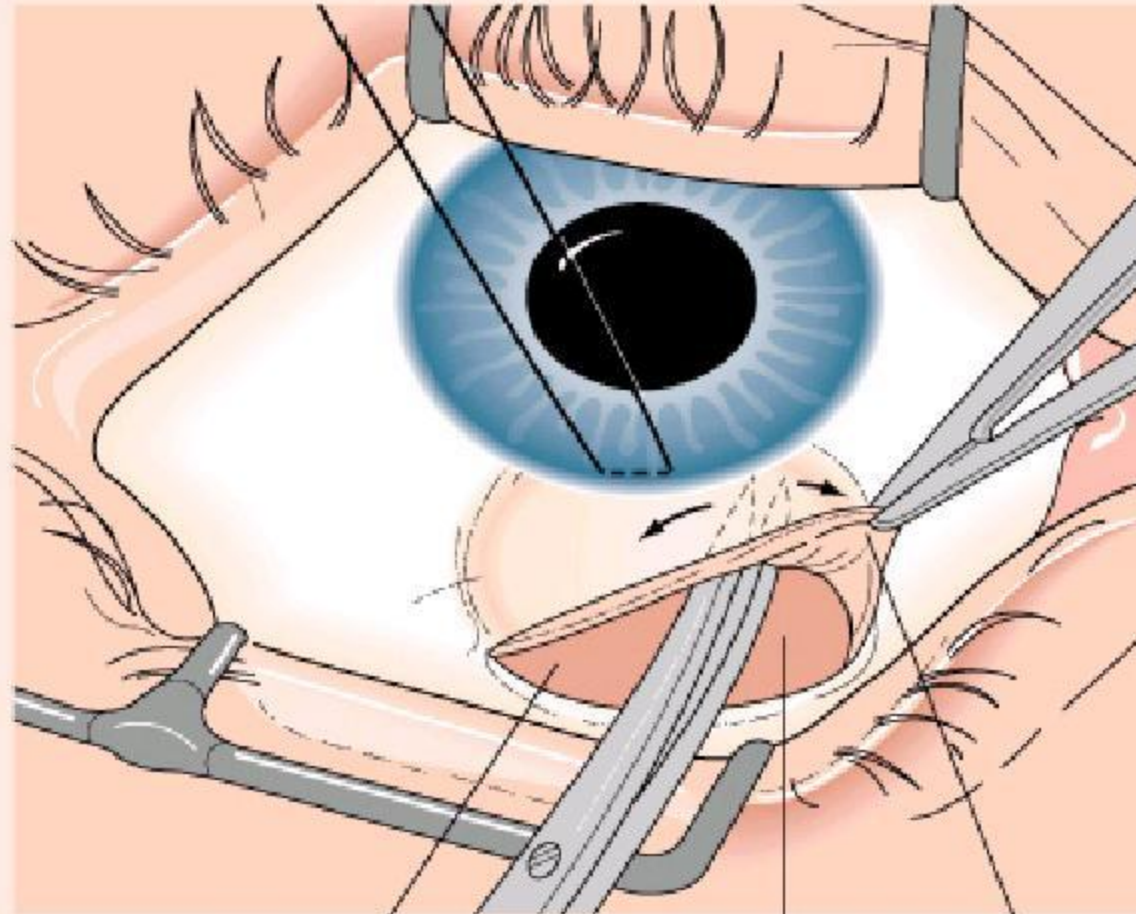


area of  
insufflation

insufflating  
needle

# Синустрабекулэктомия

## CONJUNCTIVAL FLAP AND TENON'S CAPSULE DISSECTION

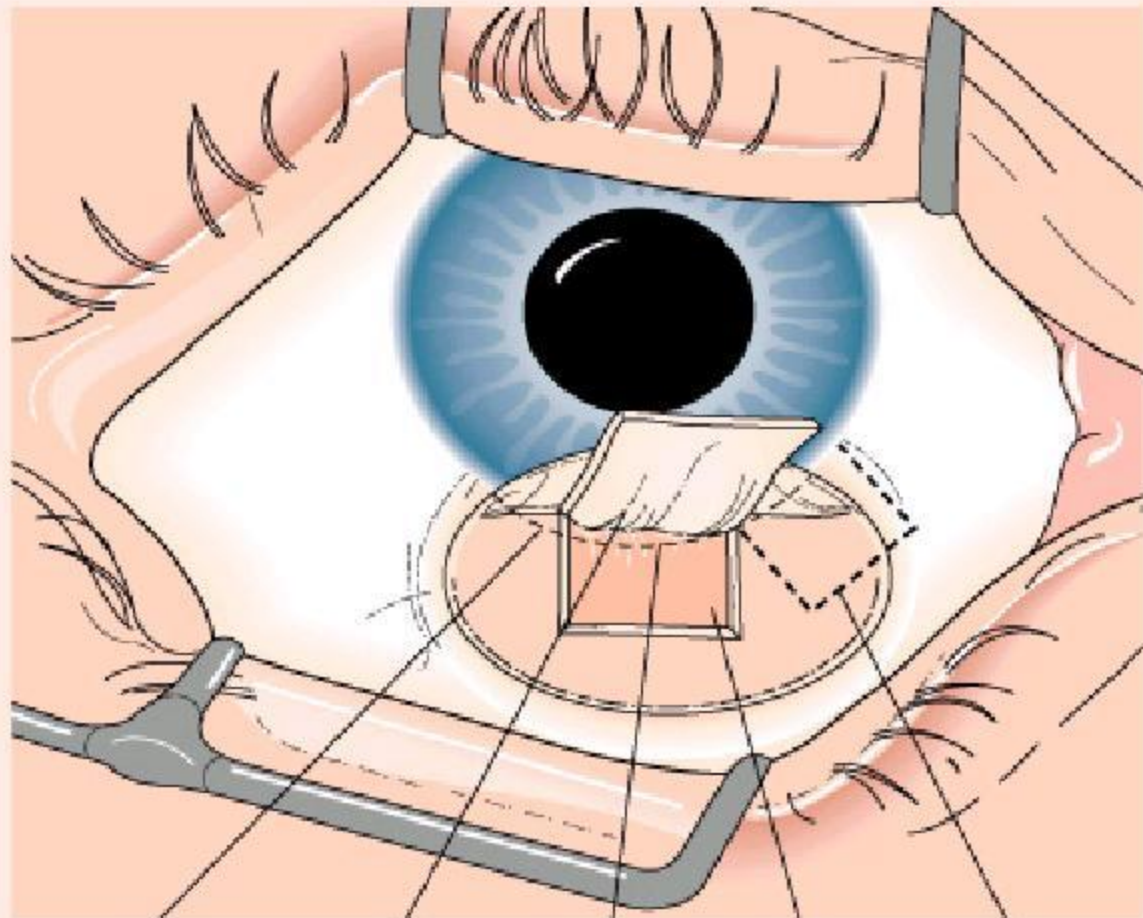


conjunctival incision

underlying sclera Tenon's capsule

# Синустрабекулэктомия

## OUTLINE AND DIMENSIONS OF SCLERAL FLAP



circular white  
fibers of scleral spur

scleral  
flap

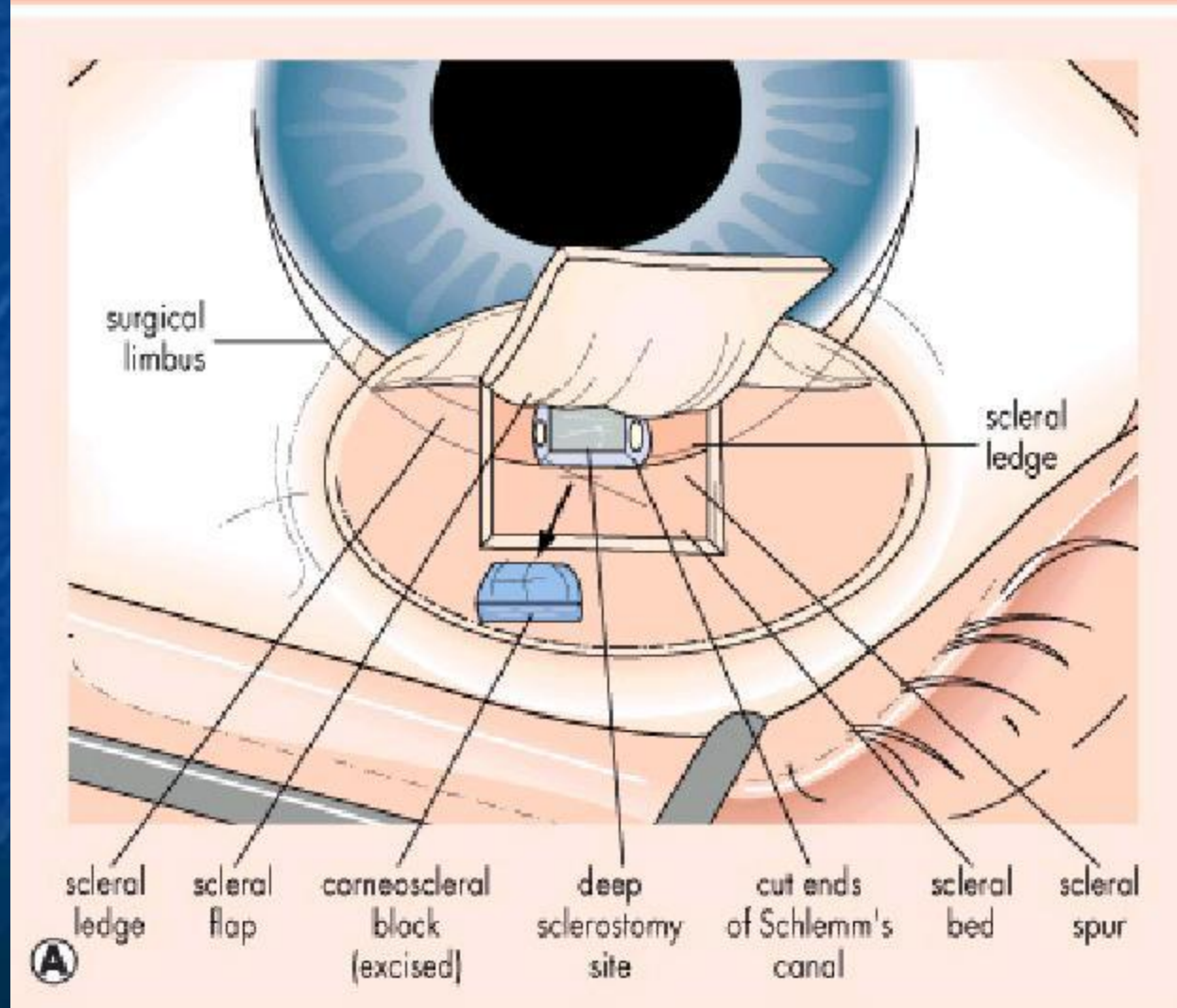
dissection into  
clear cornea

scleral  
bed

avoid lateral flap  
placement

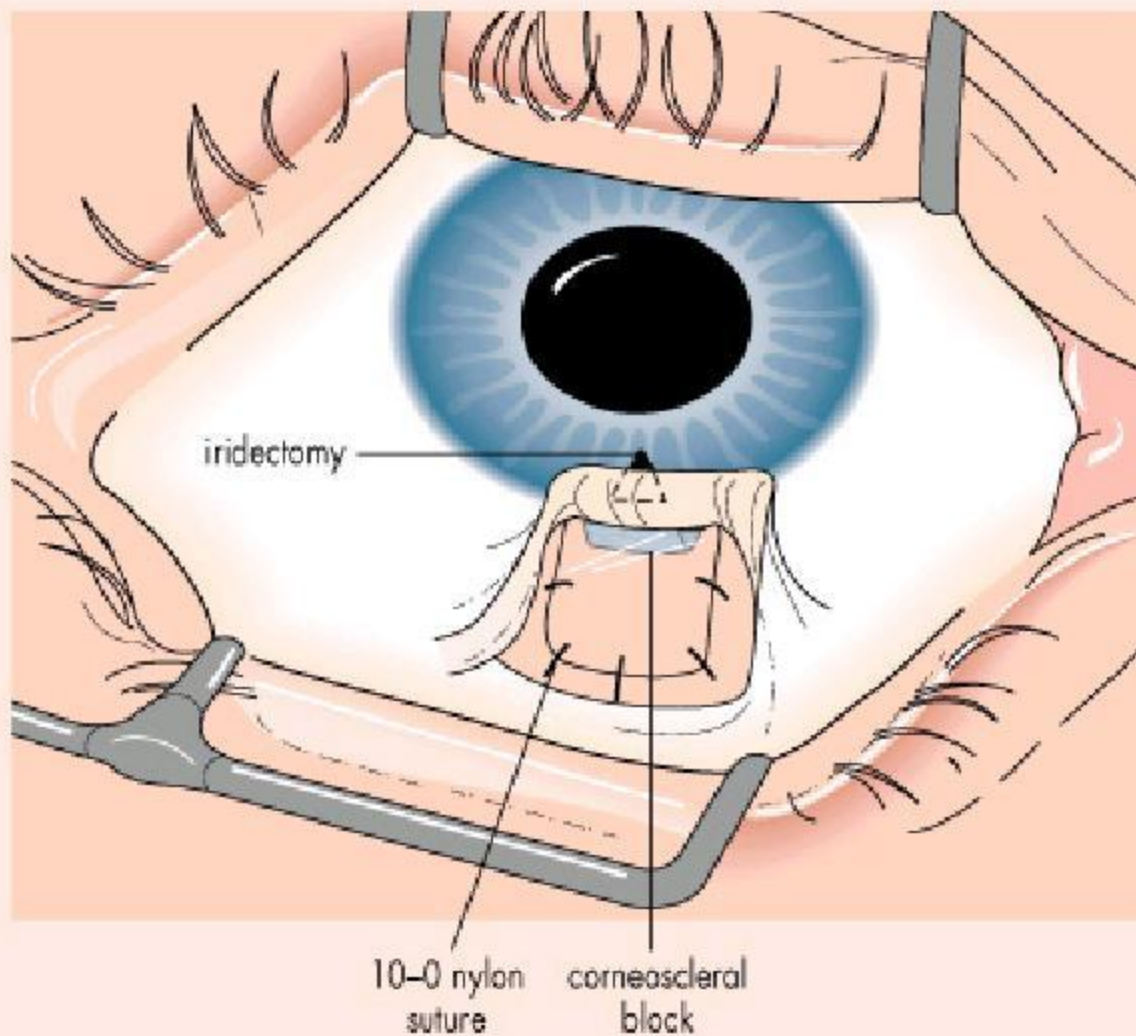
# Синустрабекулэктомия

## REMOVAL OF CORNEOSCLERAL BLOCK



# Синустрабекулэктомия

## SCLERAL FLAP CLOSURE

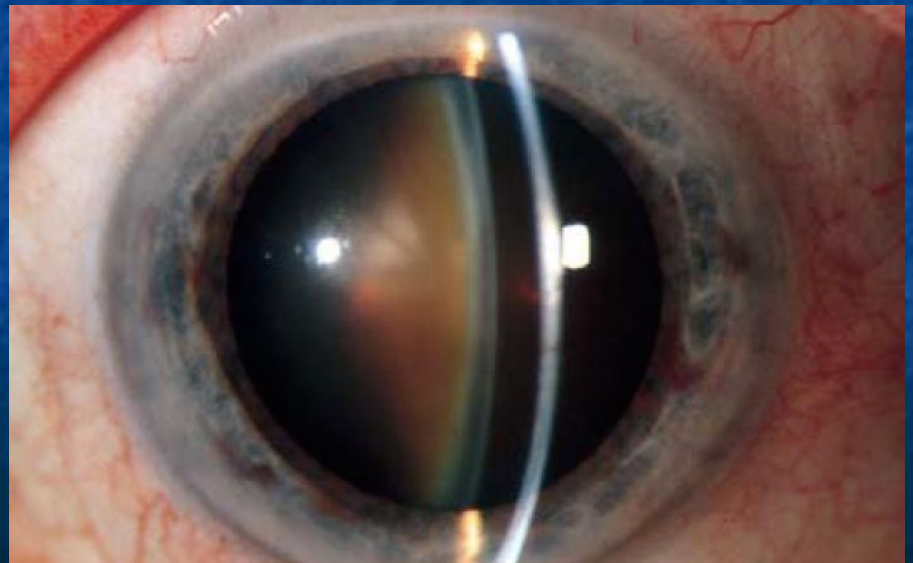
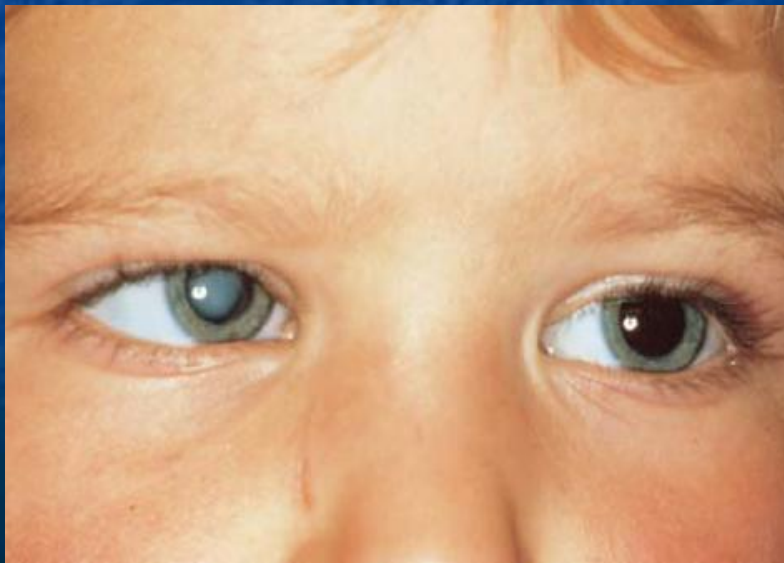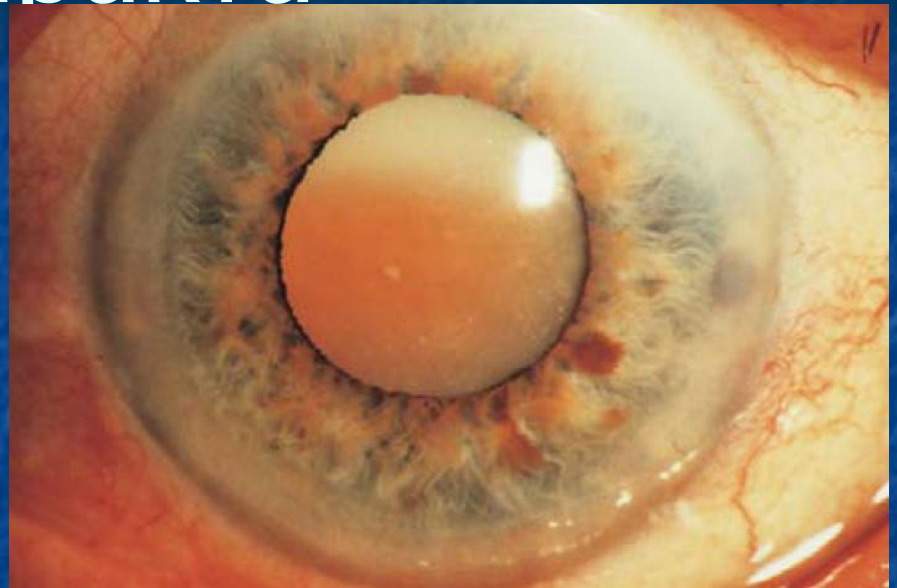

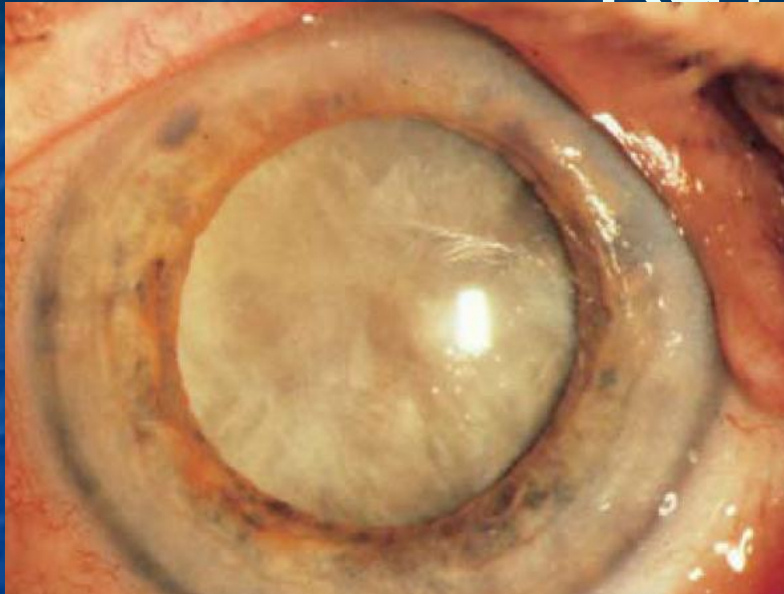


Фильм №8 – Синустрабекулэктомия

Фильм №9 – Установка клапана Ахмеда

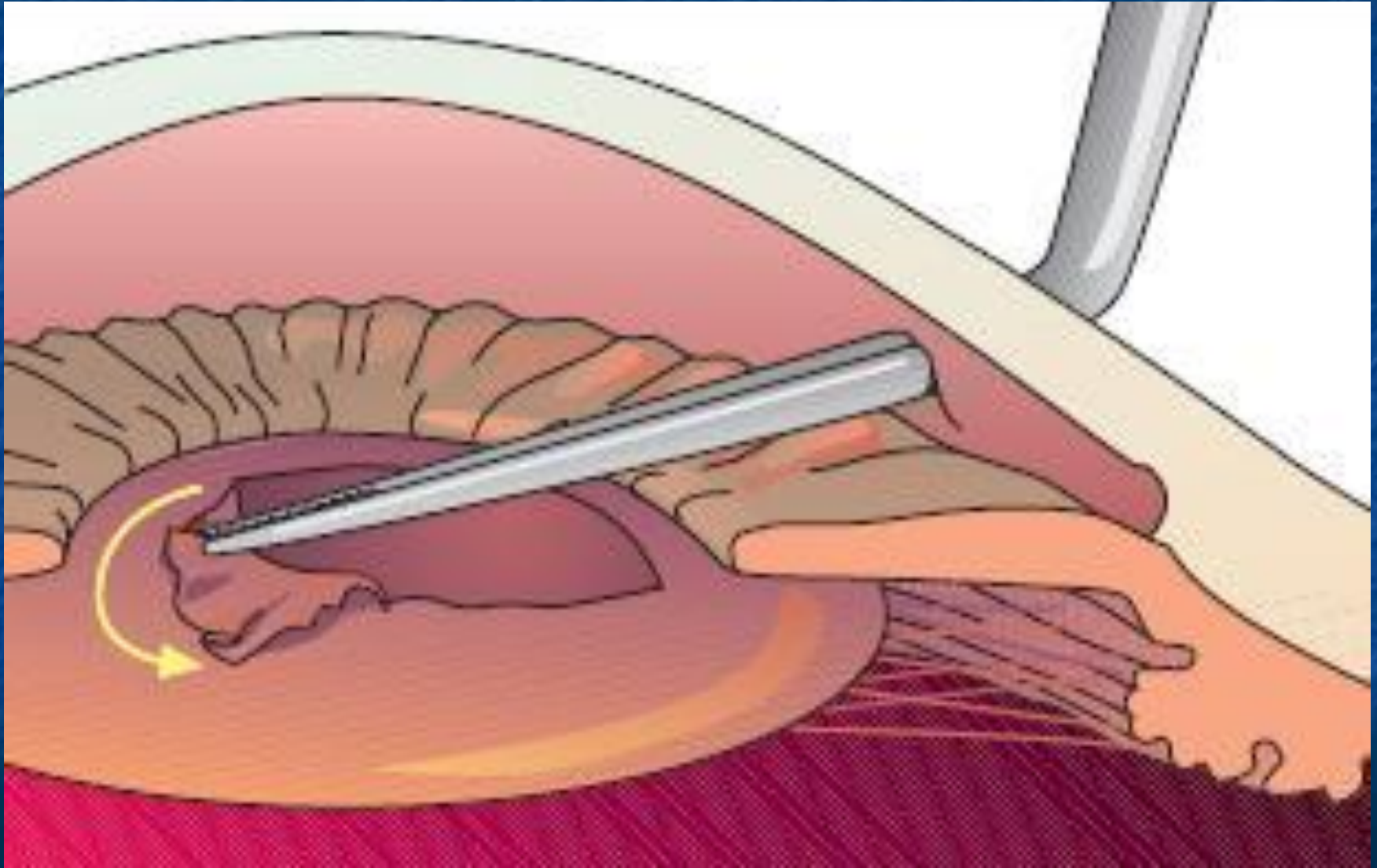
# Катаракта



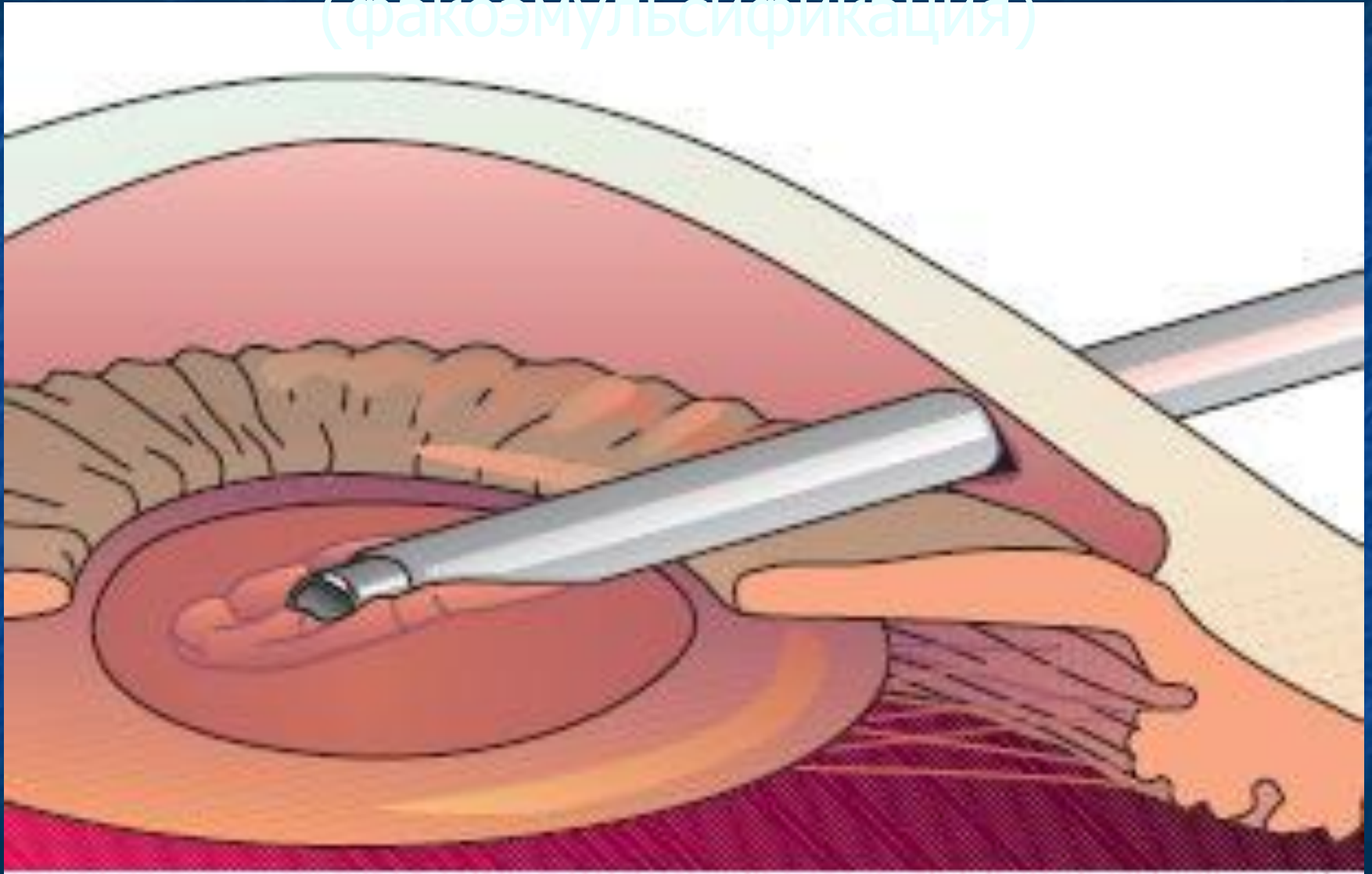
# Хирургическое лечение катаракты

Фильм №10 – Экстракапсулярная  
экстракция катаракты

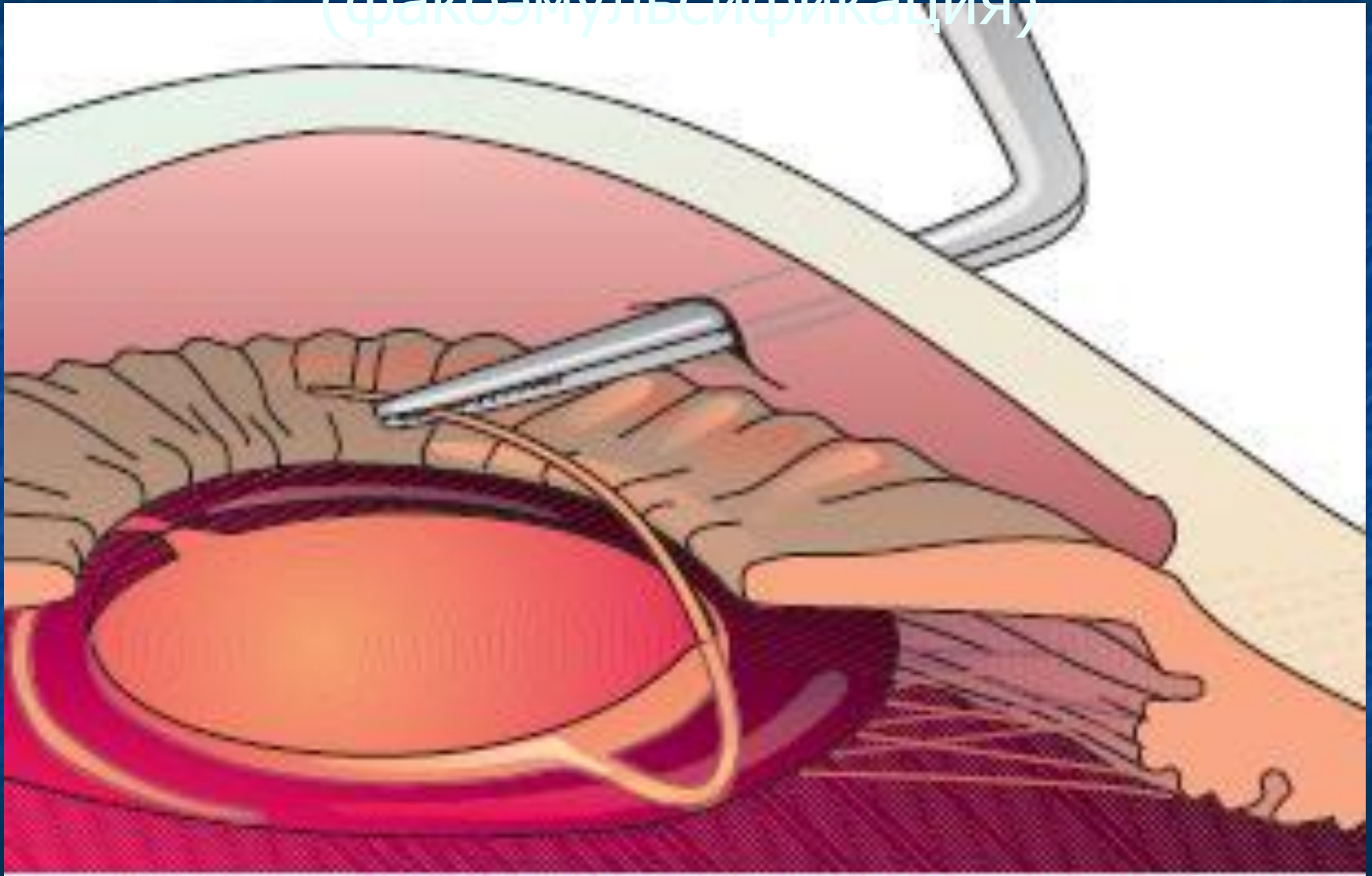
# Хирургическое лечение катаракты (факоэмульсификация)



# Хирургическое лечение катаракты (факоэмульсификация)



# Хирургическое лечение катаракты (факоэмульсификация)



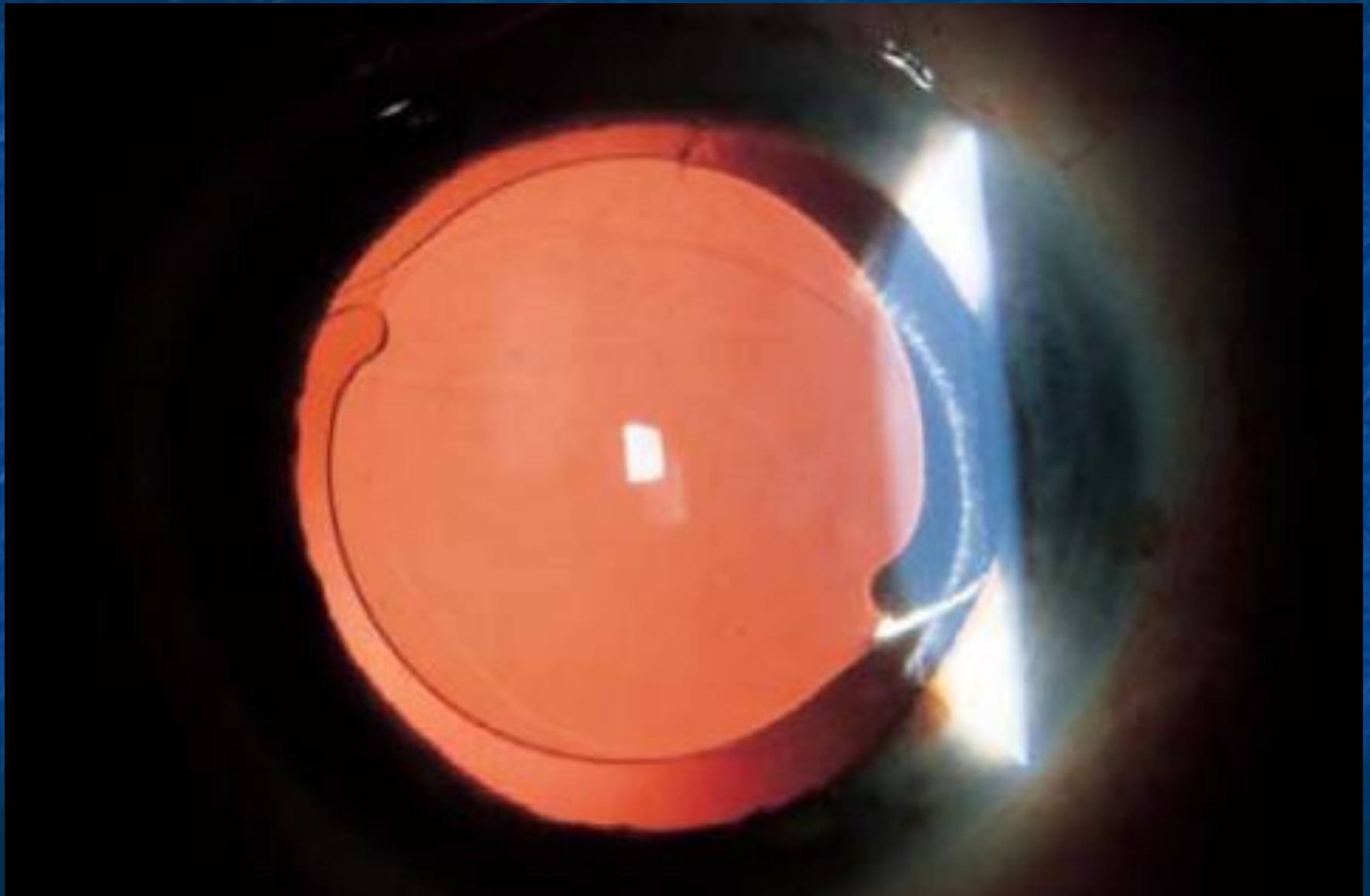
# Хирургическое лечение катаракты

Фильм №11 – Факоэмульсификация

Фильм №12 – Имплантация ИОЛ инжектором

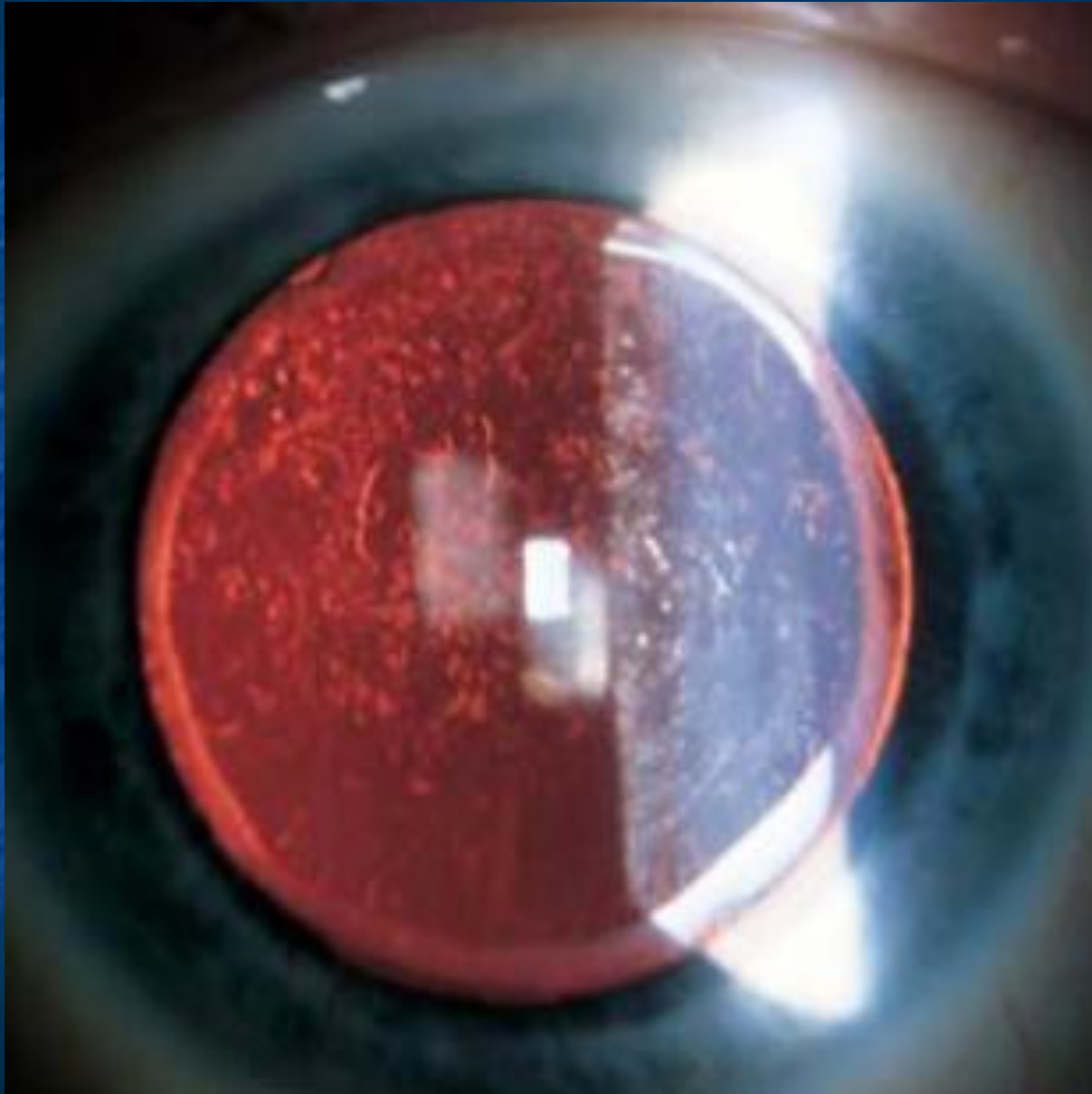
Фильм №13 – Имплантация ИОЛ пинцетом

# Результат хирургии катаракты





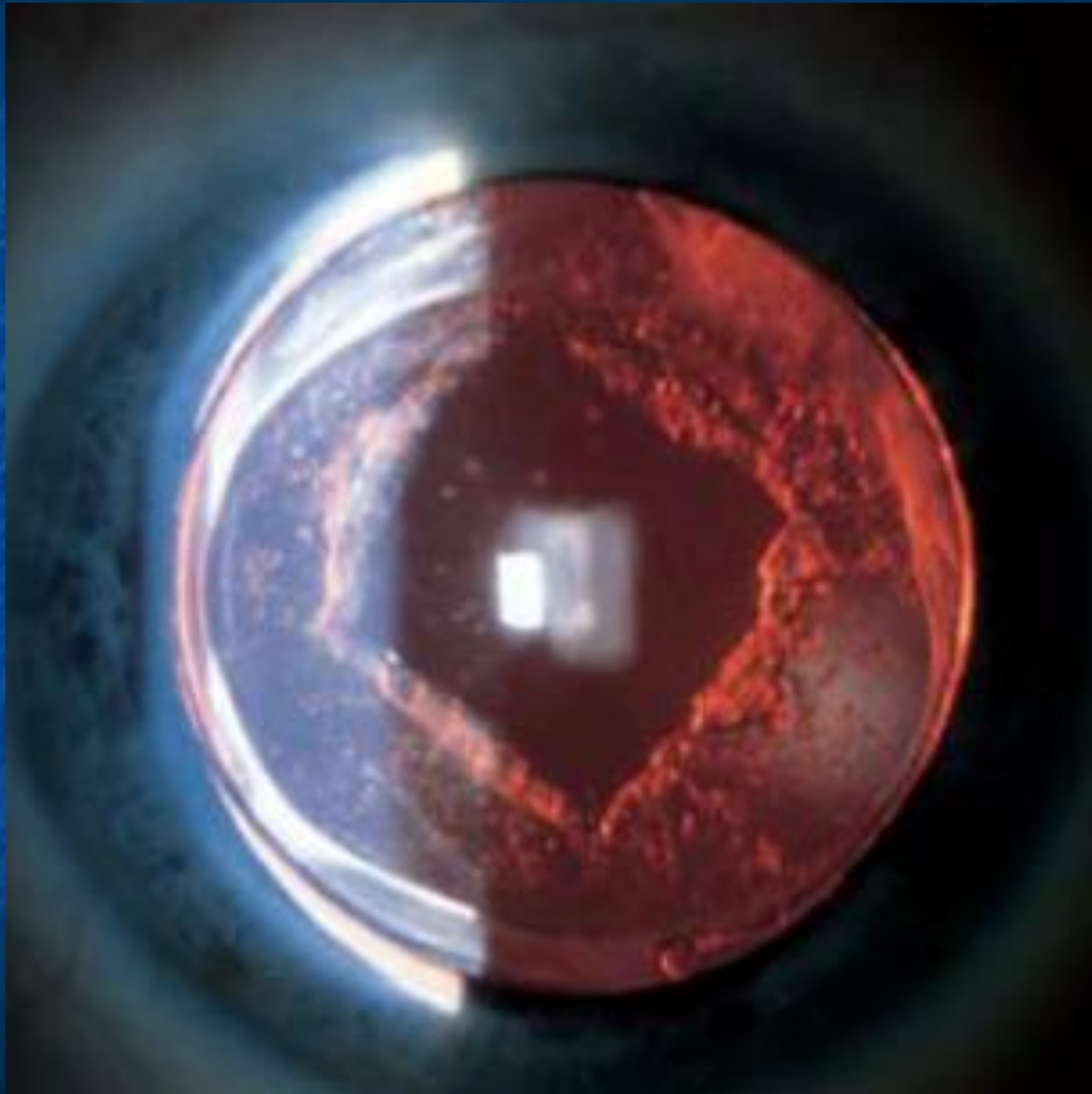
# Вторичная катаракта



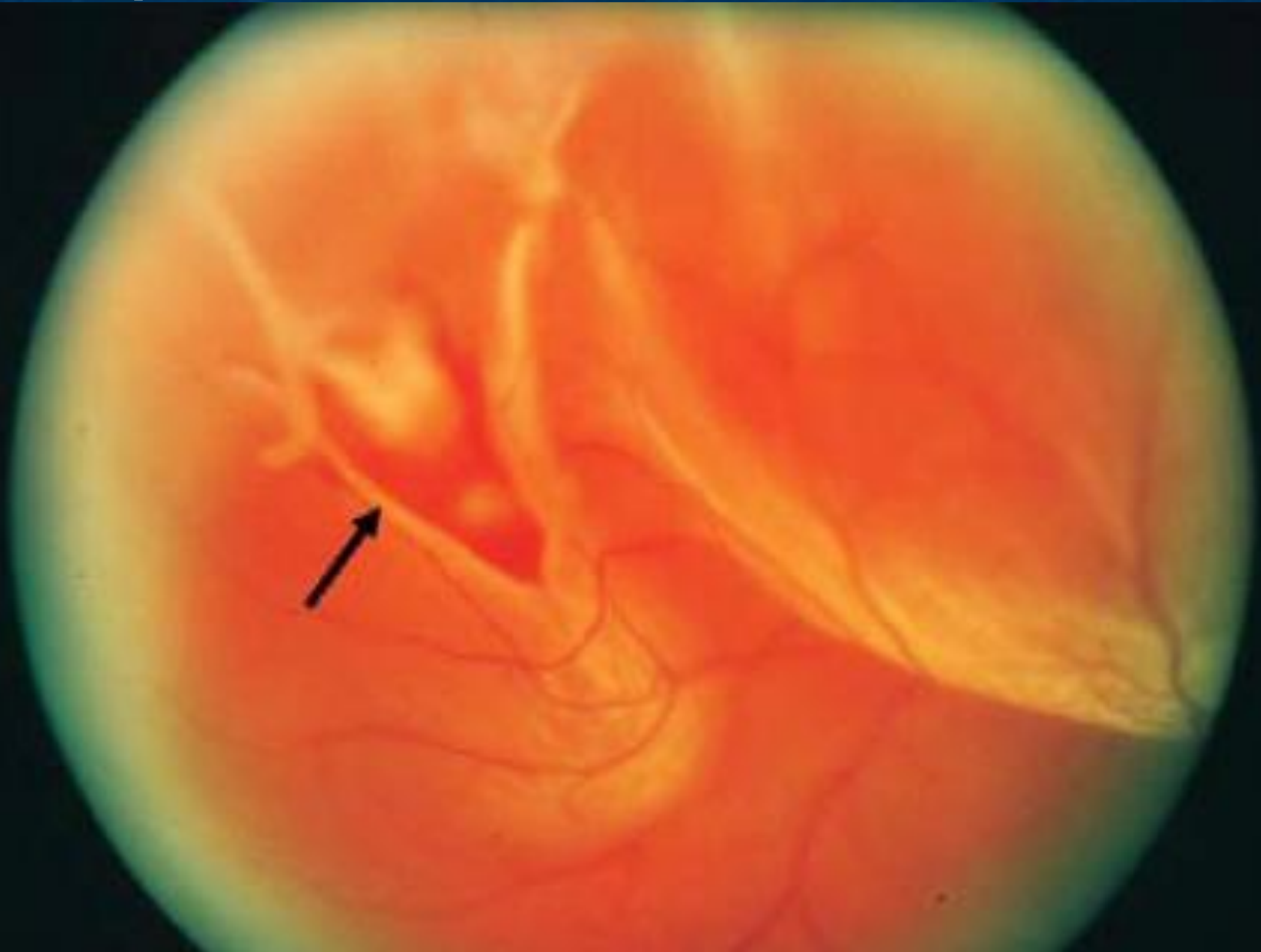
# Лечение вторичной катаракты

Фильм №14 – Лазерная капсулотомия

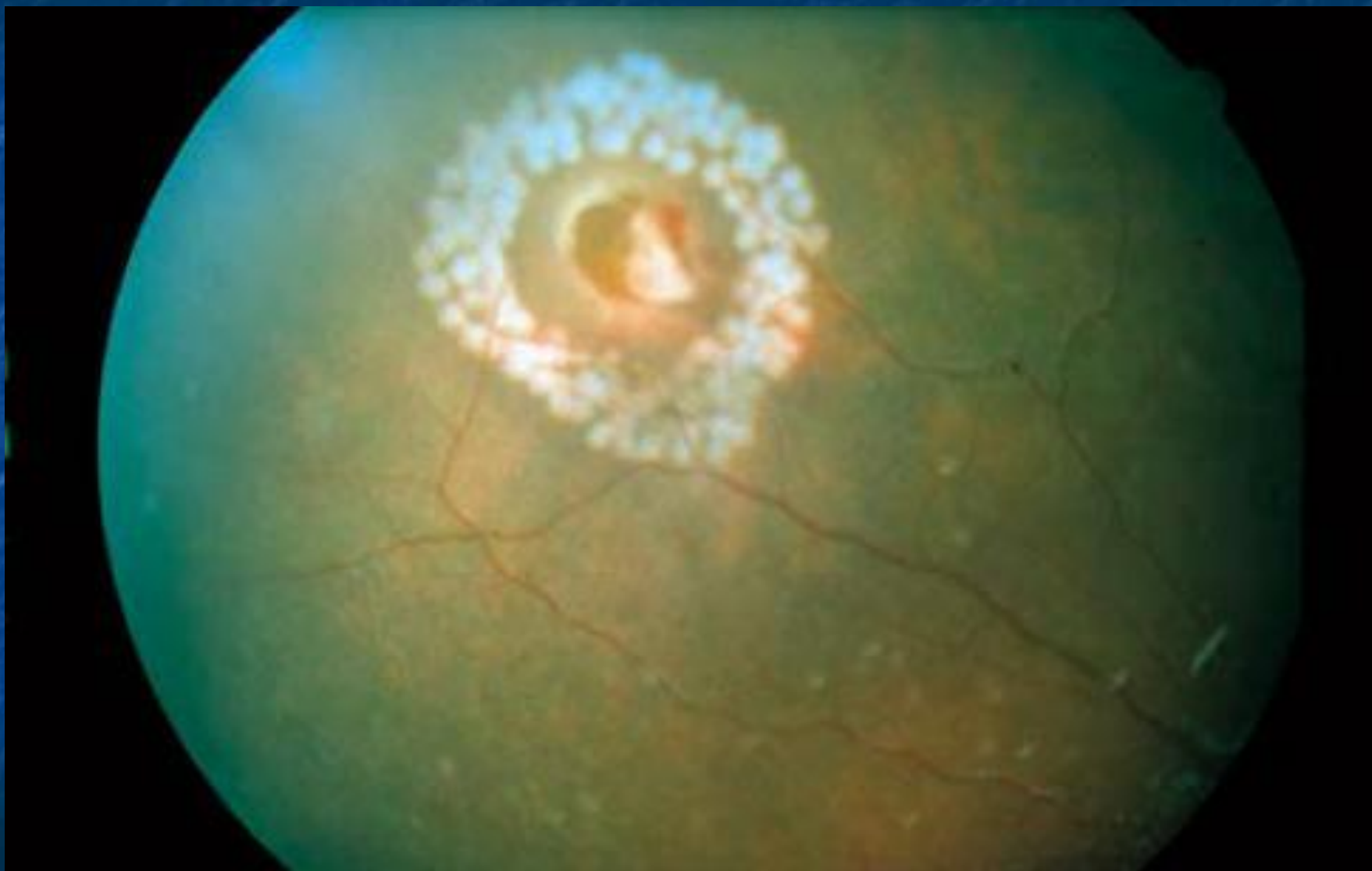
# Результат лазерной капсулотомии



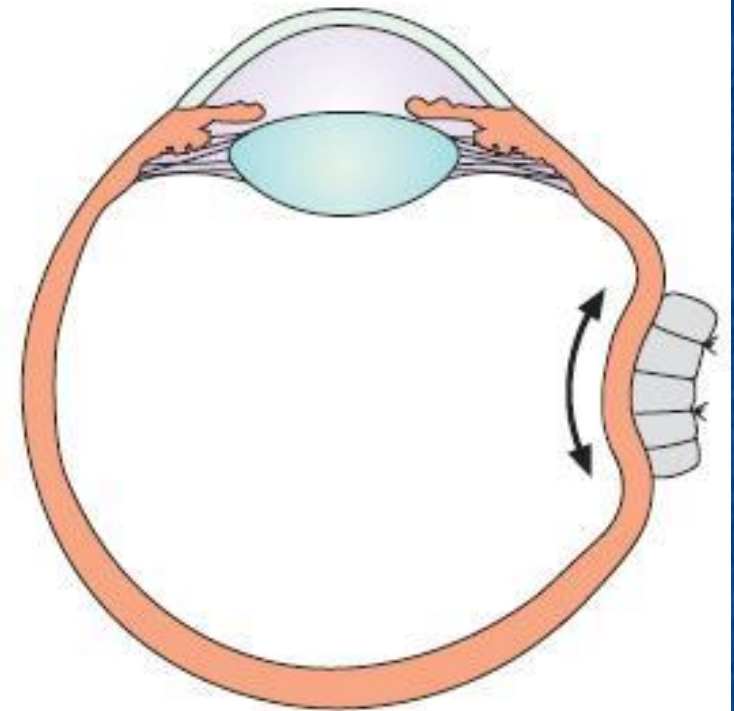
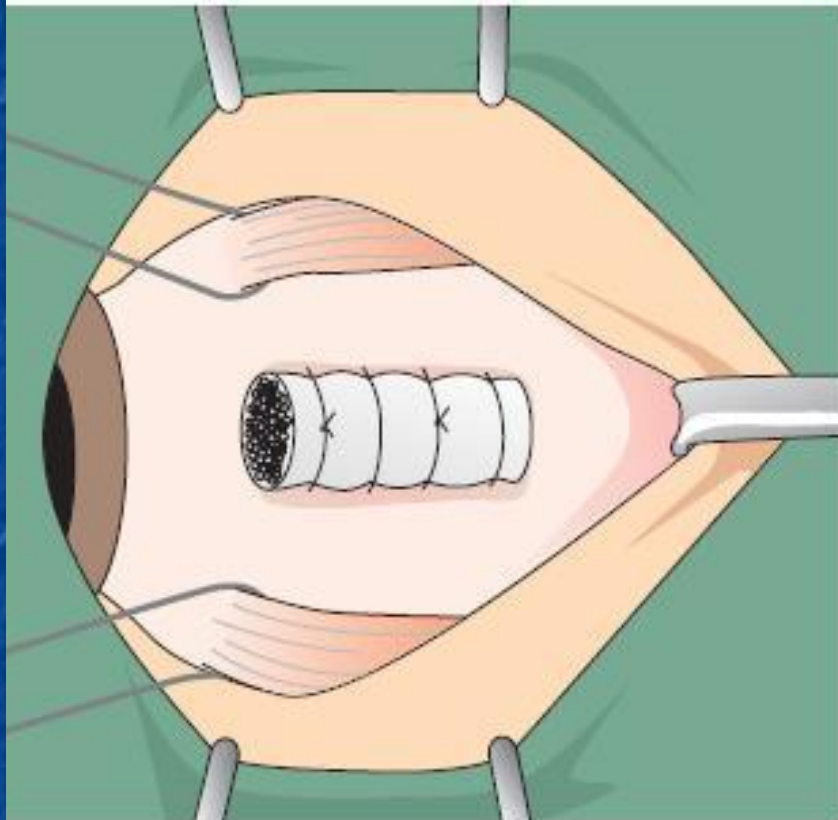
# Разрывы и отслойка сетчатки



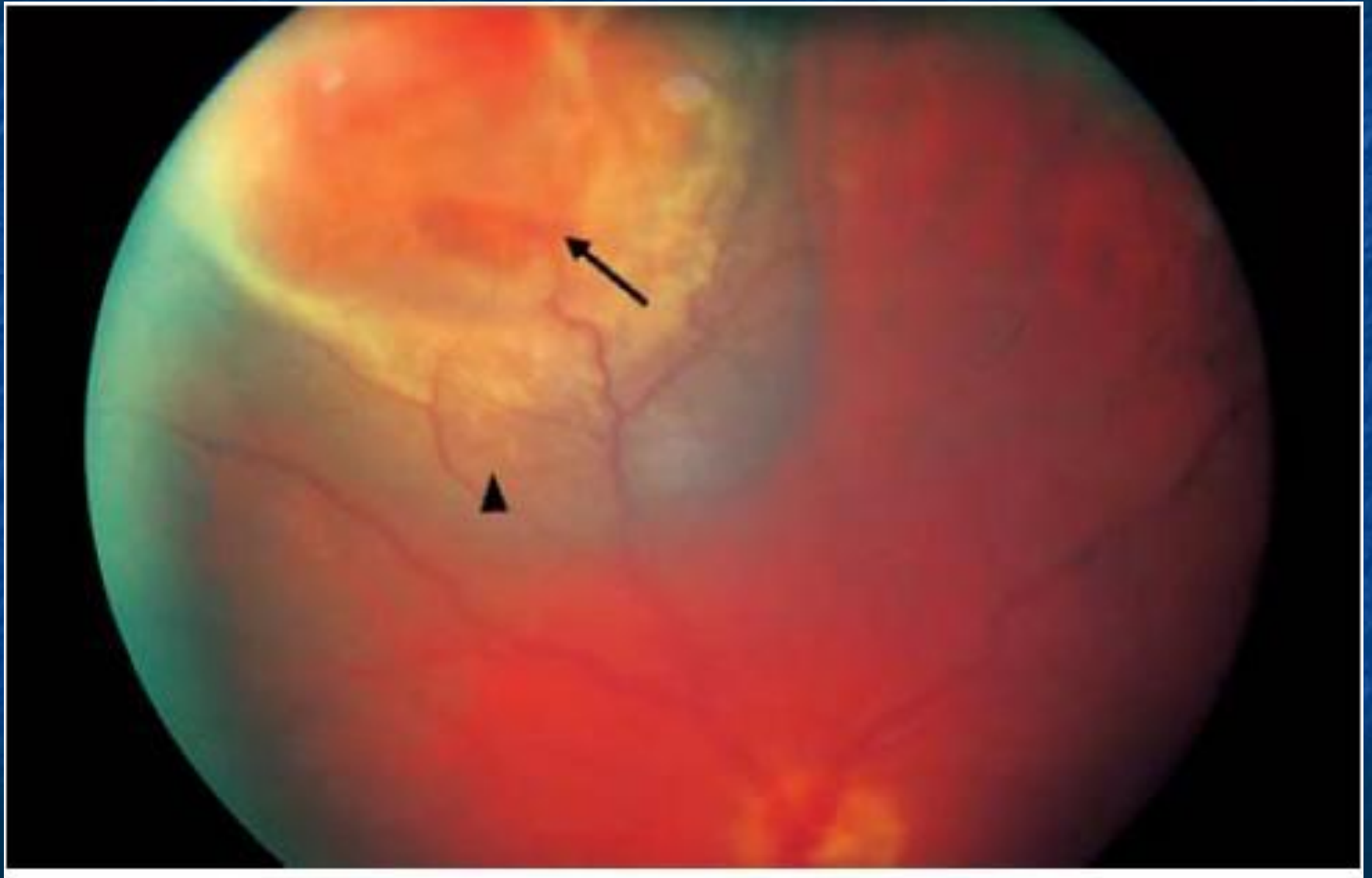
# Коагуляция краев разрыва сетчатки



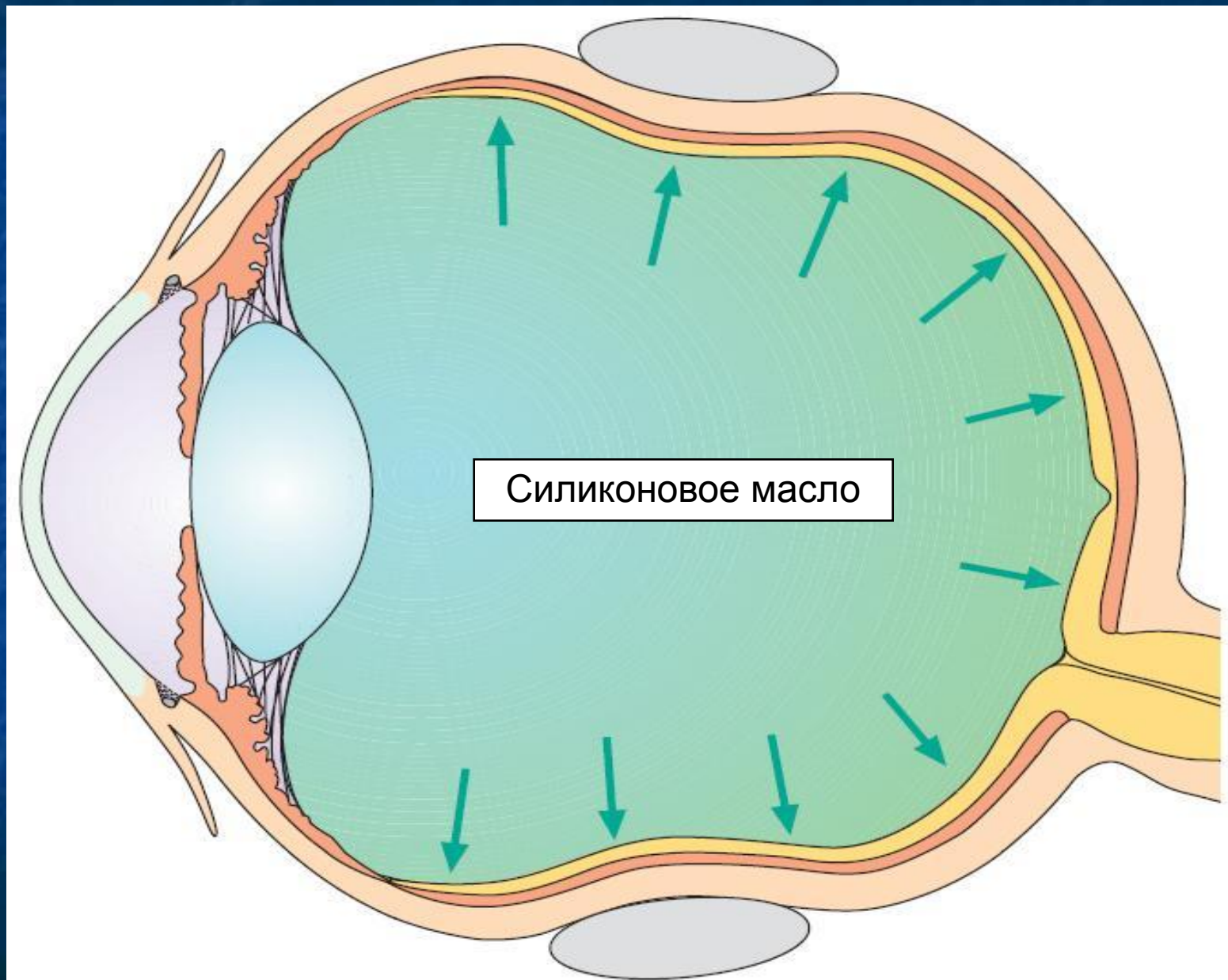
# Пломбирование склеры



# Пломбирование склеры



# Циркулярное пломбирование склеры



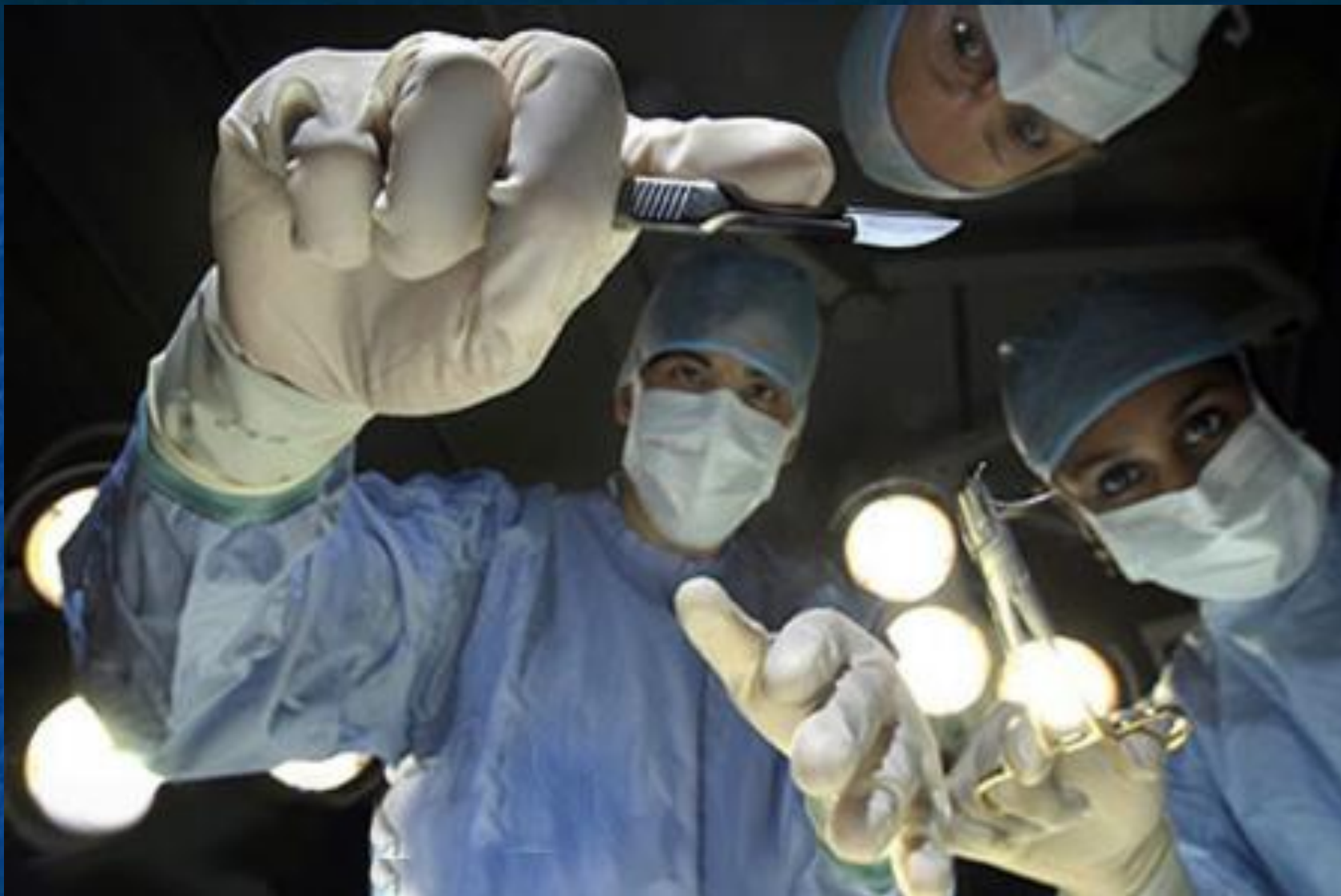

# Лечение отслойки и разрывов сетчатки

Фильм №15 – Циркулярное пломбирование  
склеры

Фильм №16 – Витрэктомия

Фильм №17 – Витрэктомия и коагуляция  
разрыва



Спасибо за внимание! 😊