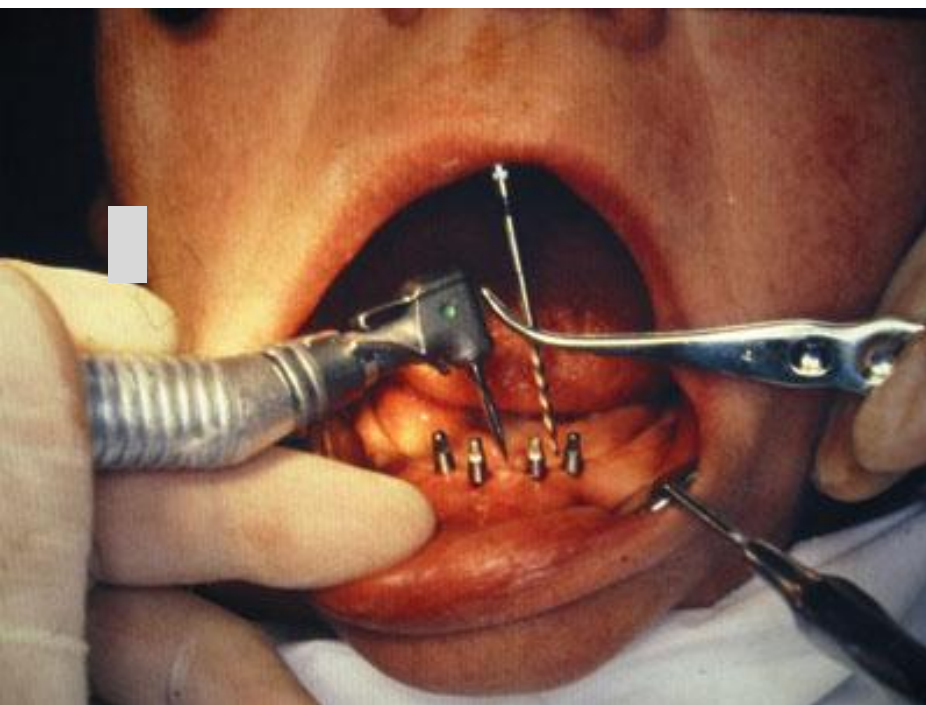


Тема: Дентальная имплантология (хирургический этап).

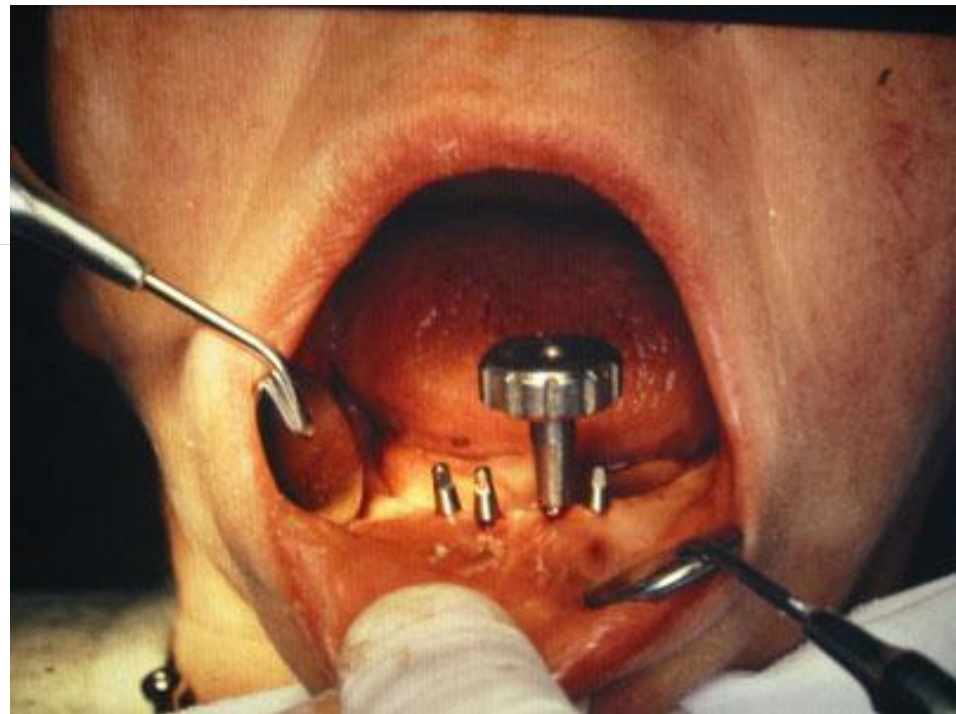План лекции:

1. Введение
2. Типы имплантации
3. Показания и противопоказания
4. Подготовка к операции
5. Техника операции
6. Заключение

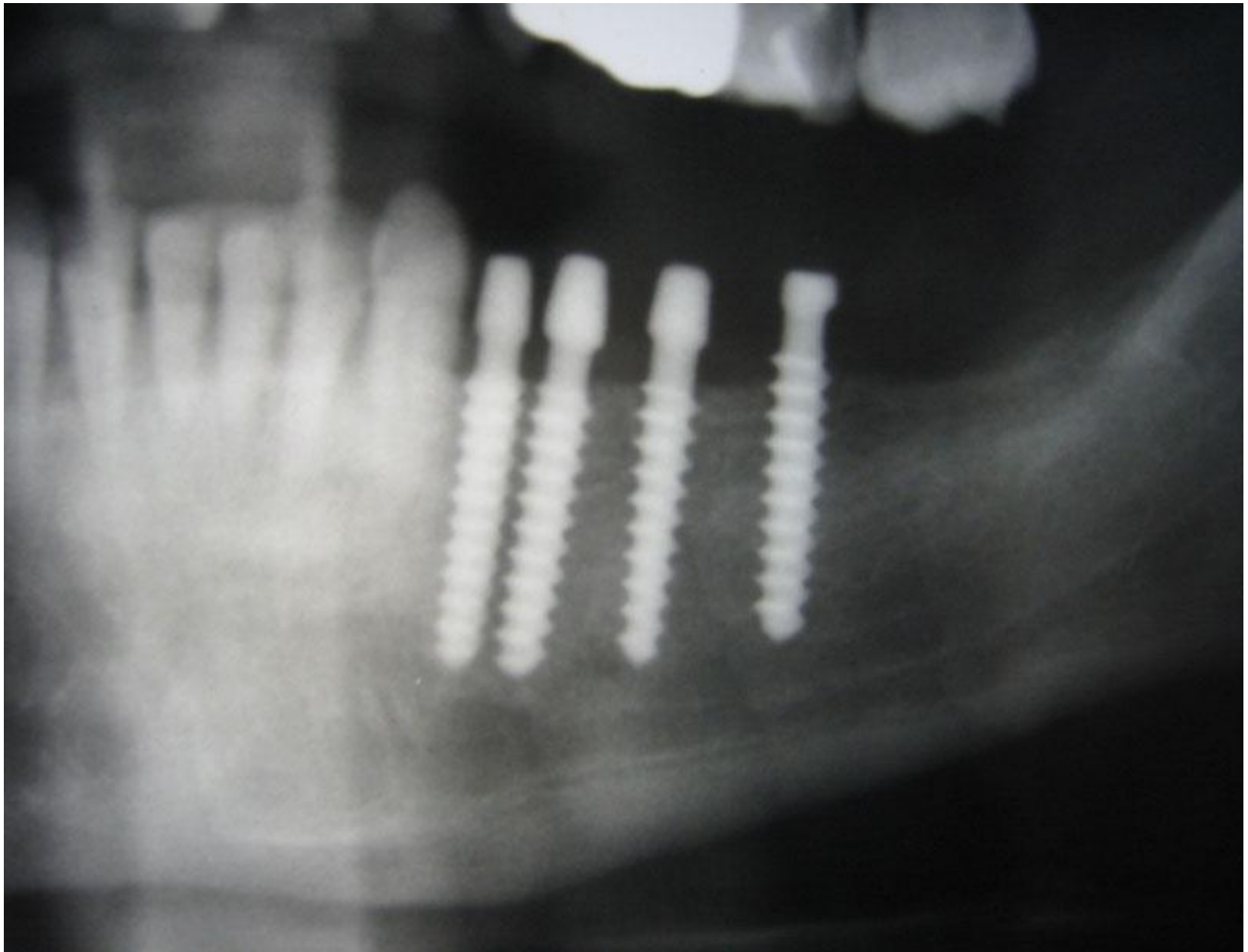
доцент кафедры хирургической
стоматологии, к.м.н. Пинелис Ю.И.

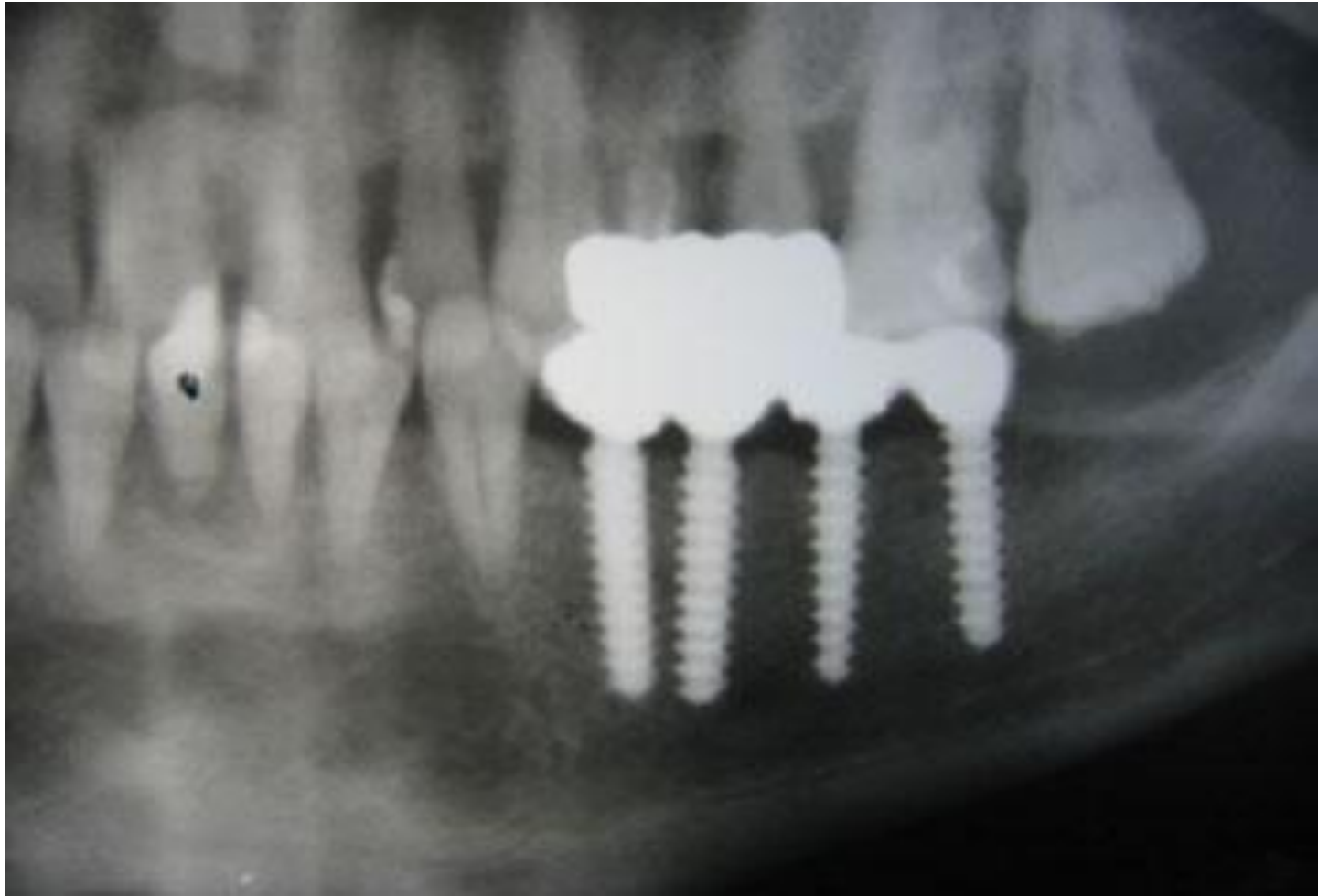


Демонстрация инструментов,
используемых для установки
конических винтовых
имплантатов

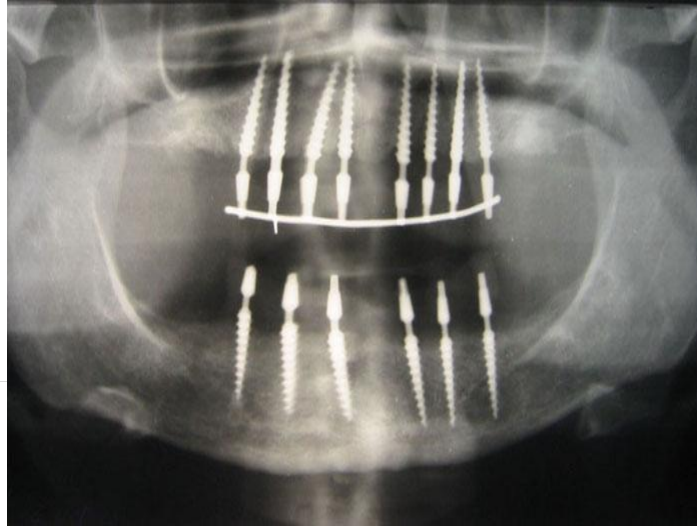


Ключ на головке имплантата.

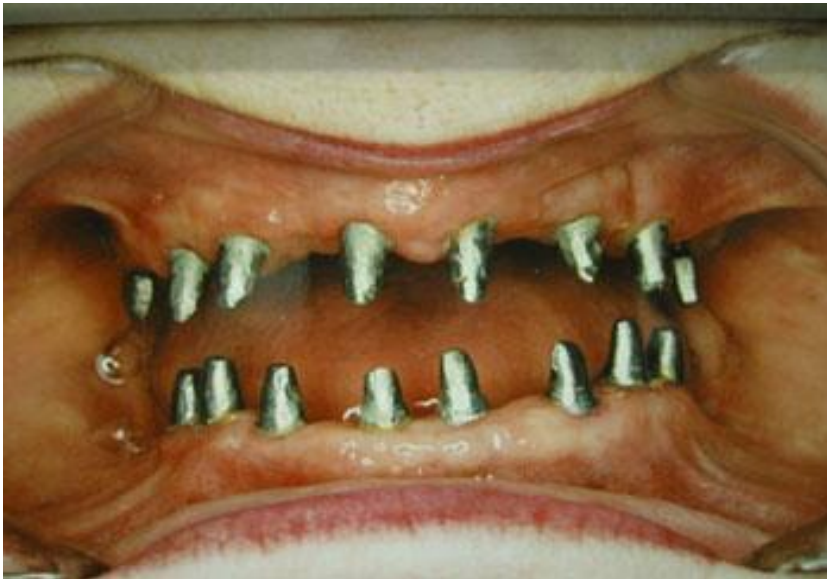



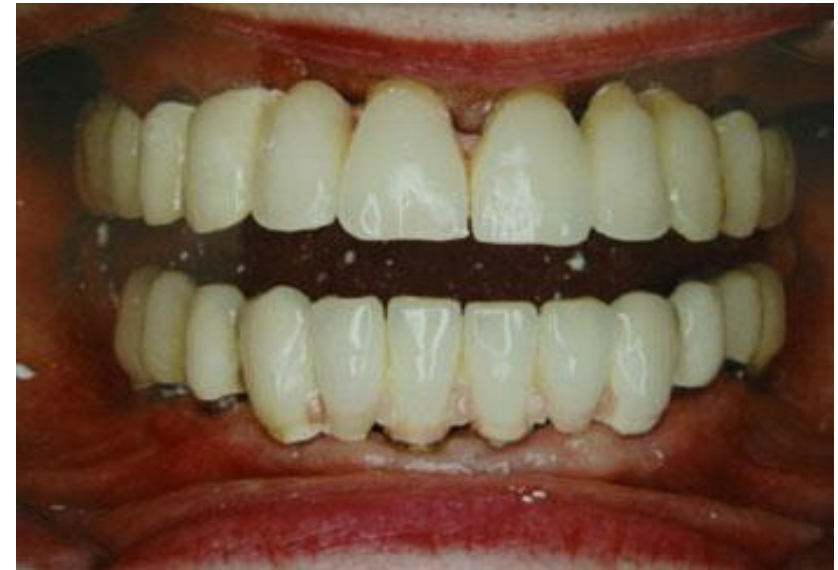- Контрольная рентгенограмма через 3 года после имплантации. Протезирование завершено через 1 месяц после имплантации.



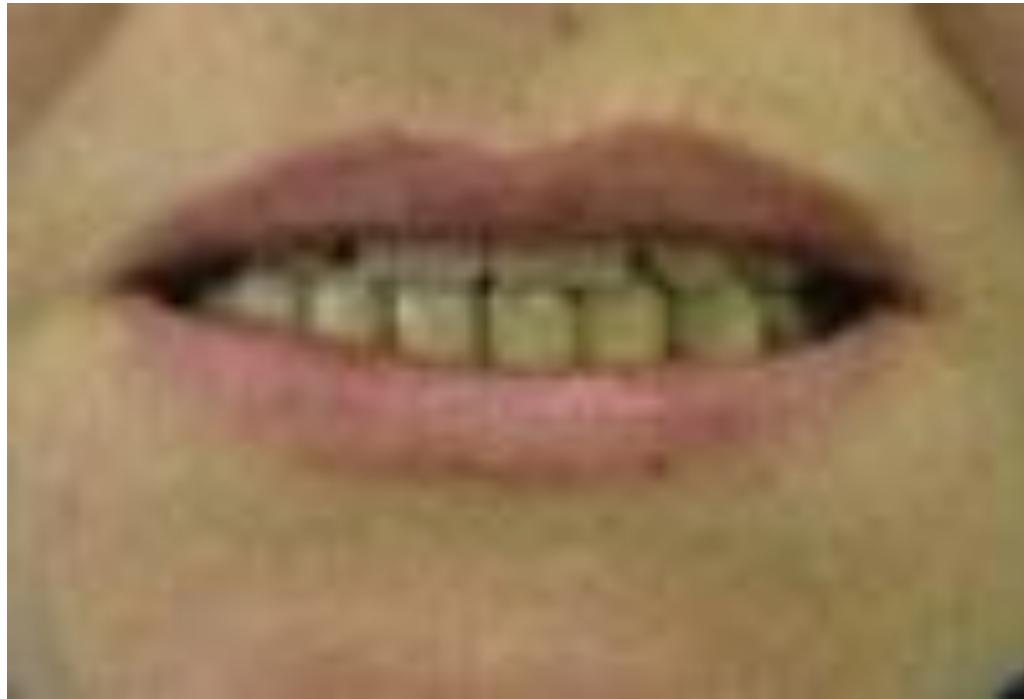Контрольная рентгенограмма после установки 14 Конических винтовых имплантатов. В день операции установлены провизорные акриловые протезы.



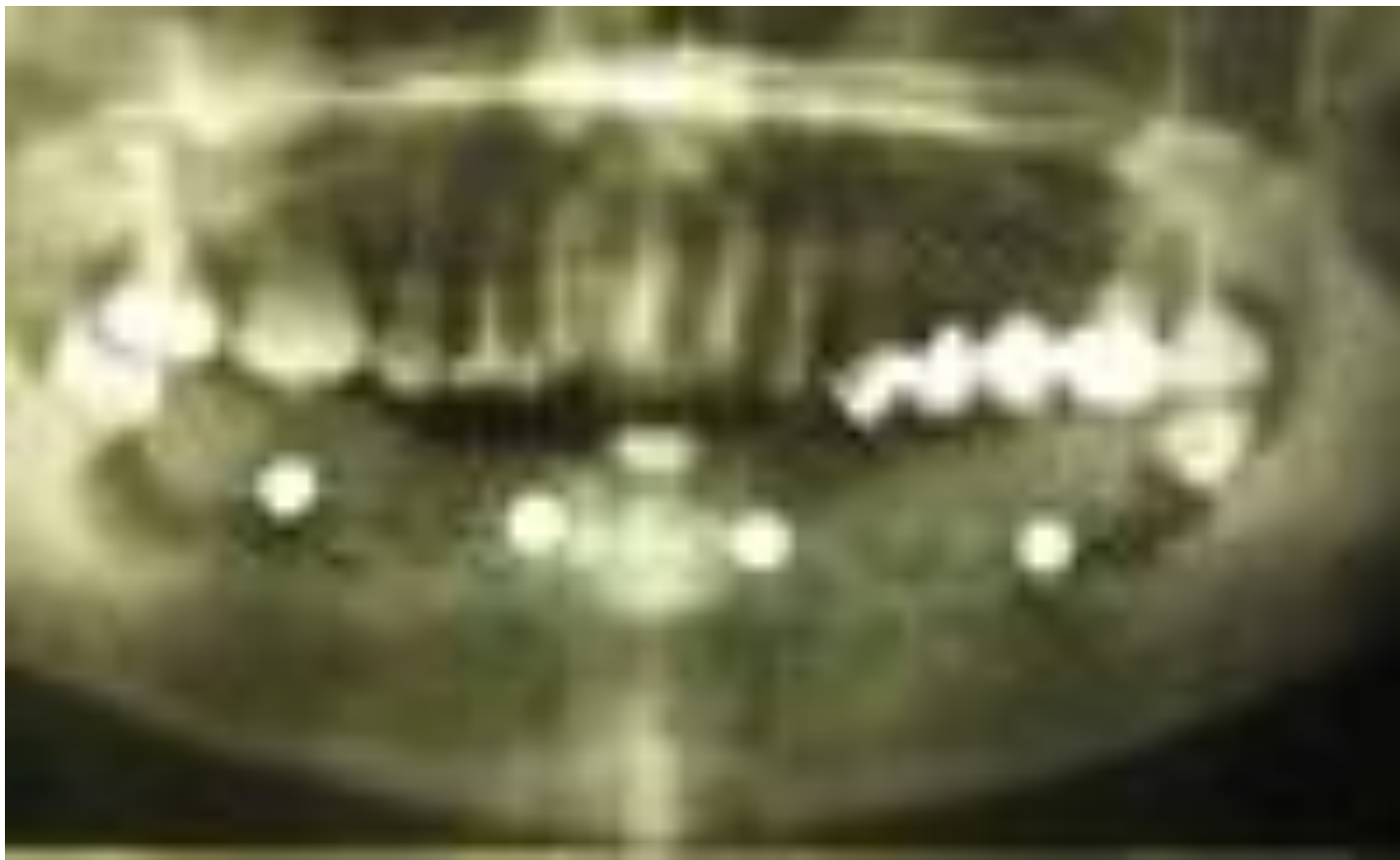
Внешний вид больной через 1,5 месяца после установки 16 имплантатов в беззубые альвеолярные отростки.



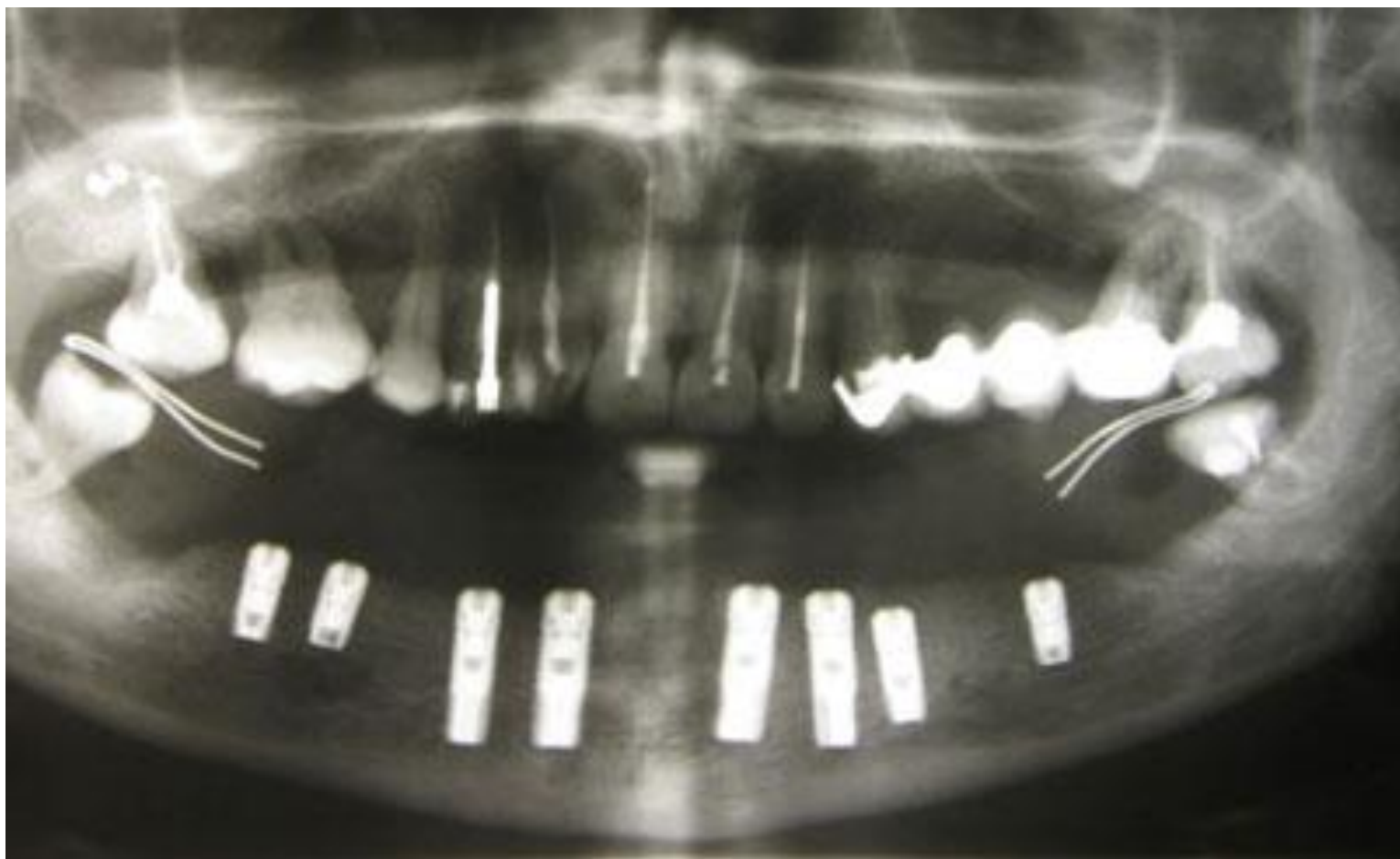
Металлокерамические протезы на имплантатах. Для обеспечения гигиенических процедур созданы щелевидные промывные пространства над слизистой оболочкой.



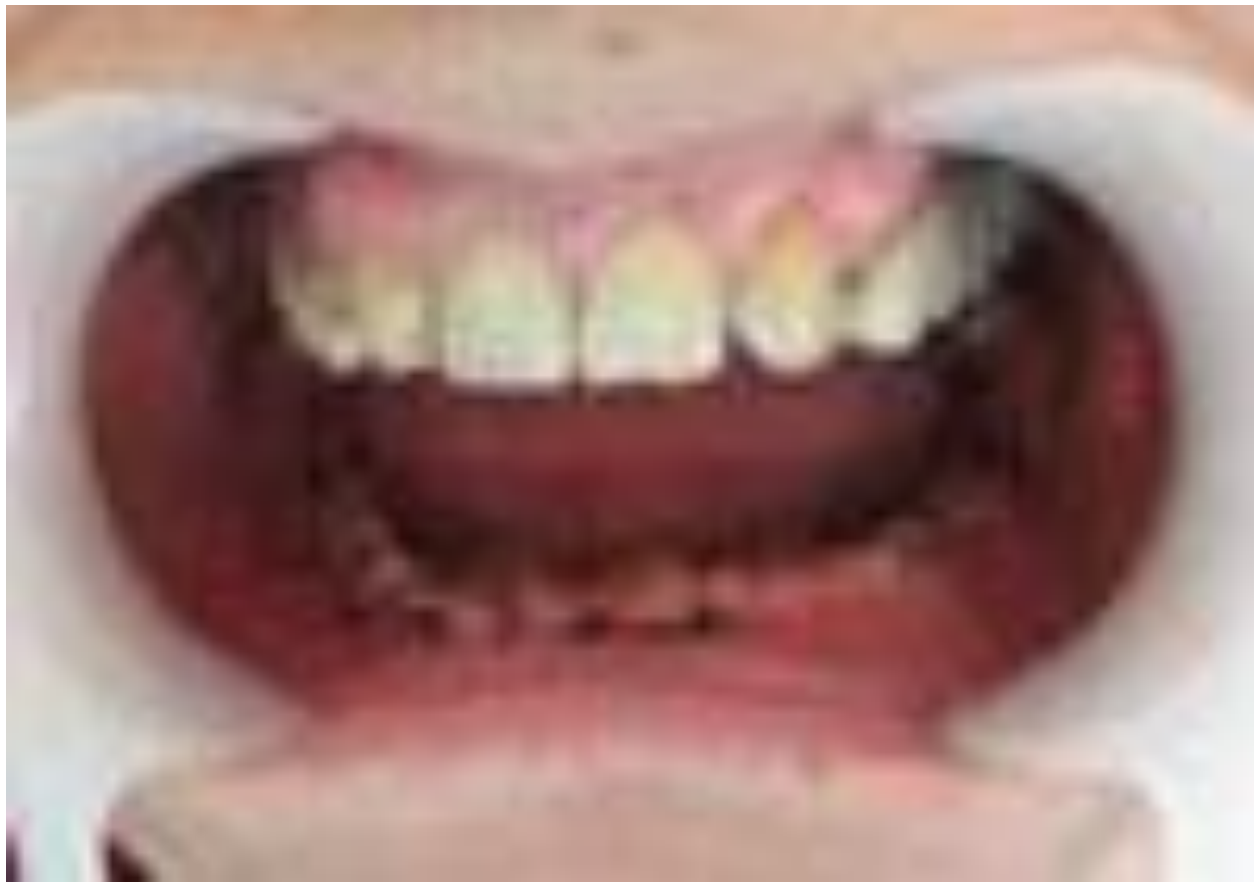Пациент П 40 лет обратился в декабре 2005 года с жалобами на болевые ощущения в области опорных зубов нижней челюсти, обнажение корней зубов, подвижность ортопедической конструкции вместе с опорными зубами, запах изо-рта, воспаление десны и желанием провести рациональное протезирование.



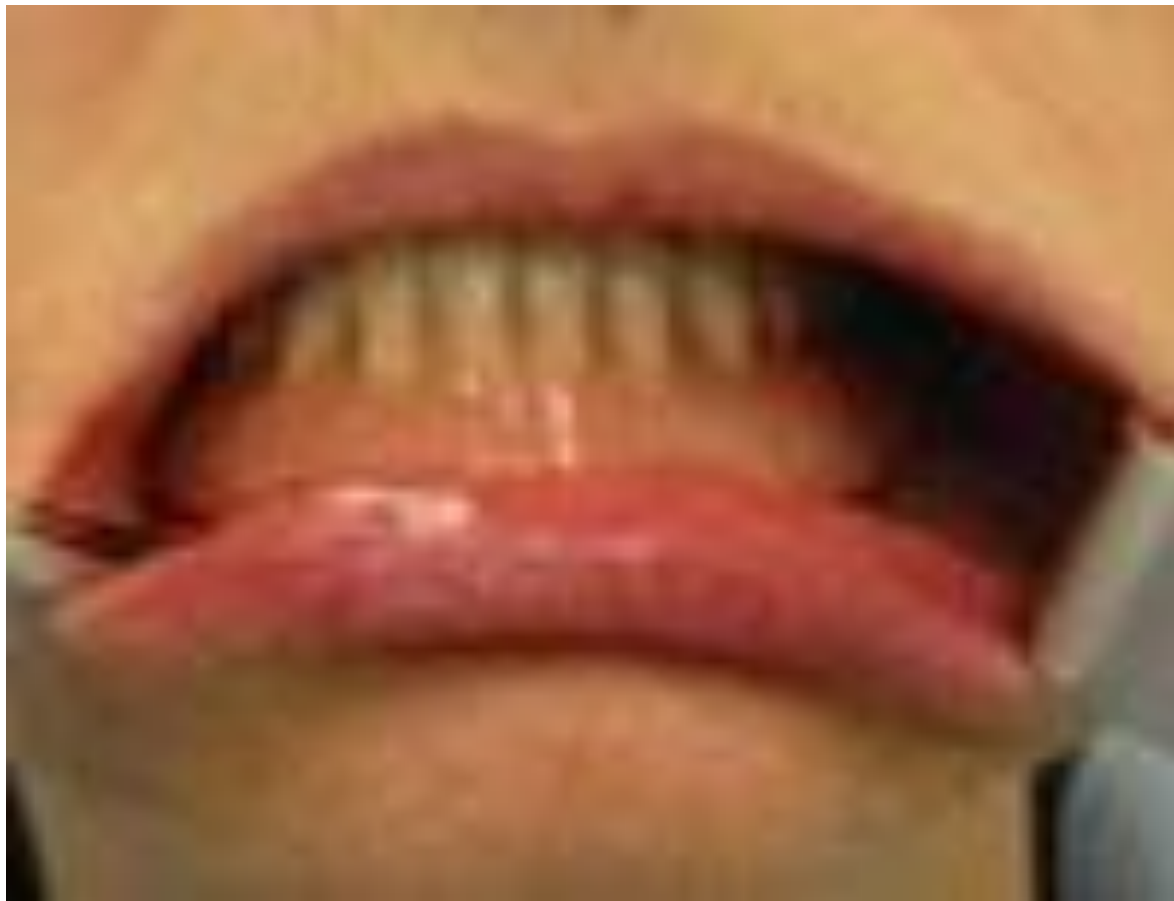- С использованием калибровочных шариков произведена рентгенография нижней челюсти, выбраны места установки имплантатов и их величина. В качестве операционного шаблона использовался временный съемный протез с подготовленными отверстиями



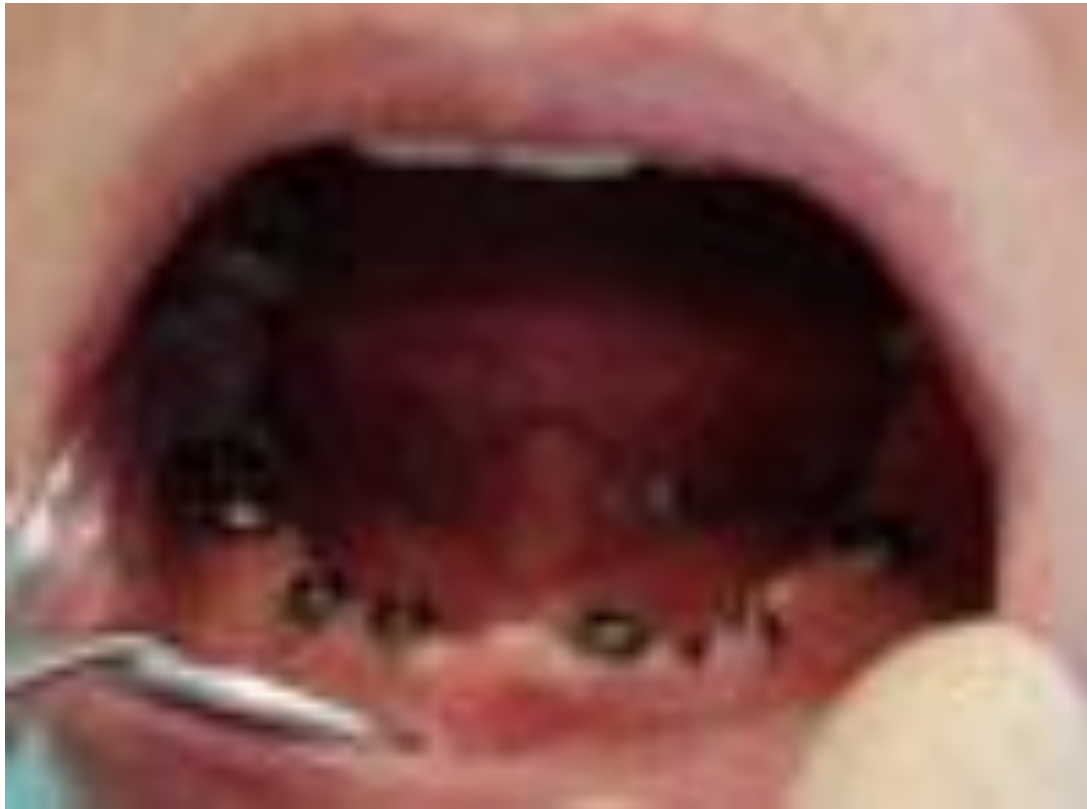- Установка имплантатов в соответствии с хирургическим протоколом и планом ортопедического лечения. Достигнута хорошая первичная стабилизация имплантатов. Используются имплантанты диаметром 4,0 мм от 8-ми до 15 мм.



Послеоперационный период без особенностей.
Рана зажила первичным натяжением. Швы сняты на 10-е сутки.



- Ввиду отказа пациента от немедленного протезирования на имплантатах ношение временного съемного протеза продолжено после перебазирования. Проводилось наблюдение и ортопедическое лечение на верхней челюсти.



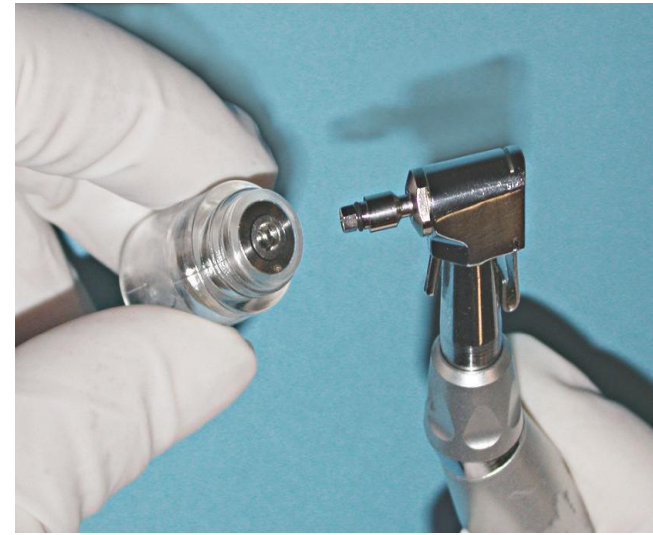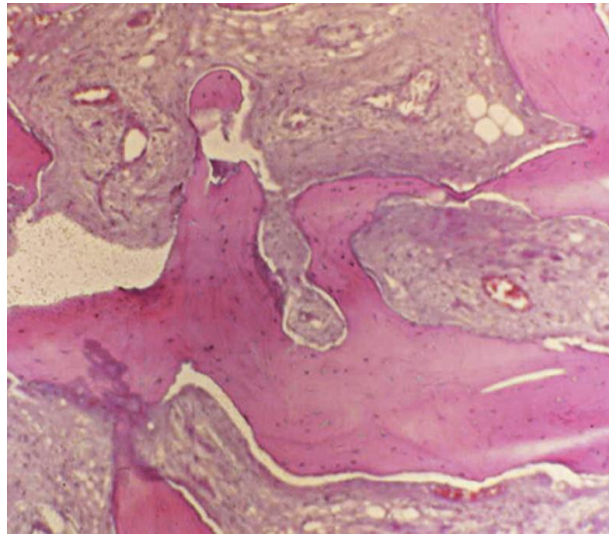
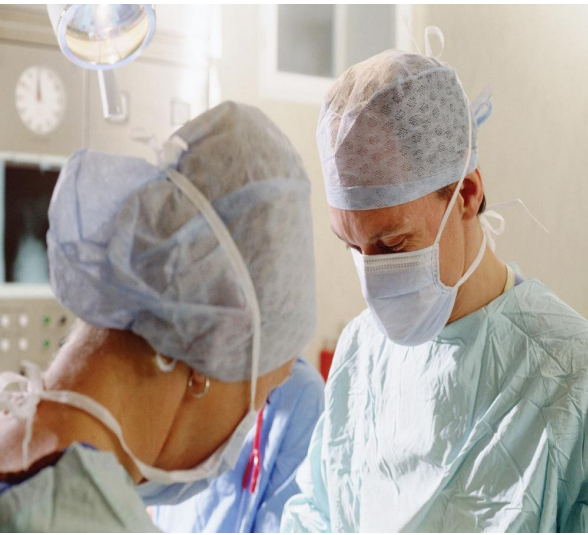- После ношения формирователей десны произведена замена на угловые 20-градусные абатменты с целью снятия слепка.



- Фотография естественной улыбки с изготовленными протезами. На верхней челюсти комбинация съемного (бюгельный) и несъемного протезов. На нижней челюсти несъемный протез на имплантатах.

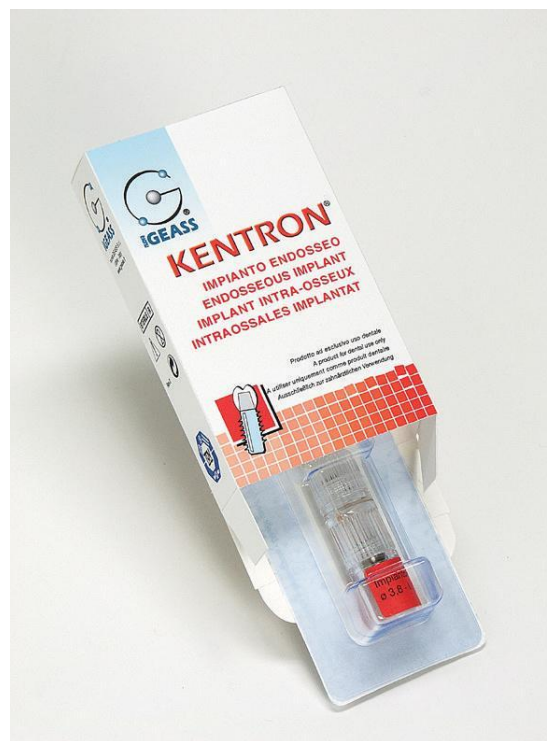KENTRON

Имплантационно-протетическая линия

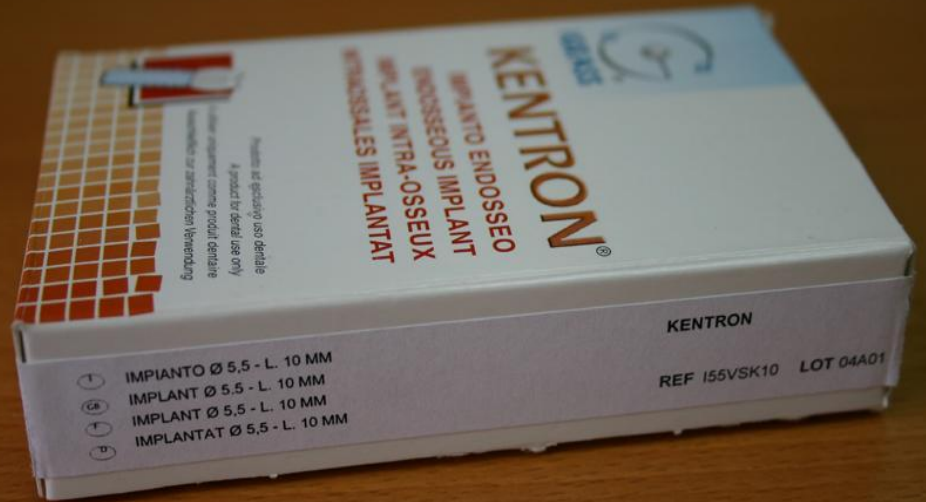

KENTRON Имплантационно-протетическая линия

- Двухэтапная имплантационная система
- Пескоструйная обработка поверхности
- Полированная шейка



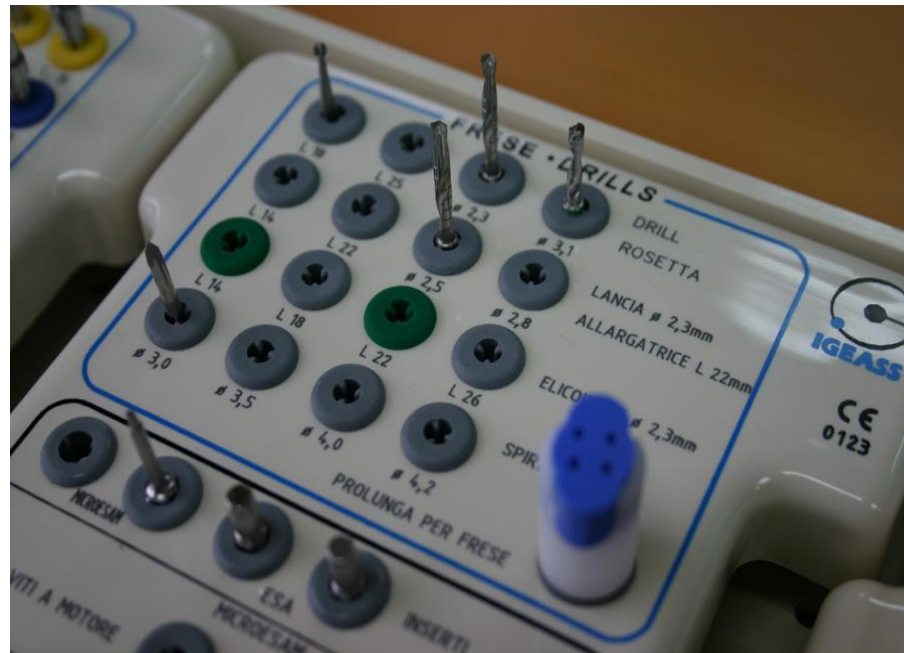
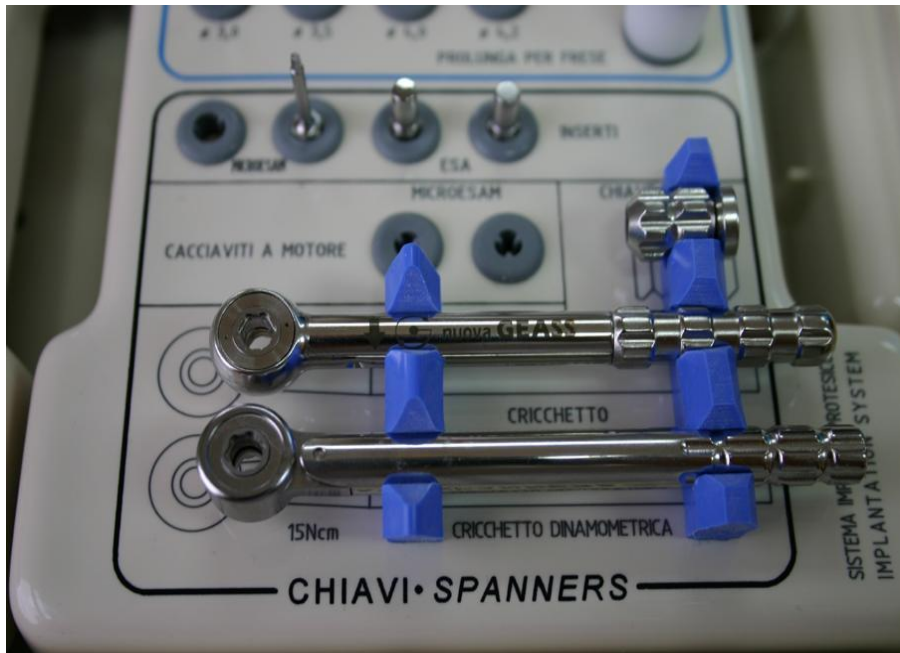


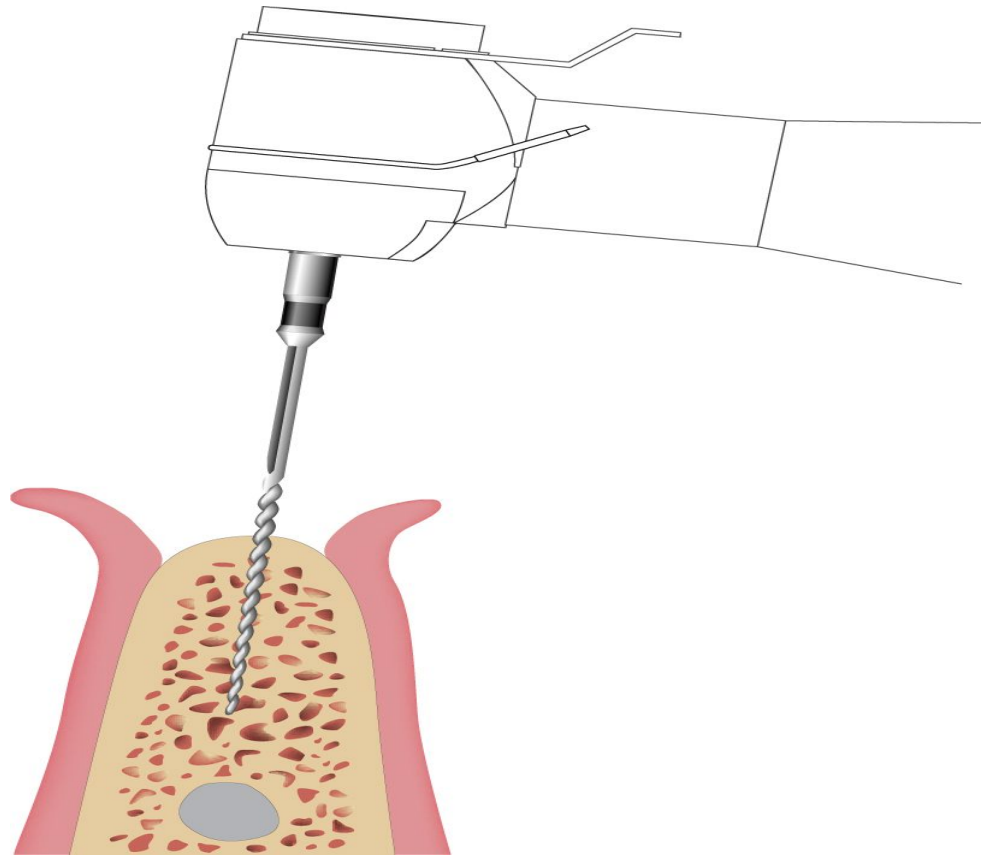


ХИРУРГИЧЕСКИЙ ЭТАП



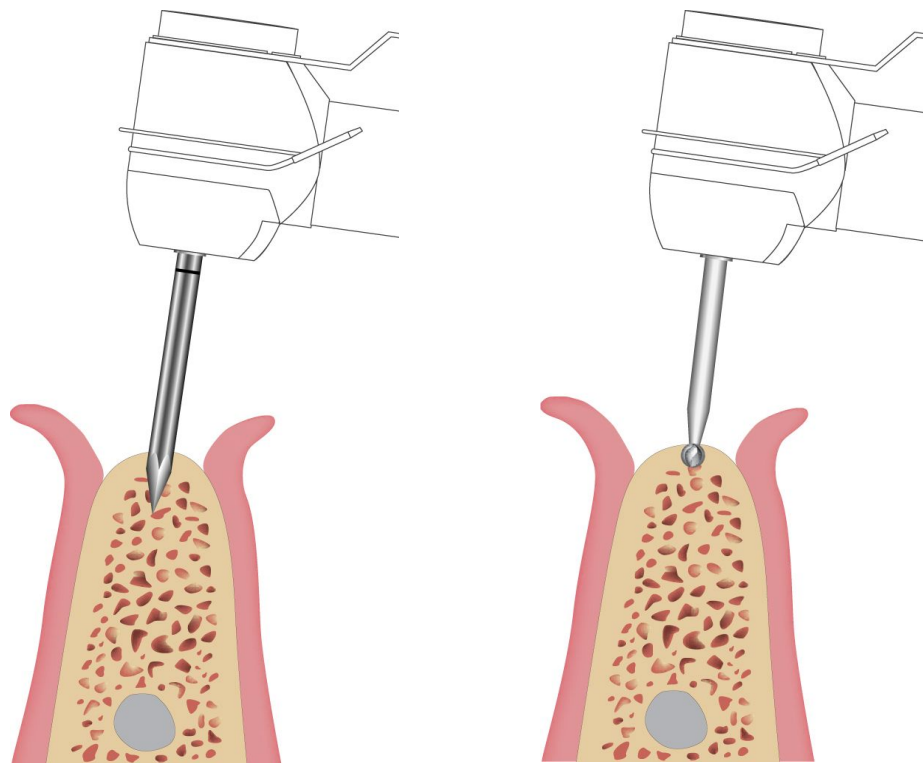
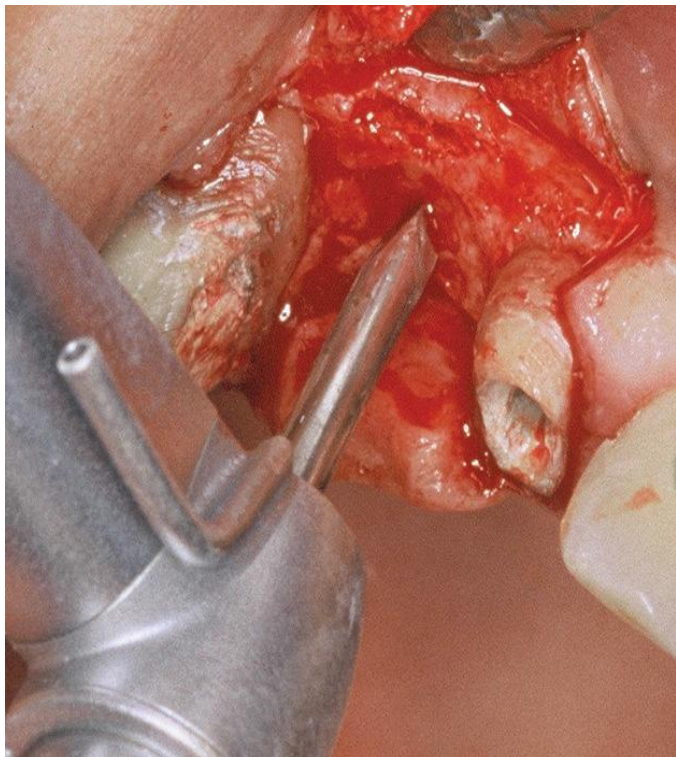


Хирургический протокол



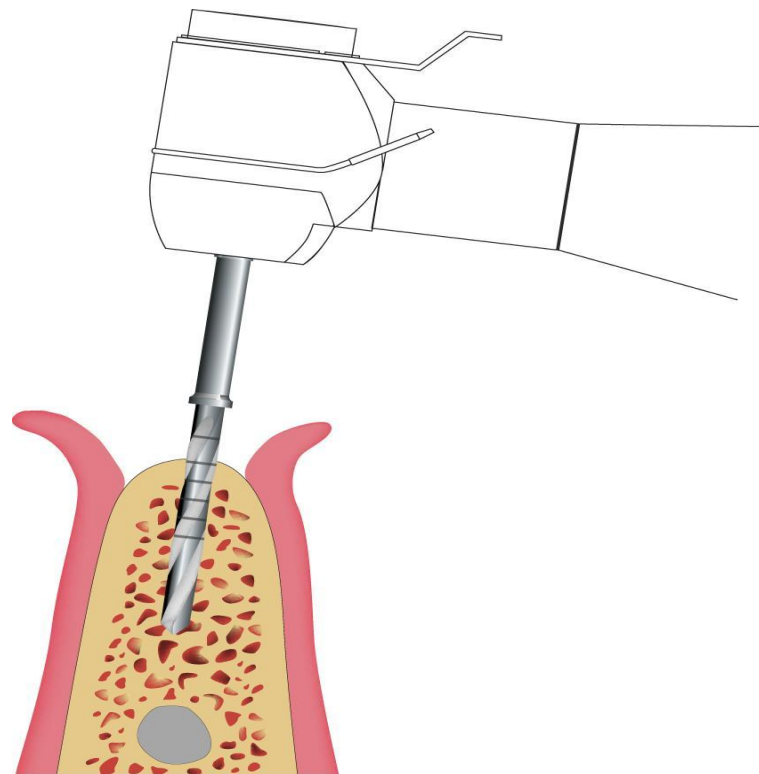
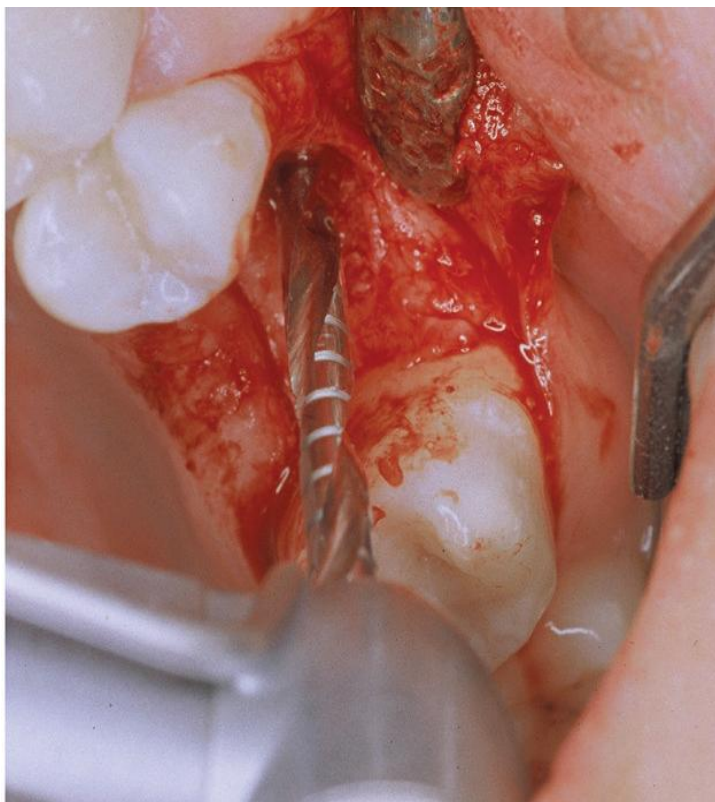
Первичное прохождение кости для определения оси имплантата
При необходимости проводится рентгенологический контроль со сверлом

Хирургический протокол



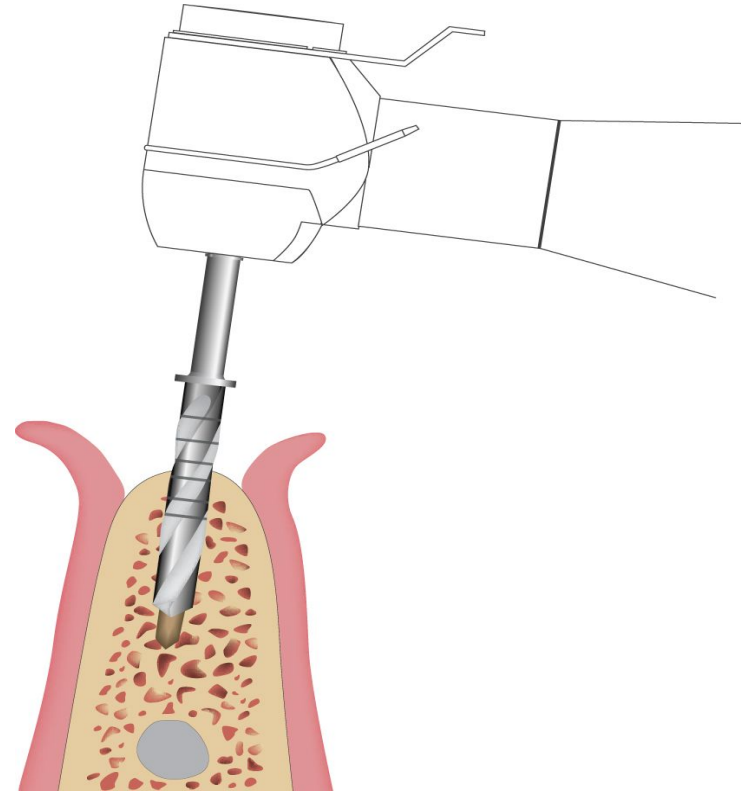
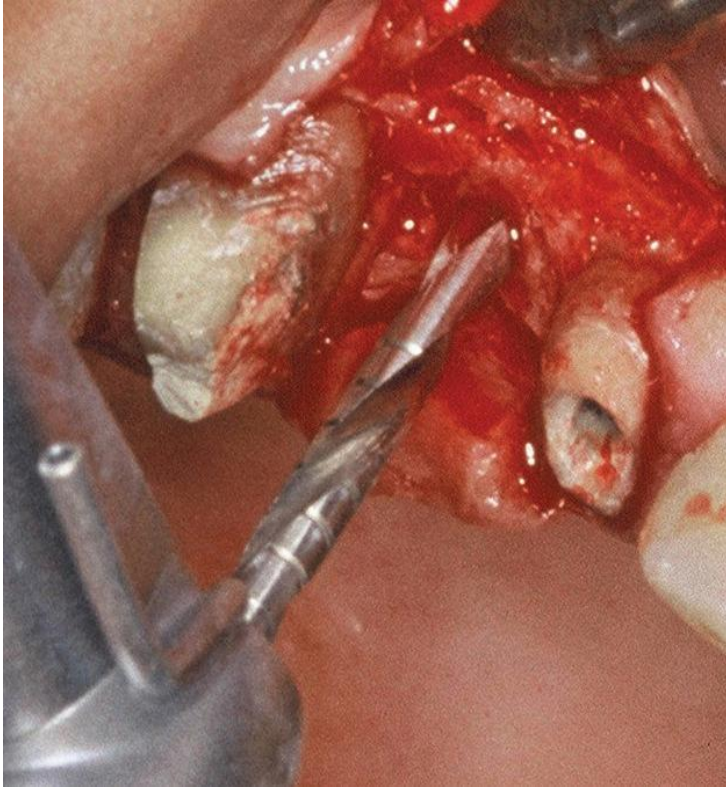
Препарирование гребня кости. С помощью копьевидного сверла или шаровидного бора перфорируется кортикальная пластинка и формируется вход в ложе кости. Эти 2 сверла не используются для препарирования кости вглубь.

Хирургический протокол



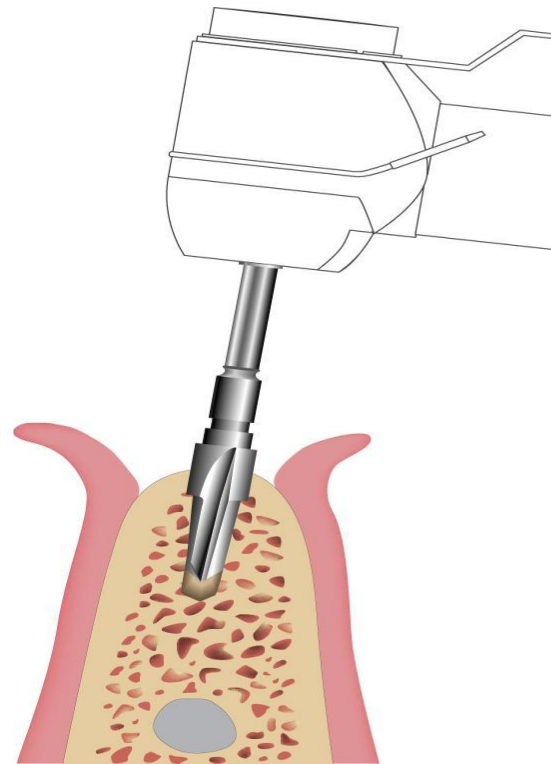
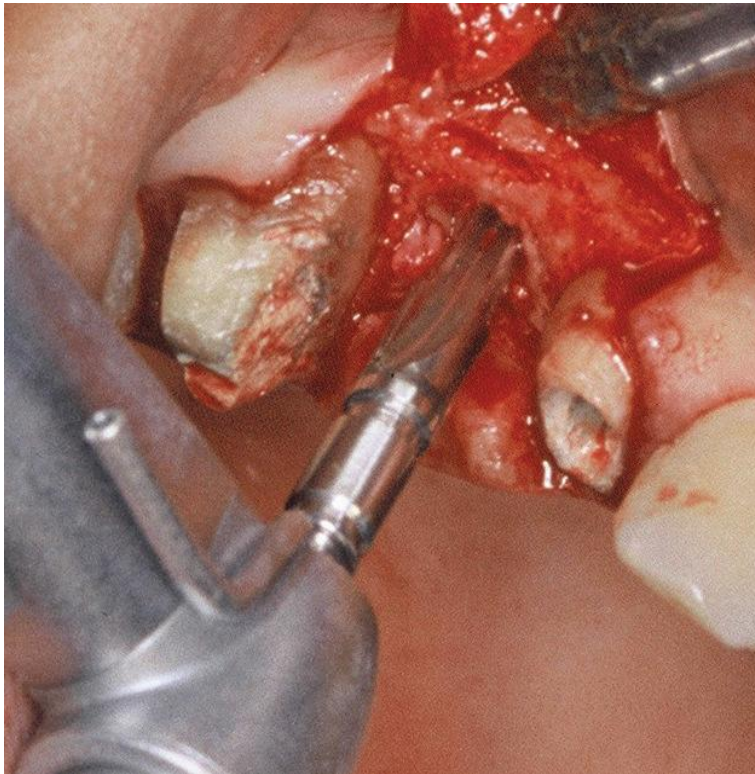
Создание ложа имплантата сверлом диаметром 2,3 мм на окончательную глубину. Необходимо работать в возвратно-вращающем режиме микромотора. При необходимости проводится рентгенологический контроль

Хирургический протокол



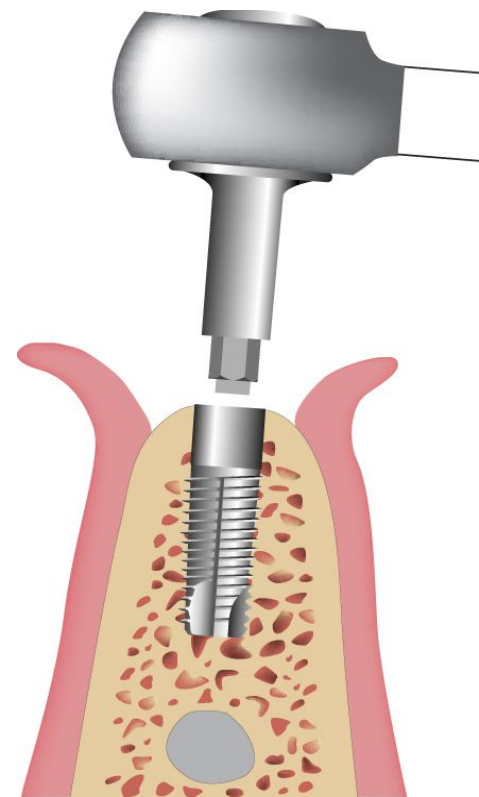
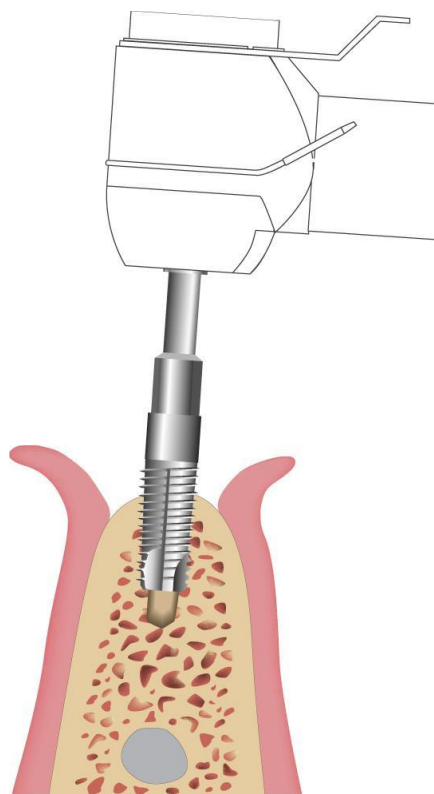
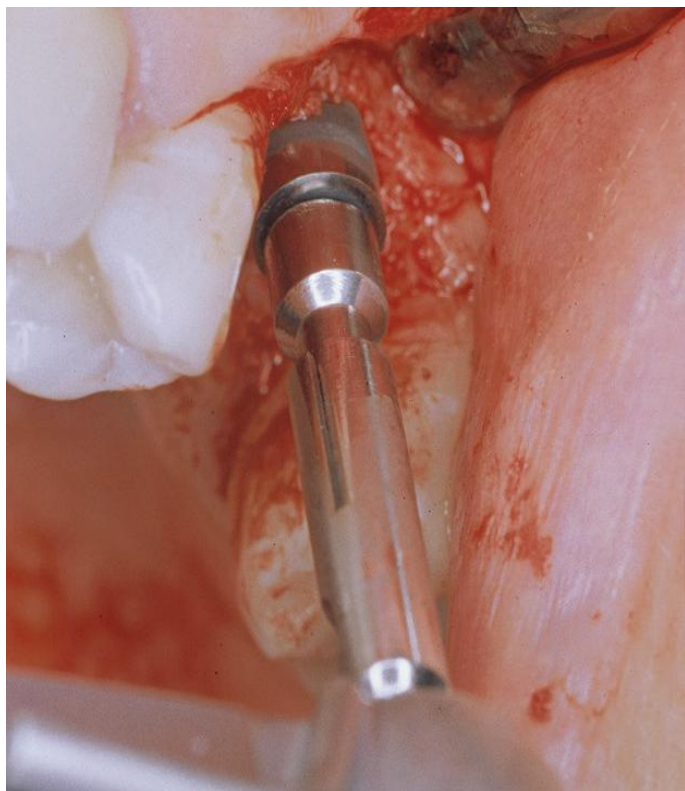
Используется также как спиральное сверло, но диаметр 2,5 мм.
Необходимо работать в возвратно-вращающем режиме микромотора.

Хирургический протокол



Окончательная подготовка кости под ложе имплантата. Если диаметр имплантата больше 3,8 мм, то дальнейшее препарирование происходит сверлами последовательных диаметров. Диаметр и длина последнего сверла должны соответствовать диаметру имплантата

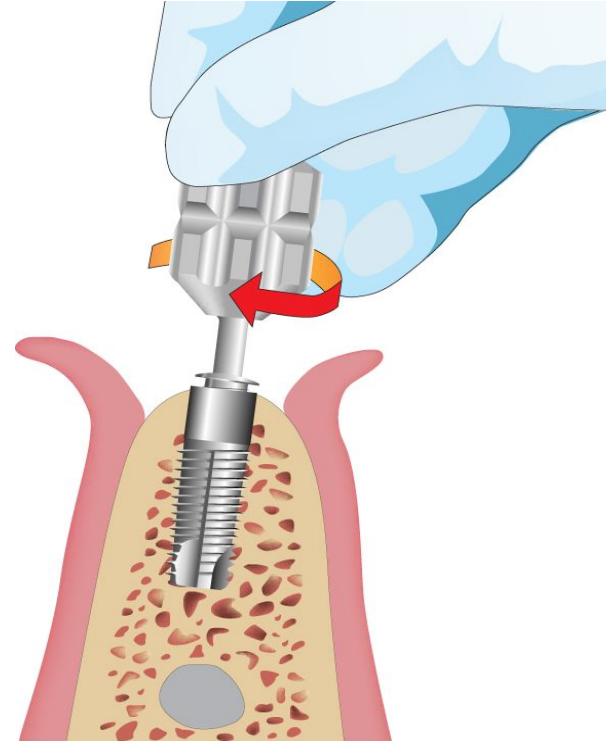
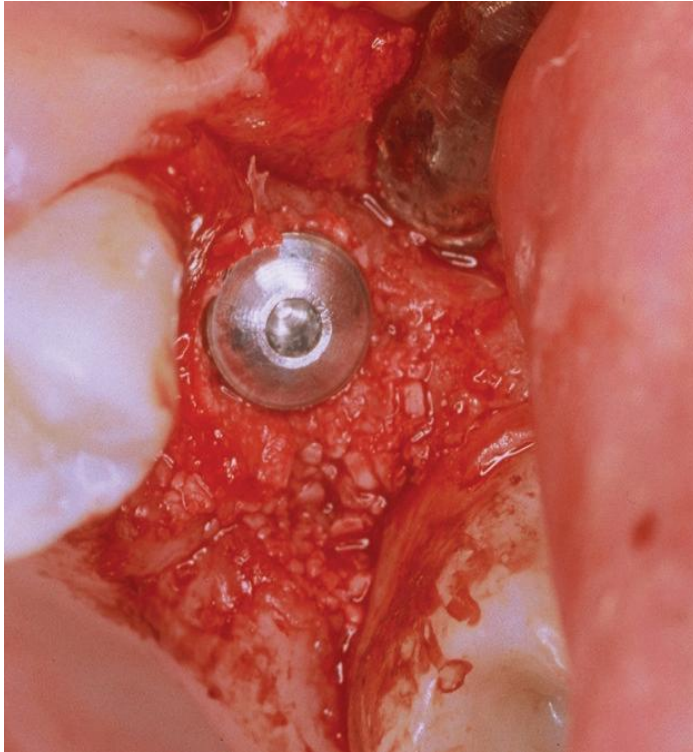
Хирургический протокол



Имплантат достается из контейнера, с использованием ключа для микромотора. На низкой скорости вкручивается в подготовленное ложе на несколько оборотов.

Используя ключ для установки имплантата без резинового кольца имплантат докручивается до необходимой глубины.

Хирургический протокол

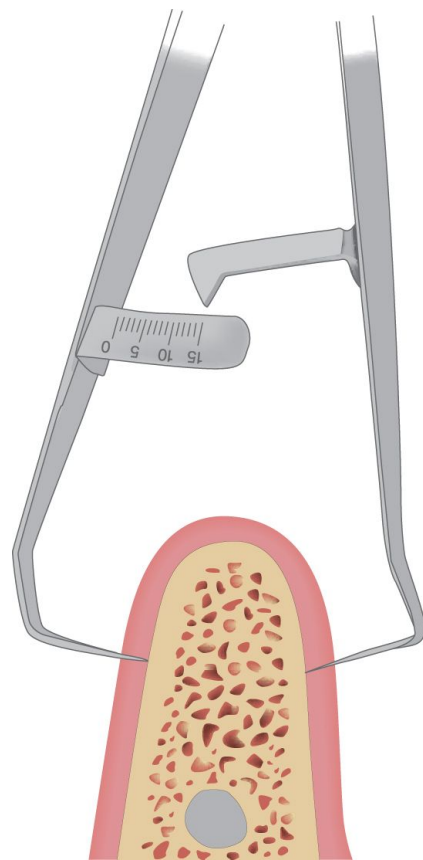


Вкручивается винт-заглушка. Рана ушивается.



Размеры имплантатов KENTRON


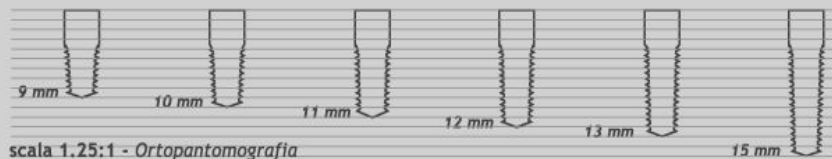
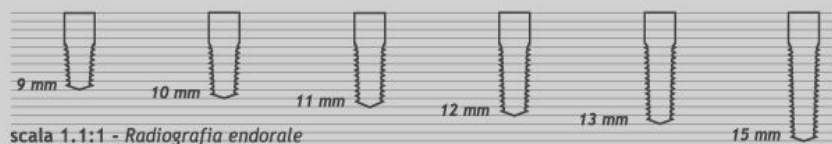
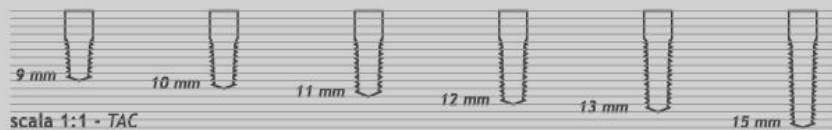
	∅ 3,8	∅ 4,5	∅ 5,5
9,0 mm	I38VSK09	I45VSK09	I55VSK09
10,0 mm	I38VSK10	I45VSK10	I55VSK10
11,0 mm	I38VSK11	I45VSK11	I55VSK11
12,0 mm	I38VSK12	I45VSK12	I55VSK12
13,0 mm	I38VSK13	I45VSK13	I55VSK13
15,0 mm	I38VSK15	I45VSK15	I55VSK15




Рентгенографический трафарет

impianti kenton


2 3,8 mm



scala 1:1 - TAC

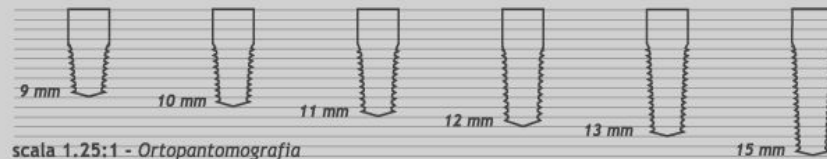
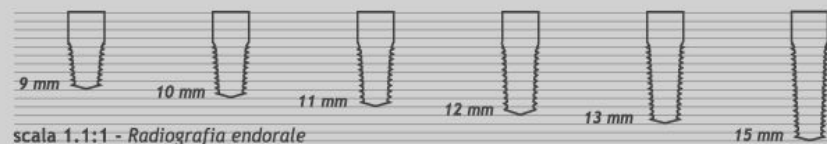
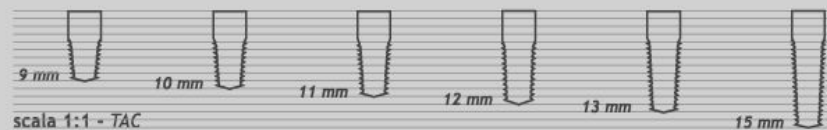


scala 1.1:1 - Radiografia

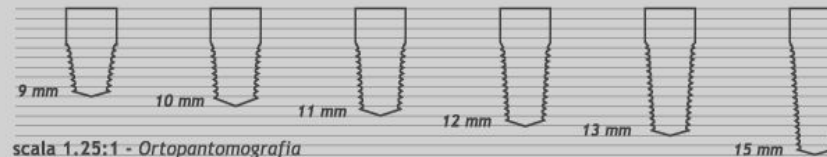
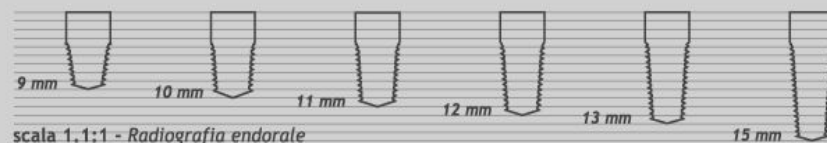
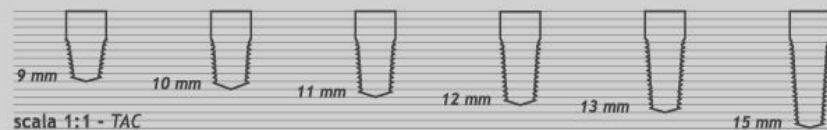


scala 1.25:1 - Ortopantomografia
endorale

2 4,5 mm



2 5,5 mm



*СПАСИБО
ЗА ВНИМАНИЕ !*