

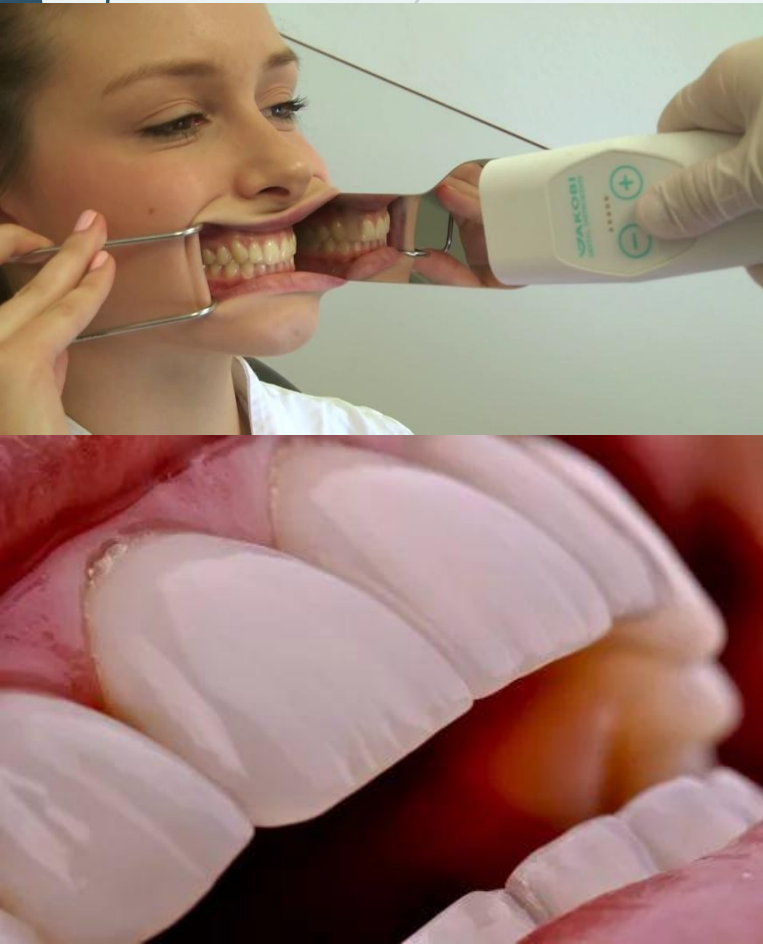МИНИСТЕРСТВО ЗДРАВООХРАНЕНИЯ РОССИЙСКОЙ ФЕДЕРАЦИИ
ФЕДЕРАЛЬНОЕ ГОСУДАРСТВЕННОЕ БЮДЖЕТНОЕ ОБРАЗОВАТЕЛЬНОЕ
УЧРЕЖДЕНИЕ ВЫСШЕГО ОБРАЗОВАНИЯ
ЧИТИНСКАЯ ГОСУДАРСТВЕННАЯ МЕДИЦИНСКАЯ АКАДЕМИЯ

Кафедра ортопедической стоматологии

Дентальное фотографирование

Выполнили: Савченко Е. 334 гр.,
Жадамбаева Б.Ж. 333гр.

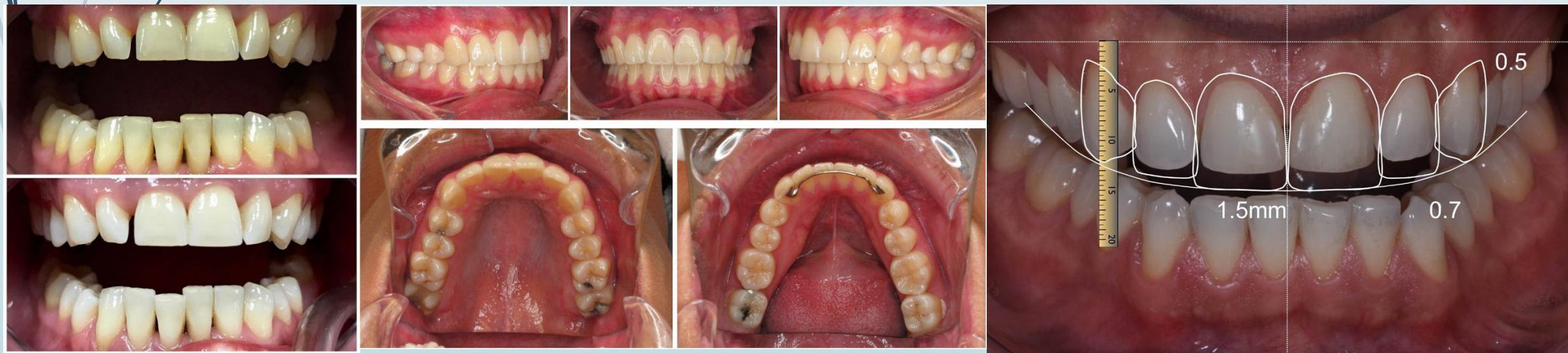Чита, 2018.



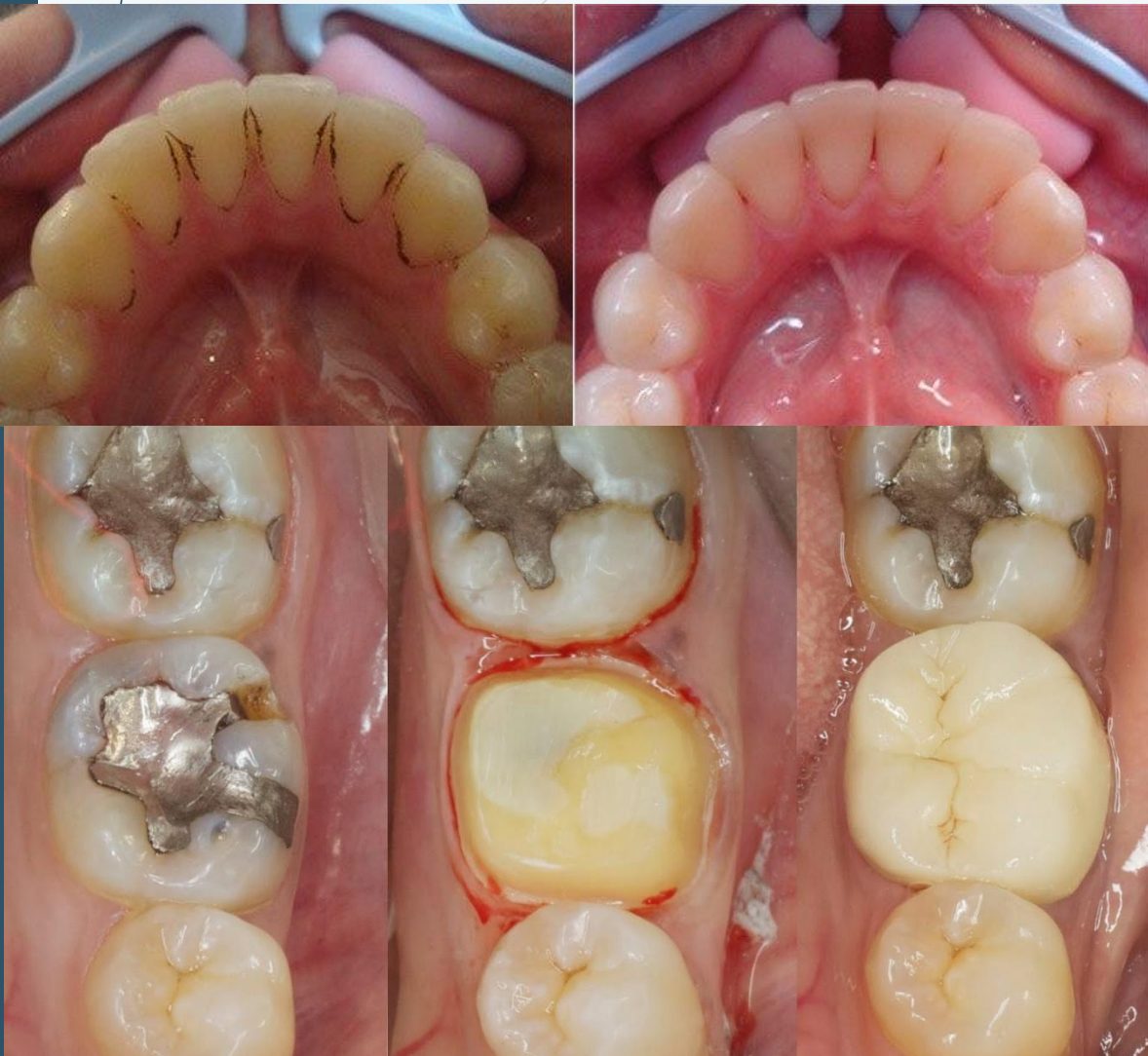Определение

Дентальная фотография – это позитивное отображение зубных рядов и слизистых, которые попадают в объектив камеры.

Дентальная фотография является необходимой составляющей в передаче эстетической информации между пациентом, врачом-стоматологом и зубным техником. Большинство пациентов имеют визуальное представление о том, какую улыбку они хотели бы получить.



Преимущества



- ? Как способ защиты в конфликтных ситуациях
- ? Причастность пациента к лечебному процессу, Возможность лучше сформулировать свои пожелания и донести их до врача,
- ? Фотографии дают возможность врачу наглядно показать пациенту промежуточные этапы, а так же результаты лечения. Дополнительная диагностика.
- ? Портфолио врача, состоящее из фотографий клинических случаев “до и после” проведенного лечения-отличное подтверждение его профессионализма.

? Ортопедам - при планировании эстетического протезирования и работ связанных с изменением прикуса необходимо выполнить следующие фотографии до начала лечения:

- ? 1) Лицо анфас
- ? 2) Анфас, нижняя челюсть в состоянии покоя
- ? 3) Анфас, губы не сомкнуты
- ? 4) Анфас с улыбкой
- ? 5) Анфас с широкой улыбкой
- ? 6) Профиль лица
- ? 7) Профиль лица, нижняя челюсть в состоянии покоя
- ? 8) Профиль, губы не сомкнуты;
- ? 9) Профиль с улыбкой
- ? 10) Профиль с широкой улыбкой

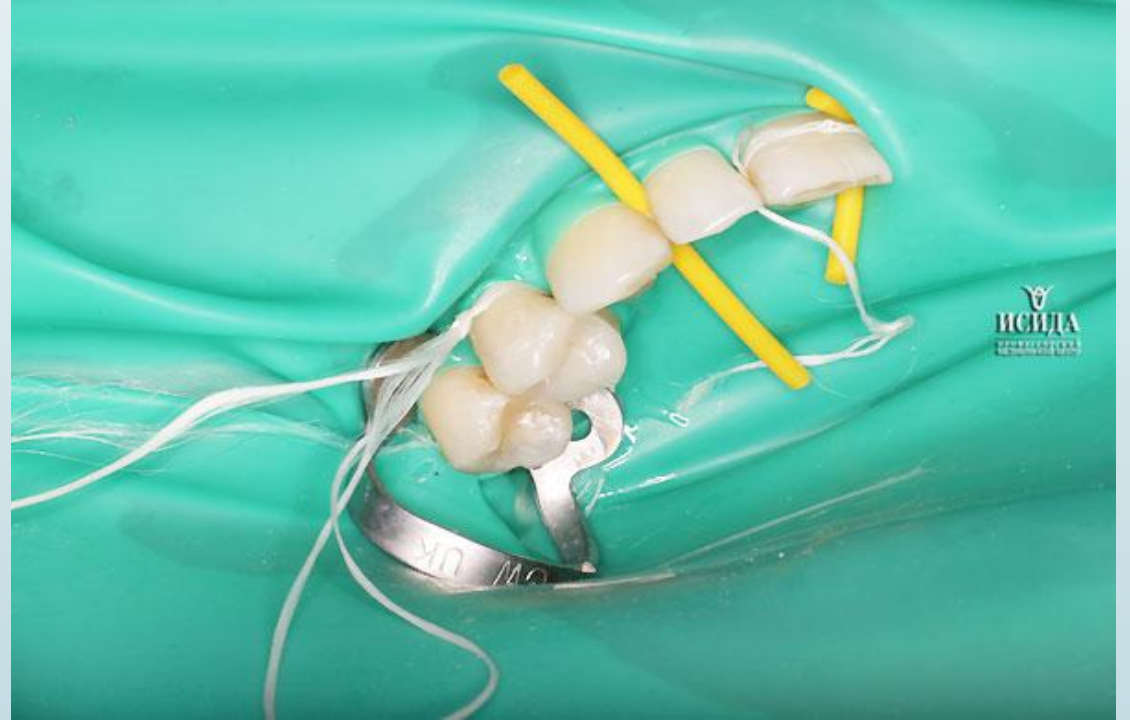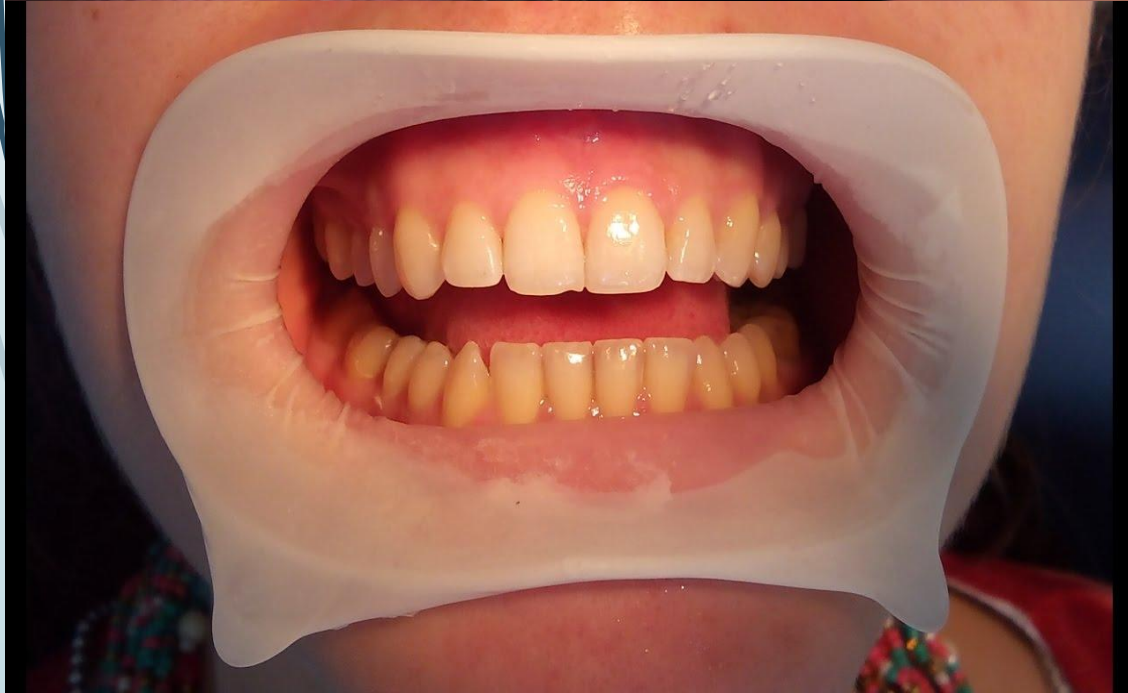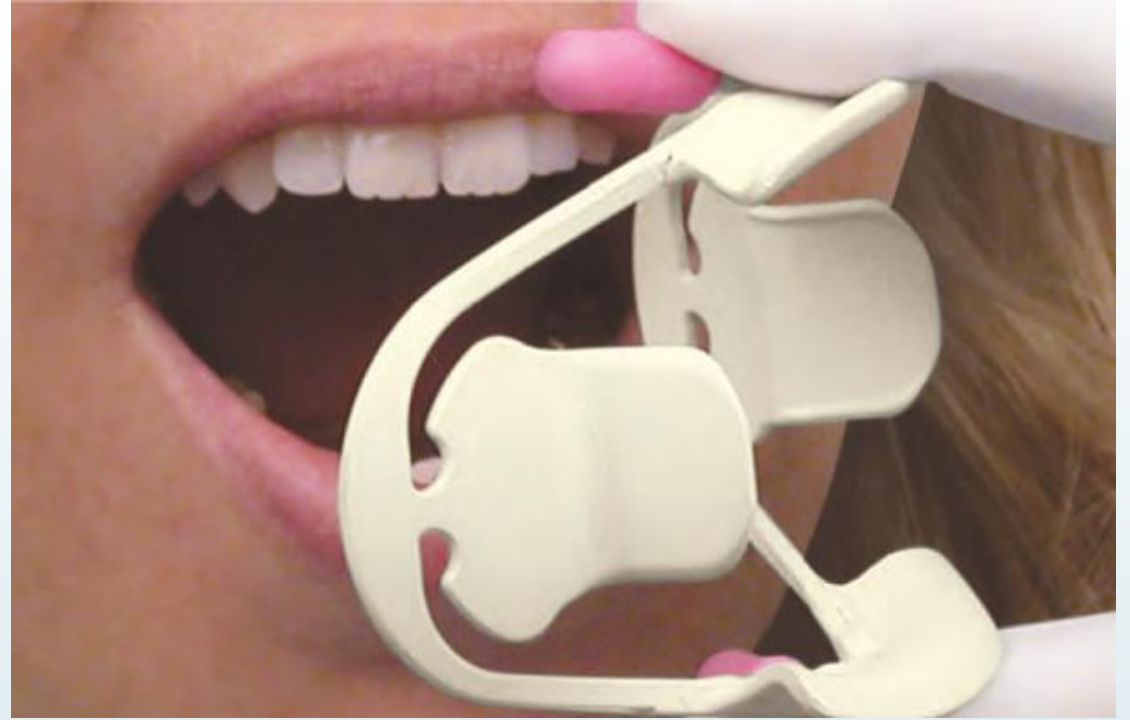
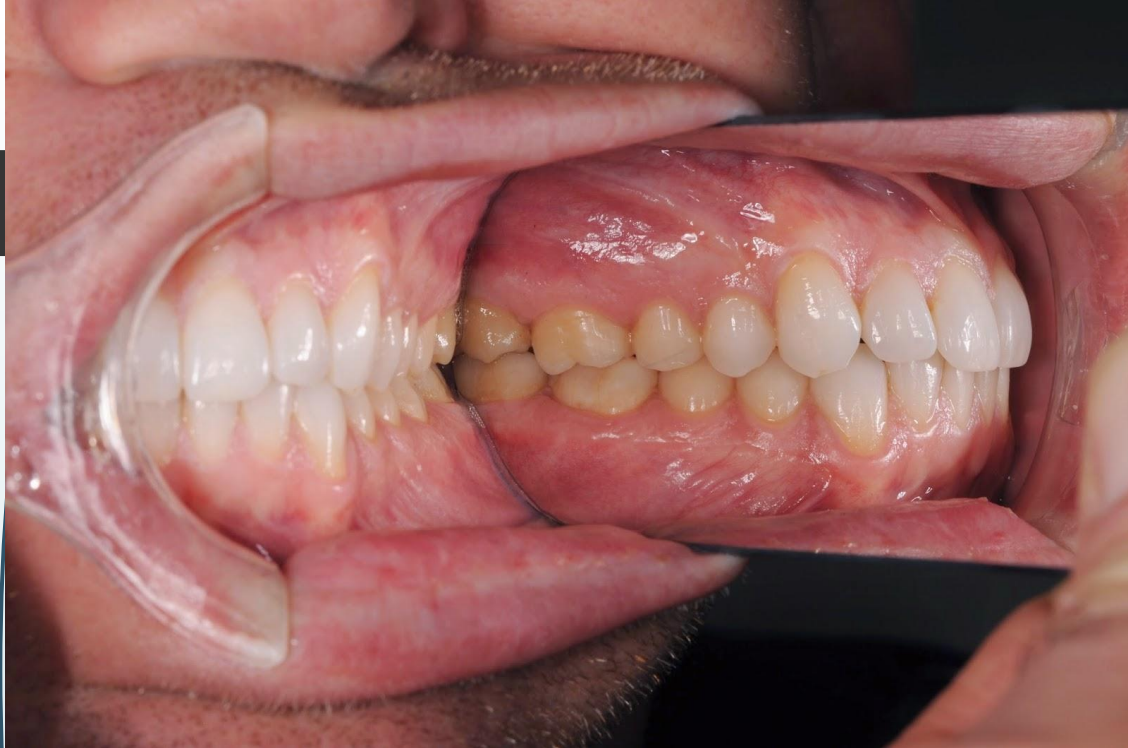- 11) С ретрактором в окклюзии
 - 12) С ретрактором в прямом прикусе
 - 13) С ретрактором боковое ведение правое
 - 14) С ретрактором боковое ведение левое
 - 15) Жевательная группа зубов справа (с использованием малых зеркал)
 - 16) Жевательная группа зубов слева (с использованием малых зеркал)
 - 17) Жевательные поверхности зубов верхней челюсти (с использованием больших зеркал)
 - 18) Жевательные поверхности зубов нижней челюсти (с использованием больших зеркал)
 - 19) Фронтальная группа зубов верхней челюсти с контрастером.
- Итого -19 снимков.
Те же фотографии должны быть выполнены по окончании протезирования.

Оборудование

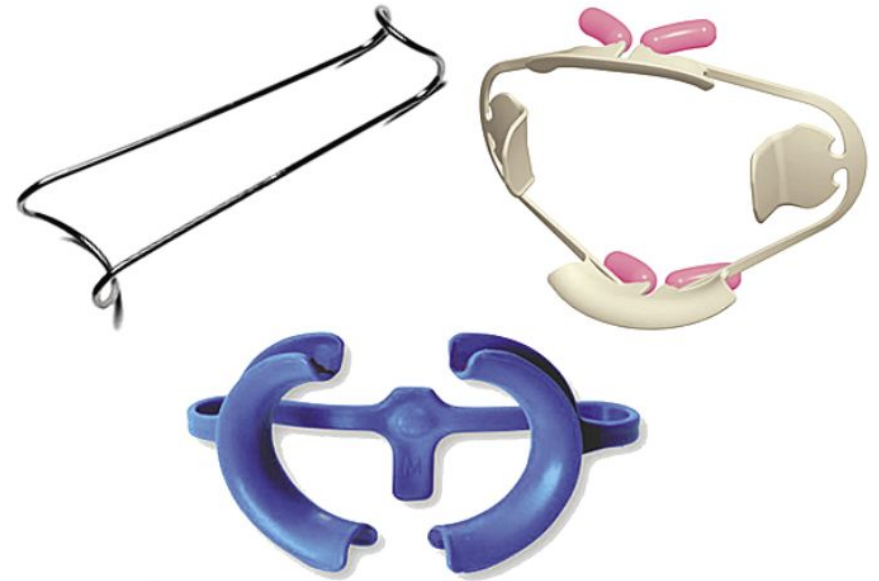- ? Естественно, базовым оборудованием являются камера, вспышка и объектив. Обычная цифровая камера обычно объединяет в себе все три компонента, зеркальный же аппарат требует отдельных объективов и вспышки, но позволяет получить более качественные снимки.
- ? Вспышка – неотъемлемый элемент. Большая часть всех снимков производится с её использованием. Выгодная для дентальной фотографии вспышка – кольцевая, монтируемая непосредственно на объектив. Она даёт равномерное освещение без тени, однако в некоторых случаях не позволяет передать особенности текстуры. Вариацией кольцевой вспышки является постоянный кольцевой источник освещения. Популярными среди стоматологов двойные вспышки позволяют лучше захватить текстуру и топографию, однако их применение для съёмки задних зубов – задача не самая простая. Использование штатных вспышек зачастую приводит к засветам и одновременно тёмным зонам на снимке. В целях рассеивания яркого света применяются отражатели и рассеиватели.

Дополнительное оборудование:

- ? Ретракторы;
- ? Кристаллические зеркала;
- ? окклюзионное;
- ? Латеральное;
- ? Контрастор;
- ? Мягкий ретрактор губ Optra Gate;
- ? Ультрафиолетовая лампа (применяется для выявления флуоресценции зубов и реставрации);
- ? Также нам потребуется пищевая пленка для сменного покрытия камеры на время съемки в полости рта конкретного пациента.



a



www.dental-revue.ru

d



Схема съемки жевательной поверхности на верхней челюсти.

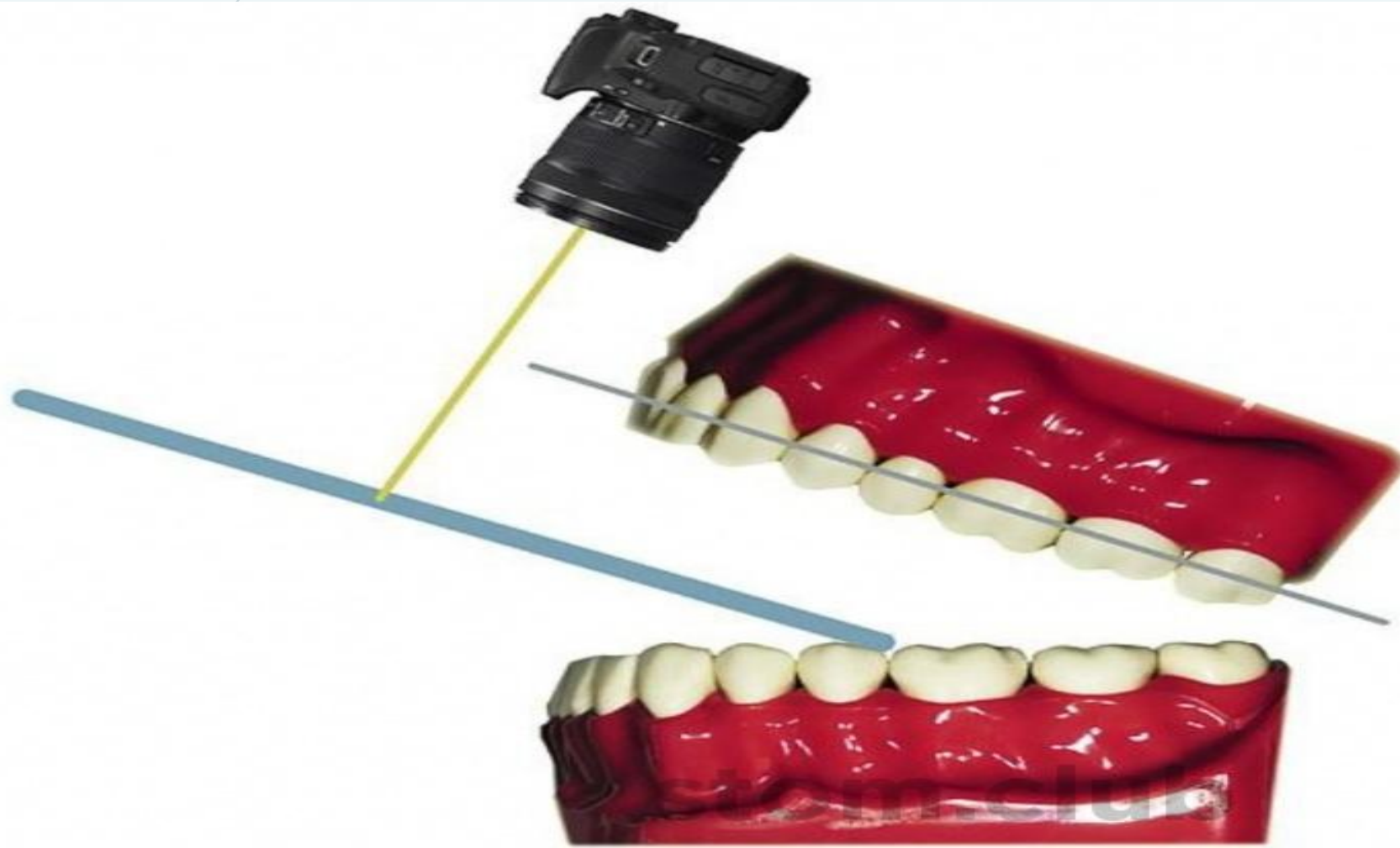


Схема съемки жевательной группы зубов на верхней челюсти.

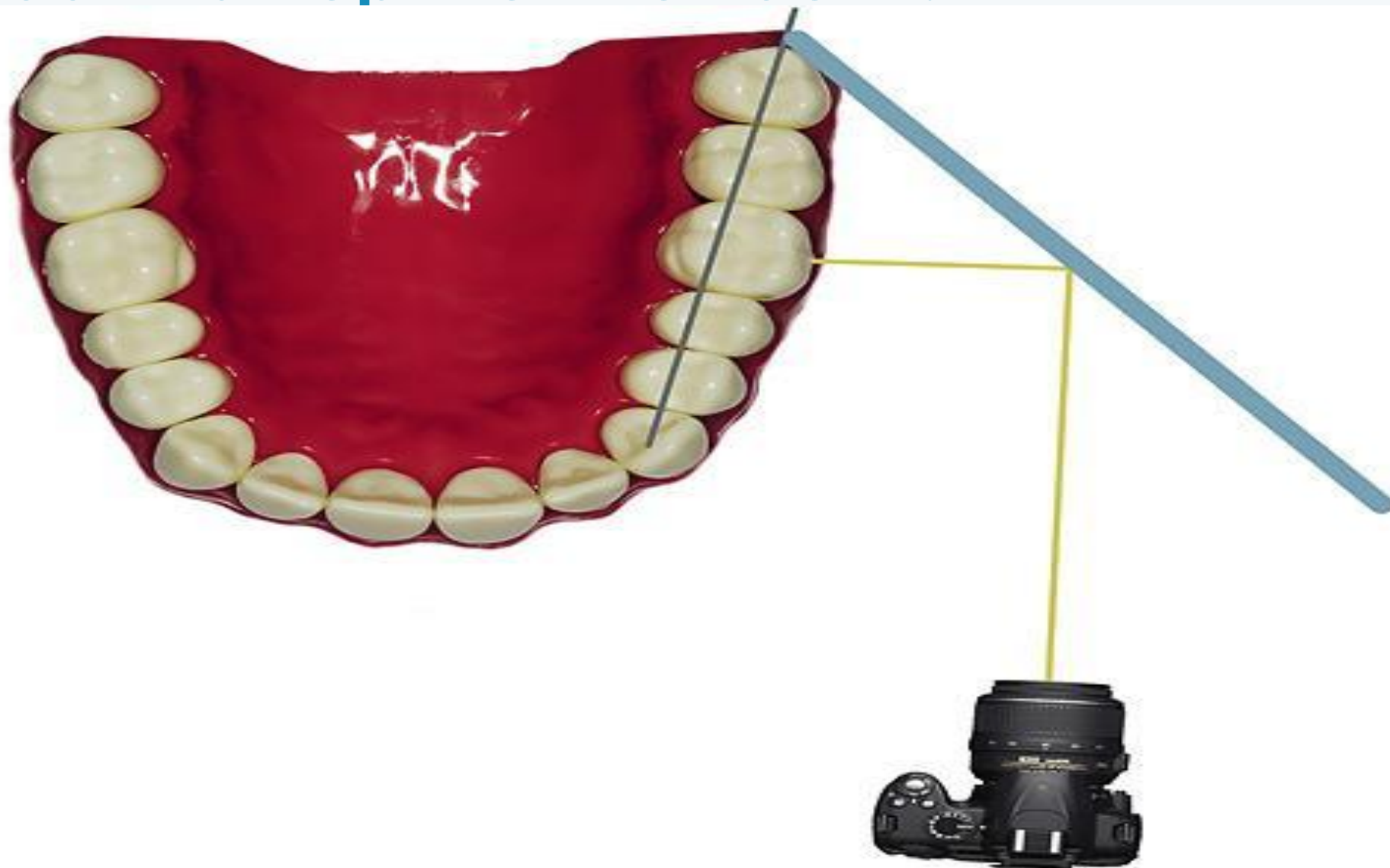
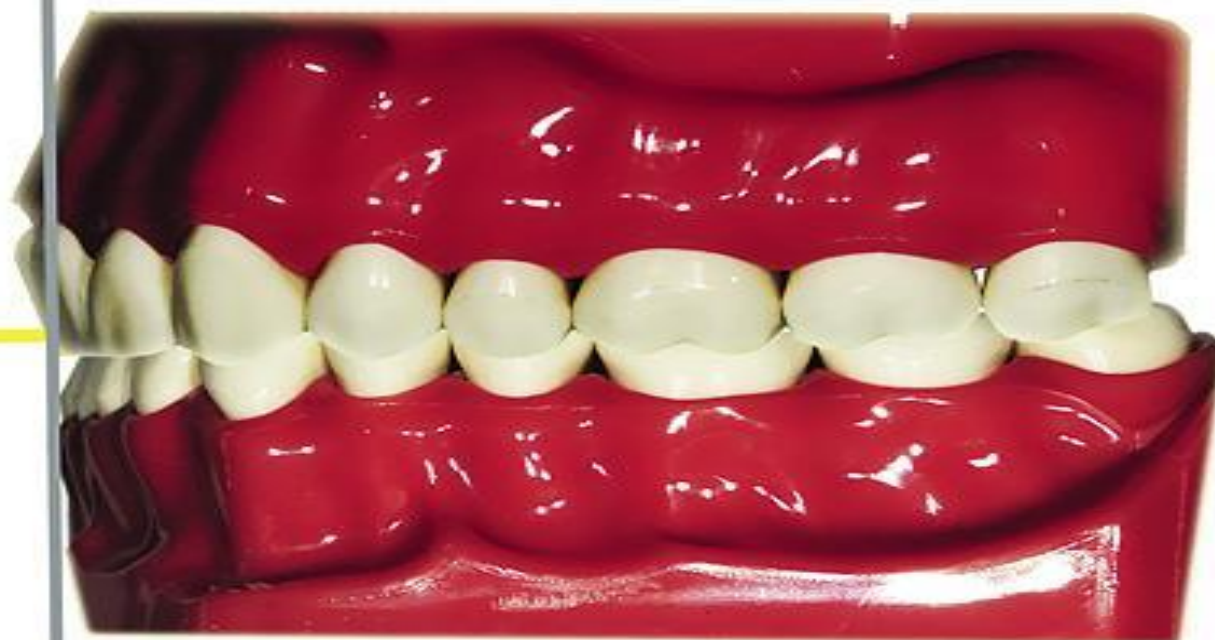
Схема съемки фронтальной группы зубов в окклюзии.



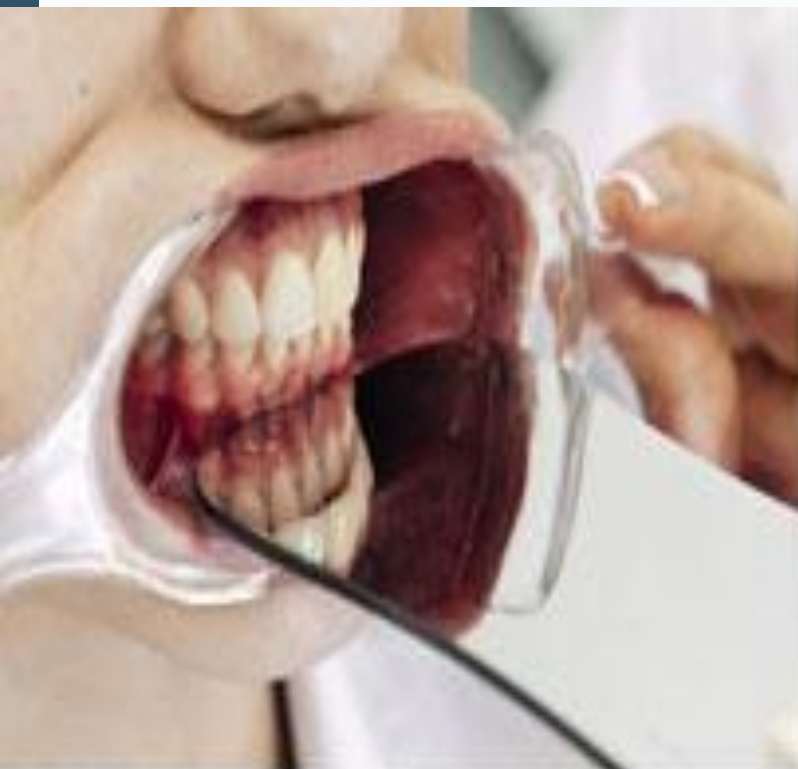

Рис. 19. Сагиттальная щель. Вид с окклюзионной поверхности.

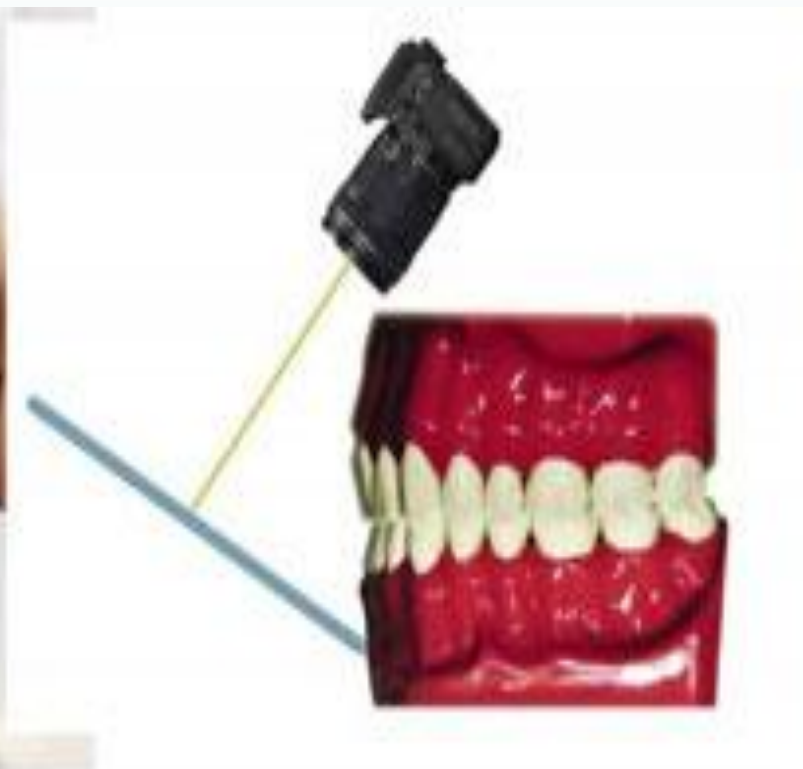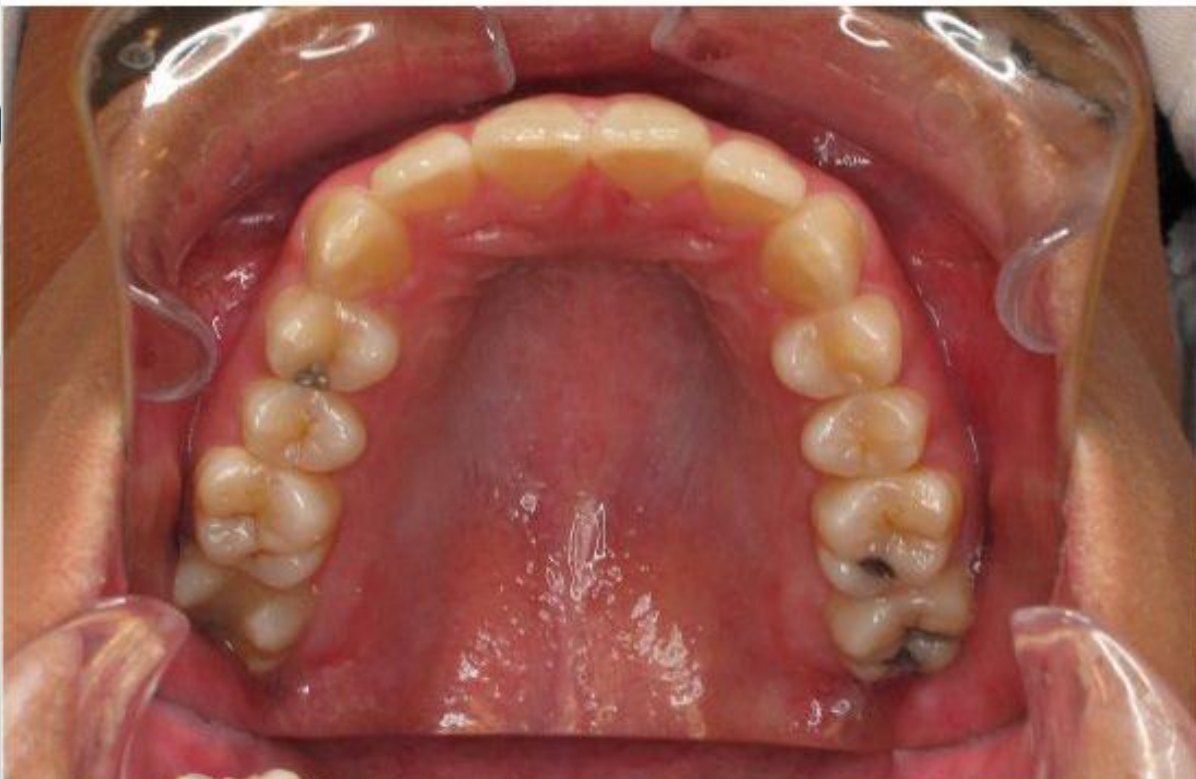


Рис. 20. Схема съемки сагиттальной щели. Вид с окклюзионной поверхности.

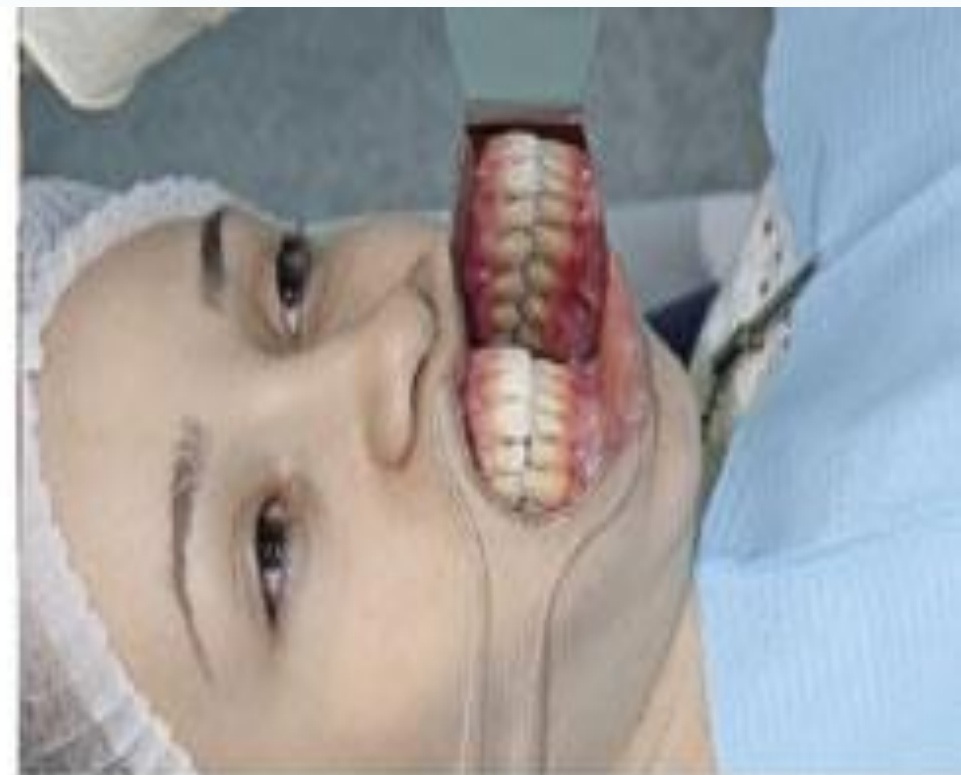
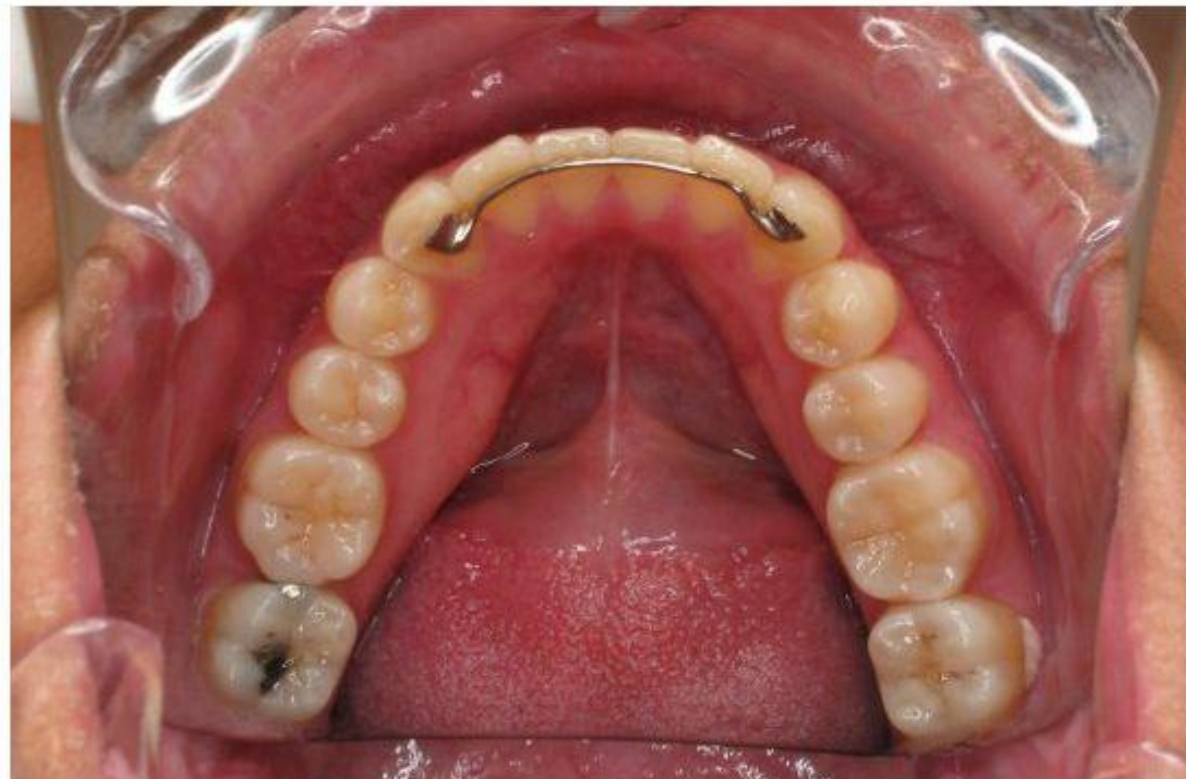
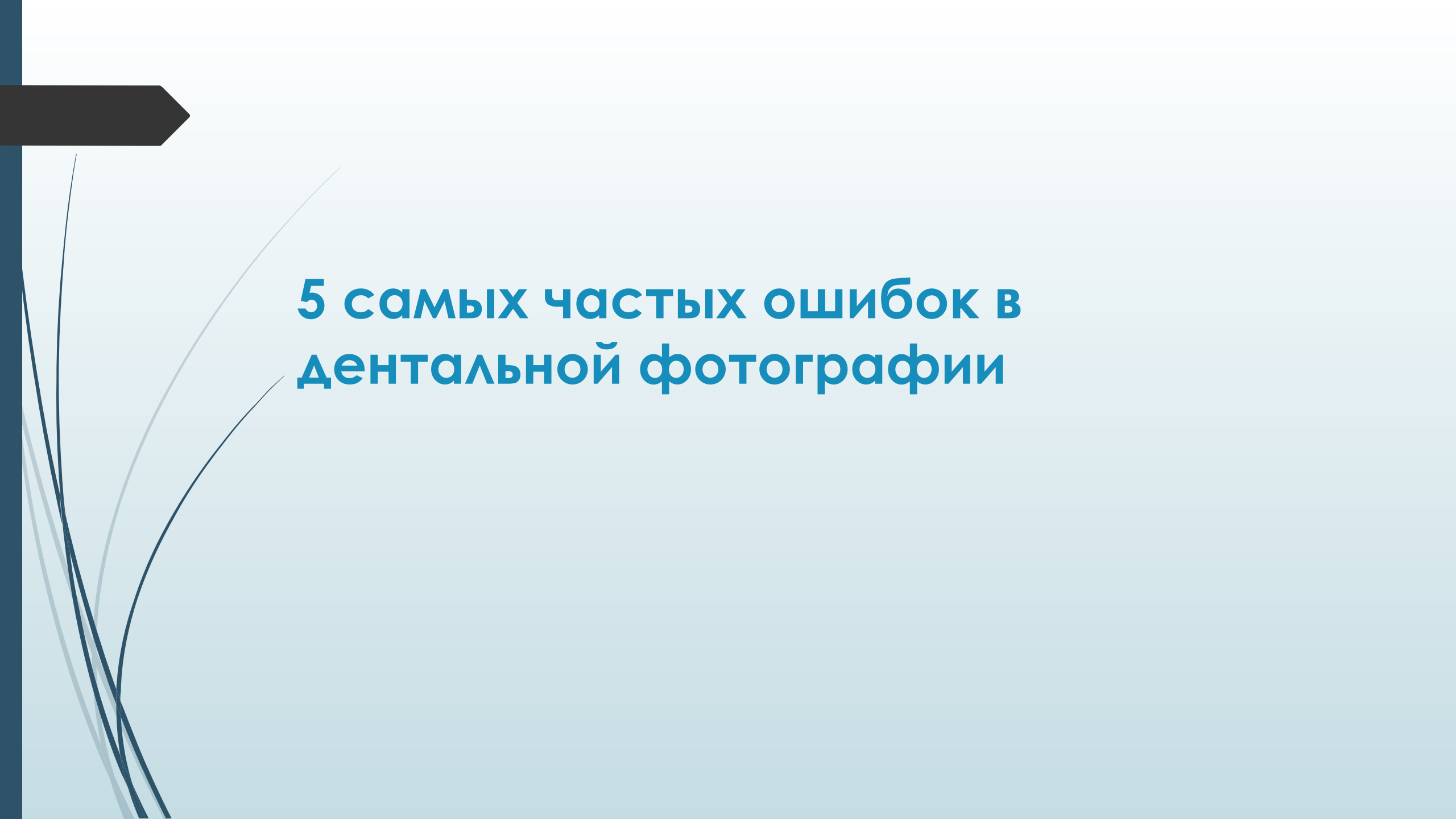
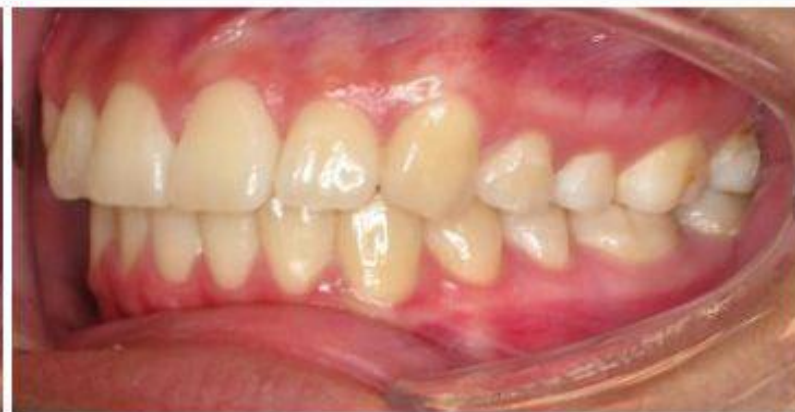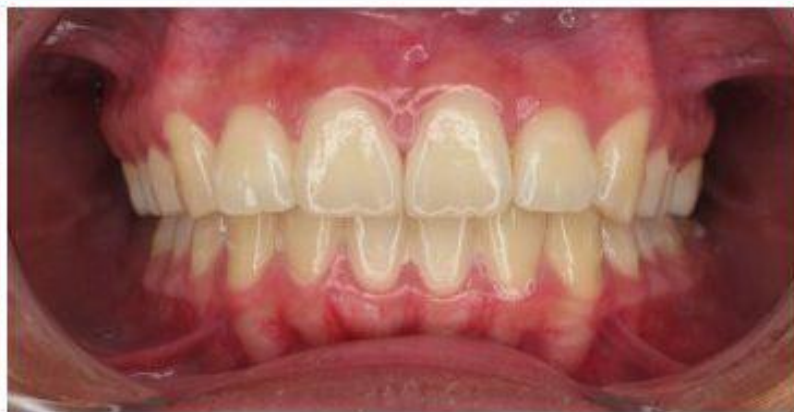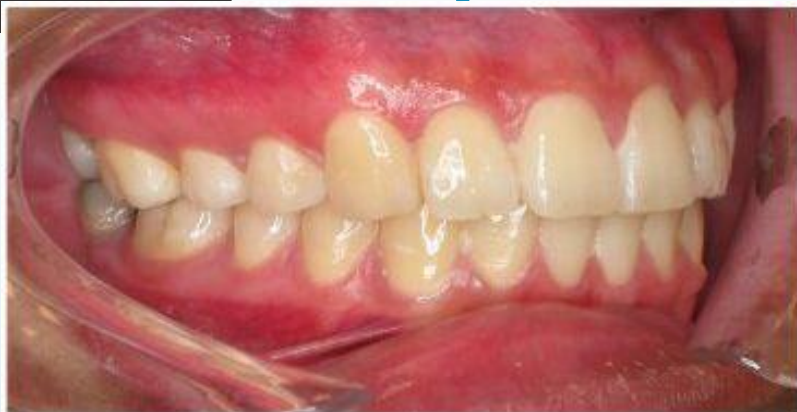Рис. 21. Съемка щечной поверхности боковых групп зубов

Результат



Заключение

- ? Обязанность врача-стоматолога состоит прежде всего в том, чтобы информировать пациента о реальном состоянии его зубов, используя данные дентальной фотографии, предложить пути решения имеющихся проблем, то есть составить наглядный план лечения и его прогноз. Следовательно, на сегодняшний день фотопротокол в стоматологии является неотъемлемой частью диагностики заболеваний.



5 самых частых ошибок в дентальной фотографии

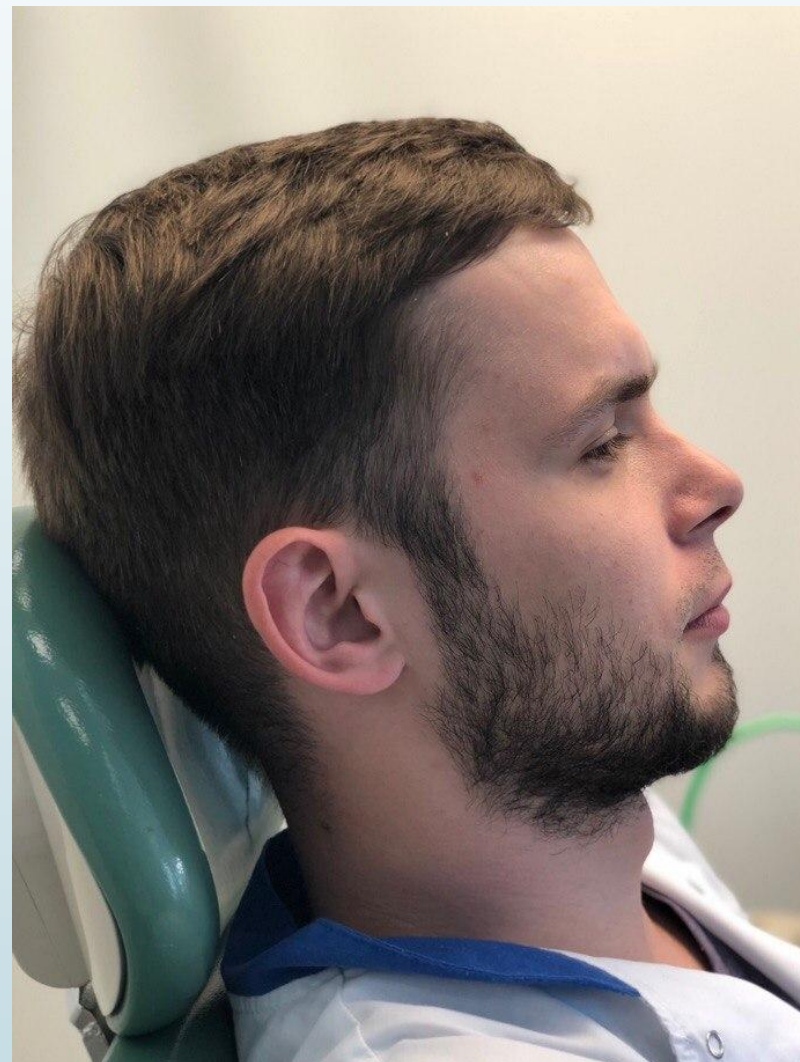1. Расположение пациента

- ? Работа с пациентом на данном этапе позволяет ему подготовиться к лечению и почувствовать себя активным участником процесса. Следует усаживать/ставить так, чтобы вы могли сделать снимок под нужным вам углом.
- ? Не просите пациента повернуть голову к вам. Снимки будут лучше, если он смотрит прямо перед собой. Это естественное положение, в котором пациенту не приходится «тянуться».
- ? Вы можете внести небольшие корректировки в положение головы пациента, чтобы свести к минимуму последующую обработку фото. Нужно вносить такие корректировки регулировкой кресла и подголовника.
- ? Анфас и профиль лучше снимать у стены нейтрального цвета. Для таких снимков, пациент должен стоять в естественных позах без поворота головы.

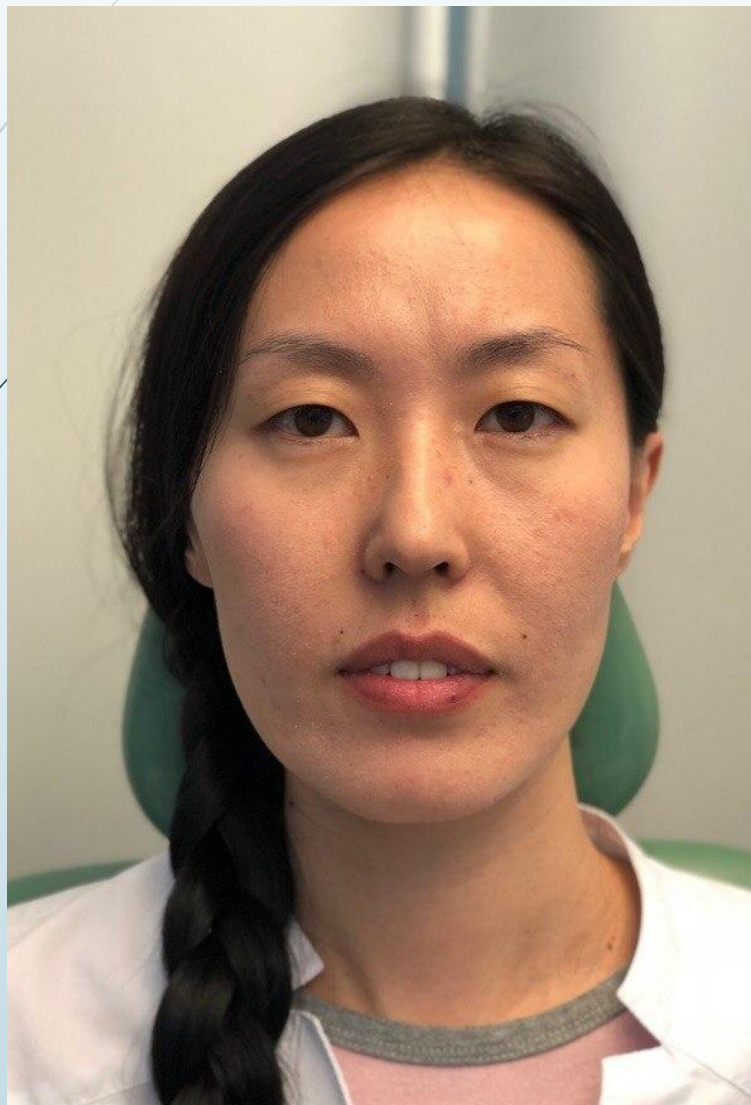
Лицо анфас, нижняя
челюсть в состоянии покоя



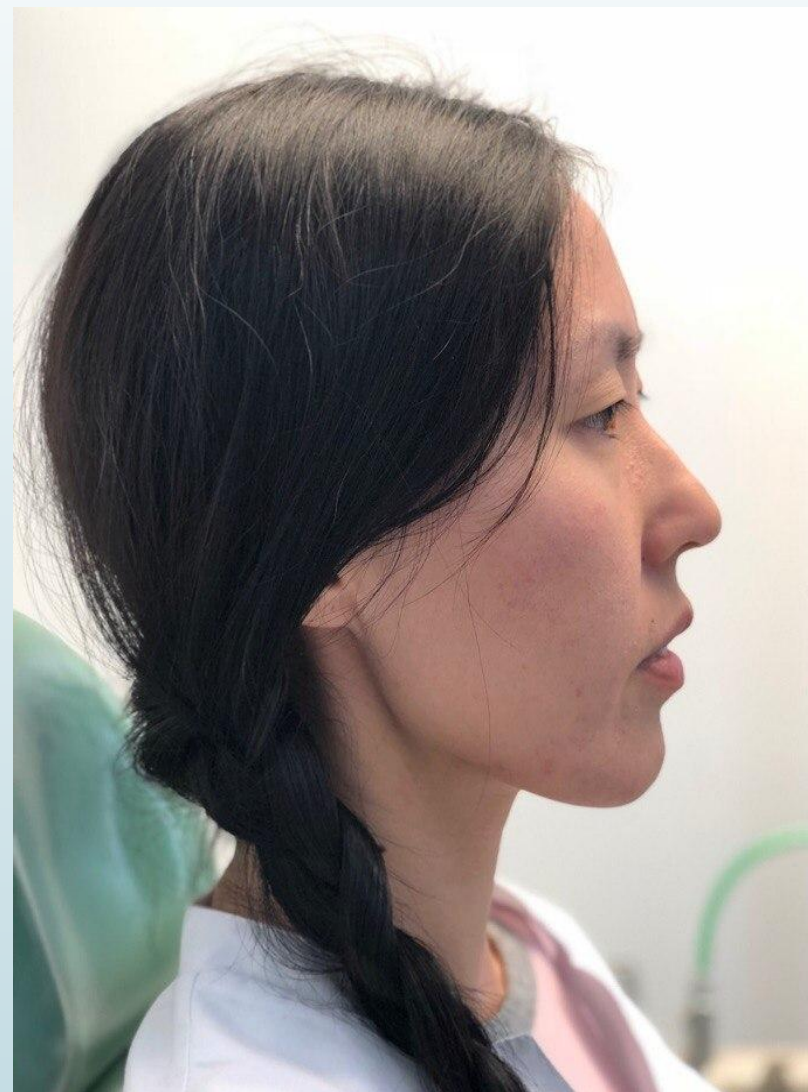Профиль лица, нижняя
челюсть в состоянии покоя



Лицо анфас, губы
не сомкнуты



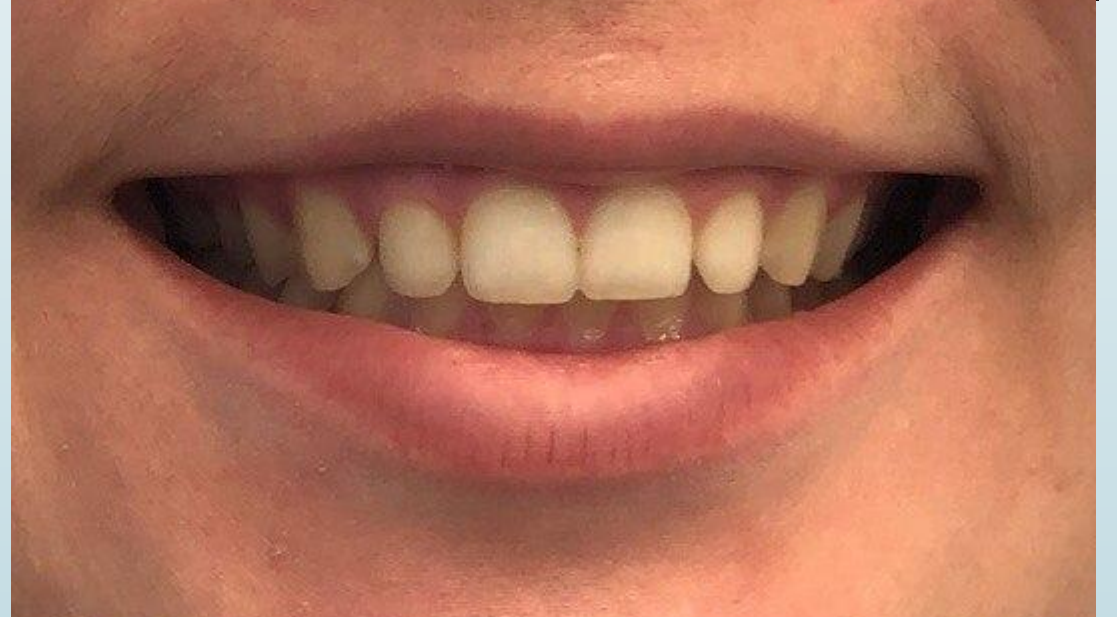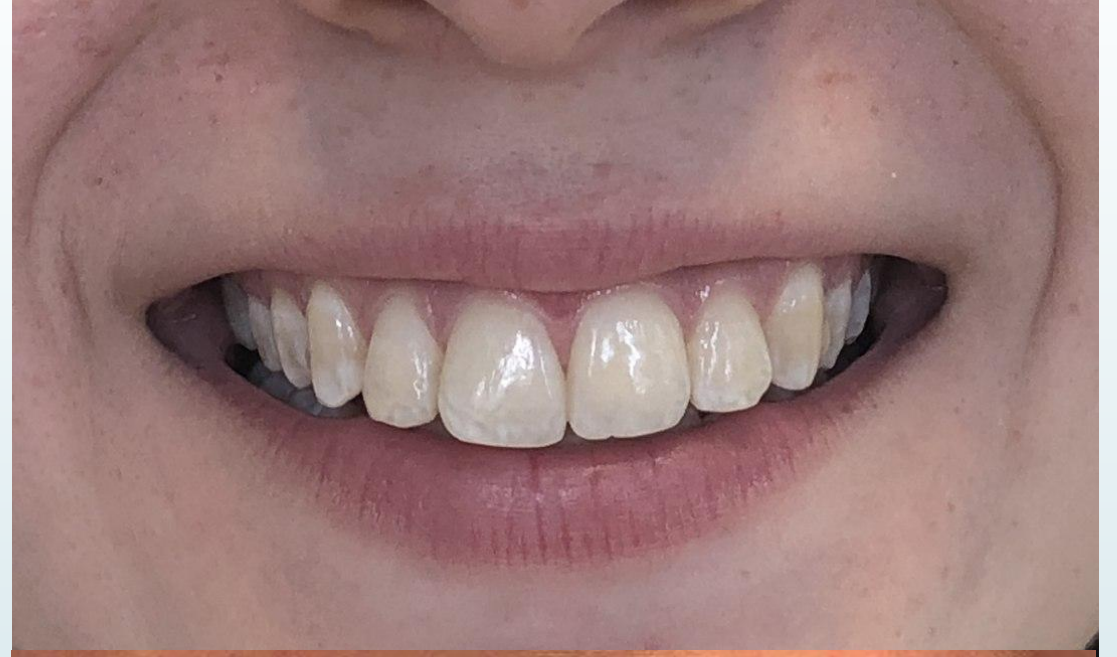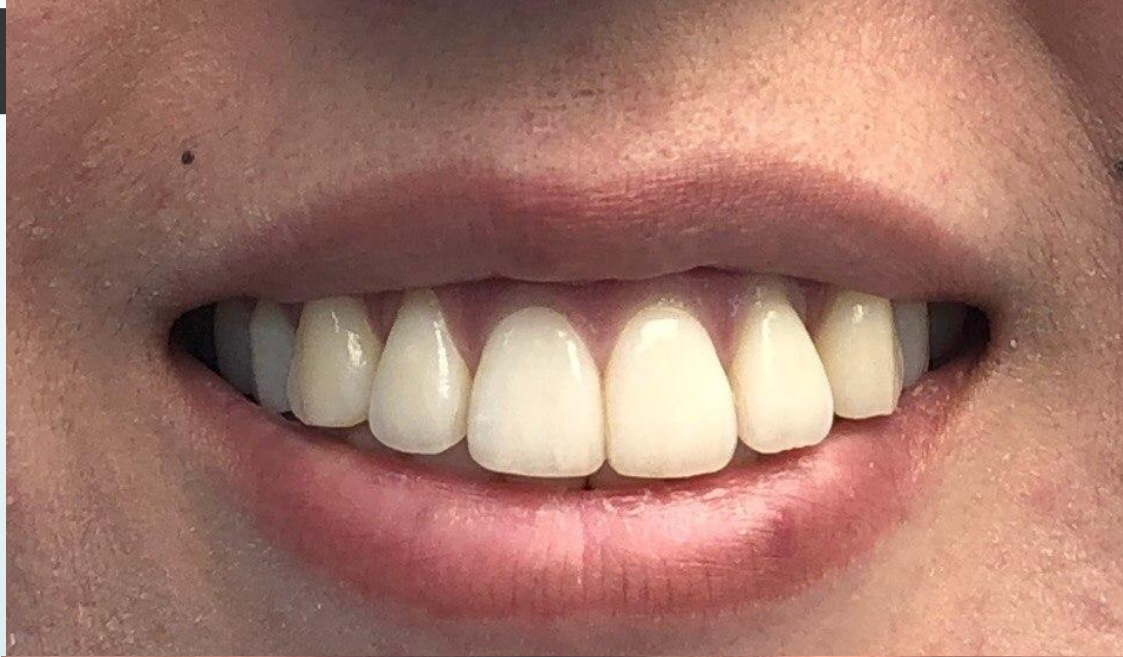Профиль лица, губы не
сомкнуты



2. Положение камеры

- ? Расположив пациента, следует выбрать подходящие углы съёмки. Это второй самый важный момент в дентальной фотографии.
- ? Так, при съёмке улыбки анфас нельзя держать камеру выше линии подбородка, иначе на снимке она (улыбка) получится искажённой, укороченной. Подобный эффект можно наблюдать на «заваленных» рентгеновских снимках. Если же пациент задрал подбородок, улыбка получится «обратной».
- ? Аналогично, неверное положение камеры означает искажение снимков боковых зубов. Объектив должен находиться под углом 90 градусов к снимаемым зубам.
- ? Жевательные зубы, «добраться» до которых непросто, можно снимать с помощью зеркала с ручкой. В нём под нужным углом отражается снимаемая область; оно также выполняет роль ретрактора. В процессе обработки снимок можно зеркально отобразить, чтобы получить истинную картину, как будто губы и щёки вам не мешали снимать.

Улыбка анфас



3. Помехи в рабочем пространстве

- ? Разнообразные факторы, мешающие работе – норма для стоматологии в широком смысле. «Враги» дентальной фотографии – слюна, кровь, конденсат. Впрочем, они вполне естественны для полости рта.
- ? Существует множество приспособлений, позволяющих убрать из кадра губы, щёки, десну.
- ? При съёмке жевательных зубов может потребоваться дополнительное освещение, если вспышки камеры недостаточно.
- ? В каждом конкретном случае, делайте пару кадров с дополнительным светом и без него, чтобы найти наилучший вариант. Помните, что свет, отражённый от внутриротового зеркала, тоже может исказить картину.
- ? На внутриротовых зеркалах быстро скапливается конденсат. Можно нагреть зеркало в горячей воде, чтобы оно не затуманивалось, но вода создаёт дополнительные искажения. Лучше направить на зеркало струю воздуха из водовоздушного пистолета. Она моментально справится с конденсатом. Если вы работаете без помощников, можно попросить пациента держать зеркало за ручку, пока вы устраняете конденсат потоком воздуха и делаете снимки.

4. Неестественность реакций

- ? Часто, когда вы просите пациента сделать что-либо, например, просто сомкнуть зубы, он реагирует чересчур усердно. В результате прикус или улыбка получается неестественной. Во избежание, лучше сделать несколько пробных попыток. Следует также обращать особое внимание на естественность результата выполнения просьбы.
- ? Усердие пациента может выражаться в выпячивании челюсти, полной зубов неестественной улыбке, неполном смыкании. Давайте пациенту чёткие указания, объясняйте его ошибки, тогда вы получите снимки, которые можно использовать в маркетинге, образовании пациентов, а также как часть официальной документации.
- ? Если есть необходимость увеличить видимую часть зубов, следует применять специализированные ретракторы (например, OptraGate), а не просить пациента поднять губу.

5. Возможный фотопротокол

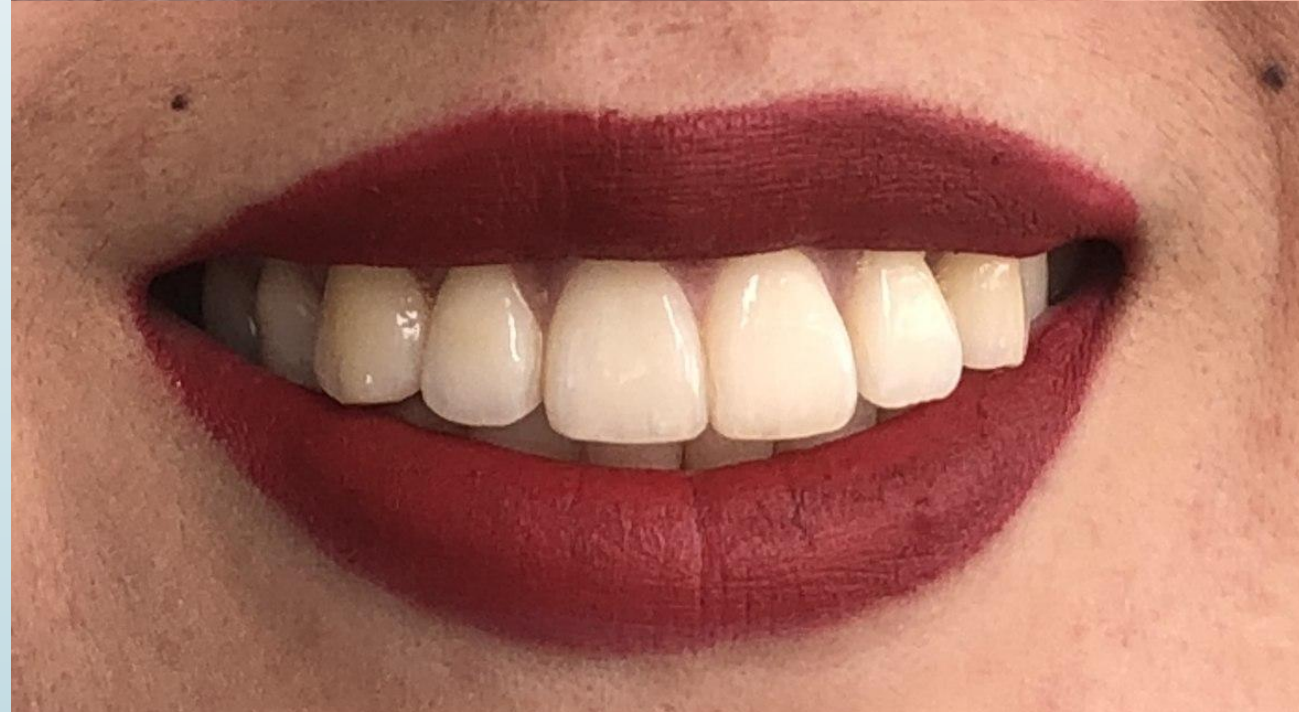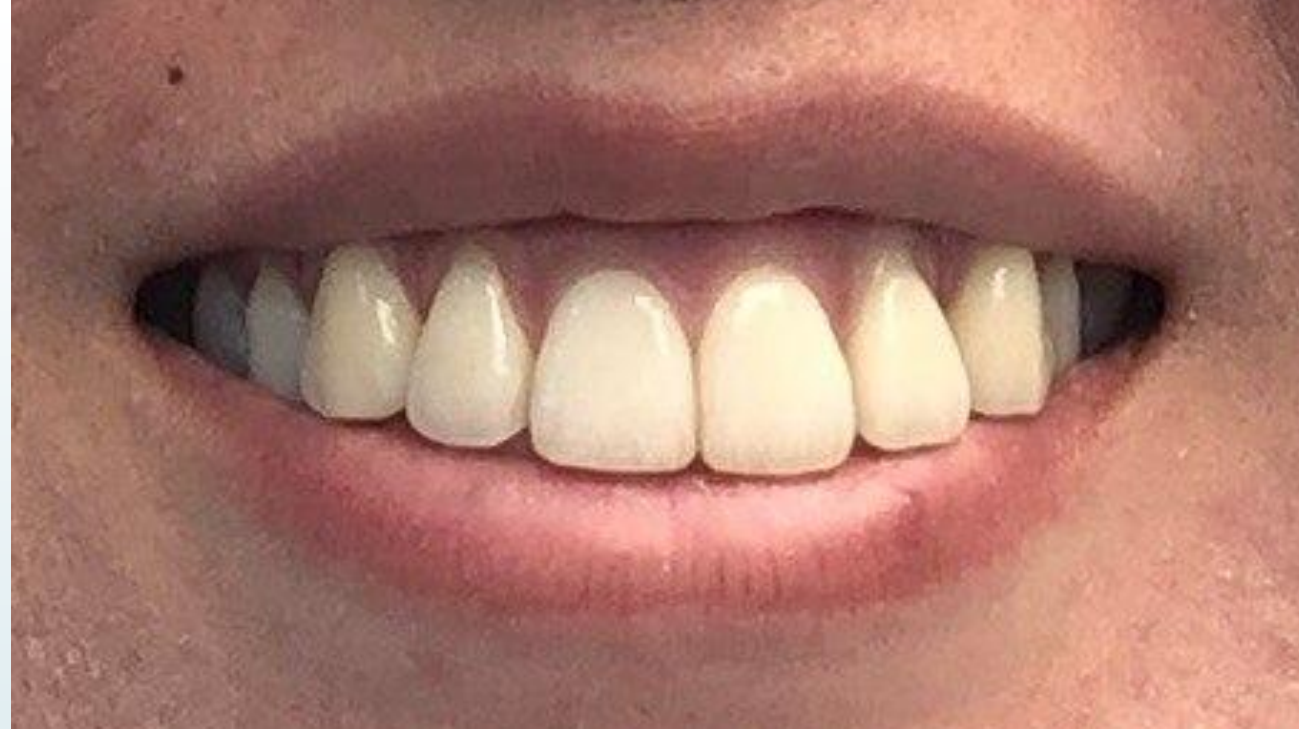- ? Снимки также помогают в объяснении лечения, фотографии показывают динамику лечения, что повышает его ценность в глазах пациента, показывающие этапы один за другим, позволяют добиться полного понимания.
- ? Важно: угол, свет и окружение в каждом снимке должны быть максимально одинаковыми.
- ? Это же правило применимо и к обработке фотографий (зеркальное отображение, обрезка, яркость, эффекты и т.п.).

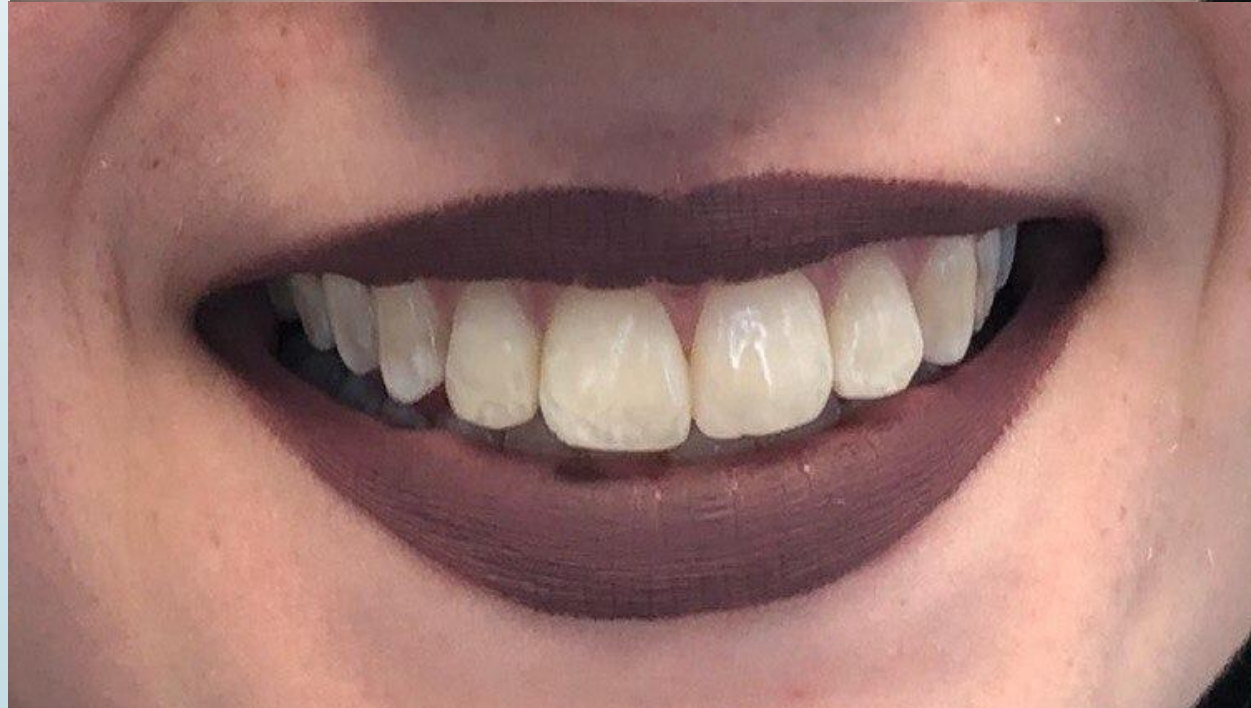
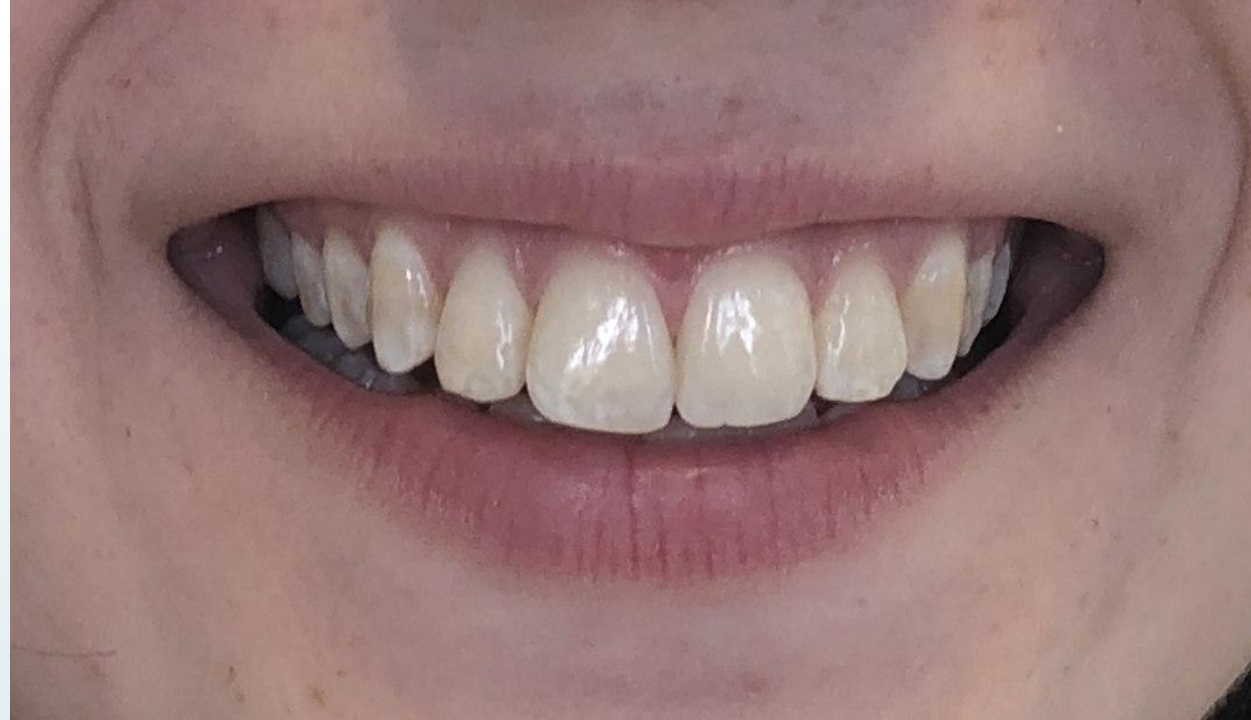ВАЖНО!

Не допускается использование в дентальной фотографии яркой помады, ярких украшений и предметов одежды, которые могут исказить истинный цвет зубов.

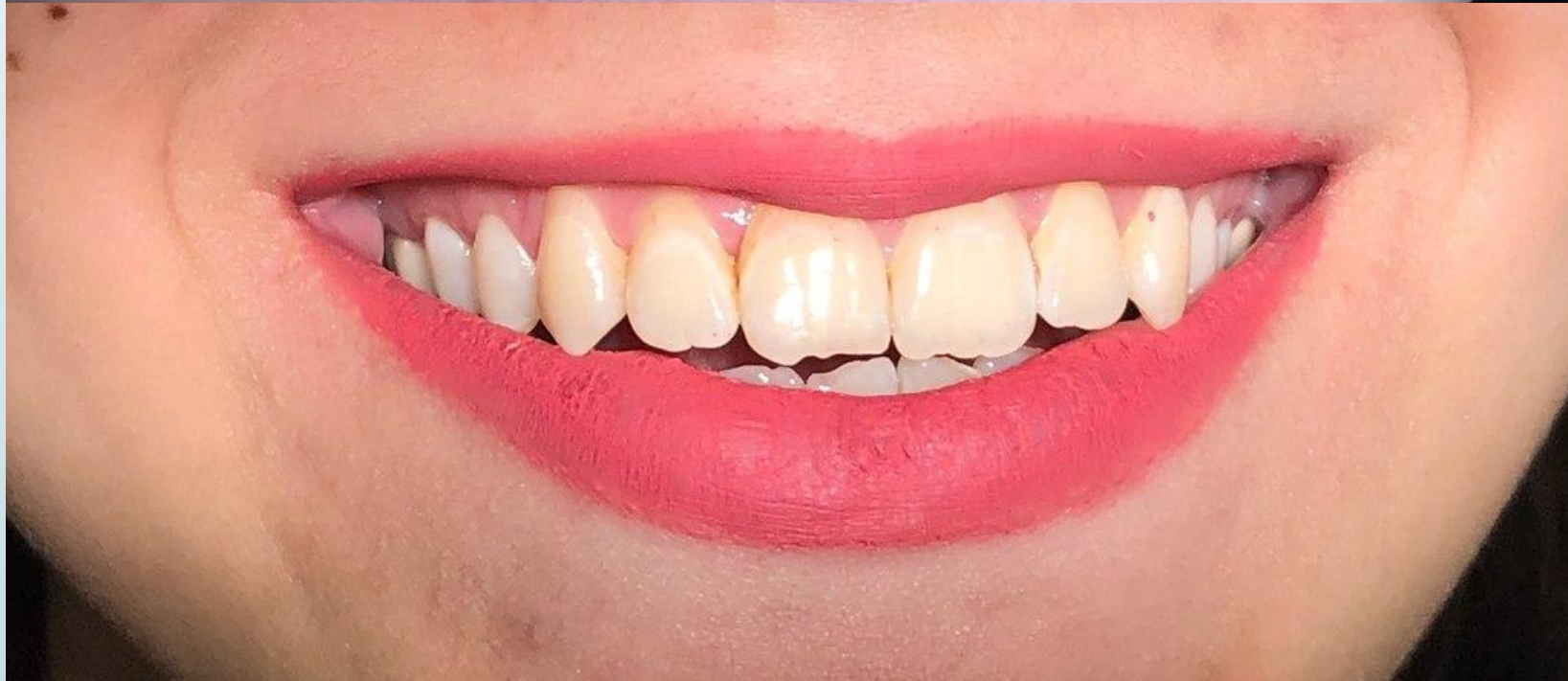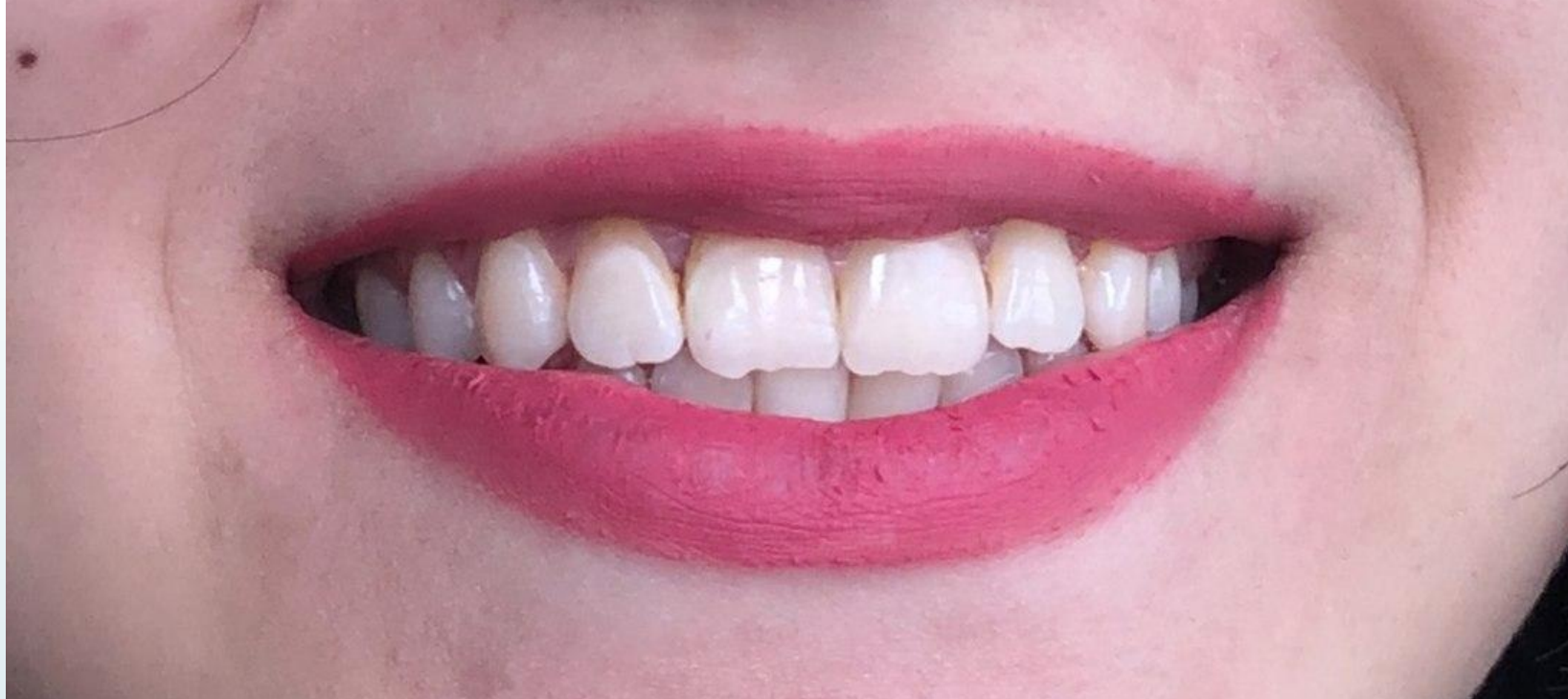Так же на цвет зубов влияет окружение: освещение и цвет стен.

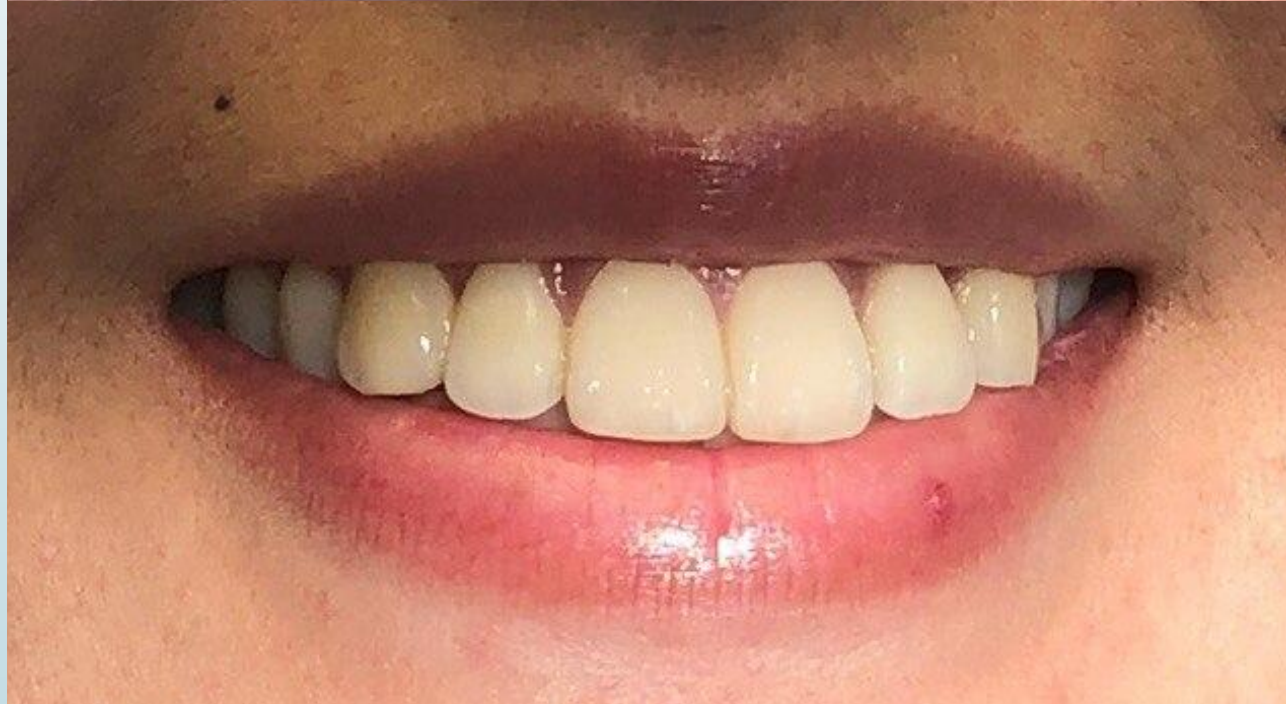
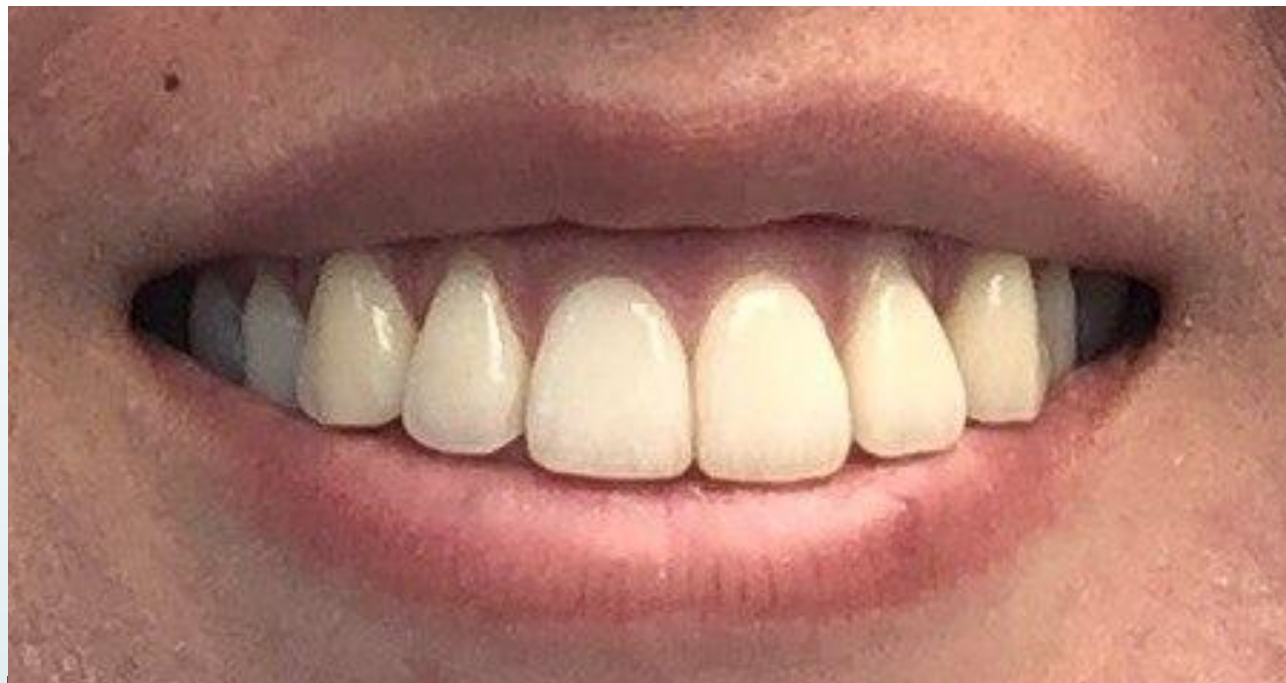Искажение цвета
зубов вследствие
использования
красной помады





Влияние на
цвет зубов
освещения







Спасибо за внимание!

