

Институт стоматологии АМН Украины

Отдел детской стоматологии

ДЕПОФОРЕЗ

гидроокиси меди-кальция.

*Эффективность применения
при лечении осложненного кариеса.*

Врач-стоматолог

Жук Дмитрий Дмитриевич

Предлагаемый метод основан на бактерицидных и физико-химических свойствах водной суспензии гидроокиси меди кальция.

Гидроокись меди-кальция – стабильная система, в которой, наряду с ОН-ионами, в качестве действующих субстанций-носителей отрицательных зарядов, выступают также ионы гидроксокупрата и коллоид $[\text{CuII}(\text{OH})_2]^{>1000-}$.

Обладает исключительно высокой дезинфицирующей активностью, почти в 100 раз большей, чем гидроокись кальция. Она обусловлена протеолитическим действием ОН-ионов и независимым от протеолиза особенно мощным действием гидроксокупрата на микроорганизмы путем извлечения серы.

Процессы, происходящие во время сеансов депофреза гидроокиси меди-кальция

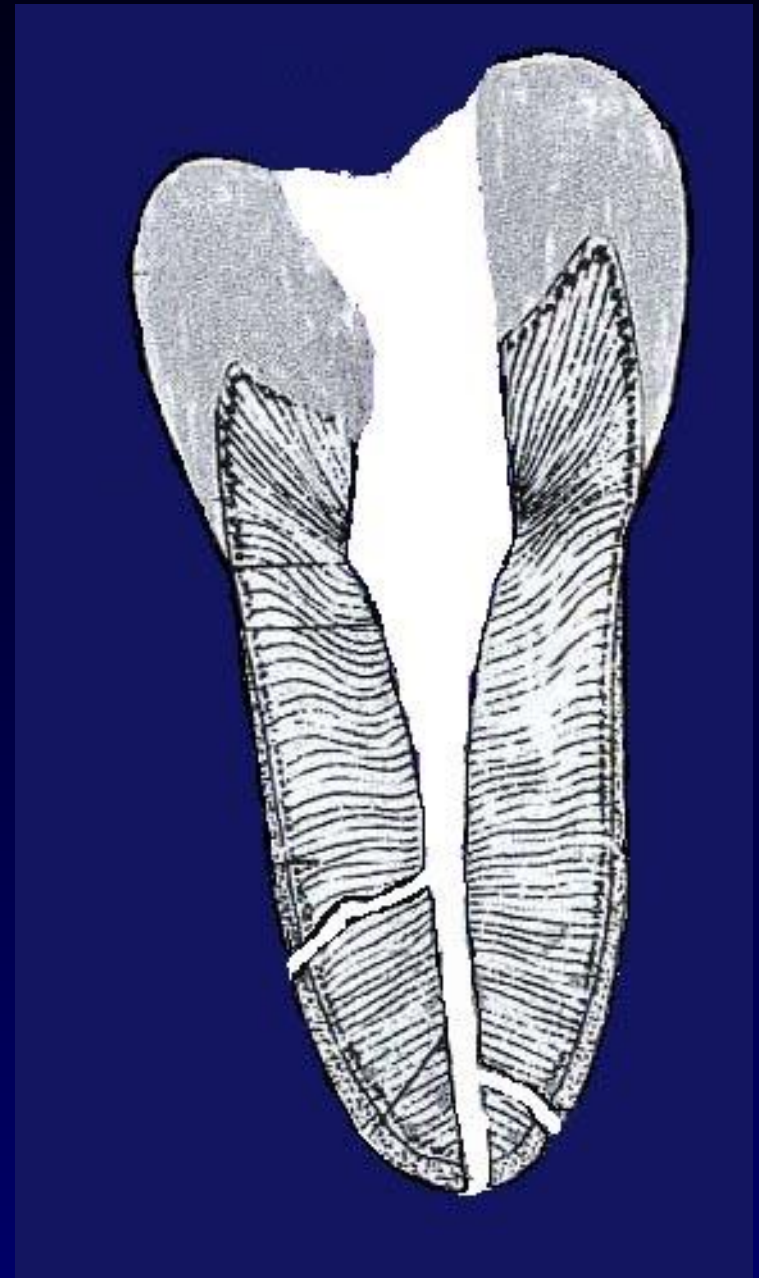
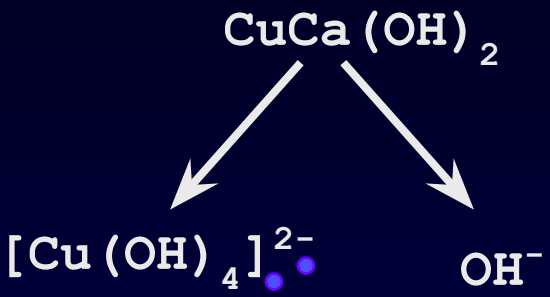
1 сеанс лечения

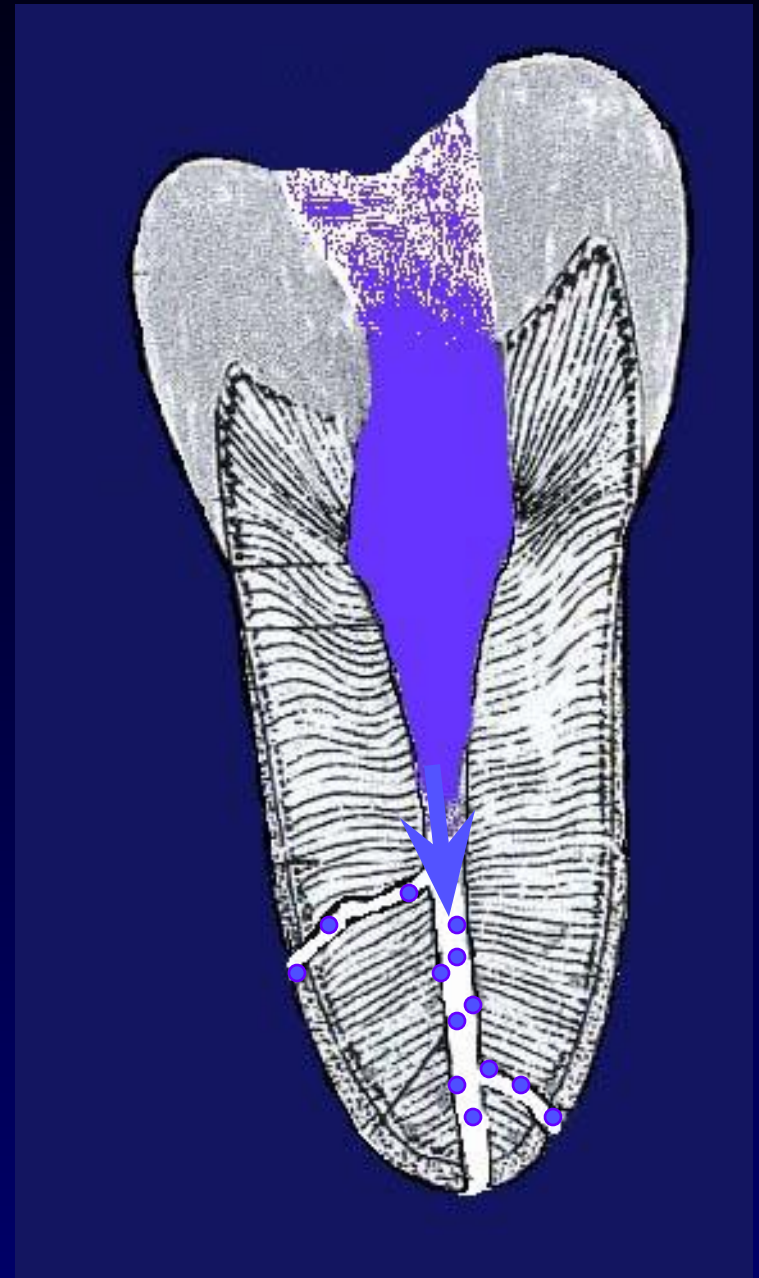
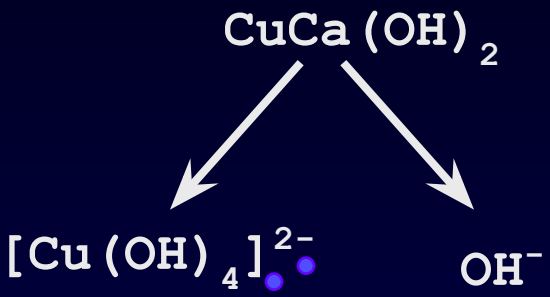
Проводят подготовку канала (его прямой части) гейт-бором на $1/3 - \frac{1}{2}$ глубины или, при наличии искривления, до начала изгиба.

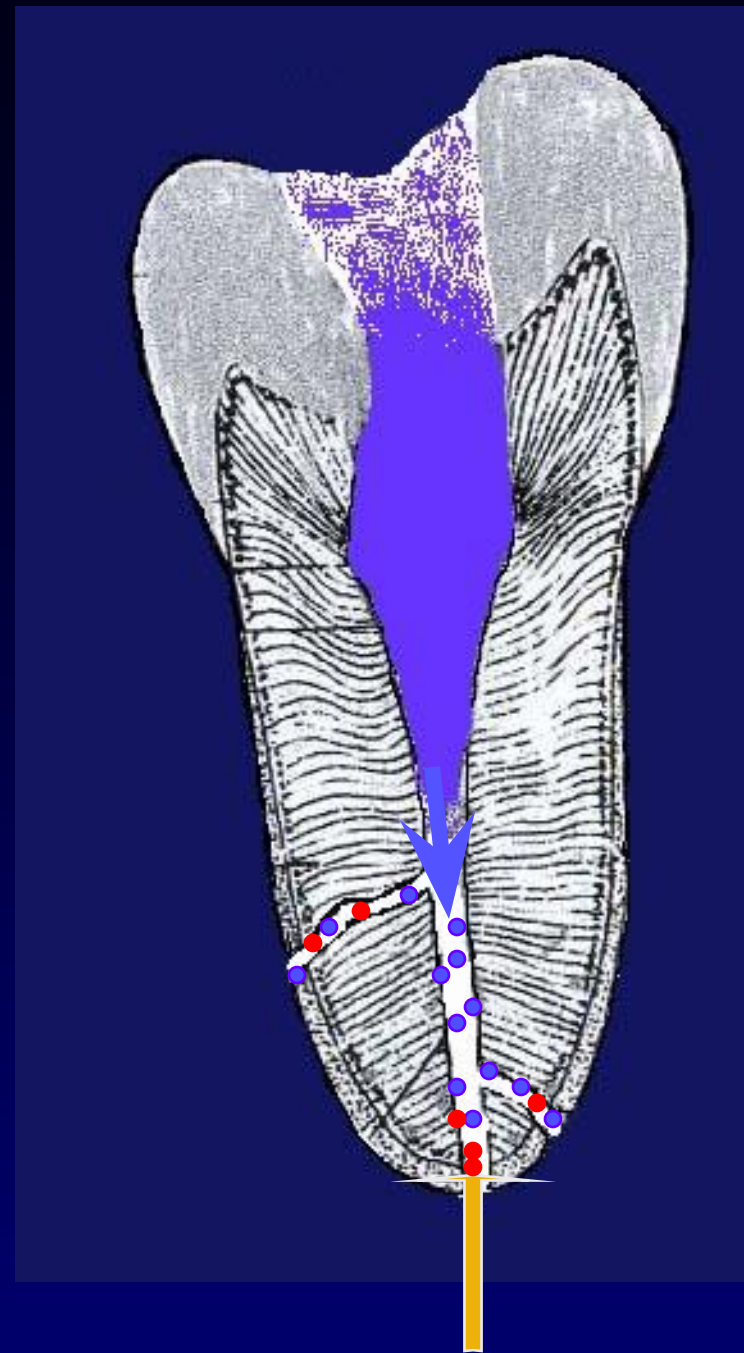
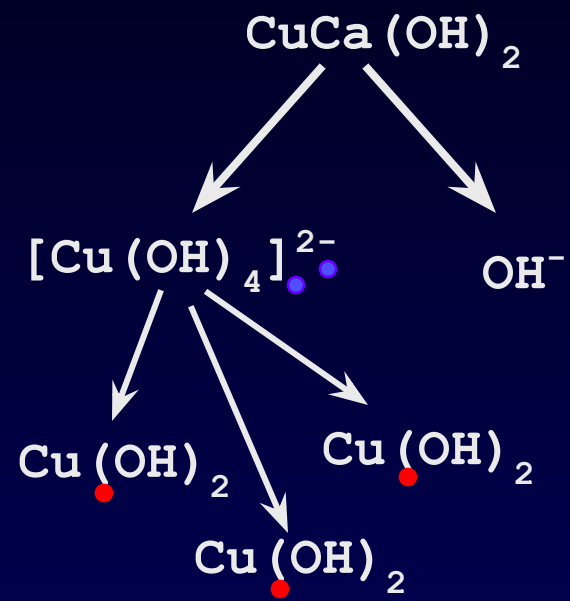
Подготовленный канал заполняют гидроокисью меди кальция.

Процессы

- Ионы гидроксокупрата $[\text{Cu}(\text{OH})_4]^{2-}$ и гидроксильные ионы OH^- из гидроокиси меди-кальция $\text{CuCa}(\text{OH})_2$ проходят через канал и оседают внутри и перед отверстиями. Там происходит распад иона гидроксокупрата и превращение его в плохорастворимую гидроокись меди $\text{Cu}(\text{OH})_2$.
- Тканевая жидкость из периапикальной области в результате электроосмоса через дельту канала втягивается в полость зуба.
- Выступающую жидкость убирают с помощью ватного тампона, ни в коем случае жидкость не должна вытекать за края коронки. Образуются пузырьки воздуха. Их количество уменьшают, производя легкие вращательные движения электродом.
- Органическое содержимое каналов превращается в стерильный протеолизат. Вся эта масса еще неподвижна.







Процессы, происходящие во время сеансов депофреза гидроокиси меди-кальция

2 сеанс лечения

Процессы

- Содержимое канала, продолжающее подвергаться протеолизу, разрушающееся на все более мелкие части до состояния жидкости, во время второго сеанса перемещается в периапикальную область. Канал корня очищается под действием электрического поля, становясь почти полым. Стенки канала, включая мелкие боковые каналы, покрываются гидроксокупратом.
- При выходе из отверстий гидроокись меди выпадает в осадок. Содержимое канала в периапикальной области (возле каждого отверстия) подвергается ассимиляции, не вызывая значительной реакции со стороны окружающих тканей.
- Во время второго сеанса приходят в движение и коллоидные частицы гидроокиси меди-кальция. Они также перемещаются в апикальном направлении и оседают на стенках канала, уже освободившегося от протеолизуемого органического содержимого.

Процессы, происходящие во время сеансов депоф ореза гидроокиси меди-кальция

3 сеанс лечения

После проведения депоф ореза врач заполняет атацамитом верхнюю часть канала на глубину произведенного расширения.

Процессы

- Ионы, входящие в состав гидроокиси меди-кальция, внедряются в дентиновые канальцы и дезинфицируют их.

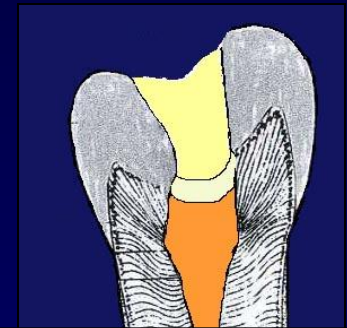
- Начинается оксификация в области отверстий.

Происходит постепенное редуцирование периапикальных поражений.

Атацамит – щелочной цемент

Состав:

- окись кальция силиката
- окись кальция алюмината
- окись титана
- хлорид окиси меди
- окись церия
- гексафторсиликат магния
- поливинилпиролidon



Жидкость:

- высокодисперсная гидроокись кальция
- дистиллированная вода

Показания для депофреза гидроокиси меди-кальция (по А. Кнаппвосту)

Общие:

- Функциональная способность зуба
- Возможность восстановления анатомической формы
- Устойчивость зуба, несмотря на наличие периапикальных изменений
- Удовлетворительное общее состояние пациента

Специальные:

- Каналы с гангренозным содержимым
- Зубы с изогнутыми, деформированными корнями
- Зубы с облитерированными корнями
- После витальной экстирпации
- После безуспешного лечения или при перелечивании, если большая часть корневой пломбы может быть удалена
- Облом инструмента
- Каналы с несформированной верхушкой

Противопоказания к применению депофреза гидроокиси меди-кальция (по А. Кнаппвосту)

Беременность

Злокачественные новообразования

Аллергическая реакция на медь

Тяжелые формы аутоиммунных заболеваний

Обострение хронического периодонтита

Нагноившаяся киста

Наличие в канале серебрянного штифта

Гальванизм

Особо важные требования при проведении депоф реза гидроокиси меди-кальция

При наличии витальных остатков пульпы перед лечением депофорезом гидроокиси меди-кальция следует провести девитализацию пульпы и на 2-3 недели оставить вкладку из гидроокиси меди-кальция.

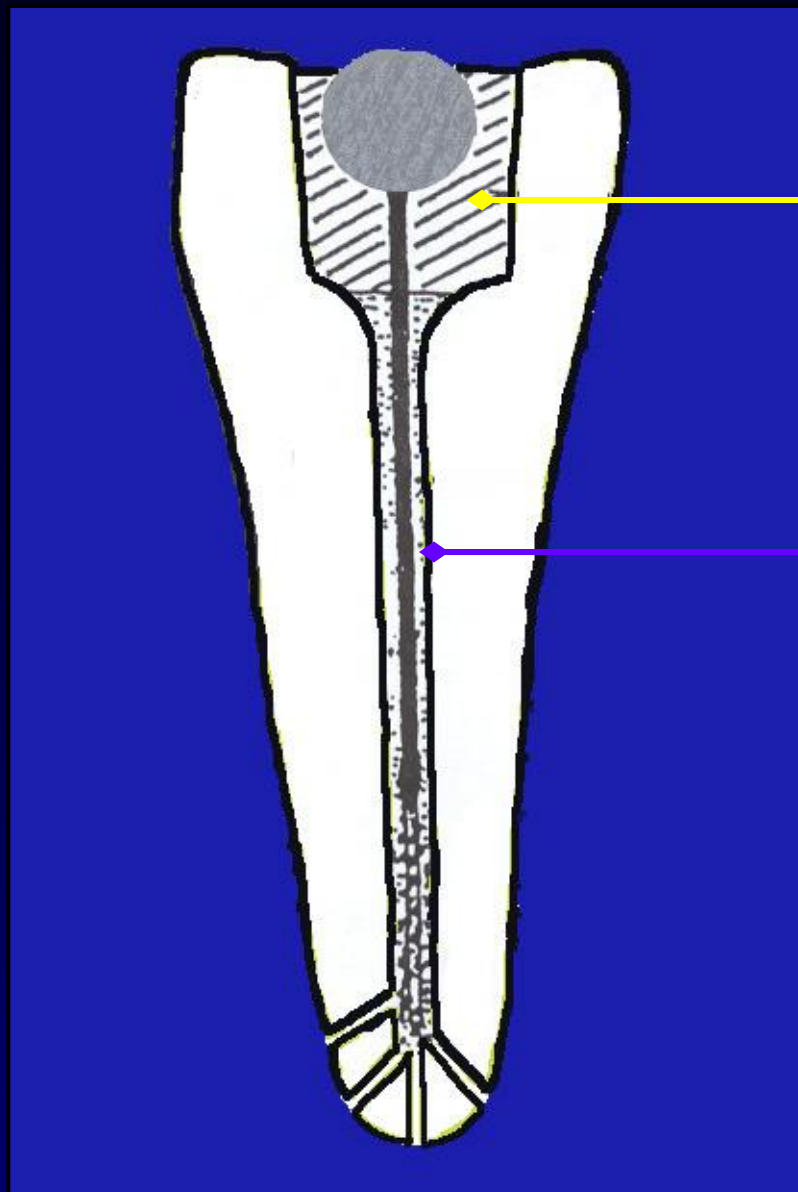
*Гидроокись меди-кальция и атацамит не должны выводиться за пределы отверстий корня!
Достаточно заполнить 2/3 канала, а при его непроходимости или наличии искривления – верхнюю треть канала! (Исключением является лечение кист).*

Приборы и материалы (фирма «HUMANCHEMIE»)

1. Прибор для депофореза гидроокиси меди-кальция «Комфорт» или «Оригинал II»
2. Гидроокись меди-кальция
3. Гидроокись кальция – высокодисперсная
4. Атацамит – цемент для пломбирования корневых каналов



Метод депофреза гидроокиси меди-кальция с использованием гальванического штифтового элемента



Фосфатный цемент

Гидроокись меди-кальция

Методика лечения осложненного кариеса молочных зубов и зубов с несформированными корнями

Лечение пульпитов:

Вариант 1 .

1. Провести пульпотомию приблизительно верхней трети пульпы стерильным файлом.
2. Тщательно промыть пульпотомированную область молочком гидроокиси кальция высокодисперсной (~ 20 % раствор)
3. Подсушить теплым воздухом. Кровотечение должно быть остановлено.
4. Смесь, состоящую из 1 части купрала и 9 частей гидроокиси кальция высокодисперсной (часть купрала можно увеличить до соотношения 1:3), разбавить дистиллированной водой до консистенции жидкой сметаны.
5. Мягкими («пульсирующими») движениями заполнить каналы.
6. Подсушить теплым воздухом.
7. Изолирующая прокладка

Вариант 2. (Методика проф. А Кнаппвоста)

После заполнения смесью купрала и гидроокиси кальция канал оставить открытым и без всякого давления закрыть временной пломбой.

Через 8-14 дней запломбировать зуб с использованием изолирующей прокладки и композита.

(Остатки пульпы сохранить невозможно!)

Методика лечения осложненного кариеса молочных зубов и зубов с несформированными корнями

Лечение периодонтитов:

1. Удалить гангренозную пульпу (путридные массы) из канала (от 1/3 до 1/2 глубины, не более 2/3).
3. Промыть молочком купрала (~ 20 % раствор), не оказывая давления
4. Подсушить теплым воздухом
5. Внести смесь купрала с гидроокисью кальция (в соотношении 1:8 или 1:3) в консистенции жидкой сметаны.
6. Зуб оставить открытым, закрыв ватным тампоном.
7. Смесь купрала с гидроокисью кальция сменить 3 раза с интервалом 1 неделя.
8. При отсутствии жалоб в последнее посещение пациента (т.е. через 3 недели после начала лечения) после внесения новой порции смеси пломбировка зуба с применением фосфатцементной прокладки

Ошибки и осложнения, возникающие при проведении депофреза

1. Излишнее расширение канала

Излишнее расширение канала приводит к неоправданному увеличению продолжительности сеанса депофореза. Качество обработки канала не имеет особого значения. Важно не допустить перфорации канала.

2. Недодозирование гидроокиси меди-кальция (купрала)

- ◆ Промывание канала растворами, содержащими чужеродные ионы.
- ◆ Наличие поперечных токов
- ◆ Электроосмос

Чтобы не допустить недодозирования купрала через некоторое время после начала сеанса (самое позднее, в середине сеанса) депофорез следует прервать, разбавленный купрал удалить бумажным штифтом и внести новую порцию препарата.

Ошибки и осложнения, возникающие при проведении депофреза

3. Появление болей

- ◆ Абактериальное раздражение, вызванное купралом

Чтобы не допустить появления отечности и болевых ощущений, не следует увеличивать количество электричества выше рекомендованных 5-7,5 мА/мин на один канал за один сеанс лечения. Между сеансами депофореза каналы следует оставлять открытыми.

Не следует проводить следующий сеанс депофореза пока полностью не утихнет абактериальное раздражение и не исчезнут явления дискомфорта или боли. Внесение дополнительного количества купрала будет способствовать усилению раздражения и переходу в абактериальное воспаление.

Применение антибиотиков в этих случаях не показано, т.к. инфекционный процесс отсутствует.

Заполнять канал гидроокисью меди-кальция следует не глубже, чем на 2/3

- ◆ Выведение атацамита за верхушку корня

Канал следует пломбировать атацамитом не глубже, чем на 2/3

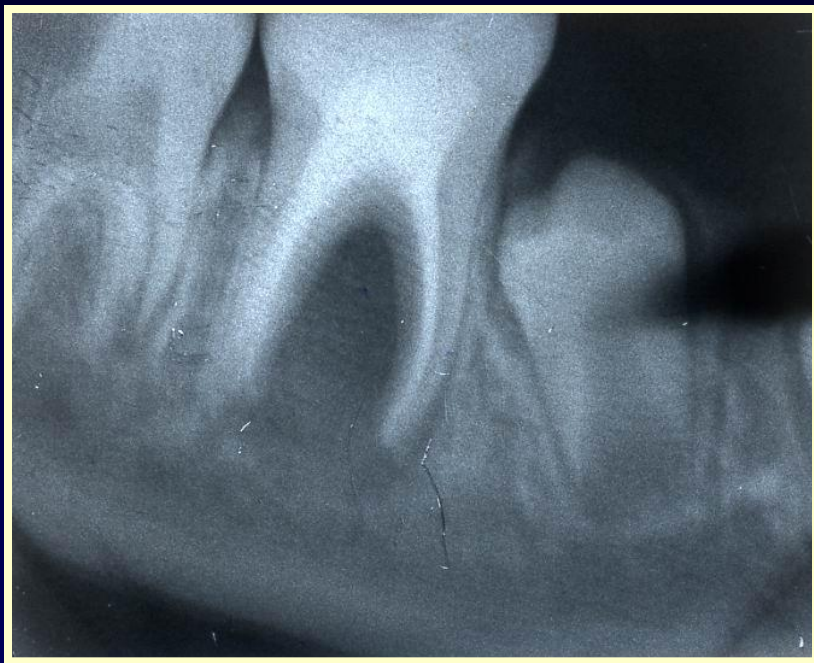- ◆ Наличие витальных остатков пульпы

Депофорез следует проводить только после полной девитализации пульпы. Для снятия болей можно использовать соответствующие девитализирующие препараты или сделать вкладку гидроокиси меди-кальция на 7-14 дней.

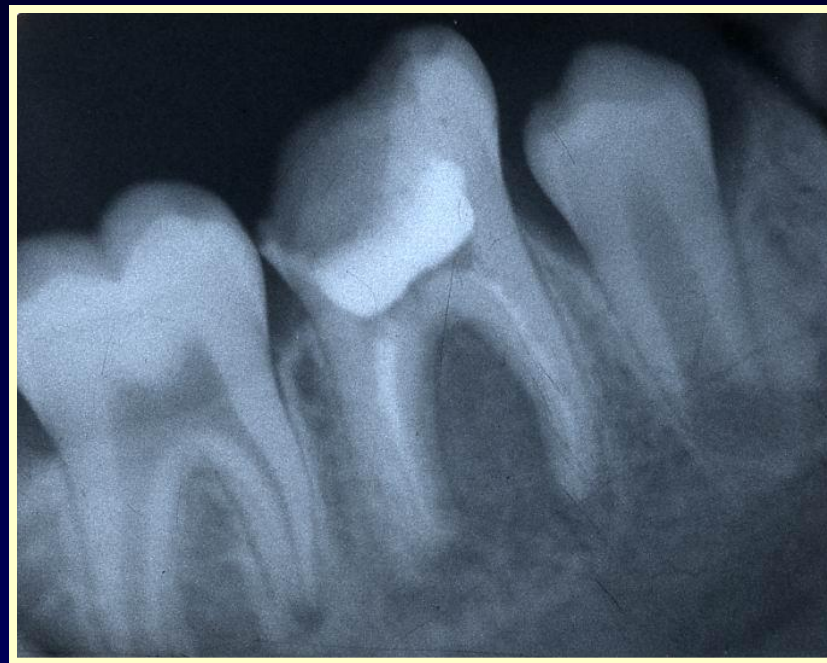Основные различия между депофрезом и традиционными методами

<i>Параметры оценки</i>	<i>Депофрез</i>	<i>Механико-инструментальный метод</i>
<i>Поиск канала</i>	Нет различий	Нет различий
<i>Подготовка канала</i>	Апикальная треть не затрагивается	Расширение по всей глубине канала вплоть до физиологического отверстия
<i>Стерилизация канала</i>	Полная стерильность всей апикальной дельты	Снижение количества микробов в главном канале. Апикальная дельта недостижима
<i>Пломбирование канала</i>	Только устьевая часть канала	Пломбирование при пульпите до 1-1,5 мм до верхушки, при периодонтите – полностью
<i>Последующая ревизия</i>	Беспроблемна	Проблематична
<i>Риск осложнений</i>	Ничтожно мал	Довольно велик
<i>Успех лечения</i>	Около 96%	40-60 %

Результаты применения метода депофреза гидроокиси меди-кальция

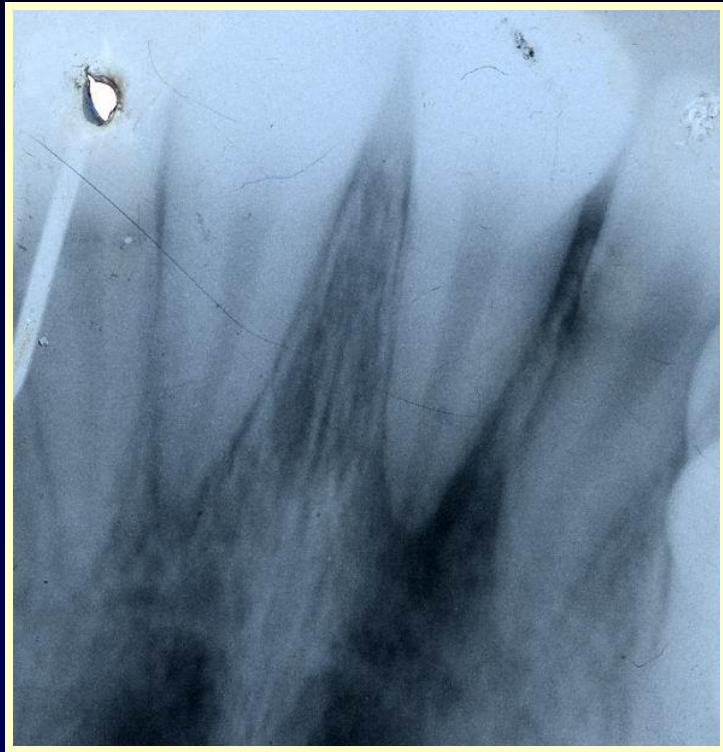

до лечения

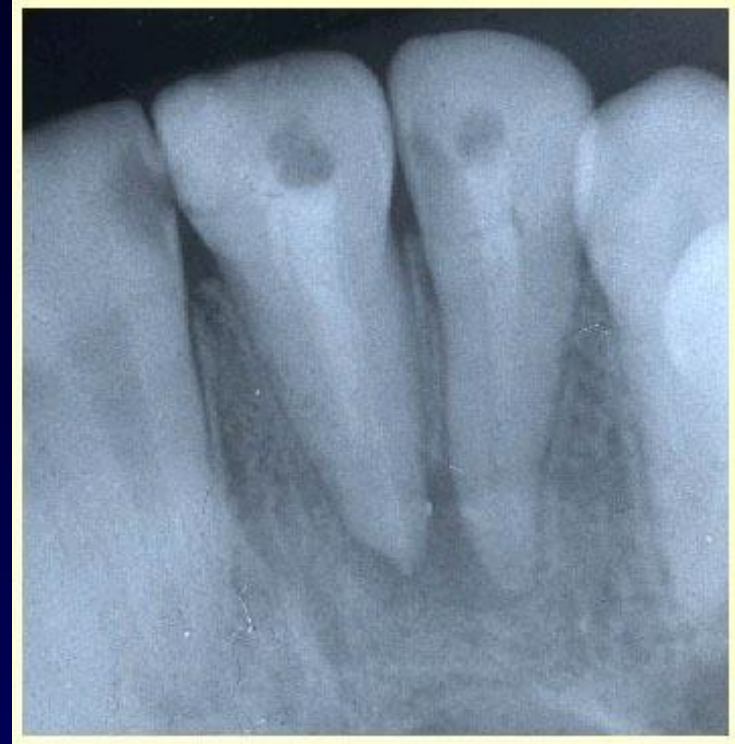

после лечения

Результаты применения метода депофреза гидроокиси меди-кальция

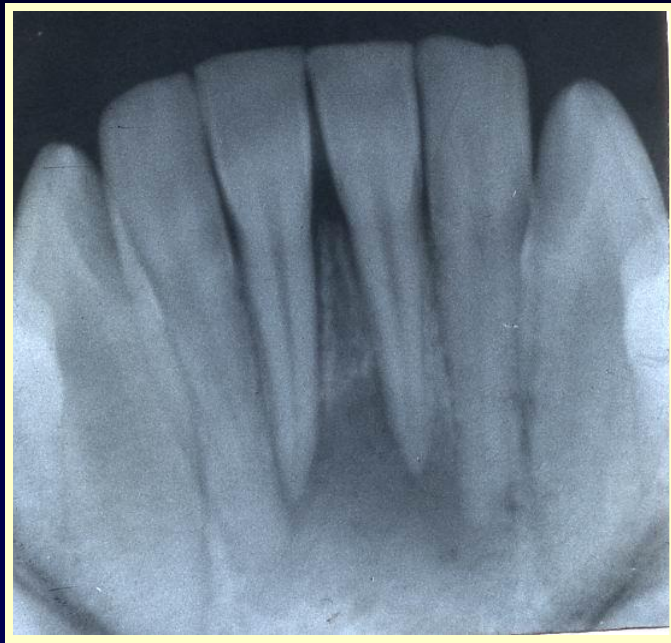

до лечения

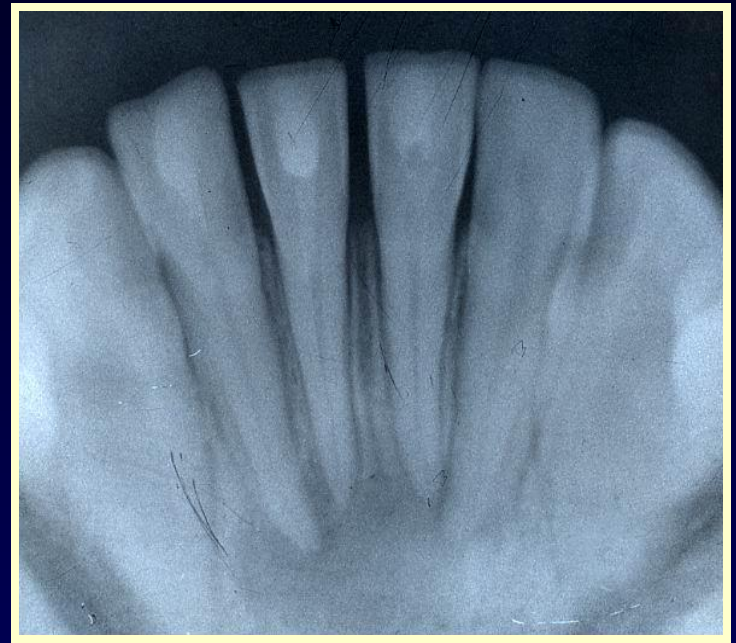

после лечения

Результаты применения метода депофреза гидроокиси меди-кальция

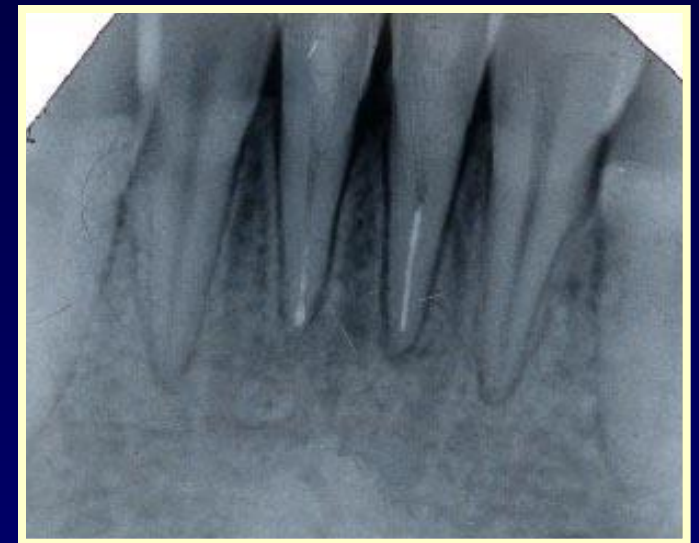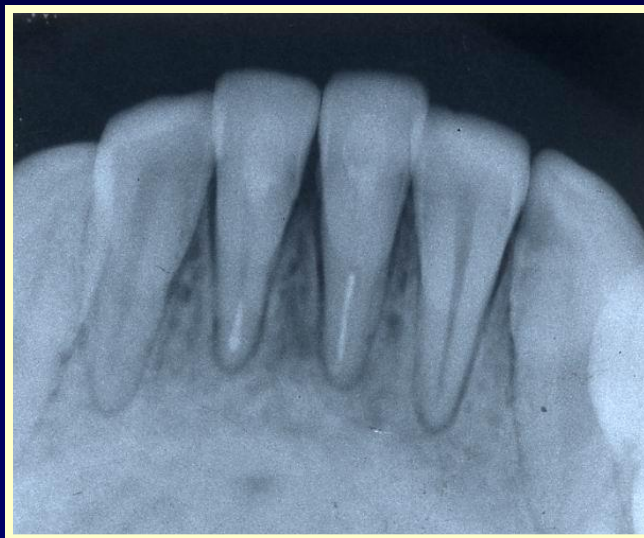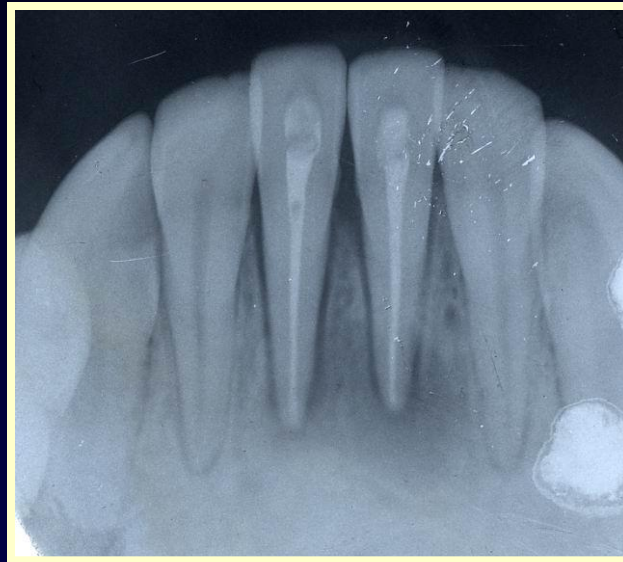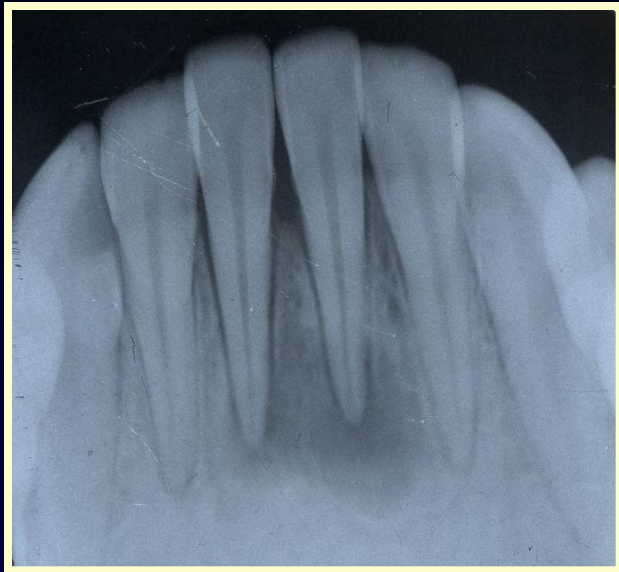


до лечения



после лечения

Результаты применения метода депофреза гидроокиси меди-кальция



этапы лечения