

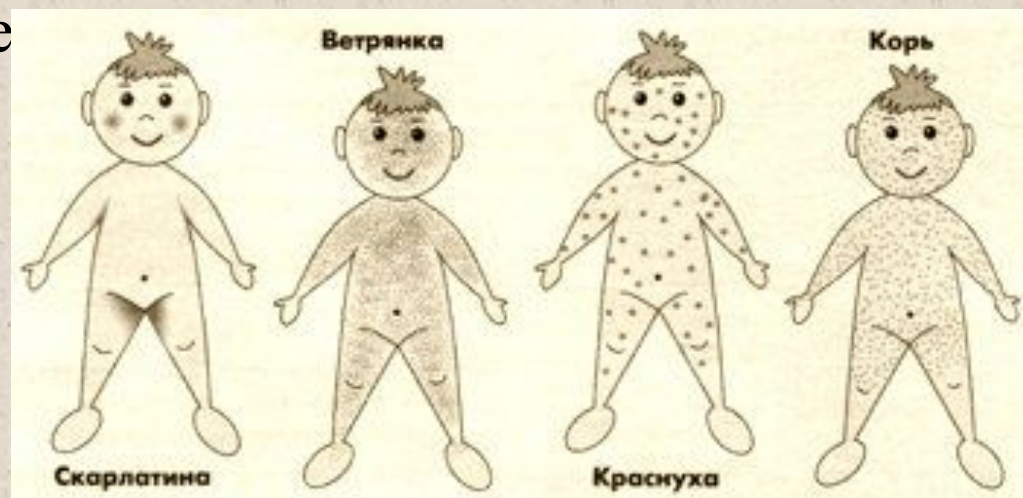детские инфекционные болезни

Ежегодно в Украине регистрируется около 500 тысяч случаев инфекционных заболеваний среди детей, не считая гриппа и ОРВИ

Ежегодно в Украине от острых инфекционных заболеваний умирают до 600 детей.

В структуре заболеваемости детей первых лет жизни острые инфекционные заболевания занимают первое место

1. Болеют преимущественно дети
2. Стойкий иммунитет (повторные заболевания регистрируются редко)
3. Общие пути передачи
4. Внутриутробный иммунитет
5. Групповые заболевания
6. Общность патогенеза
7. Кожная сыпь (экзантема)



СКАРЛАТИНА

Scarlattina (итал.) — багровый, пурпурный

одна из форм стрептококковой инфекции с острым течением, интоксикацией, распространенной сыпью, воспалительными изменениями в зеве

стрептококк вызывает у человека:

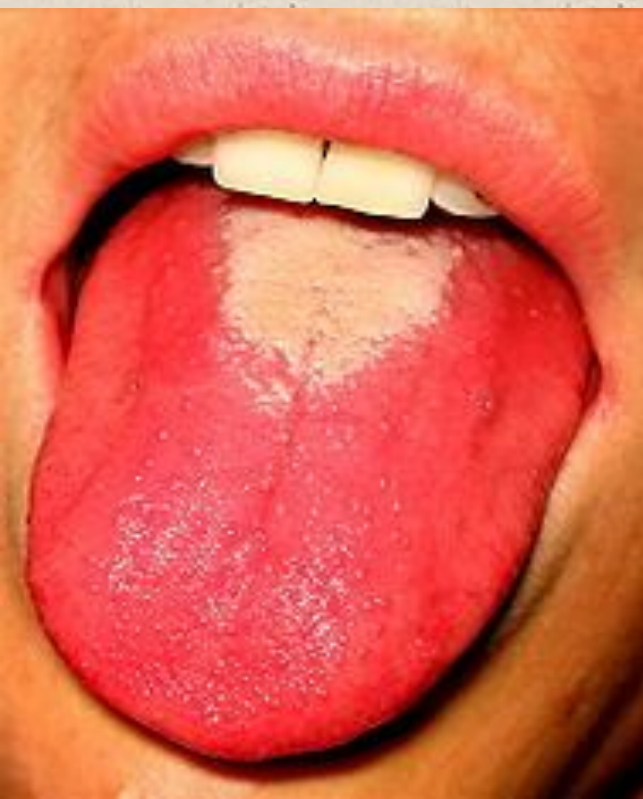назофарингит, ангину, рожу, стрептодермию, флегмону, сепсис, может наблюдаться бессимптомное носительство.

Развитие воспаления и регионарный лимфаденит получили название **первичного скарлатинозного комплекса**

воспалительный процесс возникает в месте первичной фиксации стрептококка

в миндалинах - в 97%, на коже - 1,6%, в легких - 1%

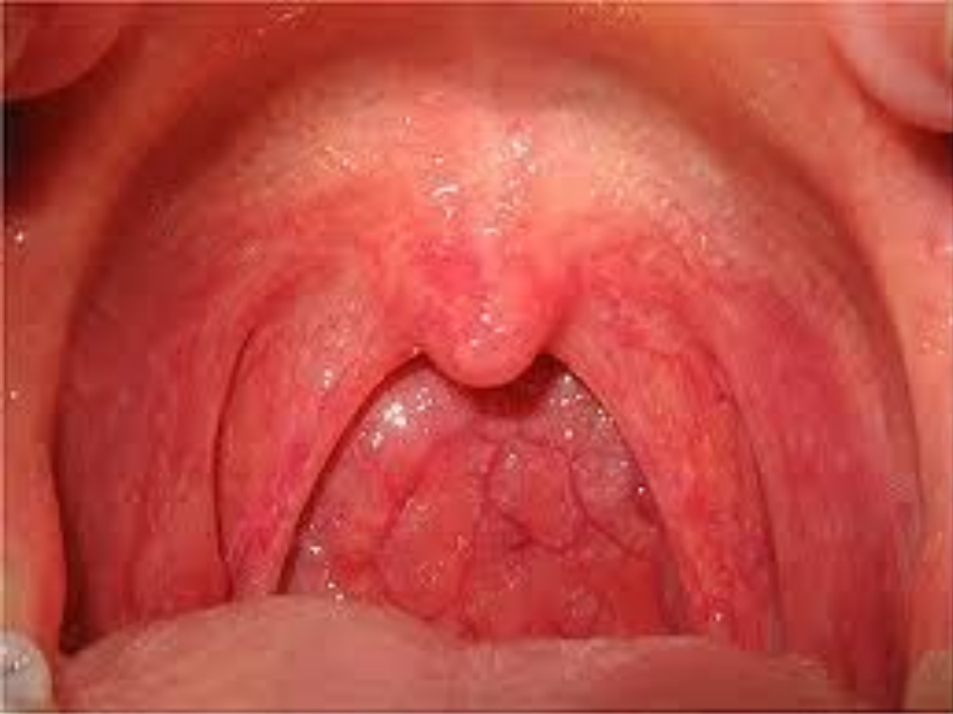экстрабуккальная скарлатина



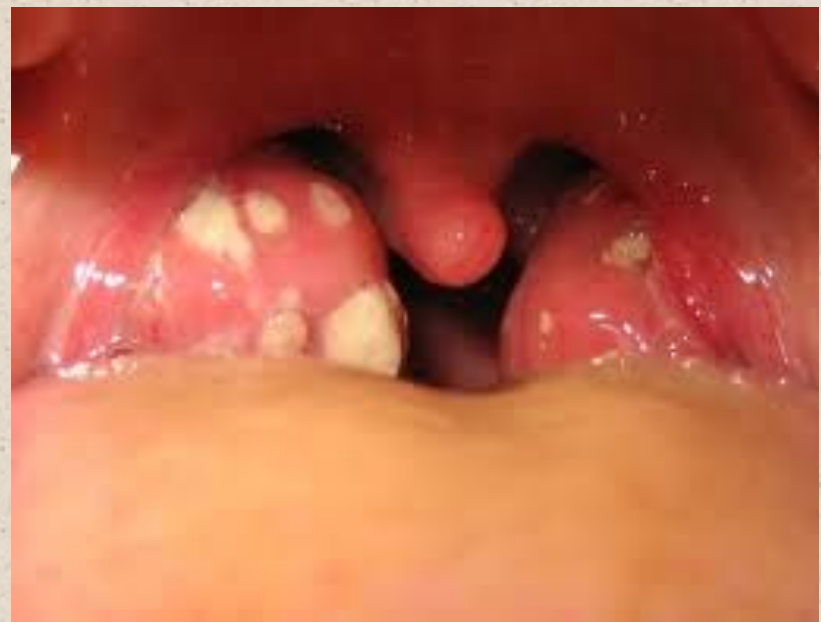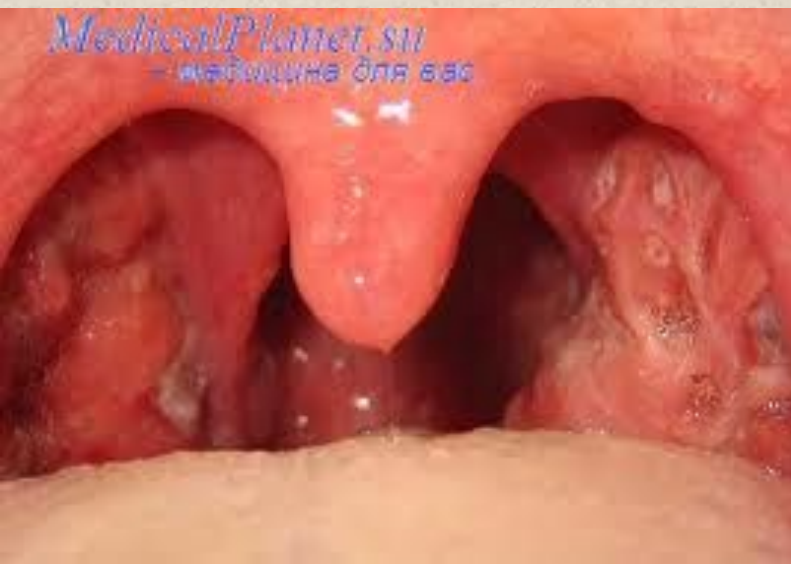Септический фактор.
Токсический фактор.
Аллергический фактор.

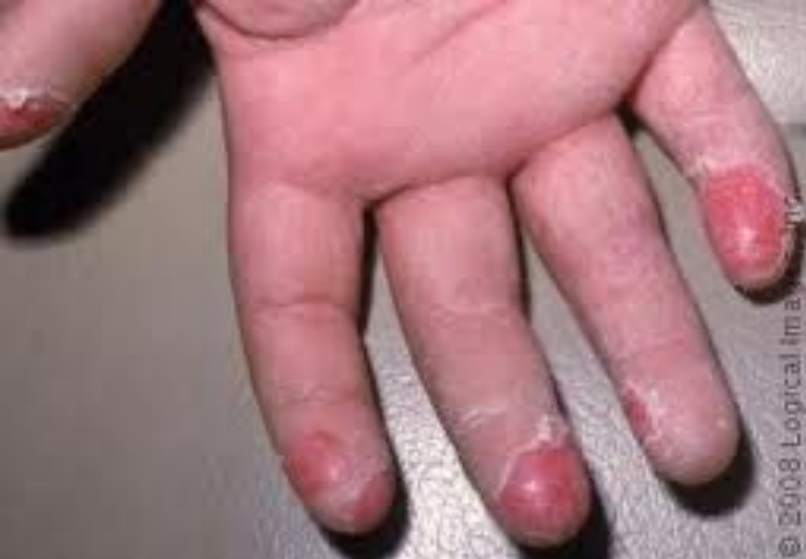ПАТОГЕНЕЗ

1. Проникновение возбудителя в организм
2. Формирование местного воспаления
3. Развитие инфекционно-токсического синдрома (токсин Дика)
4. Появления сыпи
5. Синтез антитоксических антител
6. Воспалительные реакции с очагами некроза
7. Формирование гнойно-некротических очагов (лимфаденит, отит, мастоидит, менингит, синусит)
8. Развитие реакций гиперчувствительности замедленного типа



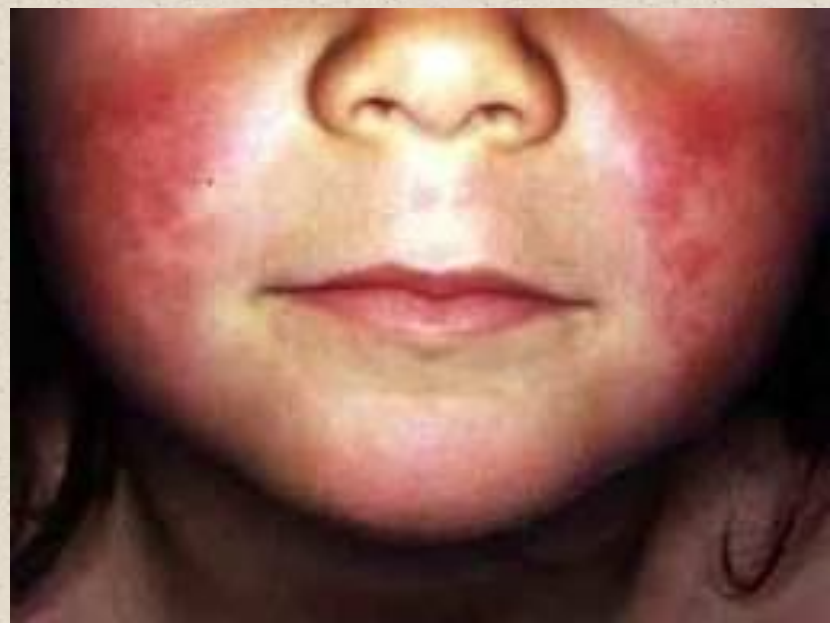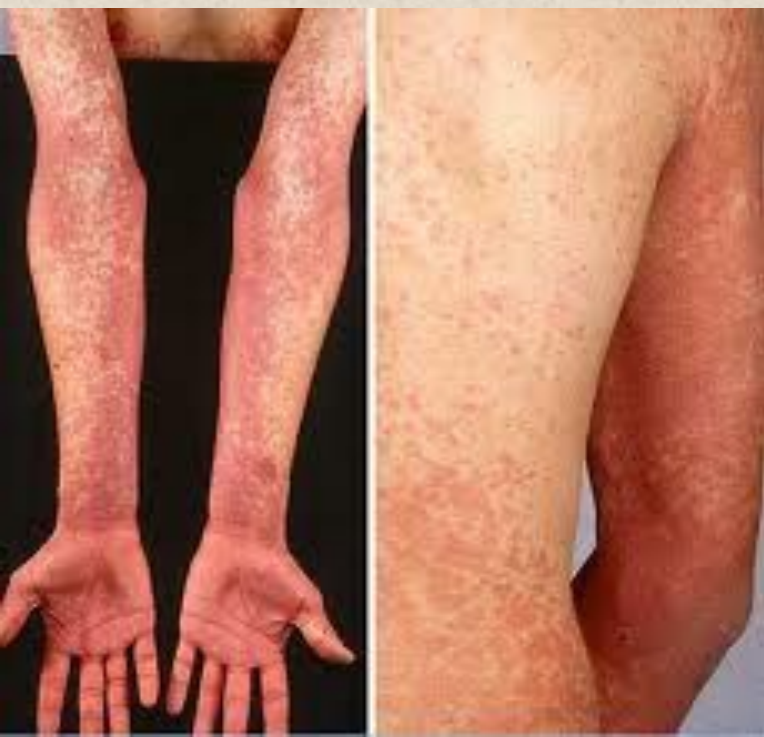Лакунарная ангина Фолликулярная ангина





Экзантема

Пластинчатое шелушение

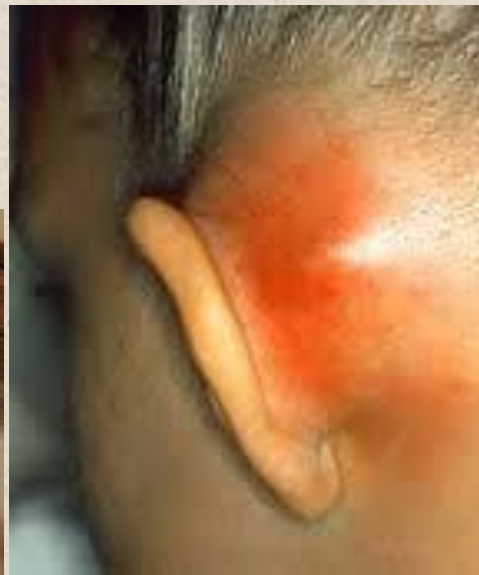
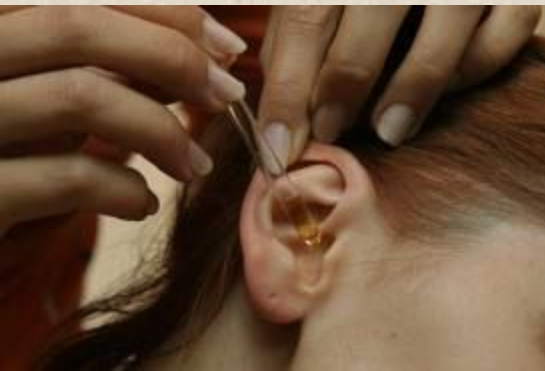
Осложнения 1 периода скарлатины:

Аденофлегмона
Мастоидит
Синусит
Сепсис
Отит

Осложнения 2 периода скарлатины (8-14 сутки):

Гломерулонефрит
Эндокардит
Миокардит
Ревматизм
Васкулит



Дифтерия

"diphtherion" (греч.) - пленка)

острое инфекционное заболевание с местным фибринозным воспалением в зеве или в верхних дыхательных путях и общими токсическими изменениями

В 1981 году на территории СССР зарегистрировано всего 10 случаев дифтерии

В начале 90 годов 9 из 10 случаев дифтерии в мире приходились на бывшие республики СССР

КЛАССИФИКАЦИЯ ДИФТЕРИИ

Дифтерия зева

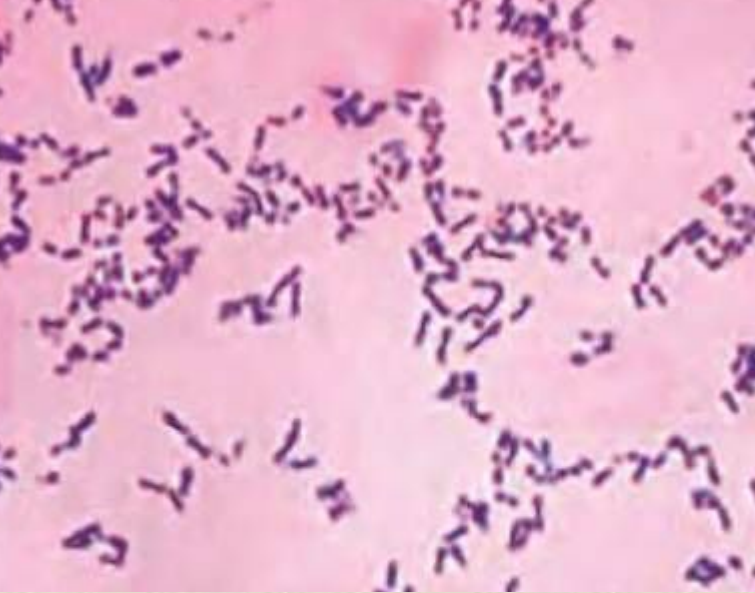Дифтерия носа

Дифтерия кожи

Дифтерия гортани

Дифтерия половых органов

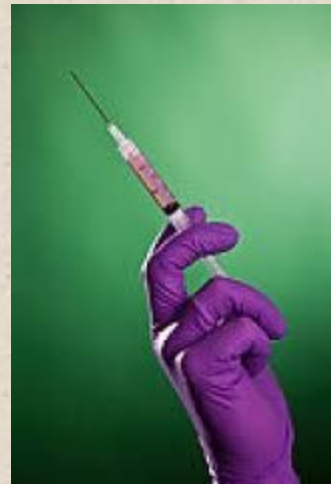Дифтерия пупка (только у новорожденных)



**Палочки Леффлера
выделяют
дифтерийный токсин -
боевое отравляющее
вещество**

**Действие токсина - разрушение ферментов
окислительного цикла и подавление катехоламинов
с накоплением серотонина в тканях**

Основой для специфической терапии дифтерии
является применение специфической
антитоксической сыворотки.



Свойства экзотоксина

- Парализует тканевое дыхание
- Изменяет холинергические процессы
- Нарушает синтез катехоламинов
- Накопление катехоламинов в тканях
- Некротическое действие на ткани
- Вазопаралитическое действие
- Нейротропное действие

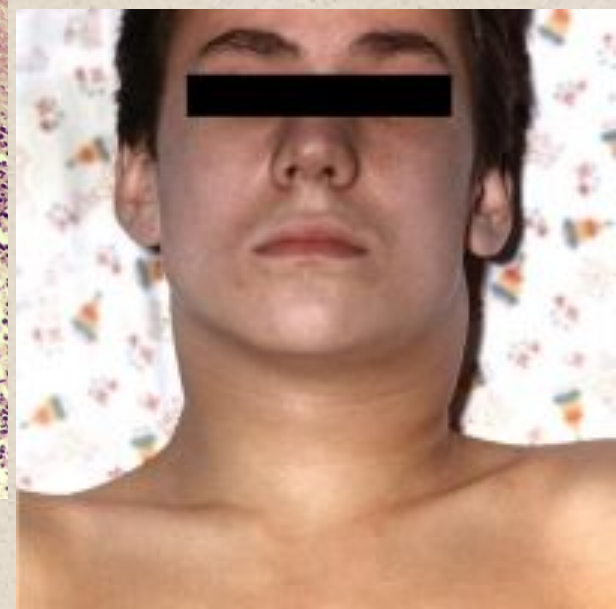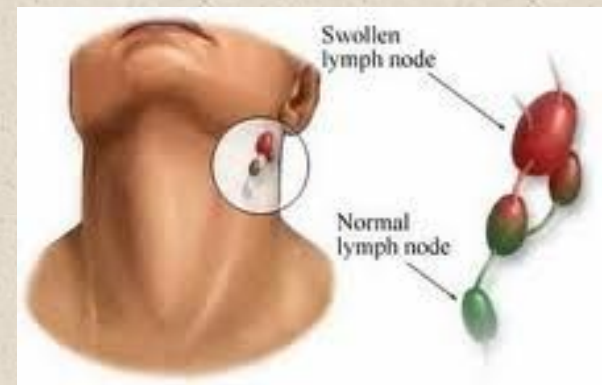
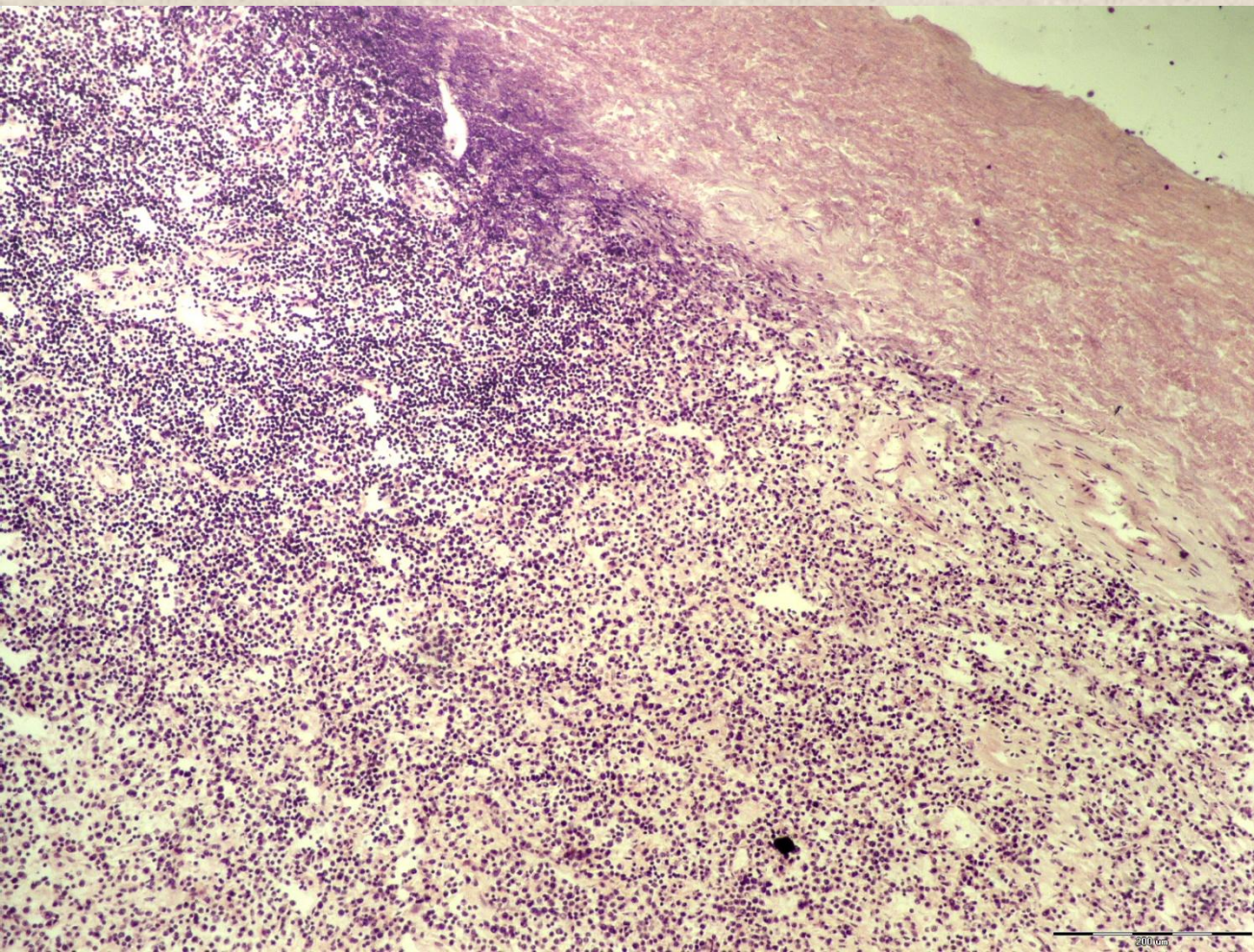
Местное действие экзотоксина

- Некроз эпителия
- Паретическое расширение сосудов
- Повышение сосудистой проницаемости
- Отек тканей
- Выход фибриногена из сосудистого русла
- Образование фибринозной пленки

Дифтерия зева


1. Увеличение и полнокровие миндалин
2. Образование на миндалинах пленок, которые распространяются на слизистую полости рта, мягкого неба, пищевода и желудка
3. Полнокровие, некрозы, кровоизлияния в регионарных лимфоузлах
4. Иногда токсический отек шеи и грудной клетки

Дифтеритийные пленки на миндалинах



Поражение сердечно-сосудистой системы при дифтерии

Токсический миокардит



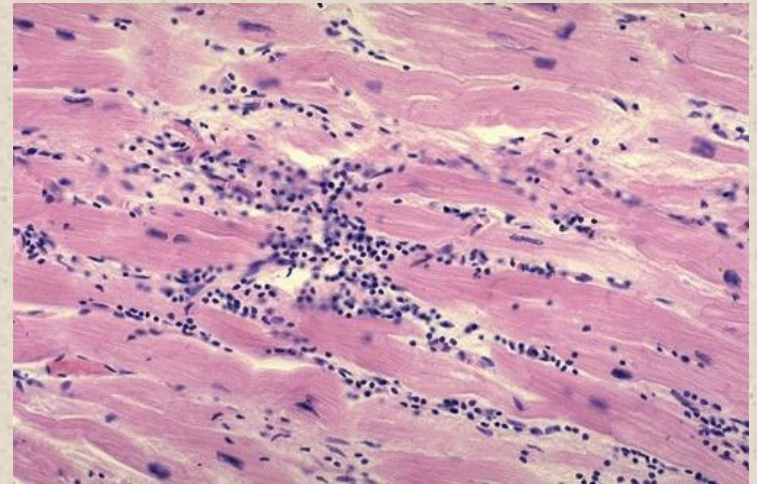

ранний паралич сердца



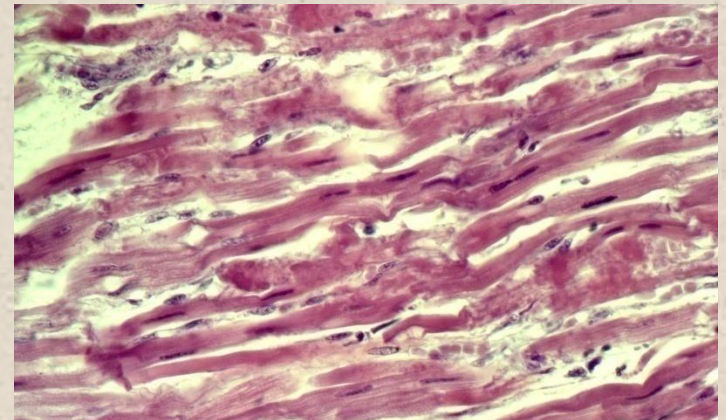
Кардиосклероз

+

Паренхиматозный
неврит



поздний паралич сердца



Токсическая полинейропатия

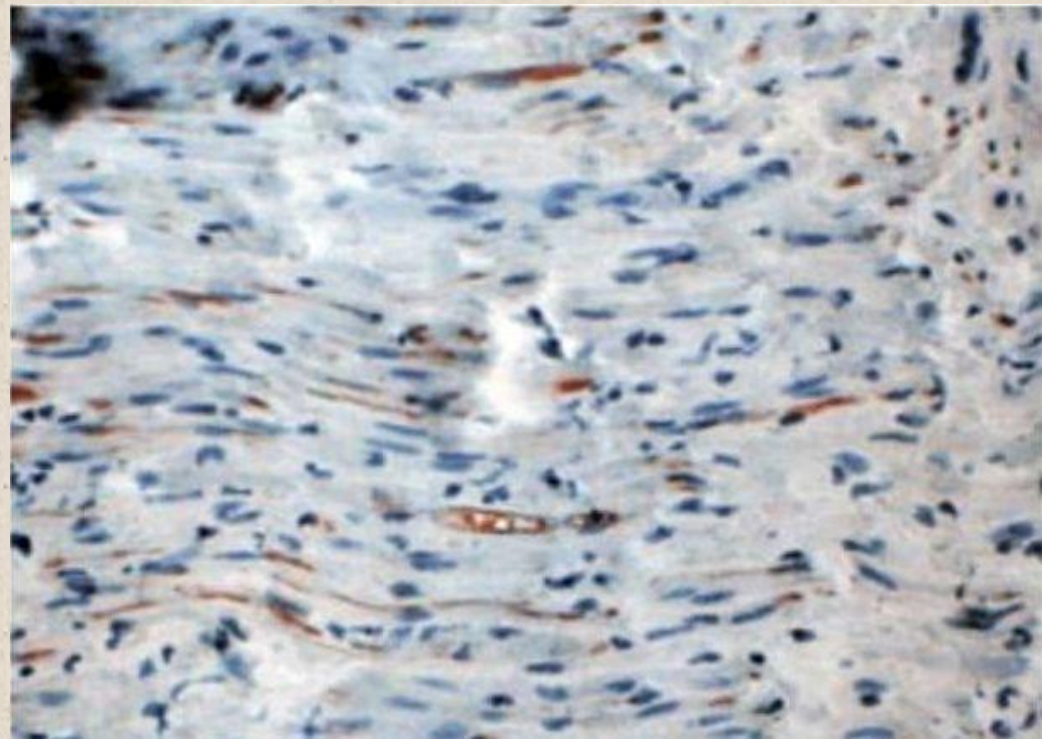
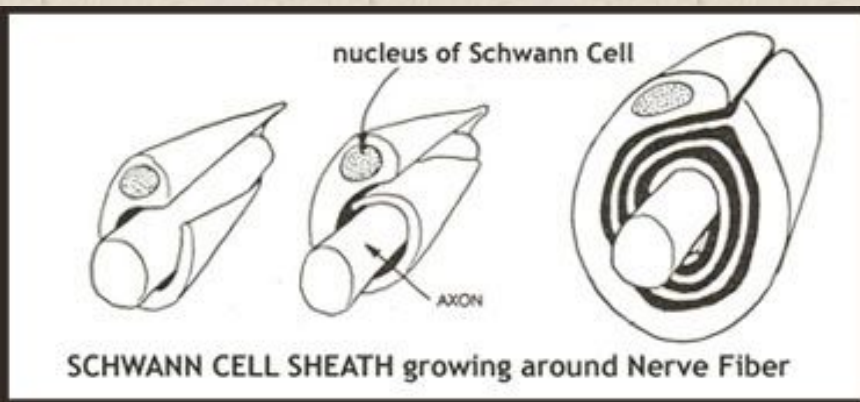
Шейный отдел симпатического ствола

n. Glossopharingei

n. Vagus

n. Phrenicus

(Аспирационная пневмония вследствие бульбарного паралича)



Дифтерия дыхательных путей

Круп. «to croup» (шотл.) — говорить хрипло, каркать

**Вероятность
летального исхода 10%**

**У детей до 5 лет и у
пожилых она выше**

Осложнения:

Пролежни гортани

Медиастинит

Флегмона средостения

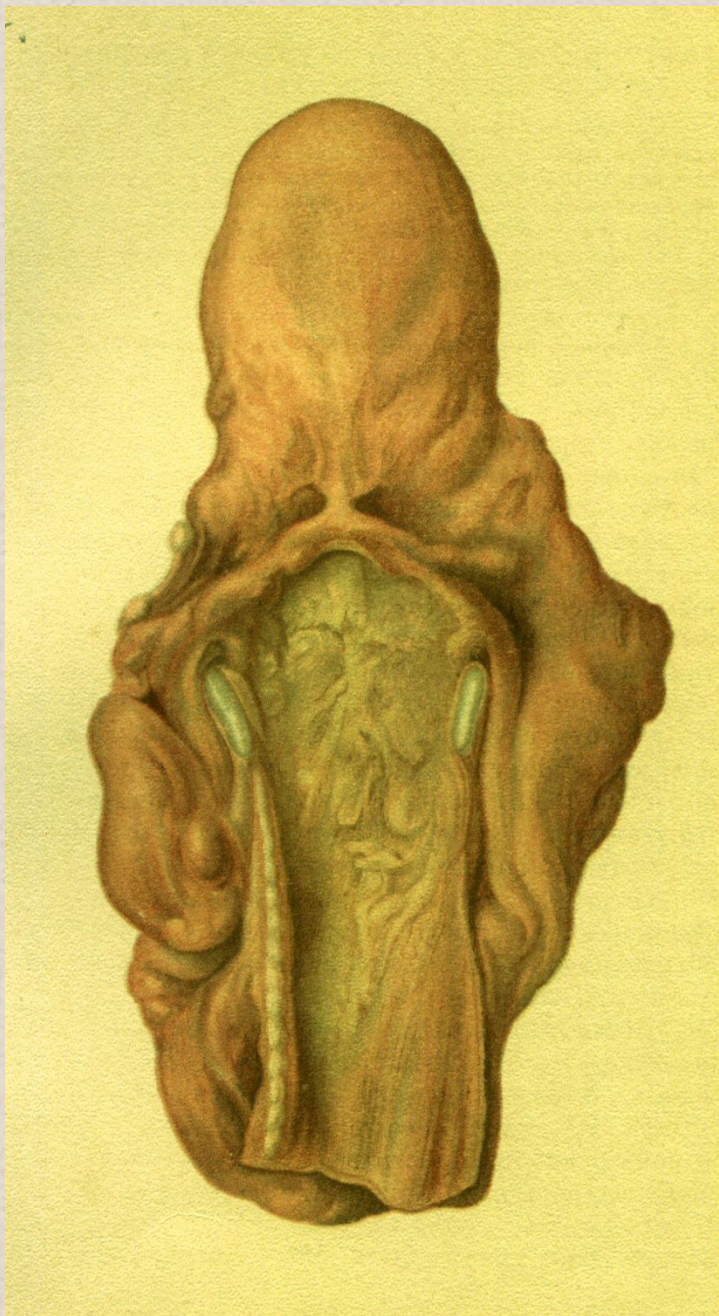Кровотечение

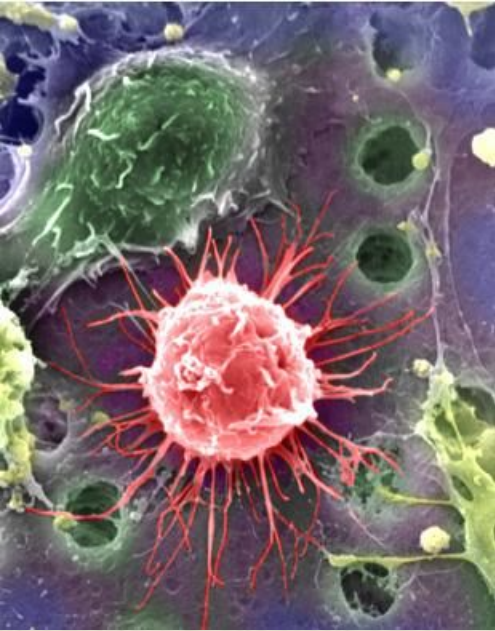
Двусторонняя пневмония

Фибринозное воспаление гортани

- Дисфоническая стадия у детей – 1-3 дня, у взрослых – до 7 сут.
- Стенотическая стадия 1-2 суток.
- Асфиксическая стадия смерть от асфиксии.

*У детей за счет анатомических особенностей дифтерийный круп развивается быстрее.
У взрослых чаще атипичное - осиплость
голоса.*





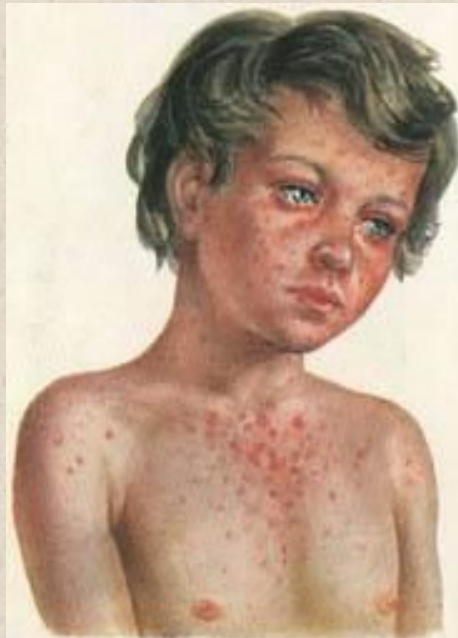КОРЬ

Особенности.

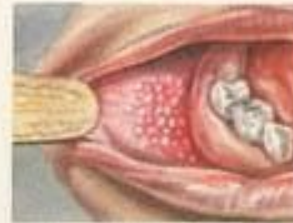1. Болеют преимущественно дети.
2. Вызывается РНК-вирусом из группы парамиксовирусов.
3. Передается воздушно-капельным путем.
4. Инкубационный период 9—11 дней.

Местные изменения

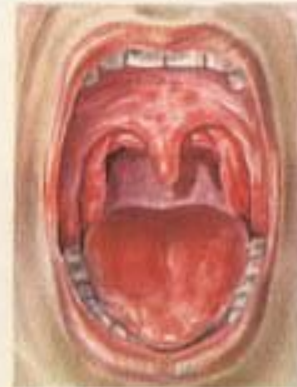- Катаральное воспаление зева, трахеи, бронхов и конъюнктивы.
- В эпителии верхних дыхательных путей появляются гигантские многоядерные клетки.
- Возникает плоскоклеточная метаплазия бронхиолярного и альвеолярного эпителия.
- Возможно развитие интерстициальной (гигантоклеточной) пневмонии.



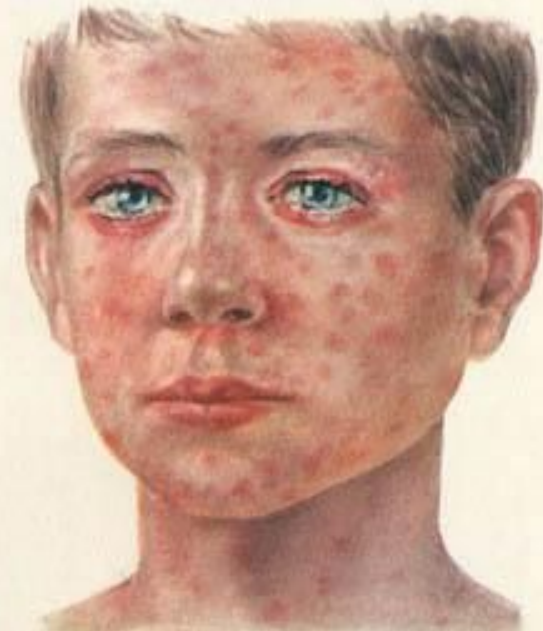5



6



7



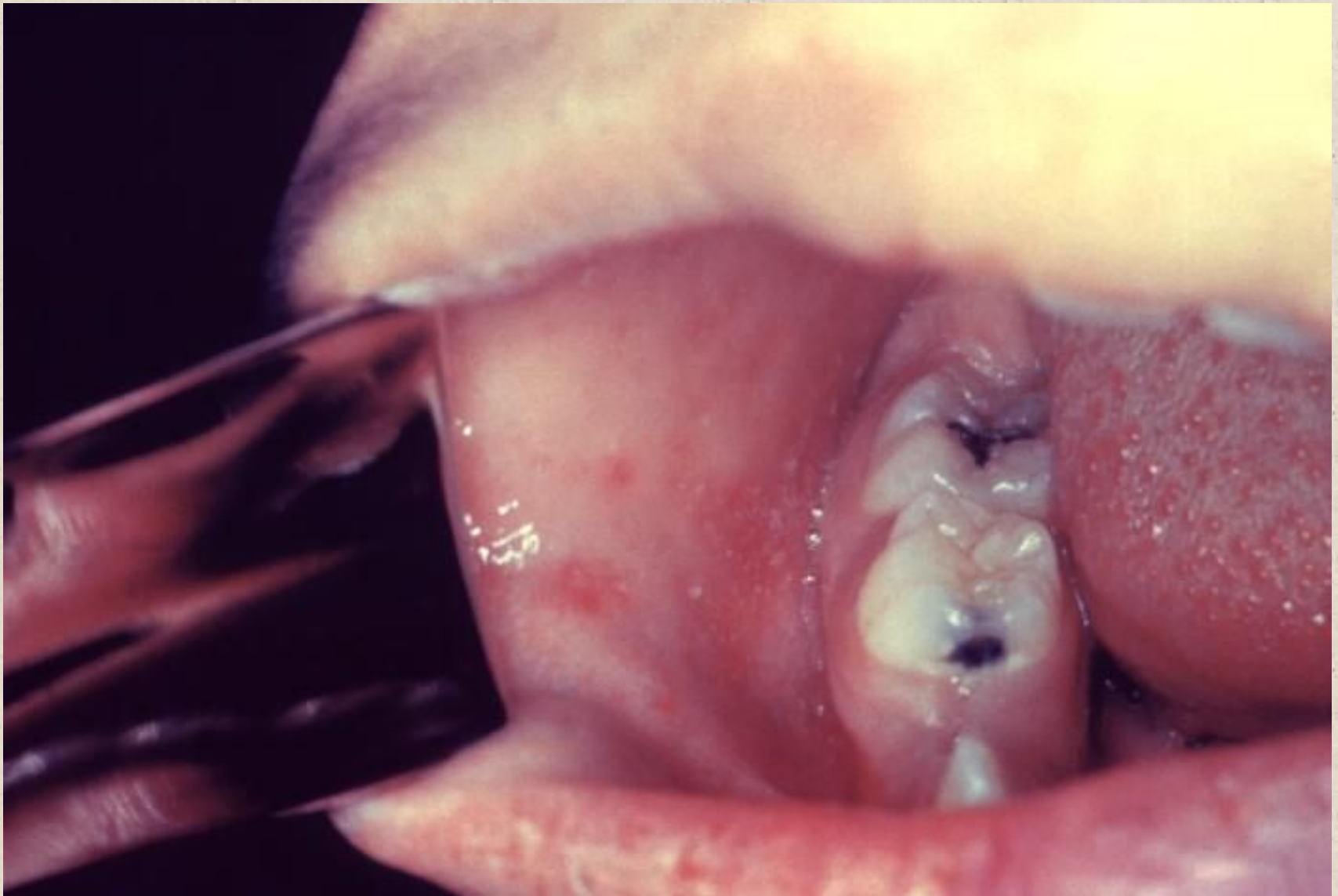
8

Общие изменения

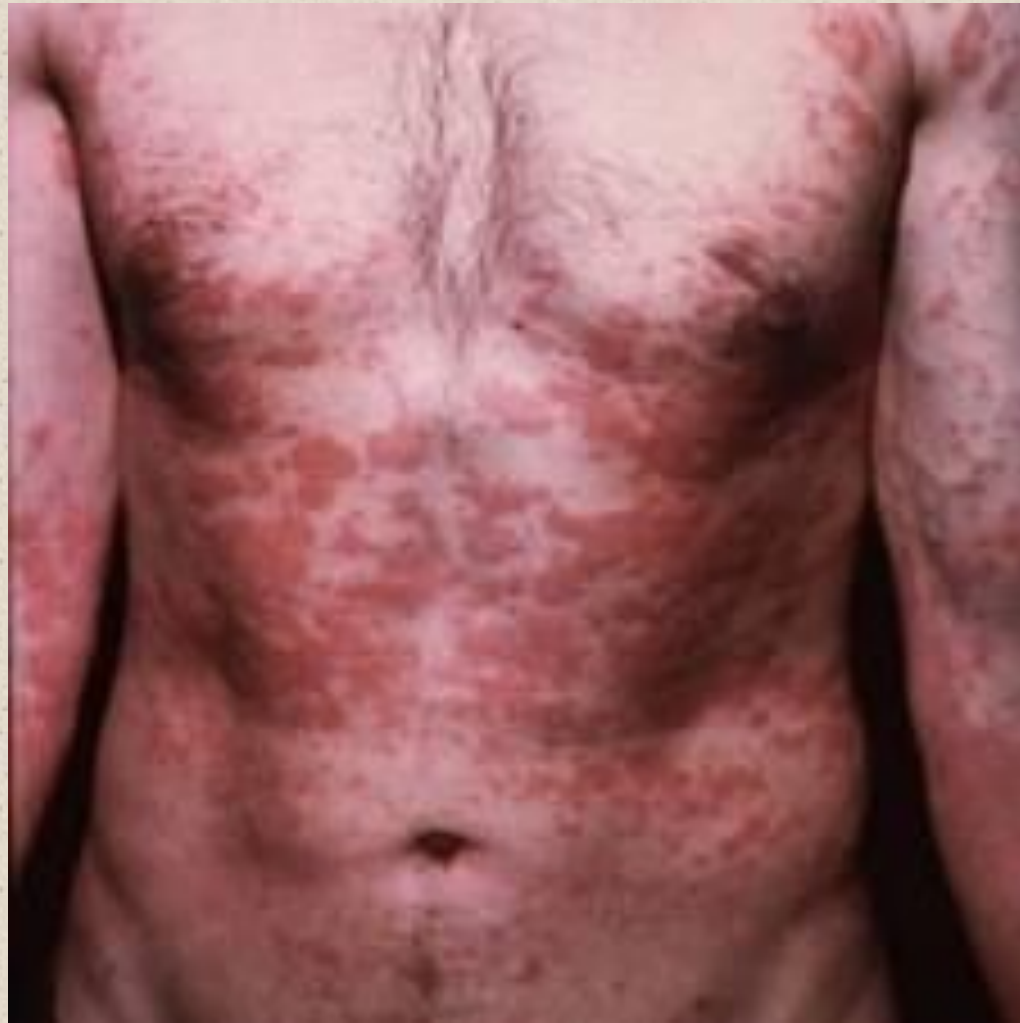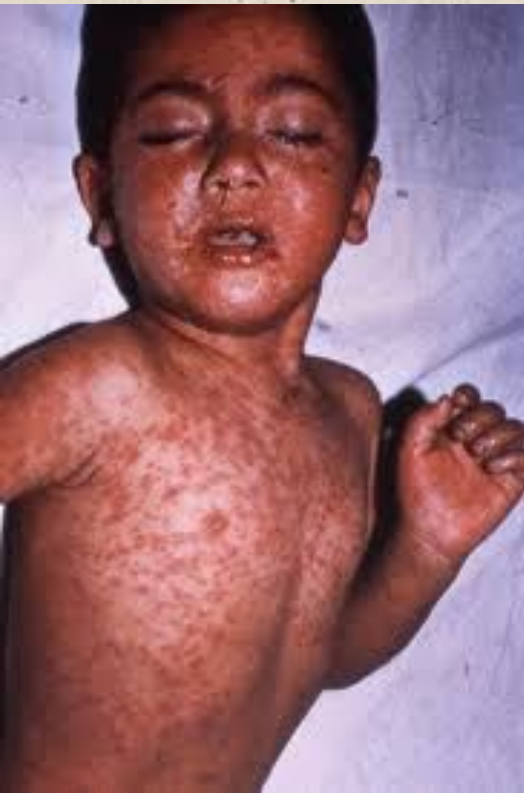(связаны с вирусемией)

- Энантема — белесоватые пятна на слизистой оболочке щек соответственно малым коренным зубам — пятна Филатова— Коплика.
- Экзантема — крупнопятнистая папулезная сыпь на лице, шее, туловище, разгибательных поверхностях конечностей. В исходе возникает мелкочешуйчатое (отрубевидное) шелушение.
- Гиперплазия лимфоидной ткани с появлением гигантских многоядерных макрофагов.
- Иногда возникает коревой энцефалит.

•Энантема — белесоватые пятна на слизистой оболочке щек соответственно малым коренным зубам — пятна Филатова— Коплика.



- Экзантема — крупнопятнистая папулезная сыпь на лице, шее, туловище, разгибательных поверхностях конечностей. В исходе возникает мелкочешуйчатое (отрубевидное) шелушение.



Осложнения

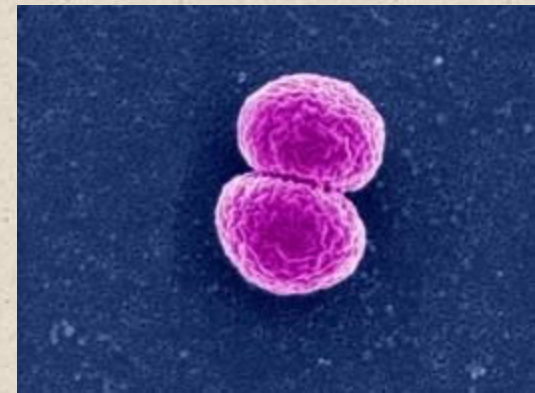
(связаны с присоединением вторичной инфекции)

- Деструктивный (гнойно-некротический) панбронхит
- Перибронхиальная пневмония, сочетающая в себе признаки вирусной интерстициальной пневмонии и тяжелой бактериальной бронхопневмонии с деструктивным бронхиолитом. Около 90% всех умерших от кори погибают от пневмонии.
- Осложненная корь часто является причиной развивающихся впоследствии бронхоэктатической болезни и пневмосклероза (встречается редко)
- Гангрена легких, как осложнение пневмонии
- У ослабленных корью детей может развиваться влажная гангрена мягких тканей щек, промежности, которую называют номой (от греч. nome - водяной рак)
- Вестибулярный неврит

ИНФЕКЦИЯ МЕНИНГОКОККОВАЯ

*острая инфекционная болезнь, вызываемая **Neisseria meningitidis**, с аэрозольным механизмом передачи возбудителя*

клинически характеризуется назофарингитом и генерализацией в виде септицемии и менингита



ЭПИДЕМИОЛОГИЯ

Наиболее опасны больные с генерализованными формами болезни, носители могут послужить источником заражения, но в редких случаях

В периоды спорадической заболеваемости носителями менингококка являются 1-3 % населения

В период эпидемии - 20-30 %

Наиболее высокий уровень носительства среди взрослых
Наименьший - среди детей

Здоровые носители - 85-90 %

У 10-15 % лиц - острый назофарингит

У 1 % - генерализованная форма инфекции

Заболеваемость 5-5,5 на 100 тыс. населения

**Рост заболеваемости прямо коррелирует с войнами,
крупными катастрофами и авариями**

Предпосылки:

1. тесный постоянный контакт людей
2. высокая температура и влажность воздуха
3. повышенная концентрация углекислого газа и сероводорода
4. психические и физические перегрузки
5. переохлаждение
6. воздействие ионизирующей радиации

ПАТОГЕНЕЗ

- массивная бактериемия
- распад менингококков и токсинемия
- расстройства гемодинамики (ДВС)

КЛАССИФИКАЦИЯ

1. локализованные формы
 - 1.1. носительство
 - 1.2. острый назофарингит
2. генерализованные формы
 - 2.1. менингококкцемия
 - 2.2. менингит
 - 2.3. менингоэнцефалит
 - 2.4. смешанная
3. редкие формы (эндокардит, полиартрит, пневмония, иридоциклит).

Острый назофарингит

Катаральное воспаление в глотке

Гиперплазия лимфатических фолликулов

Генерализованная форма возникает после назофарингита в 20 % случаях.

Генерализации процесса способствует:

- несостоятельность иммуноглобулина G, компонента C3 и C5.
- предшествовавшие ОРВИ
- нарушение правил вакцинации
- ЧМТ накануне заболевания

менингококковый менингит

Мозговые оболочки резко полнокровны, пропитаны мутным серозным экссудатом

На 2-3 сутки экссудат гнойный в виде желто-серого или желто-зеленого «чепчика»

Микроскопически - инфильтрация мозговых оболочек нейтрофилами, моноцитами, лимфоцитами и эозинофилами

С третьей недели болезни экссудат рассасывается

Может происходить его организация с облитерацией срединного и бокового отверстия 4 желудочка и прогрессирующей гидроцефалией

МЕНИНГОКОККЦЕМИЯ

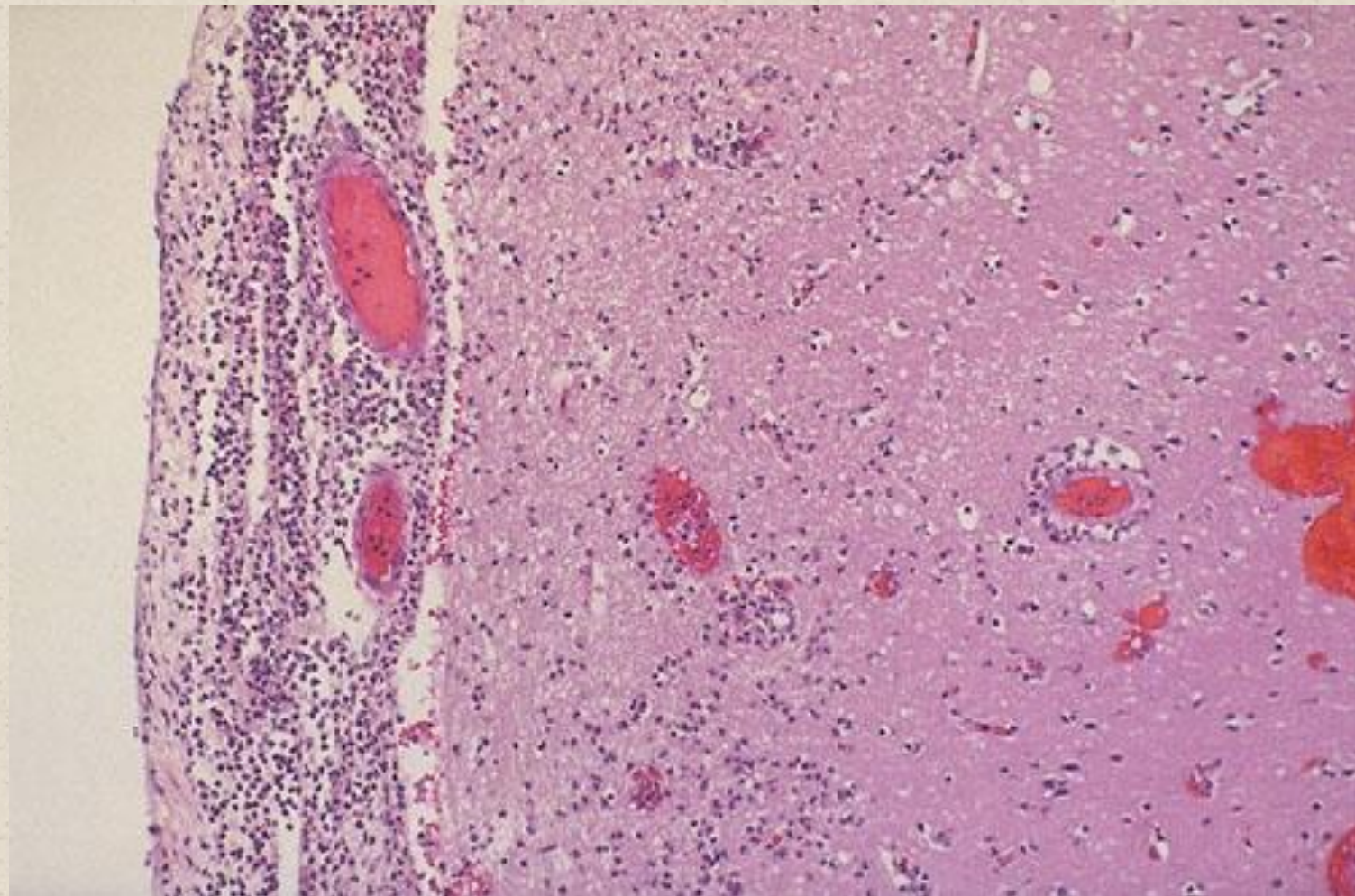
*сепсис, возникающий в связи с особым состоянием
иммунной реактивности организма*

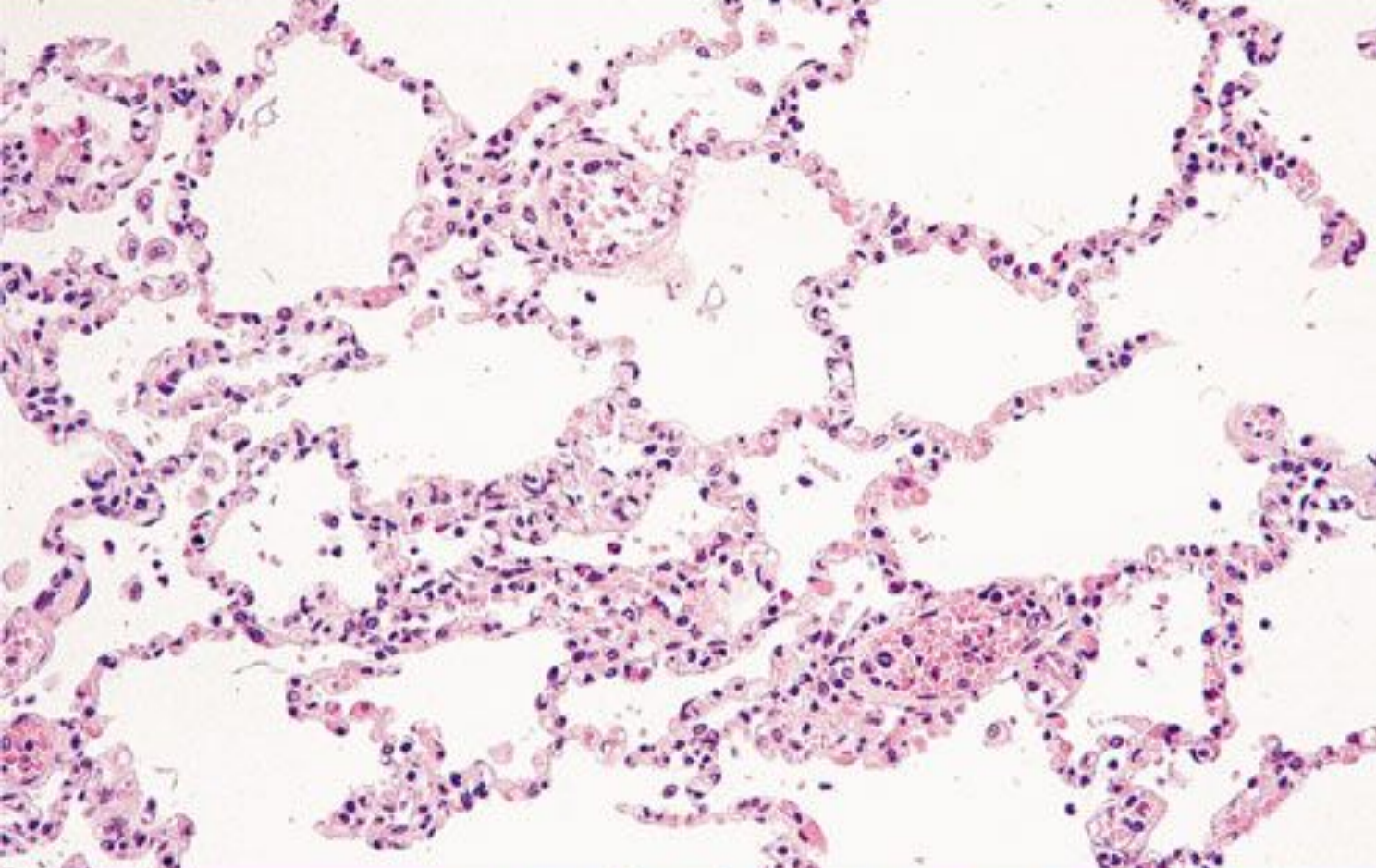
**Основа появления генерализованной сыпи-
нарушение гемостаза и
тромбогеморрагический синдром**

Сыпь при менингококкцемии:

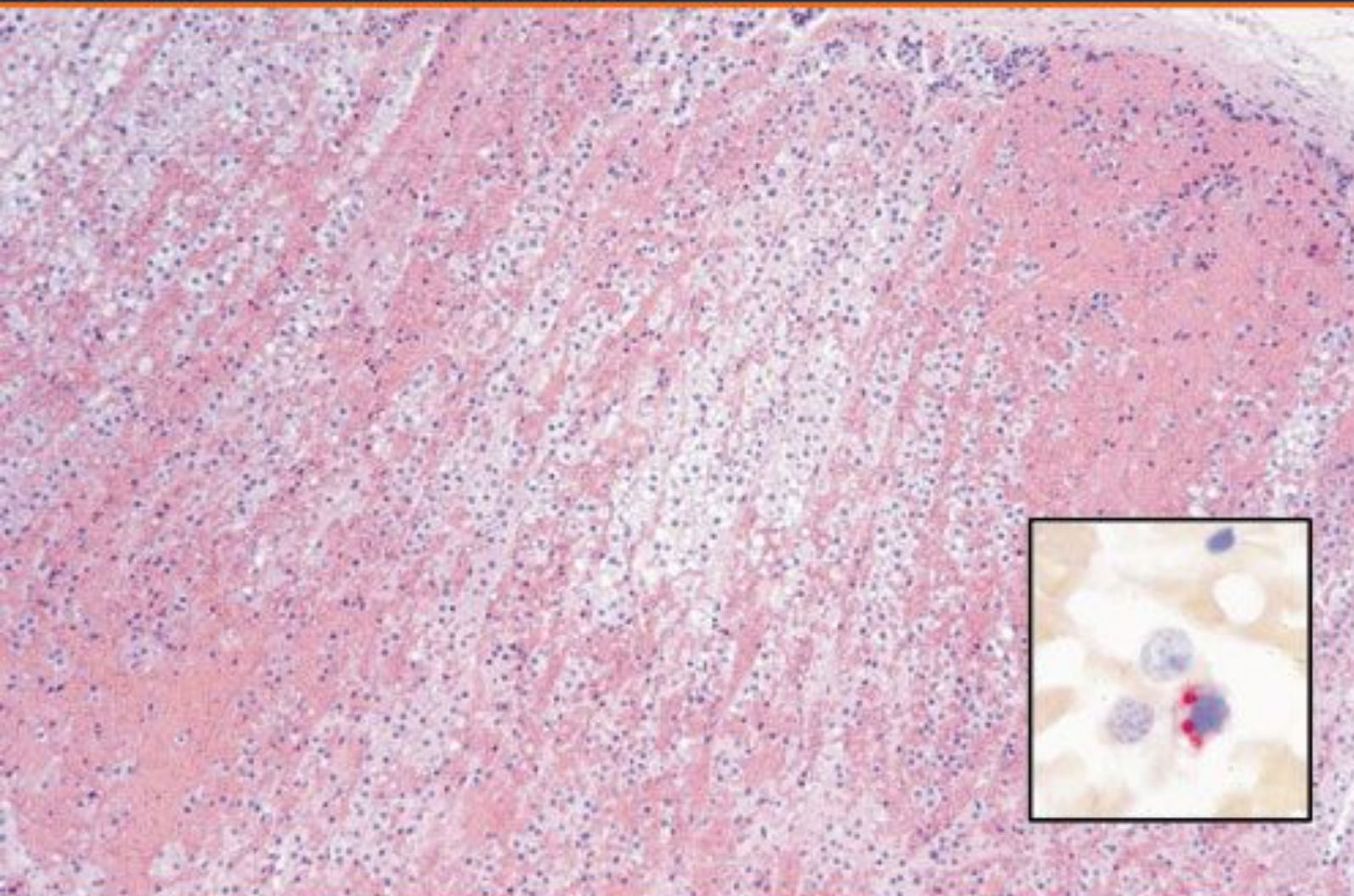
1. Сыпь звёздчатая, располагается на ягодицах, задней поверхности бедер и голеней.
2. Элементы сыпи имеют багрово-синюшный цвет.
3. В центре элементов появляются очаги некроза.

*Инфильтрация мозговых оболочек нейтрофилами,
моноцитами, лимфоцитами, эозинофилами*





Мононуклеарная инфильтрация интерстиция
легких при менингококкцемии.



Синдром Уотерхауса-Фридериксена
Кровоизлияния и некроз в ткани надпочечников.

ПРИЧИНЫ СМЕРТИ

1. Отек и набухание мозга и вклинение продолговатого мозга в большое затылочное отверстие
2. Менингоэнцефалит и гнойный эпендиматит
3. Пиоцефалия
4. Общая церебральная кахексия вследствие гидроцефалии и атрофии полушарий головного мозга
5. Синдром Уотрхауса-Фридериксена

*Гидроцефалия с атрофией
вещества мозга*

