



Ярославский государственный медицинский университет
Кафедра общей хирургии

Диагностика спаечной кишечной непроходимости

Выполнила
студентка V курса 5 группы
Подшивалова А.А.

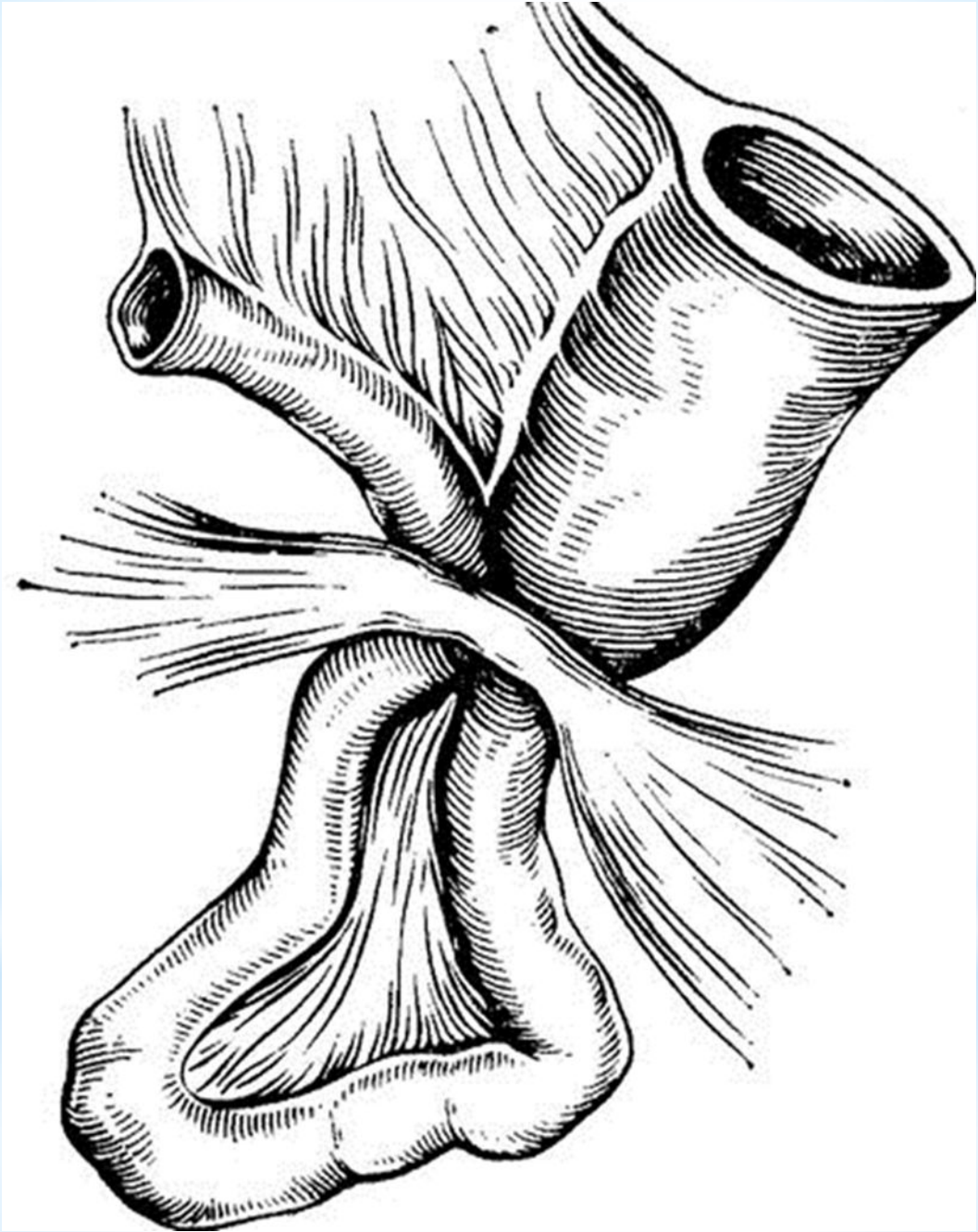
Ярославль 2016

При рассмотрении видов непроходимости очевидно преобладание спаечной непроходимости:

- Заворот (*volvulus*).....2-2,5%
- Узлообразование (*nodulus intestini*).....3-4%
- Инвагинация (*invaginatio intestini*).....2-3%
- **Спаечная болезнь (*morbus adhaesivus*)....55-71%**
- Обтурация тонкой кишки.....1,7%
- Обтурация толстой кишки.....20-40%
- (раковая.....26-27%)
- Пороки развития.....3%

*При странгуляционной форме
спаечной непроходимости
манифестируют:*

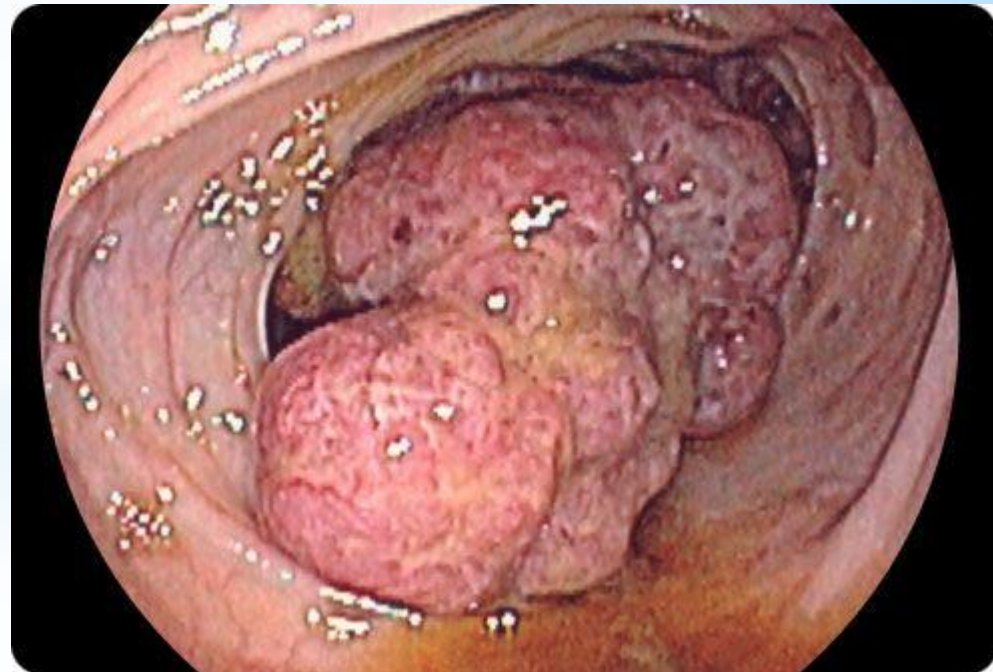
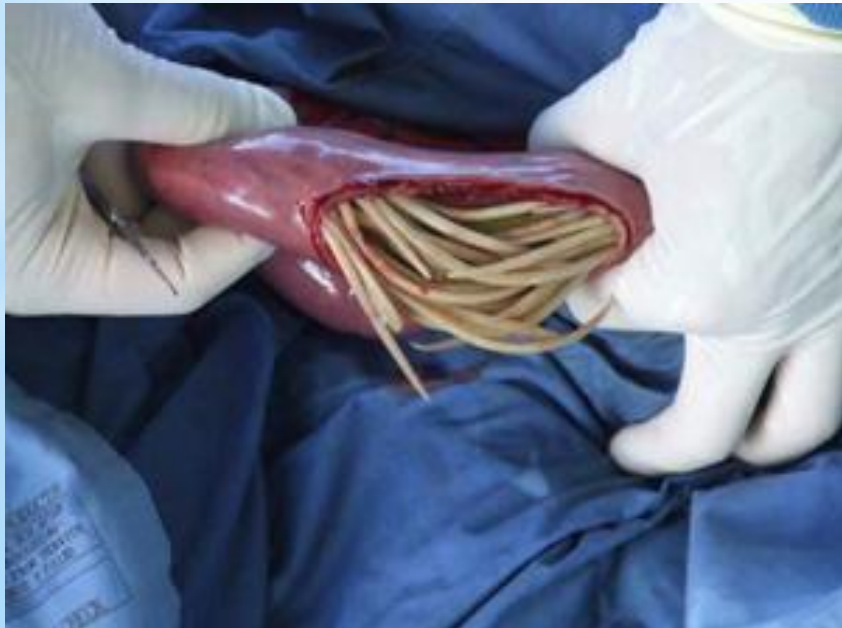
- Тяжесть состояния больного,
- резкие схваткообразные боли в животе,
- повторная рвота,
- задержка стула и газов,
- Быстро развивающееся нарушение гомеостаза



Обтурационный тип непроходимости:

(течение заболевания не столь драматичное).

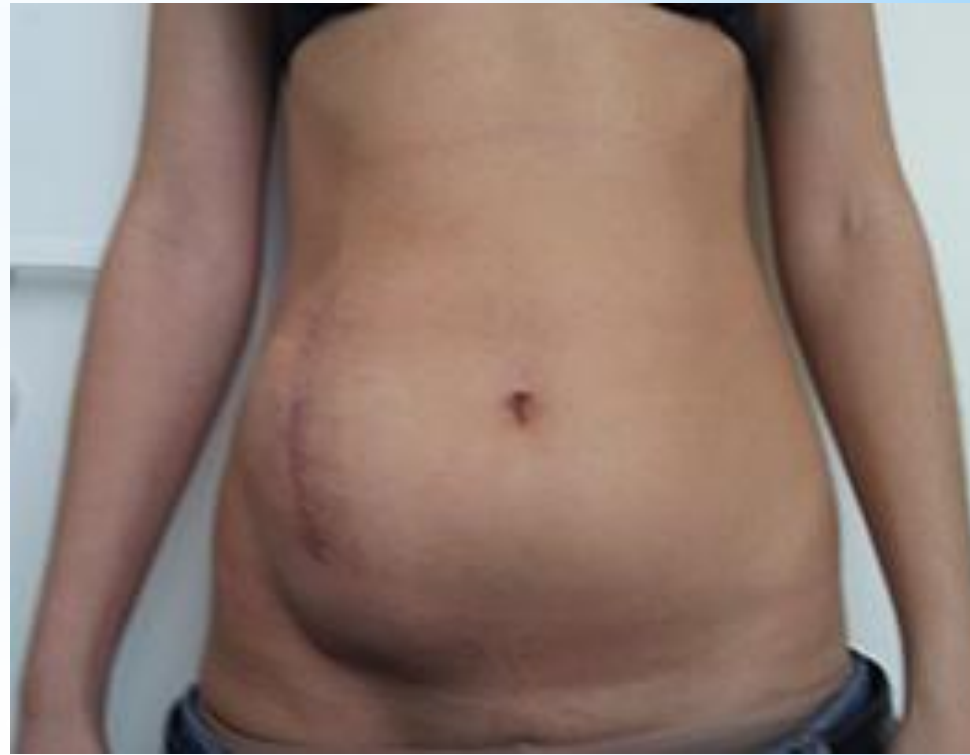
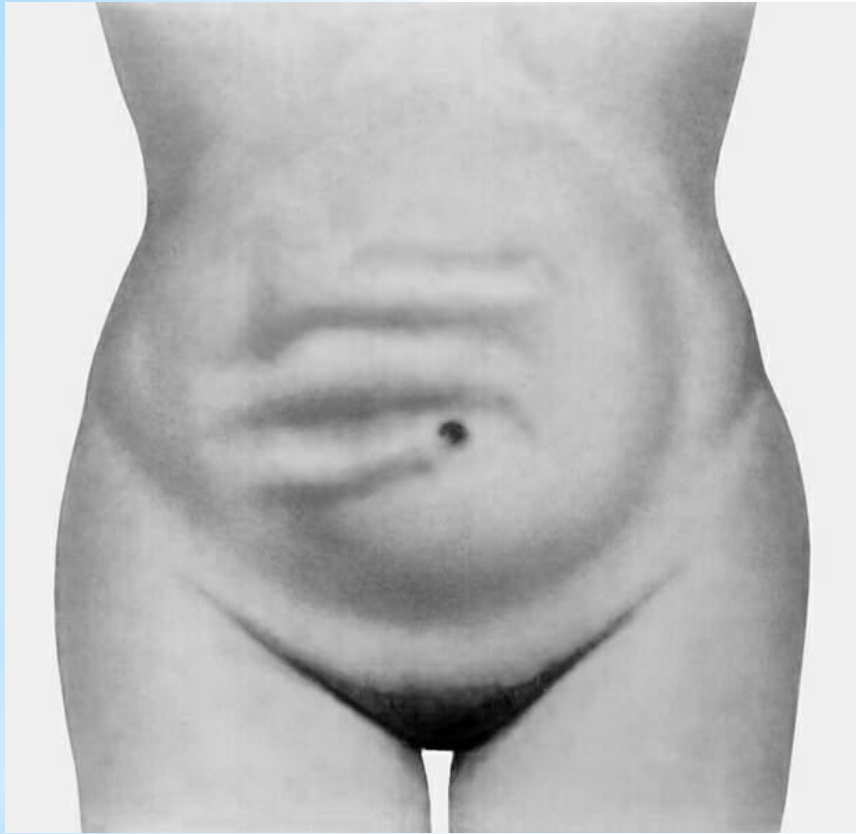
- ✓ симптомы непроходимости нарастают постепенно,
- ✓ жалобы на периодические боли в животе,
- ✓ урчание,
- ✓ задержку стула и газов,
- ✓ иногда тошнота,
- ✓ преходящий метеоризм.
- ✓ Нередко эти симптомы самостоятельно, либо с помощью консервативных мероприятий в приемных отделениях хирургических стационаров ликвидируются.
- ✓ У 25-30 % пациентов с подобным началом заболевания симптоматика нарастает лапаротомия становится неизбежной.



Клинические критерии диагностики

При осмотре обращает на себя
внимание наличие:

- *послеоперационных рубцов - возможность спаечной непроходимости.*
- вздутие живота (большее или меньшее),
- симптом Валя,
- асимметрия живота, иногда видна раздутая петля кишки.
- перистальтика кишечника (Увидеть из-за наличия на ней рубцов удается не часто).



Пальпаторно определяется выраженная болезненность особенно в области вздутия, может определяться напряжение мышц передней брюшной стенки.

- **Перкуссия** позволяет определить ограниченные участки зон притупления, что соответствует местоположению петель кишки, наполненных жидкостью, непосредственно прилегающих к брюшной стенке. Эти участки притупления **не меняют своего положения при поворотах больного.**
- Печеночная тупость может быть оттеснена кверху раздутыми петлями кишечника.
- при аускультации можно услышать «шум плеска» - симптом Склярова (хотя этот симптом выявляется нечасто).

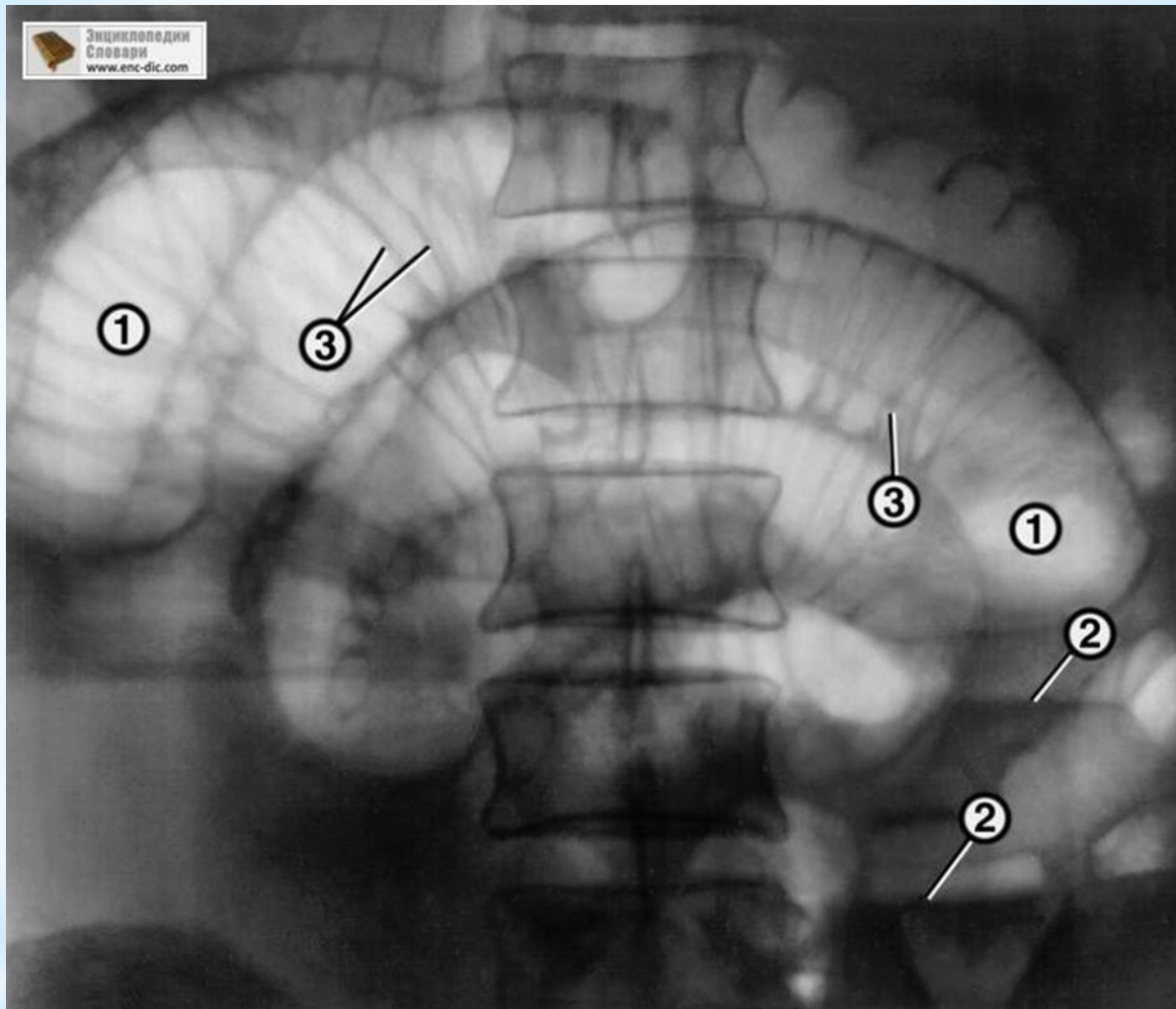
Пальцевое ректальное исследование:

- Атония анального жома, один из признаков низкой толстокишечной непроходимости;
- *Симптом Обуховской больницы;*
- *симптом Цеге-Мантейфеля, заключающийся в малой вместимости дистального отдела кишечника при постановке сифонной клизмы. При этом в прямую кишку удается ввести не более 500-700 мл воды.*

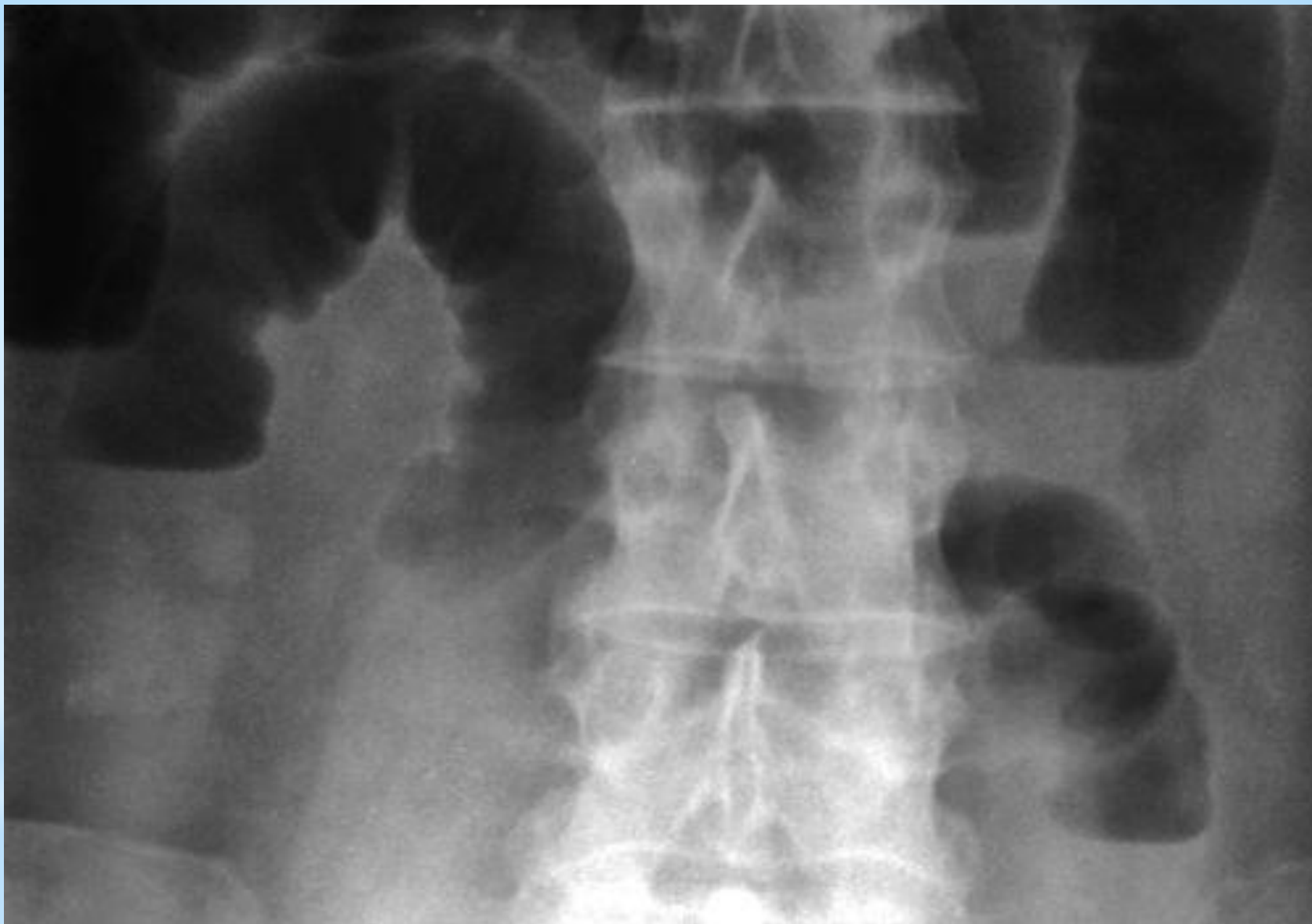

Инструментальные методы диагностики

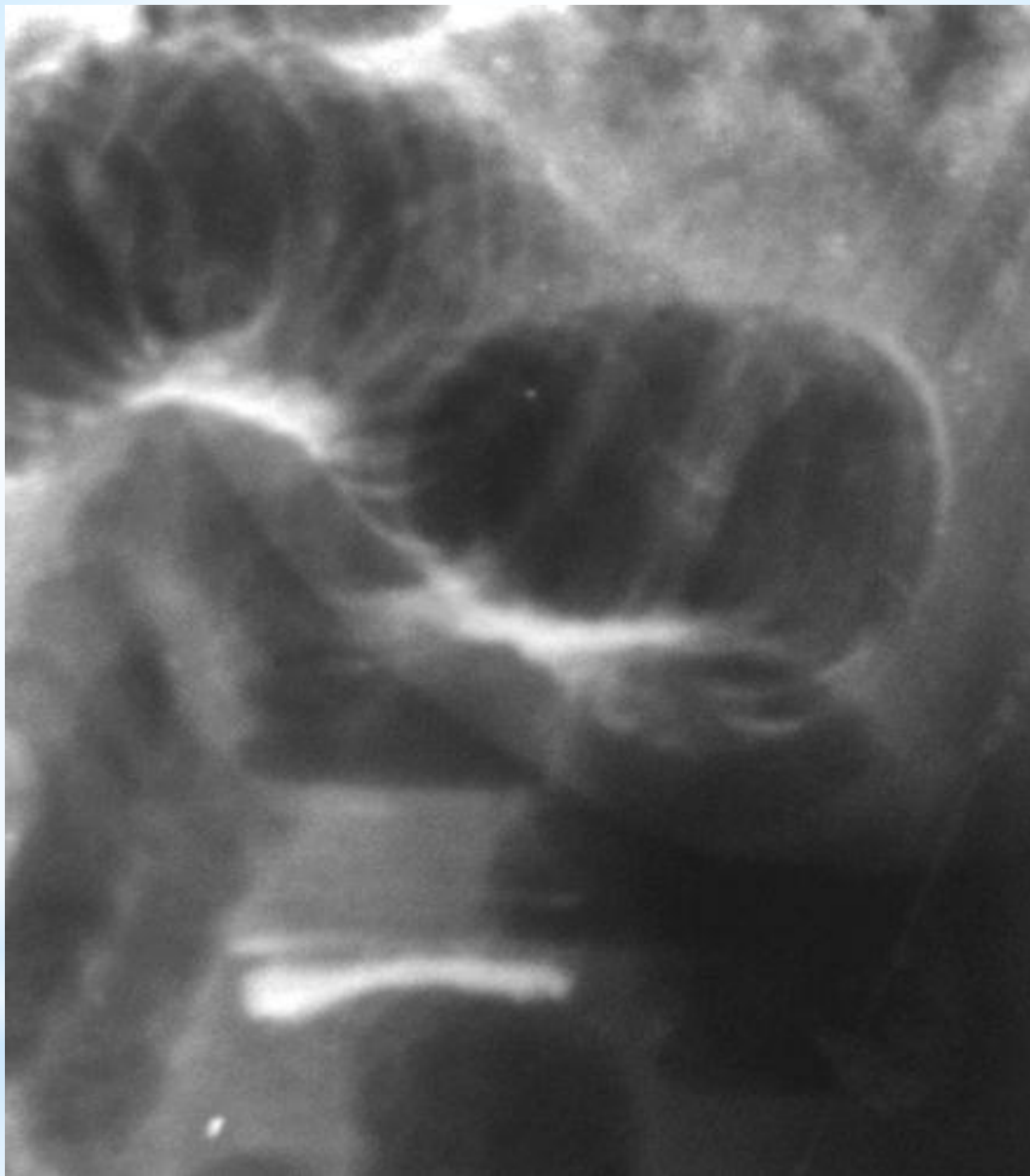- Рентгеновское обследование;
- УЗИ;
- Лапароскопия;
- Колоноскопия;
- RRS



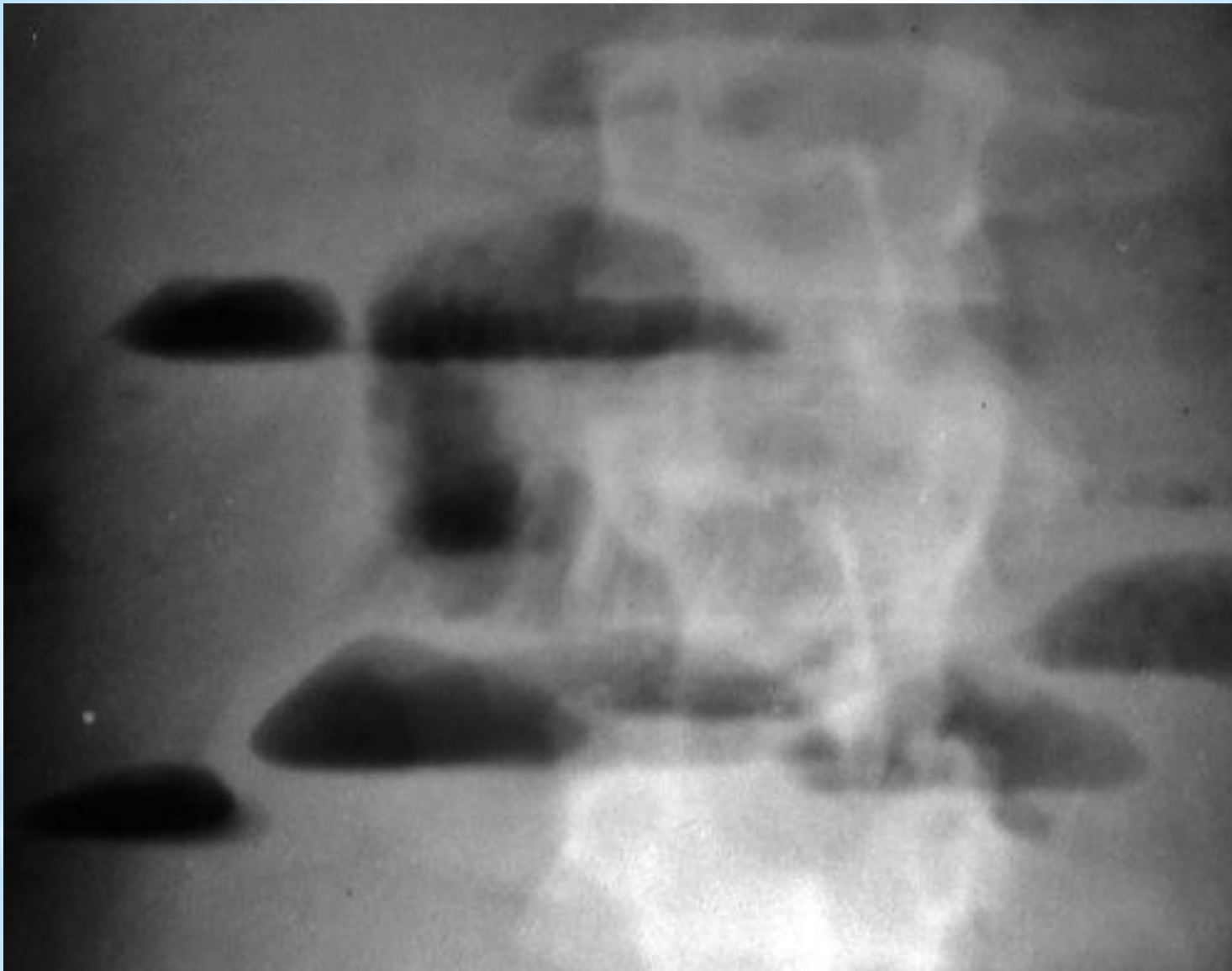
Рентгенограмма брюшной полости (прямая проекция) при тонкокишечной непроходимости: на фоне раздутых газом петель тонкой кишки (1) с уровнями жидкости в них (2) видна поперечная исчерченность (3), придающая петлям вид пружин.



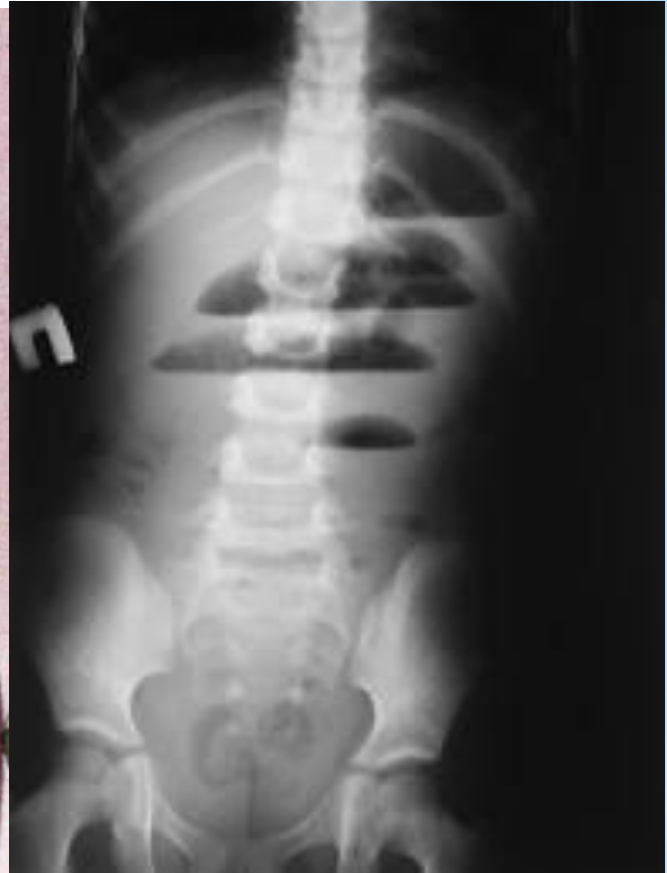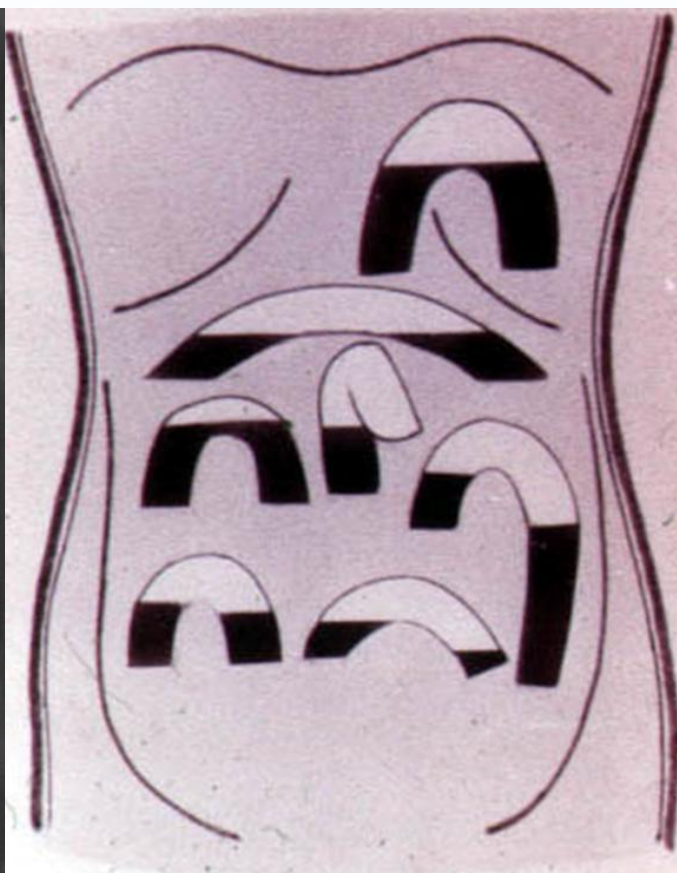
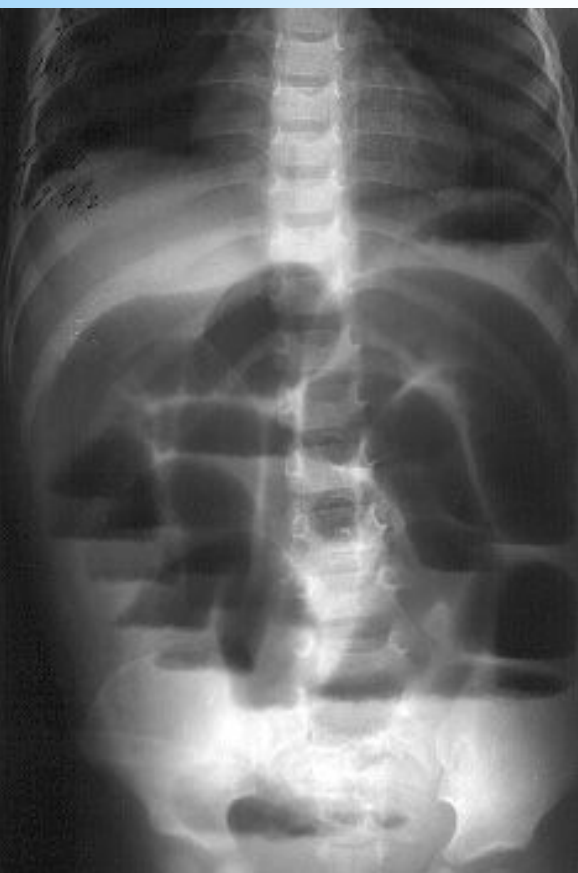**Обзорная рентгенограмма брюшной полости.
Видны кишечные арки.**



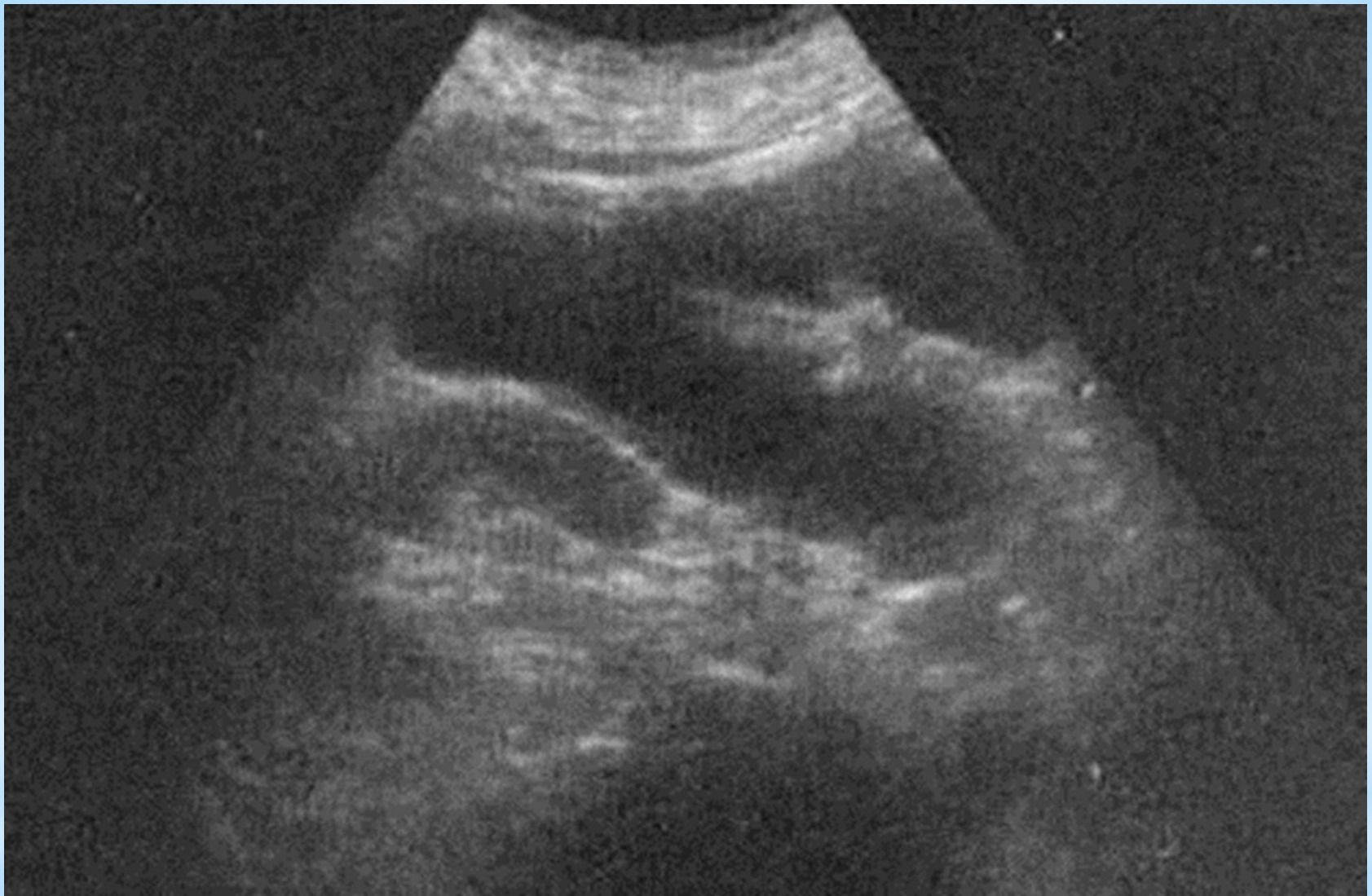
Обзорная рентгенограмма брюшной полости. Симптом перистости (растянутой пружины).



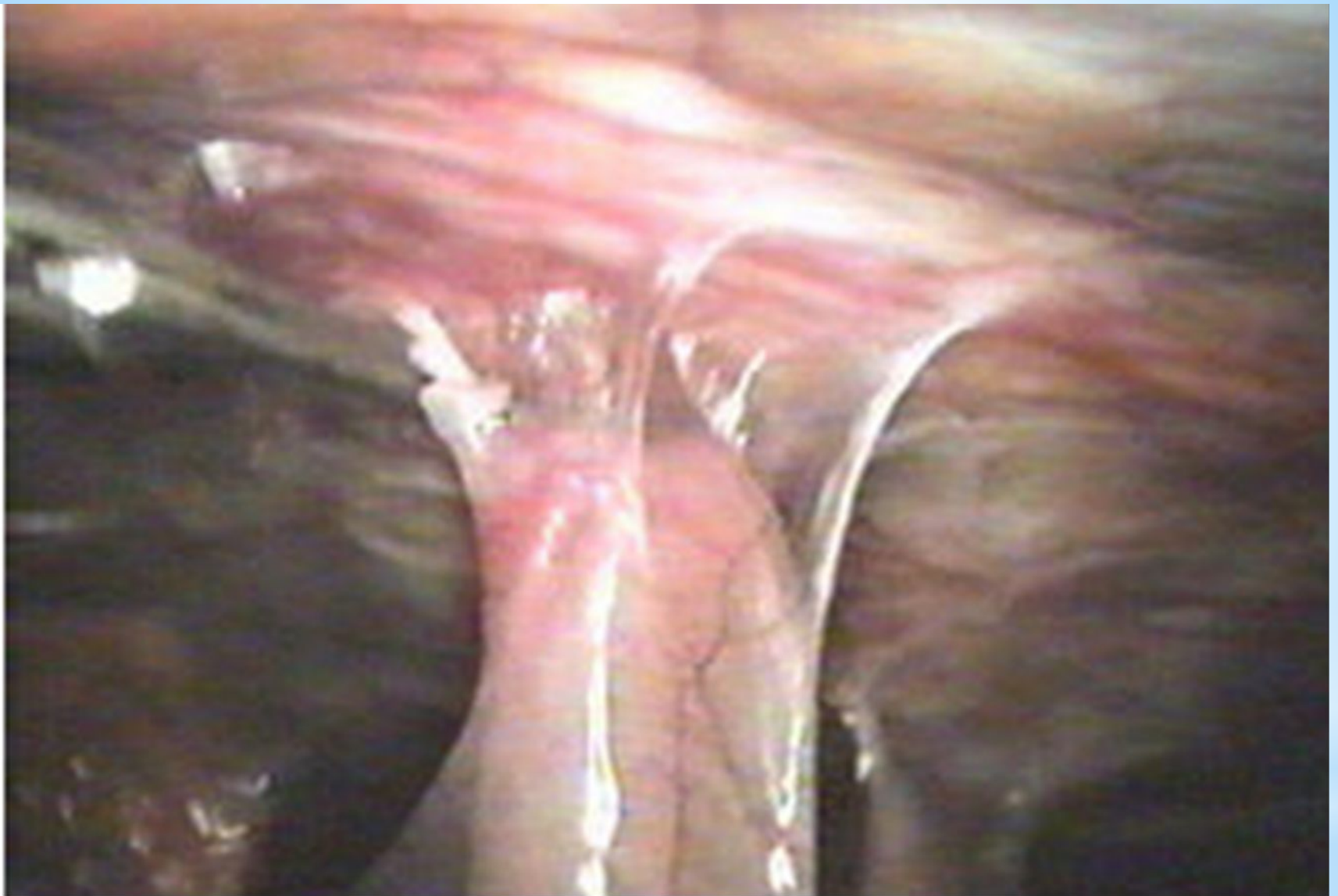
Обзорная рентгенограмма брюшной полости. Тонкокишечные уровни жидкости — чаши Клойбера



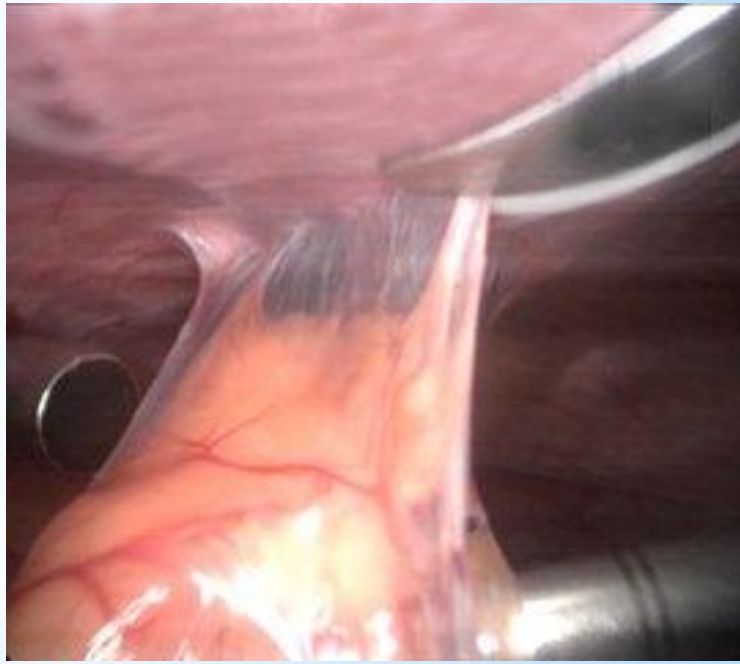
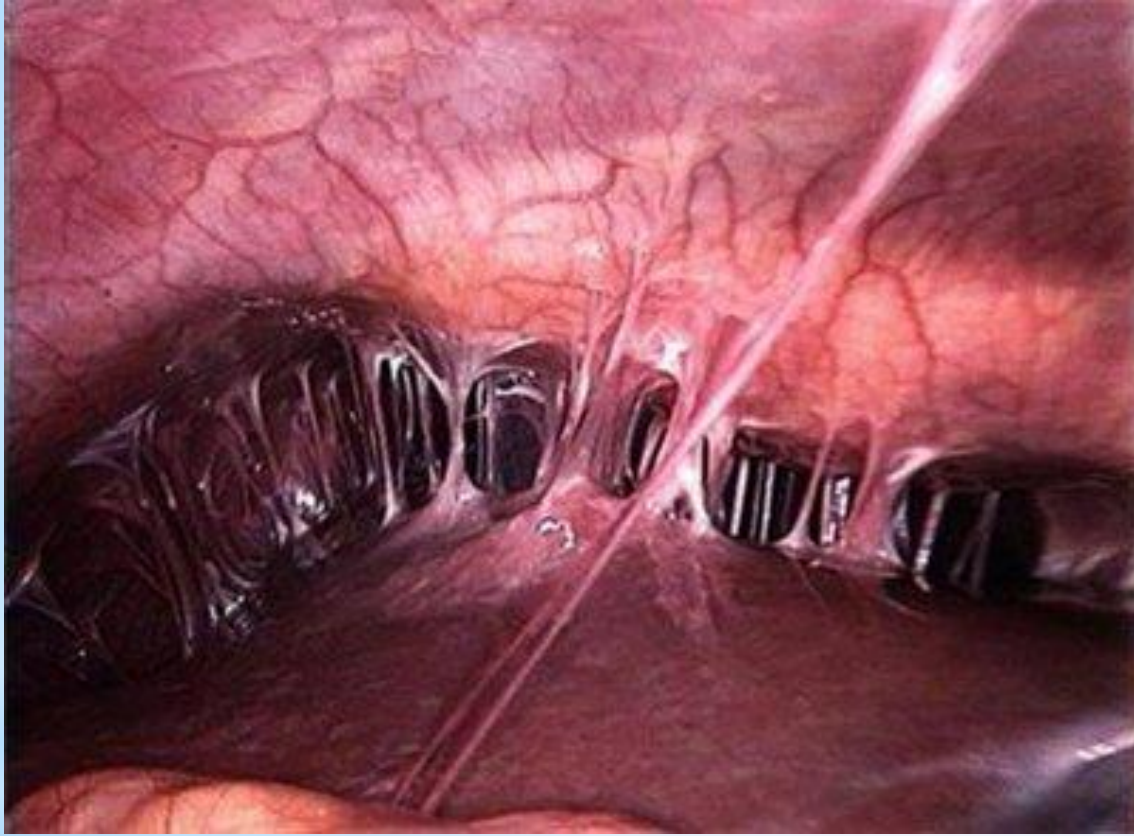
чаши Клойбера при странгуляции регистрируются через 1 час, при обтурации - через 3-5 часов с момента заболевания.



Ультразвуковое исследование
Видны раздутые петли кишечника



Лапароскопия: плоскостные спайки фиксируют петлю тонкой кишки к передней брюшной стенке



Спасибо за внимание!

