


Дифференциальная диагностика опухолей средостения.



Актуальность проблемы:

Согласно данным мировой статистики количество онкологических заболеваний неуклонно увеличивается. Рост заболеваемости объясняется общим старением населения Земли. Так, около 80% опухолей наблюдается у лиц в возрасте 50 лет и старше, а возраст каждого второго онкологического больного — 60 лет и более. Как причина смерти опухоль занимает второе место после сердечно-сосудистых заболеваний.

• Растет заболеваемость и смертность от злокачественных новообразований и в нашей стране. Так, за 25 лет заболеваемость увеличилась у мужчин почти на 40%, у женщин – на 23% и достигла 264,5 на 100000 населения.

В средостении локализуется большое количество разнообразных по этиологии злокачественных опухолей и основным диагностическим методом их выявления является рентгенологический. Около 80% выявленных образований относятся к доброкачественным и 20% - к злокачественным. Проблема диагностики и лечения опухолей средостения по-прежнему остается наиболее сложной онкологии, поскольку в начальных стадиях опухоли протекают бессимптомно или с незначительной органоспецифической симптоматикой. По мере увеличения размеров опухоли, развиваются медиастинальные синдромы.

Средостением называется часть грудной полости, ограниченная спереди – грудиной, частично реберными хрящами и позадигрудинной фасцией, сзади – передней поверхностью грудного отдела позвоночника, шейками ребер и предпозвоночной фасцией, с боков – листками средостенной плевры. Снизу средостение ограничено диафрагмой, а сверху – условной горизонтальной плоскостью, проведенной через верхний край грудины.

Наиболее удобна схема деления средостения, предложенная в 1938 году Твайнингом – двумя горизонтальными (выше и ниже корней легких) и двумя вертикальными плоскостями) спереди и сзади корней легких). В средостении, таким образом, можно выделить три отдела (передний, средний и задний) и три этажа (верхний, средний и нижний).

- В переднем отделе верхнего средостения находятся: вилочковая железа, верхний отдел верхней полой вены, плечеголовные вены, дуга аорты и отходящие от нее ветви, плечеголовной ствол, левая общая сонная артерия, левая подключичная артерия.

В заднем отделе верхнего средостения расположены: пищевод, грудной лимфатический проток, стволы симпатических нервов, блуждающие нервы, нервные сплетения органов и сосудов грудной полости, фасции и клетчаточные пространства.

В переднем средостении располагаются: клетчатка, отростки внутригрудной фасции, в листках которой заключены внутренние грудные сосуды, за груди́нные лимфатические узлы, передние средостенные узлы.

В среднем отделе средостения находятся: перикард с заключенным в нем сердцем и внутриперикардальными отделами крупных сосудов, бифуркация трахеи и главные бронхи, легочные артерии и вены, диафрагмальные нервы с сопровождающими их диафрагмальноперикардальными сосудами, фасциальноклетчаточные образования, лимфатические узлы.

В заднем отделе расположены: нисходящая аорта, непарная и полунепарная вены, стволы симпатических нервов, блуждающие нервы, пищевод, грудной лимфатический проток, лимфатические узлы, клетчатка с отростками внутригрудной фасции, окружающая органы средостения.

Клинические признаки новообразований средостения состоят из:

- симптомов сдавления или прорастания опухоли в соседние органы и ткани;
- общих проявлений заболевания;
- специфических симптомов, характерных для различных новообразований.

Лимфомы

Ретикулосаркома, диффузная и нодулярная лимфосаркома или «злокачественные лимфомы». Лимфомы встречаются в 35% больных с опухолями средостения и у 20-25% больных со всеми злокачественными новообразованиями средостения.

Заболевают обычно лица молодого и среднего возраста. Первоначально опухоль развивается в одном или нескольких лимфатических узлах с последующим распространением на соседние. Наиболее частая локализация лимфом - переднее средостение. В метастатический опухолевый процесс, помимо лимфатических узлов, вовлекаются печень, костный мозг, селезенка, кожа, легкие и другие органы.

Н.С. Воротынцева. С.С.

Гольев

Симптомы лимфом:

- Кожный зуд
- Ночная потливость
- Слабость
- Повышение температуры тела
- Потливость
- Потеря веса
- Нарушения пищеварения

Диагностика:

Чтобы поставить диагноз необходимо пройти обследование по следующему плану:

- Врачебный осмотр
- Общий клинический и биохимический анализы крови
- Лучевое исследование: ультразвуковое, рентгенологическое, МРТ исследование
- Биопсия (хирургическое удаление) пораженного лимфатического узла с его последующим морфологическим и иммунологическим исследованием

Н.С. Воротынцева. С.С.

Гольев

Лучевая диагностика

Лучевая диагностика (рентгенологическое исследование, компьютерная, магнитно-резонансная томография, ультразвуковое исследование) позволяет выявить наличие опухолевых образований в различных частях тела, которые не доступны врачу.

Лимфомы рентгенологически проявляются

- расширением сердечно-сосудистой тени за счет отодвигания медиастинальной плевры
- увеличенными лимфатическими узлами.

Эти изменения могут быть односторонними и двусторонними. При одностороннем увеличении лимфатических узлов, расположенных цепочкой, рентгенологически выявляется расширение срединной тени в сторону поражения. Контуры ее на уровне поражения четкие, иногда полициклические, с неравномерным выступанием отдельных дуг вследствие неодинаковой величины лимфатических узлов. В некоторых случаях контур срединной тени может быть выпрямлен из-за резкого утолщения медиастинальной плевры. При правосторонней локализации процесс диагностируется быстрее и более уверенно, чем при левосторонней, так как наличие сосудистых дуг аорты, легочной артерии затрудняет выявление относительно небольших лимфатических узлов.

Н.С. Воротынцева. С.С.

Гольев

В таких случаях надо обратить внимание на остроту угла, образующегося при пересечении контура тени аорты и легочной артерии, на этом уровне бывает виден дугообразный контур, направленный выпуклостью в сторону легкого и пересекающий контуры аорты и легочной артерии. При увеличении лимфатических узлов слева, этот угол нередко не виден, исчезают тени дуги аорты и легочной артерии. В ряде случаев достаточно большой массив увеличенных узлов скрывается за тенью грудины и крупных сосудов на прямых рентгенограммах, но хорошо прослеживается – на боковых, на фоне ретростернального пространства. При этом большое значение имеет томографическое исследование. При двустороннем увеличении лимфатических узлов, срединная тень расширена в обе стороны, контуры ее полициклические или выпрямленные (симптом трубы), иногда выявляется симптом кулис. Четкие очертания тени средостения видны до тех пор, пока сохранена капсула увеличенных лимфатических узлов.

Н.С. Воротынцева. С.С.
Гольев

Стадии лимфом:

В соответствии с общепринятой международной классификацией выделяют 4 стадии заболевания:

- I-ю,
- II-ю,
- III-ю
- IV-ю.

К номеру стадии обычно добавляют буквы А или Б. С помощью этих букв указывают на наличие или отсутствие 3-х важных симптомов, которые могут встречаться у больных лимфомой:

- лихорадки,
- выраженной ночной потливости,
- снижение веса.
- Если используют букву А - это означает, что вышеуказанные симптомы отсутствуют, если используют букву Б - это говорит о наличии у больного вышеуказанных симптомов.

В классификации выделено четыре стадии заболевания, которые могут быть условно обозначены как местные (локальные, ограниченные) - I-я и II-я стадии и распространенные - III-я и IV-я стадии.

Лечение:

Выбор программы лечения зависит от вида лимфомы и состояния больного.

Лечение:

- радиотерапия
- химиотерапии
- высоко агрессивные лимфомы лечатся по программам химиотерапии для острых лимфобластных лейкозов или сходных с ними.
- одной из эффективных программ лечения агрессивных и высокоагрессивных лимфом является высокодозная химиотерапия с трансплантацией кроветворных стволовых клеток.

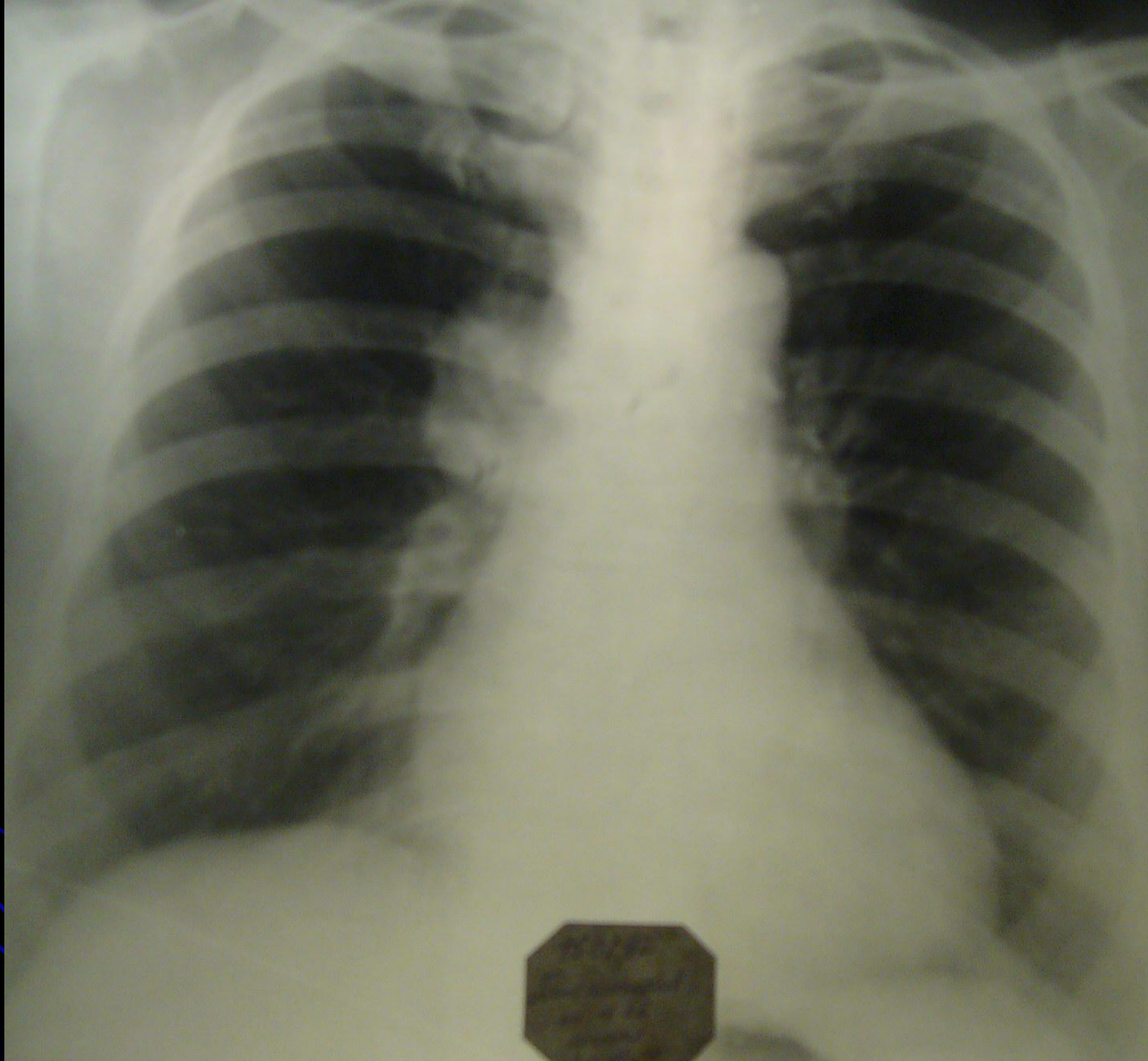


Рис. 1
Н.С. Воробьева, С.С.
Гольев

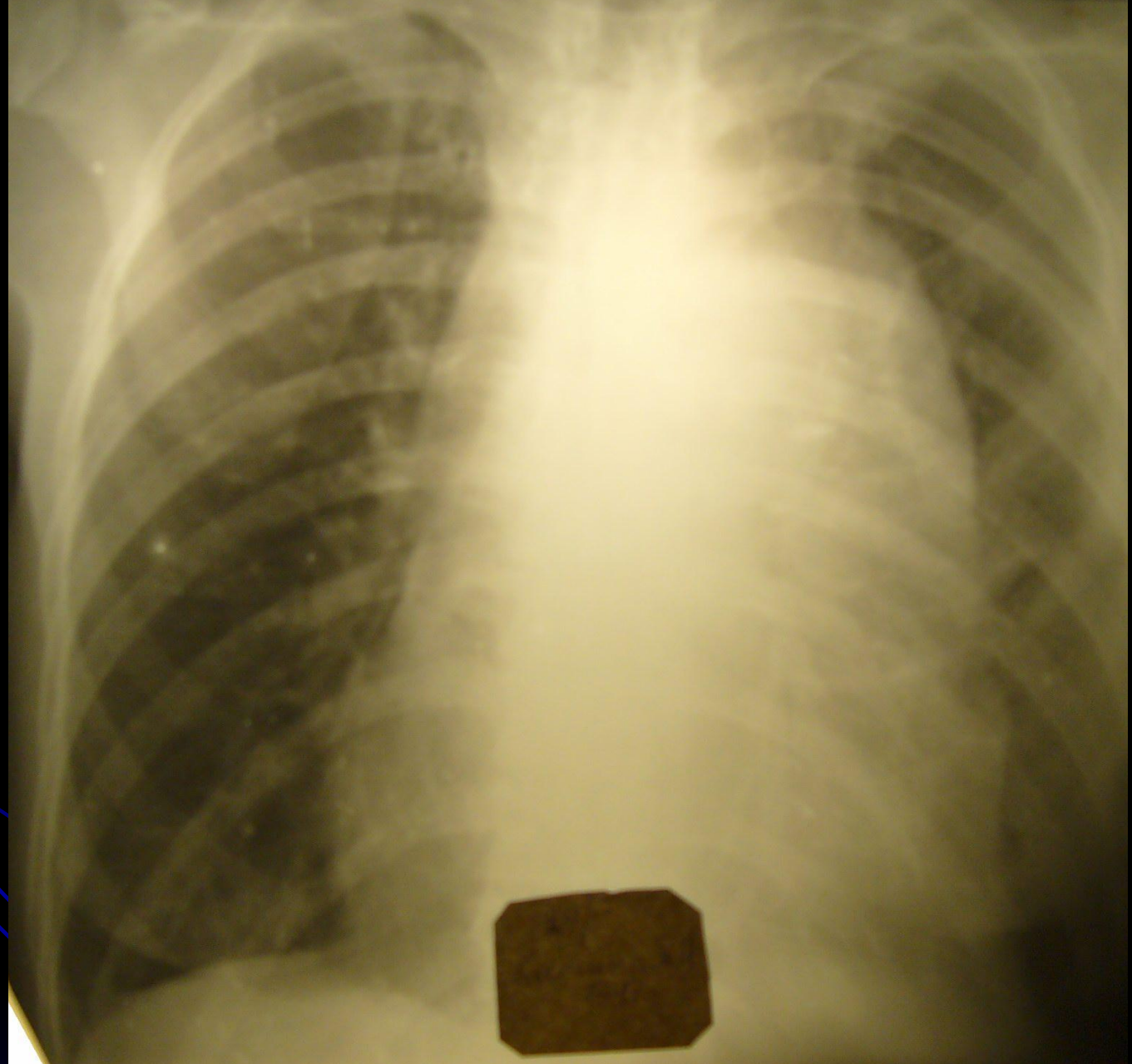


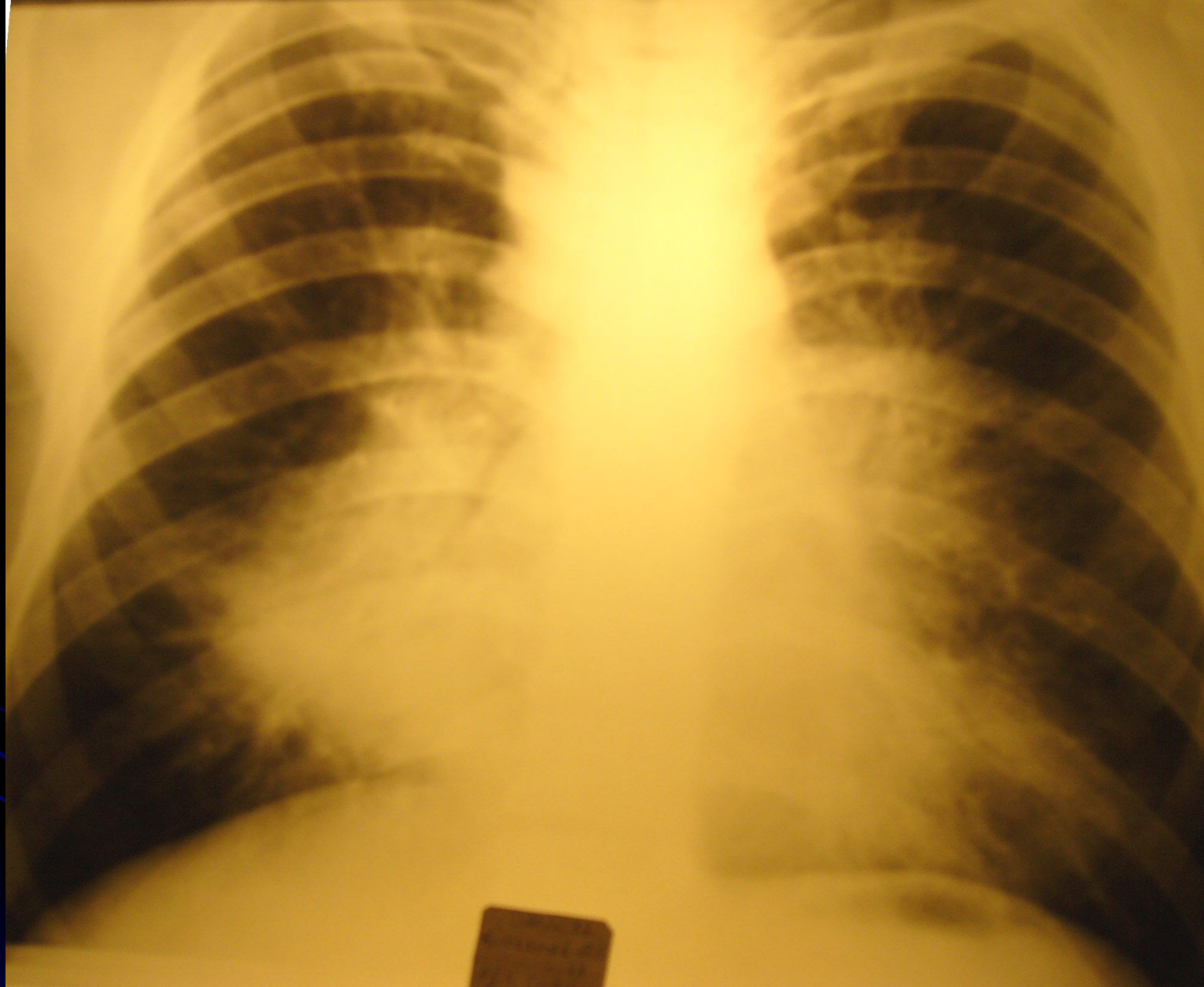
Рис. 2

Н.С. Вортынцева, С.С.
Гольев

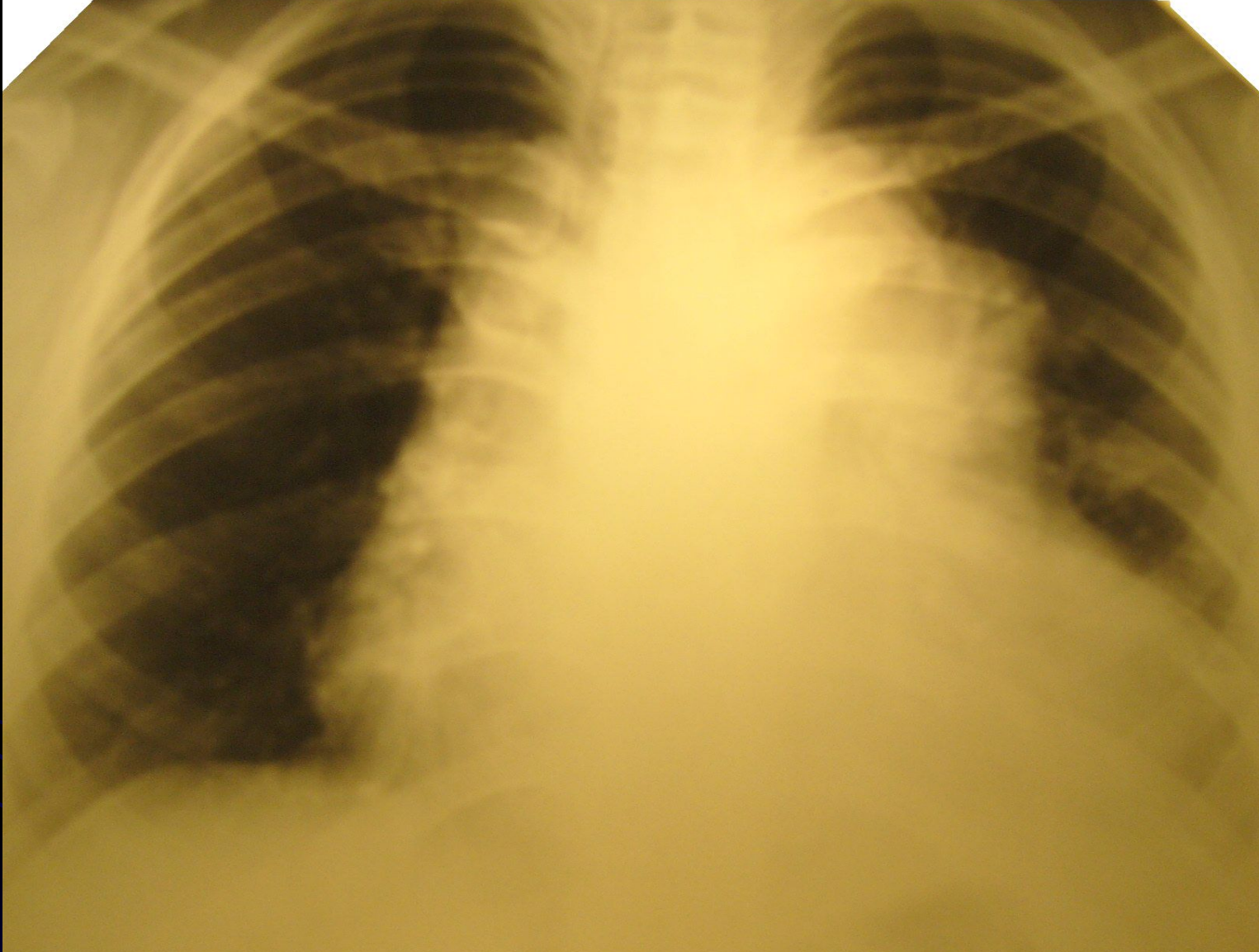

Рис. 3

Н.С. Воротынцева. С.С.
Гольев



Н.С. Воронцова. С.С.
Гольев **Рис. 4**

ТИМОМЫ:

Опухоли вилочковой железы — тимомы — наиболее часто встречаются у лиц зрелого и пожилого возраста. Тимомы — это термин собирательный, включающий в себя несколько типов опухолей. Различают опухоли, исходящие из мозгового и коркового слоев тимуса:

- эпителиоидная тимома
- лимфоидная тимома.

Кроме того, выделяют гиперплазию и задержку инволюции вилочковой железы. По степени дифференцировки клеток тимомы могут быть доброкачественными и злокачественными. Однако, понятие «доброкачественная тимома» весьма условно, так как в ряде случаев те опухоли, которые при гистологическом исследовании расцениваются как доброкачественные, нередко имеют тенденцию к инфильтративному росту, метастазированию и дают рецидивы после их удаления. Типичное расположение тимом — в переднем отделе верхнего средостения. Размеры опухоли варьируют, но преобладают небольшие. Так называемые липотимомы (тимолипомы) состоят из элементов вилочковой железы и жировой ткани долек железы.

Клиническая картина:

Почти в половине случаев течение бессимптомно; обычно опухоль случайно выявляется во время профилактического рентгенологического обследования или в связи с появлением симптомов

- сдавления органов переднего средостения.

При значительном сдавлении появляются:

- чувство стеснения за грудиной,
- боль,
- одышка,
- набухание шейных вен,
- Одутловатость лица,
- цианоз лица.

У детей особенно выражены респираторные нарушения вследствие сдавления относительно узкой, податливой трахеи.

Н.С. Воротынцева. С.С.

Гольев

Лучевая диагностика:

- Тимомы располагаются ассиметрично, слева или справа от срединной линии,
- без закономерного преобладания поперечника над длинником или над переднезадним их размером.

Опухоль располагается за грудиной; медиальная часть ее не дифференцируется, латеральная – при небольших размерах может едва выступать из-за края сердечно-сосудистой тени. Локализуются Тимомы чаще всего в среднем отделе загрудинного пространства, но при больших размерах опухоли могут занимать и верхний, а иногда и нижний отделы переднего средостения. Структура опухоли, как правило, однородная, известковые включения в ее толще встречаются редко, очертания опухоли гладкие, часто волнистые, что отражает ее дольчатый характер. Форма тимом чаще неправильно овоидная, иногда, грушевидная.

Лечение:

Лечение опухолей преимущественно оперативное. Больные с миастенией и другими сопутствующими синдромами нуждаются в тщательной предоперационной подготовке под наблюдением хирурга и невропатолога. В предоперационном периоде для уменьшения нарушений функции скелетной мускулатуры, устранения нарушений глотания, дыхания, жевания проводят медикаментозное лечение.

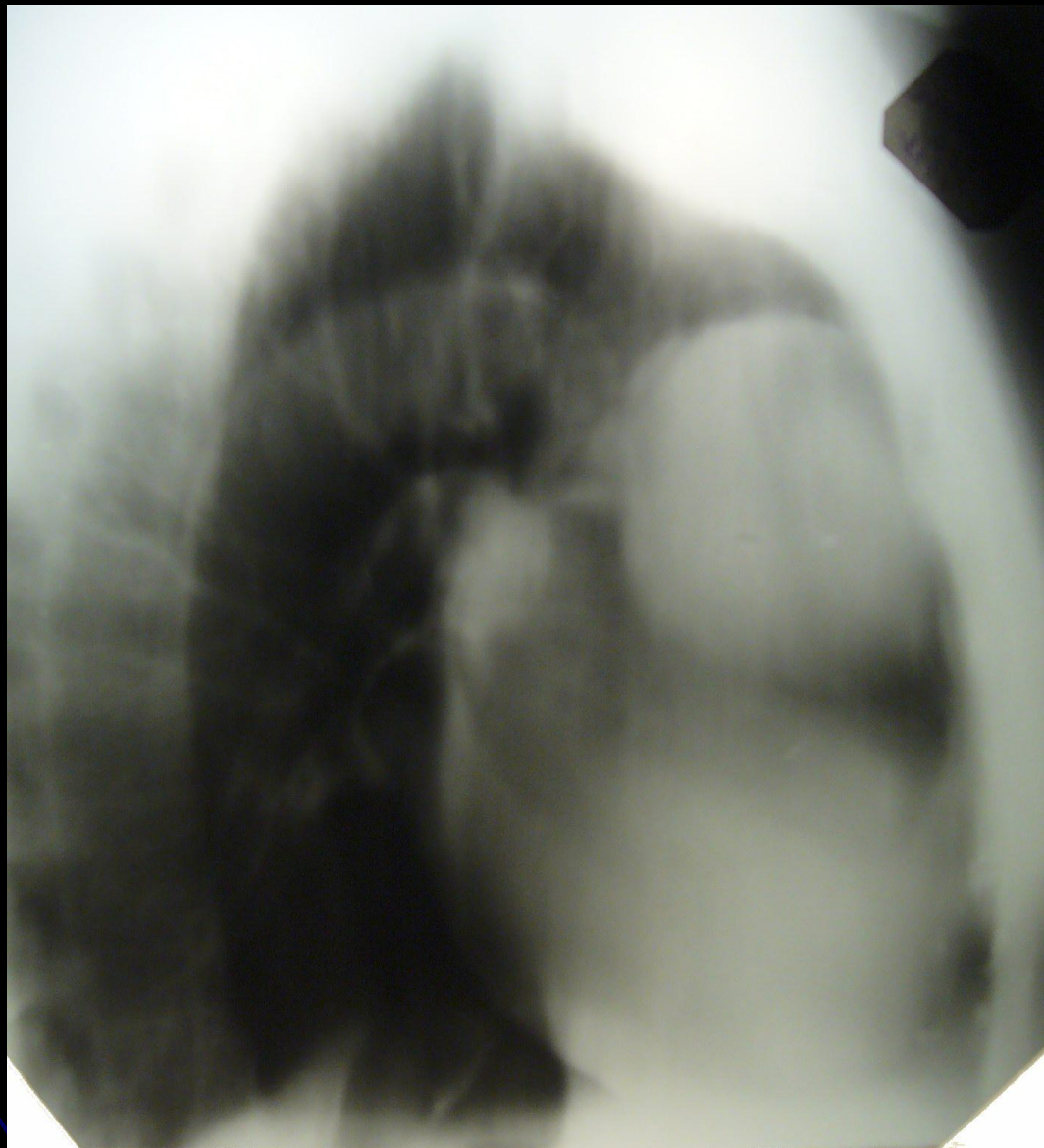


Рис. 5

Н.С. Воробьева, С.С.
Гольев

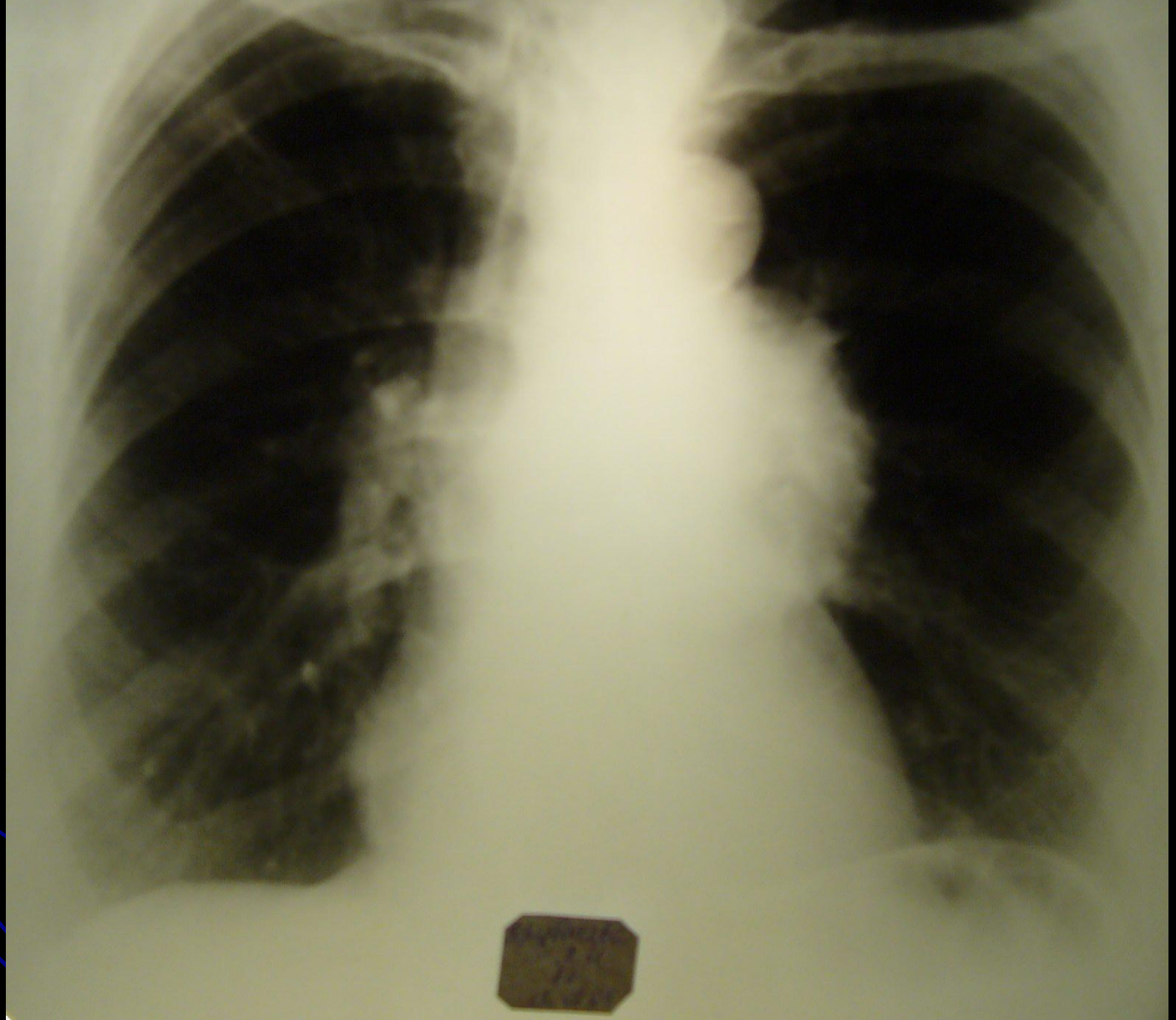


Рис. 6

Н.С. Ворстынцева, С.С.
Гольев

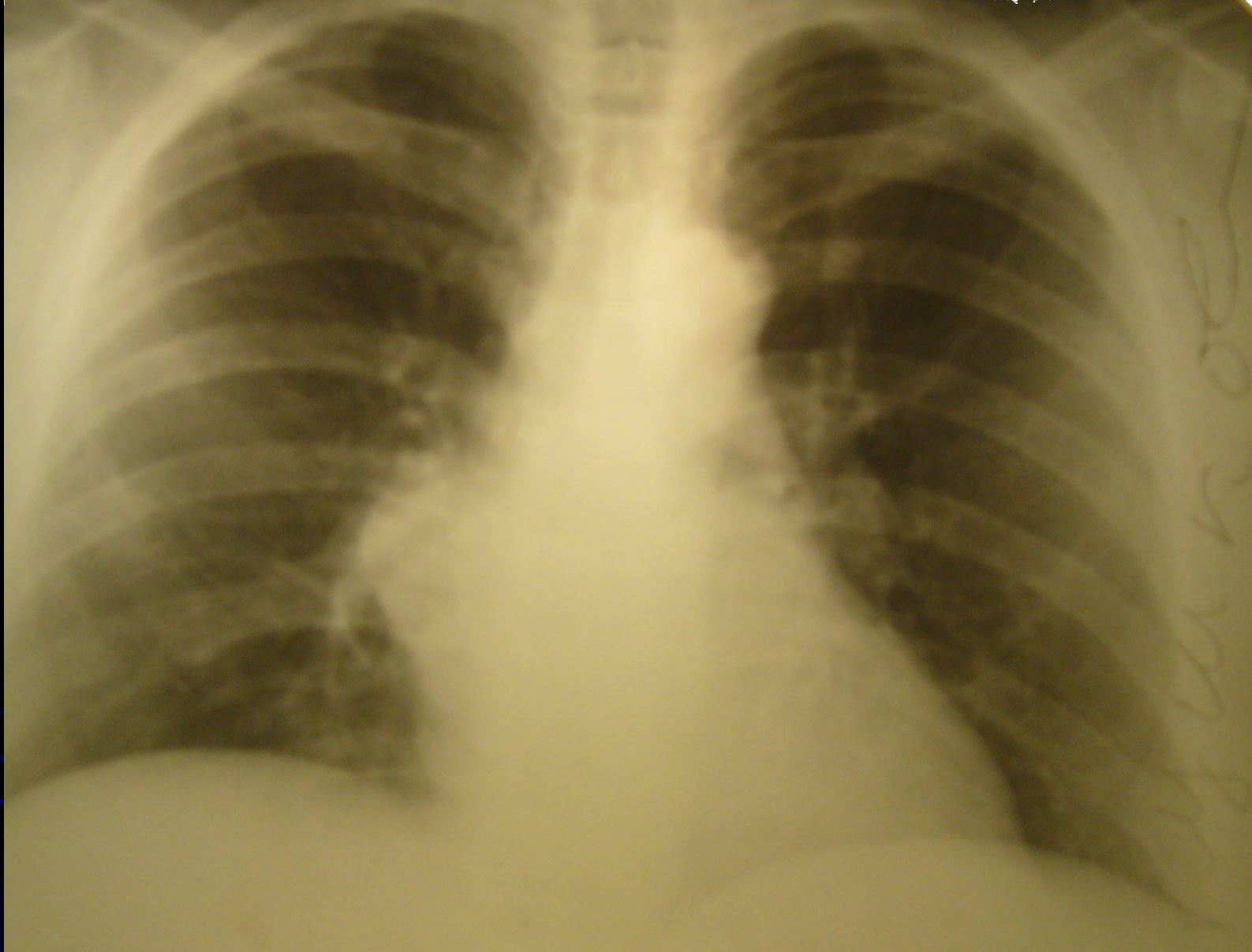

Рис. 7

Н.С. Воротынцева. С.С.
Гольев

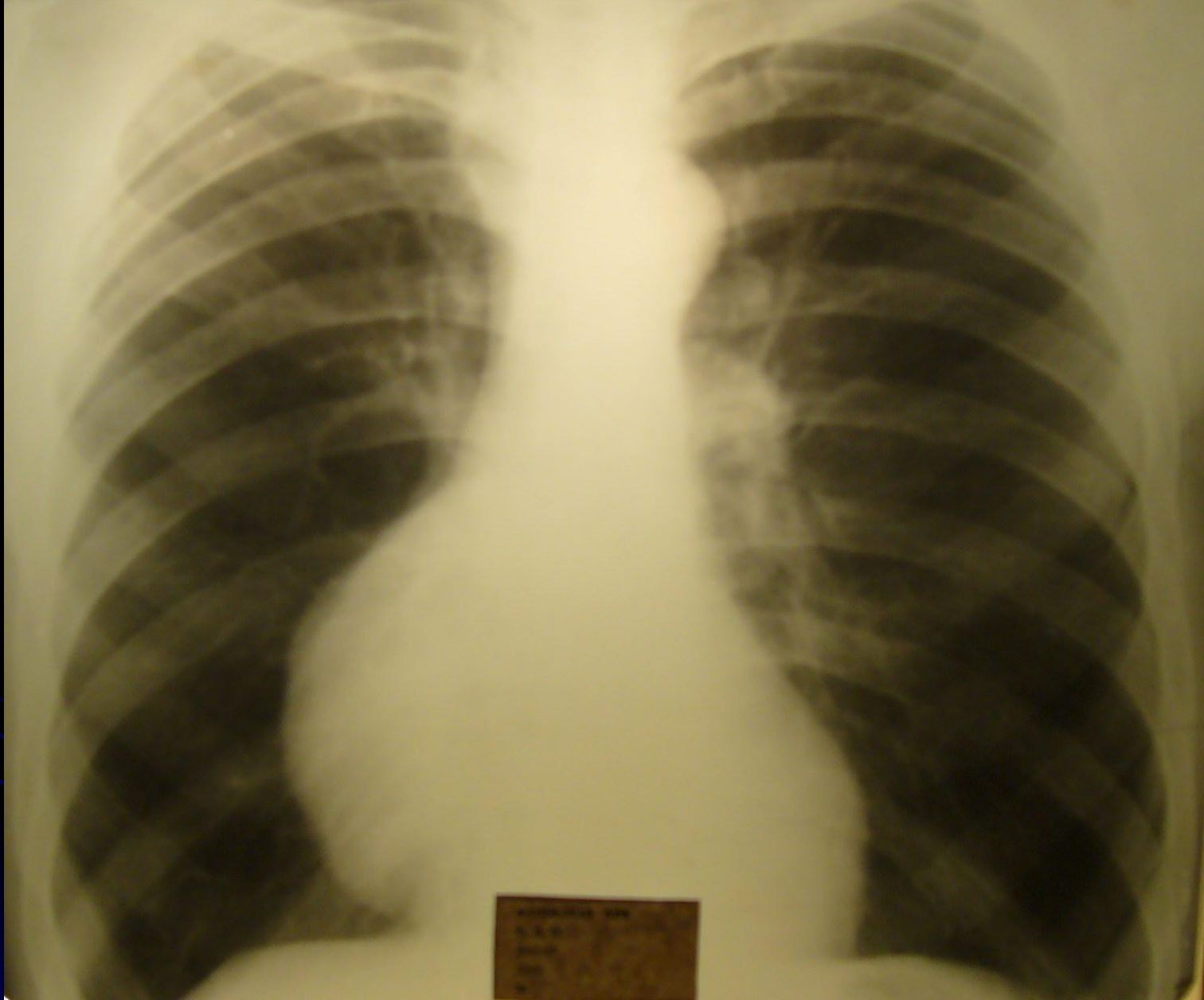

Рис. 8

Н.С. Воротынцева. С.С.
Гольев


Результаты собственных исследований:

Были проанализированы истории болезни 30 пациентов. Анализ проводился с учетом возрастных особенностей и пола. Были получены следующие результаты:



Н.С. Воротынцева. С.С.
Гольев

Количественное соотношение



■ 25% лимфоциты

■ 75% тимоциты

■ Сектор 3

■ Сектор 4

Возрастные особенности:

	Тимомы	Лимфомы
20-30	7	
30-40	3	2
40-50		5
50-60		3
60-70		10

Н.С. Воротынцева. С.С.
Гольев



Н.С. Воротынцева. С.С.
Гольев

Благодарим за внимание!

