


Дифференциальная диагностика при болях в животе



*Кафедра госпитальной терапии
Кировской ГМА
Профессор Б.Ф.Немцов*



**Заподозрить DS «острого живота»
должен любой врач,
но центральной фигурой в проблеме
– «хирург и терапевт»**


Задача терапевта !



- 1) Поставить или/и подтвердить факт состояния
- 2) Установить причину «острого живота» (т.к. терапевтических причин в развитии о.ж. значительно больше, чем хирургических)
- 3) Своевременно направить больного на операцию

4) Уд





Главное помнить: одни и те же симптомы (боли в животе, тошнота, рвота, с-м раздражения брюшины) могут иметь разное происхождение

Вопросы, на которые необходимо ответить при синдроме «острого живота»

□ □ □

- 1. Что болит?**
- 2. Почему болит?**
- 3. Есть ли угроза жизни больному в данный момент?**

ЧТО БОЛИТ?



1. Морфологические структуры и органы в брюшной полости

- А) полые и паренхиматозные органы (желудок, кишечник, печень, ПЖ и др.)
- Б) сосуды бр. полости
- В) брюшина
- Г) нервные сплетения

ЧТО БОЛИТ?



2. Боль, связанная с поражением др. органов и систем

- 1) Сердца, лёгких и плевры**
- 2) Системное поражение сосудов**

3. Метаболические нарушения

при СД (кетоацидоз), порфириновой болезни, периодической б-ни, уремии, отравлениях и интоксикациях

ПОЧЕМУ БОЛИТ?



Механизм поражения	Осн.причины	Осложнение
1..Деструкция органа	Язв. болезнь Аутолиз ПЖ, Перфорация, Некроз	перитонит
2. Воспаление	Асептическое Инфекционное (бактериальное) Ферментативное	Перивисцерит Солярит Перитонит



ПОЧЕМУ БОЛИТ?

<p>4. Непроходимость частичная, полная, Острая и хроническая</p>	<p>Паралитическая Обтурационная</p>	<p>Перитонит</p>
<p>5.Повышение внутриполостного и внутрипротокового давления (растяжение органа)</p>	<p>Колика (кишечная, почечная, печёночная)</p>	<p>Перитонит</p>

ПОЧЕМУ БОЛИТ?



**7.Раздражение
брюшины**

**Как следствие 1, 2,
3, 4 или при
«общих»
заболеваниях и
состояниях
(кетацидоз,
уремия,
порфириновая
болезнь,
периодическая б-
нь и т.д.)**

ПОЧЕМУ БОЛИТ?



<p>8.Боль в бр. полости связана с патологией др. органов и систем «отраженные боли».</p>	<p>Наличие сопутствующих их синдромов со стороны др. органов и систем</p>	<p>Патология сердца, сосудов, органов дыхания, признаки системных заболеваний (СЗСТ)</p>
-------------------------------------------------------------------------------------------------	----------------------------------------------------------------------------------	--------------------------------------------------------------------------------------------------

Угрожает ли состояние жизни больного?

Есть ли синдромы?

1. Перфорации полого органа
2. Острой киш.непроходимости
3. Раздражение брюшины
4. Кровотечение

Оценить динамику –ан.крови, t, R-скопия, ФГДС, лапароскопия

ЕСТЬ

Минимум обследования, срочная операция даже без уточнения нозологической формы

НЕТ

Анализ сопутствующих симптомов, дообследование, возможно купирование боли (пробное)

Оценка сопутствующих синдромов

Выявленные синдромы	Диагностические гипотезы
1..Интоксикационно-воспалительный	Колика при остром пиелонефрите, типичная пневмония (боль в бр. полости при пневмонии)
2. ДН, массивного уплотнение в легких, поражение плевры	Плеврит, пневмония
3. Дизурия	МКБ


Оценка сопутствующих синдромов

4. Дизменорея	Внематочная беременность
5. СС недостаточности, коронарный синдром, наруш. Нарушение периферического кровообращения	ИБС, ИМ, обл. атеросклероз «брюшная жаба»
6. Локальное раздражение брюшины	Перивисцерит при ЯБ, Дуодените и др.

Оценка сопутствующих синдромов


7. Поражение кожи, суставов	Васкулит бр. полости, СКВ, УП, гем. васкулит
Срочное дообследование по показаниям: ЭКГ, R-клетки, Хромоцитоскопия Осмотр гинеколога и др.	Гипотеза не подтверждается
Подтверждение гипотезы Решение вопроса о тактике лечения (консервативное, оперативное)	Плановое обследование и лечение.

Обязательные вопросы анамнеза при острой боли в животе




- **Время возникновения**
- **Есть ли рецидивы боли**
- **Иррадиация**
- **Характер боли**
- **Провоцирующие и облегчающие факторы**
- **Есть ли рвота, ее особенности**
- **Был ли обморок на боли**
- **Менструальный анамнез**

Обязательные вопросы анамнеза при острой боли в животе




? Боль связана:

- **С приемом пищи**
- **Характером пищи**
- **С дефекацией**
- **С мочеиспусканием**
- **С физ. нагрузкой**
- **С рвотой**




Минимум обследования при синдроме «острого живота»

- 1. Клин.ан.крови**
 - 2. Электролиты крови**
 - 3. А-амилаза крови и мочи**
 - 4. Гр.крови и Р-фактор**
 - 5. ЭКГ**
 - 6. Ан.мочи, тест на беременность (при подозрении)**
 - 7. R° графия гр.клетки.**
 - 8. Посевы крови при длит. лихорадке.**
- R° графия бр.полости стоя (выраженность дилатации кишки до (до 2,5 см –тонкая, 6 и болуе см. толстая), воздух в обл.билиарного тракта, камни в почках и желчом пузыре.**



Особенности абдоминального Sd при некоторых заболеваниях внутренних органов

**1. Заболевания легких и плевры
(пневмония и диафр. плеврит)
морфологическая сущность – воспаление
диафрагм.плевры, «отраженный» характер
боли (чаще у детей и пожилых)**

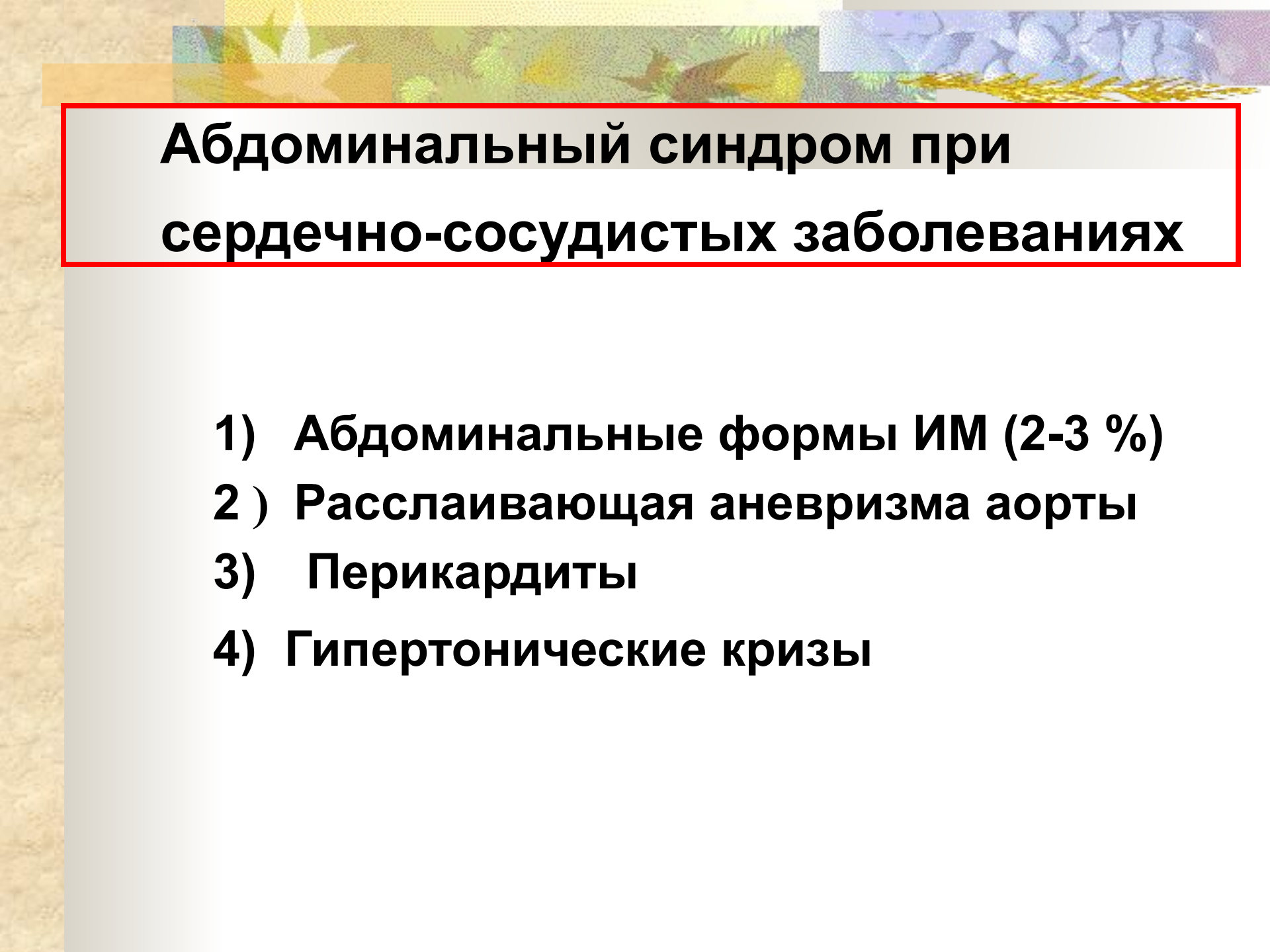


Особенности болевого Sd при заболевании легких и плевры

- **Абдоминальный Sd наблюдается только в начале болезни (2-3 дня – 90%)**
- **t предшеств. или идет параллельно боли в животе, рвота не характерна**
- **выраженность боли с пораж. стороны**
- **Herpes labialis, nosalis**
- **связь с простудой, переохлаждением**


Особенности болевого Sd при заболевании легких и плевры

- активное положение (полусидячее) положение
- грудной тип дыхания
- непостоянство мышечной защиты
- перистальтика сохранена (при аускультации)
- ЧДД : ЧСС 1:2, 1:3 (учитывая исходный фон)
- выявление легочных Sd (пораж. плевры, уплотн. легочной ткани)
- ректальное исследование без особенностей
- R-лог. признаки: инфильтрации в легких
- высокое стояние диафр. на стороне поражения
- ограничение её подвижности (с-м Вильямса)



Абдоминальный синдром при сердечно-сосудистых заболеваниях

- 1) Абдоминальные формы ИМ (2-3 %)**
- 2) Расслаивающаяся аневризма аорты**
- 3) Перикардиты**
- 4) Гипертонические кризы**




Абдоминальный синдром при эндокринных расстройствах

- 1) «Острый живот» при кето-ацидозе у больных СД; поражение нервных окончаний – атония кишечника и желудка, дегидратация брюшины – кровоизлияния**
- 2) «Тиреотоксическая» боль в животе**
- 3) «Адиссонические кризисы»**
- 4) «Феохромоцитарные» кризисы**

Абдоминальный синдром при редких заболеваниях

- 1) Порфириновая болезнь**
- 2) Периодическая болезнь**
- 3) Свинцовая колика**



Абдоминальный Sd при заболеваниях сосудов брюшной полости

- **«Брюшная жаба», ишемическая болезнь кишечника, мезентериальная недостаточность и т.д.**

Сущность:

поражение сосудов брюшной полости (первичное или вторичное) аорты, чревн. ствола, верх. и нижн. брыж. артерий

Абдоминальный Sd при заболеваниях сосудов брюшной полости (особенности клиники)

- Боль в животе при «нагрузке» (пищеварение)
 - В межприступном периоде – «дискомфорт» в животе
 - Нитраты уменьшают или прекращают боль
 - Развитие в тяж. случаях хрон. эрозивного процесса в слизистых. (симпт. язвы), энтеропатии с похуданием
 - Сочетание с другими проявлениями сосудистой недостаточности (ИБС, головного мозга, нижних конечностей)

Верификация: ангиография, доплеровское исследование

Первичные системные васкулиты (УП)

- УП – узелковый панартерит
(частота абдоминального синдрома – 50%)
Клинико-морфологическая сущность:
 - хроническая и острая недостаточность кровообращения органных и мезентериальной области кровоснабжения
- некрозы, инфаркты органов , эрозии, язвы
- В 18-20 % требуется оперативное лечение

Первичные системные васкулиты (УП)

Абдоминальный синдром развивается в дебюте, в разгаре, в финале болезни

Клиническая картина напоминает:

острый и хронический панкреатит

острый аппендицит

холецистит

перигепатит

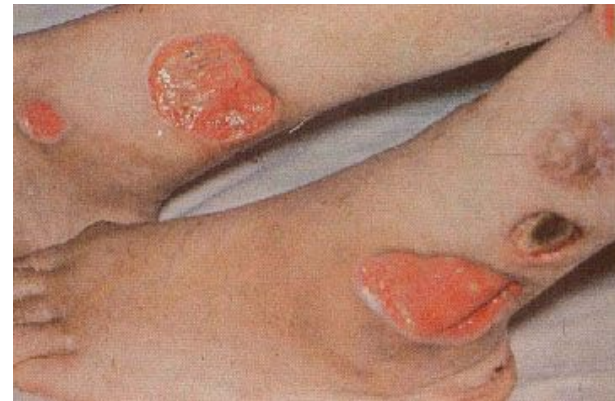ж.к. кровотечение (10-13%)

кишечную непроходимость

Первичные системные васкулиты (УП)

ВЕРИФИКАЦИЯ АБДОМИНАЛЬНОГО СИНДРОМА

1. Биопсия кожно-мышечного лоскута
2. Региональная ангиография
3. Биопсия слизистой кишечника ?
4. Биопсия органа ?
5. ФГДС, RRS ?
6. Лапароскопия ?



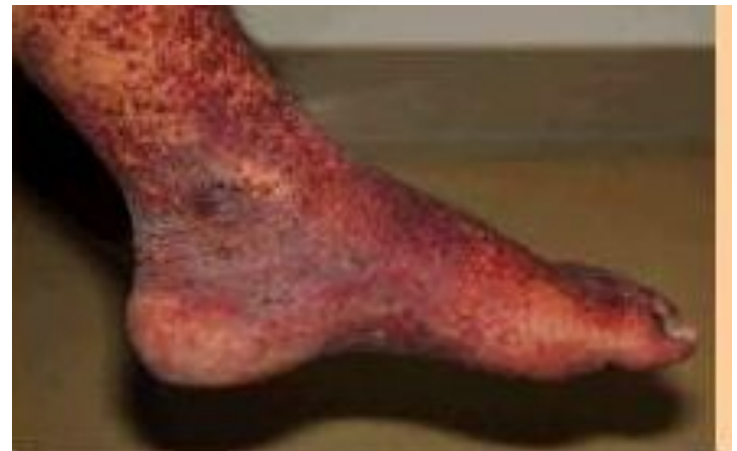Пп 3,4.5,6 – играют роль только для диагностики осложнений

Геморрагический васкулит (Гем.В)

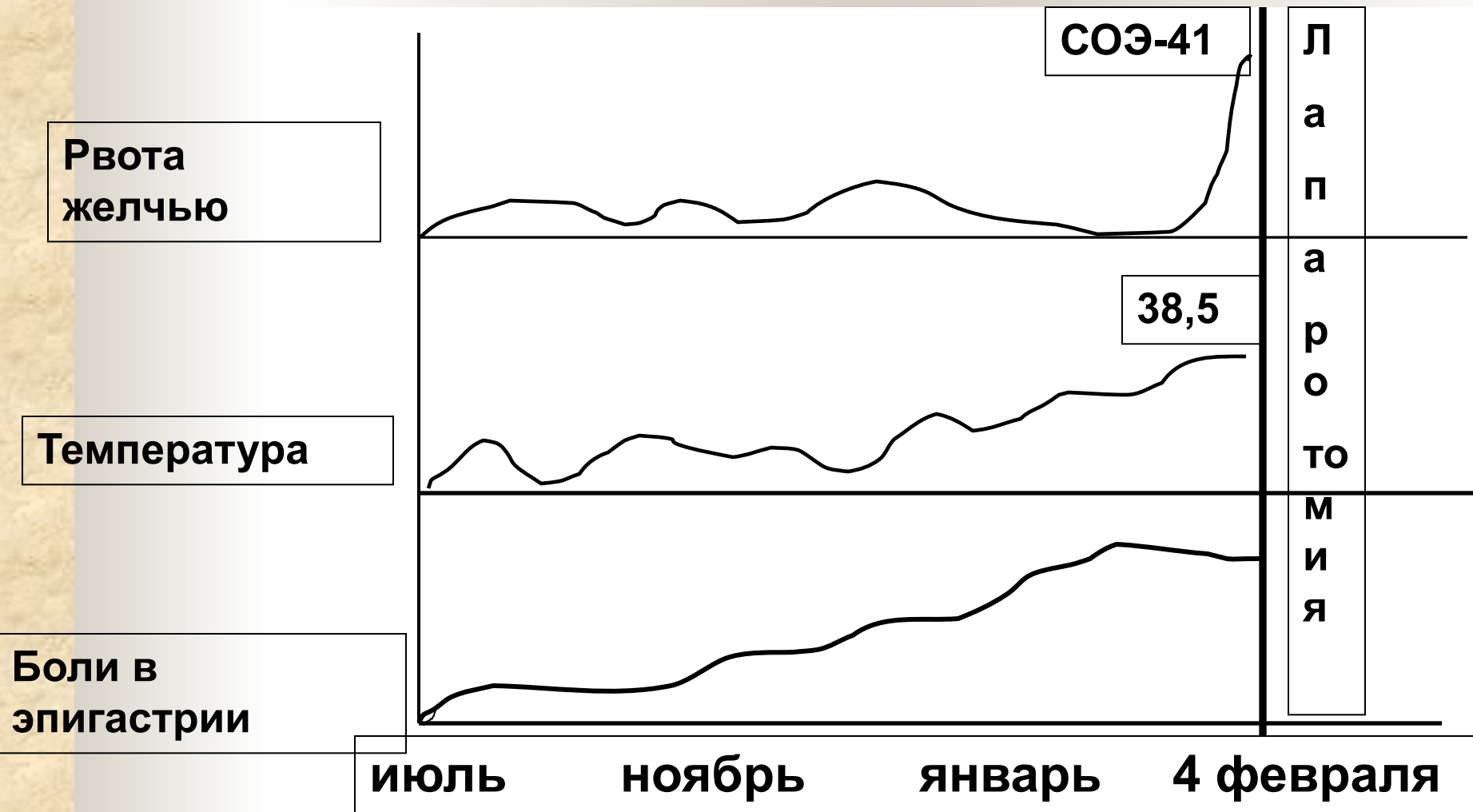
- (брюшная пурпура) 50% у детей
- Клиника - синдром острого живота (раздражение брюшины, рвота, мелена, симптомы непроходимости, аппендицита, кишечной колики), раннее повышение температуры
- кожный синдром, суставной, почечный

Критерии диагноза (Mills I.A. et al., 1990)

1. Пальпируемая пурпура
2. Начало болезни до 20 лет
3. Боли в животе
4. Гранулоциты в стенке



Клинический случай (больная Е.Л.И. 23 года)



Клинический случай (больная Е.Л.И. 23 года)

Диагностическая лапаротомия

В брюшной полости небольшое количество светлого выпота, отмечается отёк забрюшинной клетчатки. Начальная часть тонкой кишки содержит барий.

Ан.крови Hb – 111, Eг – 4,5 , Цп – 0,84, Tr – 180 ,Лейк. – 6,8 , СЯ – 63
ПЯ – 10, Э – 1, Л – 20 ,М – 6 , СОЭ - 41

Ig M – 7,0 [N 0,24 – 3,7], Ig A – 1,36 [N 0,48 – 5,1] ,Ig G - 13,2 [N 6,4 - 13,0]
ЦИК от 10.12 – 160ед.,

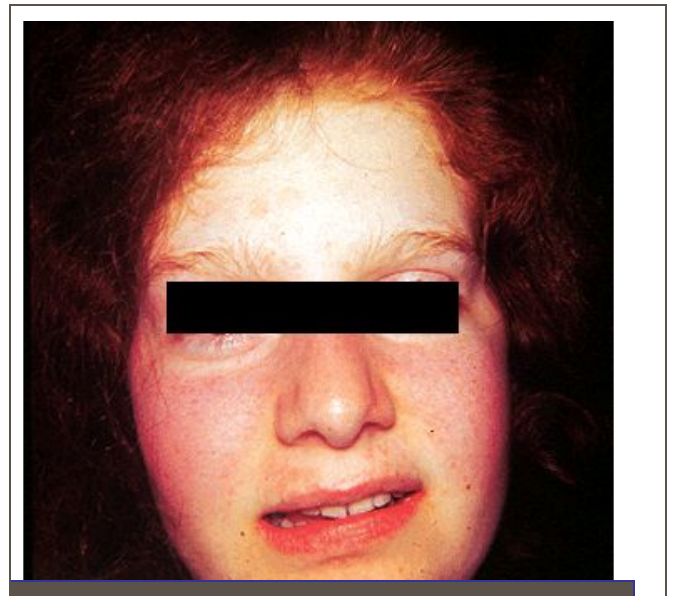LE клетки не обнаружены. Общий анализ мочи
Уд. Вес – 1013. Белок – 0,66, Лейкоциты – 1-3 в п\зр.,
Эритроциты – 6-8 в п\зр. Цил. – 0-1 в п\зр.

Окулист.

На глазном дне по ходу крупных сосудов «белые» рыхлые хлопьевидные очаги. Нельзя исключить явления васкулита на глазном дне

Клинический случай (больная Е.Л.И. 23 года)

Дополнение к анамнезу: В июне – июле стала отмечать похудание, выпадение волос, после инсоляций- появление эритематозных высыпаний на лице





Клинический случай (больная Е.Л.И. 23 года)

Гистологическое исследование 28.02. (кожа, кусочек мышцы)

В дерме – отёк и фиброз стромы, приваскулярные инфильтраты вокруг мелких артериол и венул.

Заключение - Васкулиты мелких артериол и венул.

Клинический диагноз.

СКВ: Острое течение. Активность II. Абдоминальный синдром (псевдоилеусная форма). Нефрит, дерматит, алопеция.

Лечение : Преднизолон 40мг, курантил 150 мг/сутки, Омез 20 мг вечером.

Выписана 14 марта жалоб нет, СОЭ-16 мм.час, Hb – 124г/л