

ЛЕКЦИЯ 10

**Дифференциальная
рентгенодиагностика
синдромов поражения легких
(продолжение)**



АКТУАЛЬНЫЕ ВОПРОСЫ РЕНТГЕНОЛОГИИ

ДИФФЕРЕНЦИАЛЬНАЯ РЕНТГЕНОДИАГНОСТИКА СИНДРОМОВ ПОРАЖЕНИЯ ЛЕГКИХ

Синдром просветления легочного поля

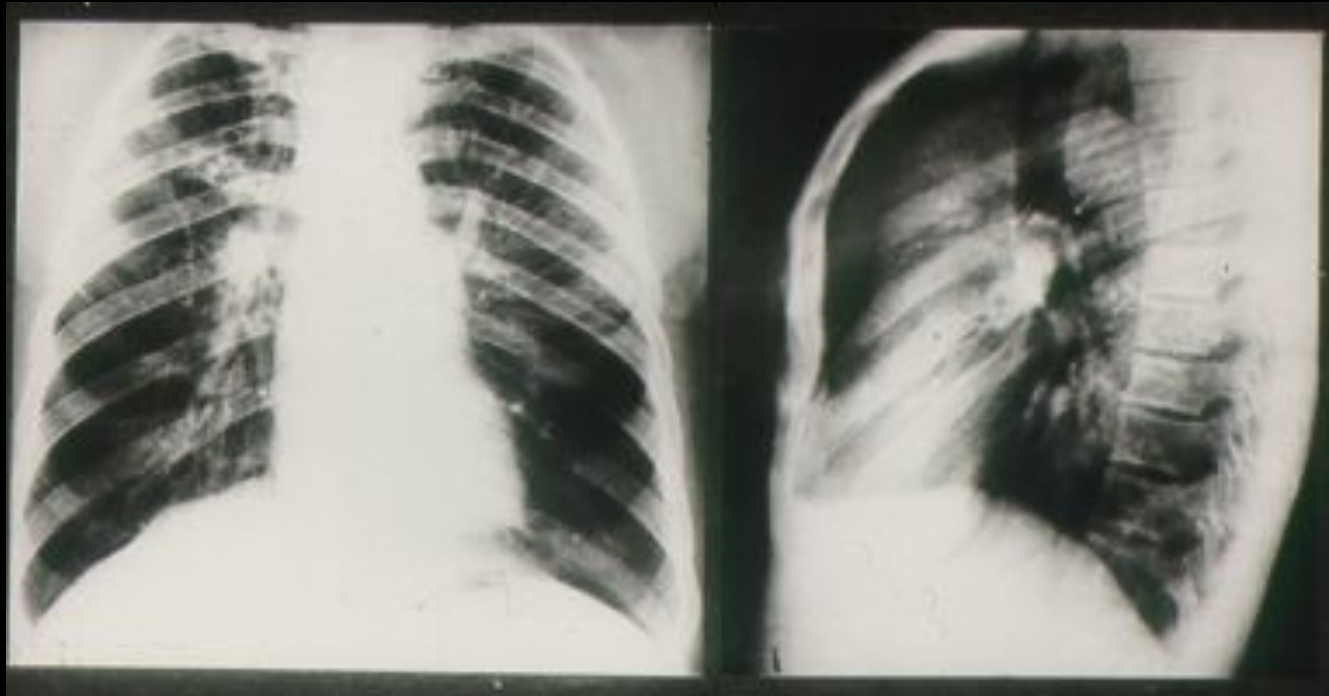1. Обширное просветление

(эмфизема легких, пневмоторакс, гиповолемия)

2. Ограниченное просветление

(синдром кольцевидной тени)

(туберкулезная каверна, воздушная киста, полость абсцесса, эхинококковая киста, распадающийся рак, бронхоэктазы)



HiSpeed NX/i
Ex: 10458

Se: 2/3
Im: 12/47
Ax: 173.0

A. Petrozavodsk Respublic Hospital
Potapov A.P.
1936 Jul 31 M RB gem
Acc:
2008 Dec 15
Acq Tm: 13:31:36.929112

reconAlgo=13
512 x 512
CHST

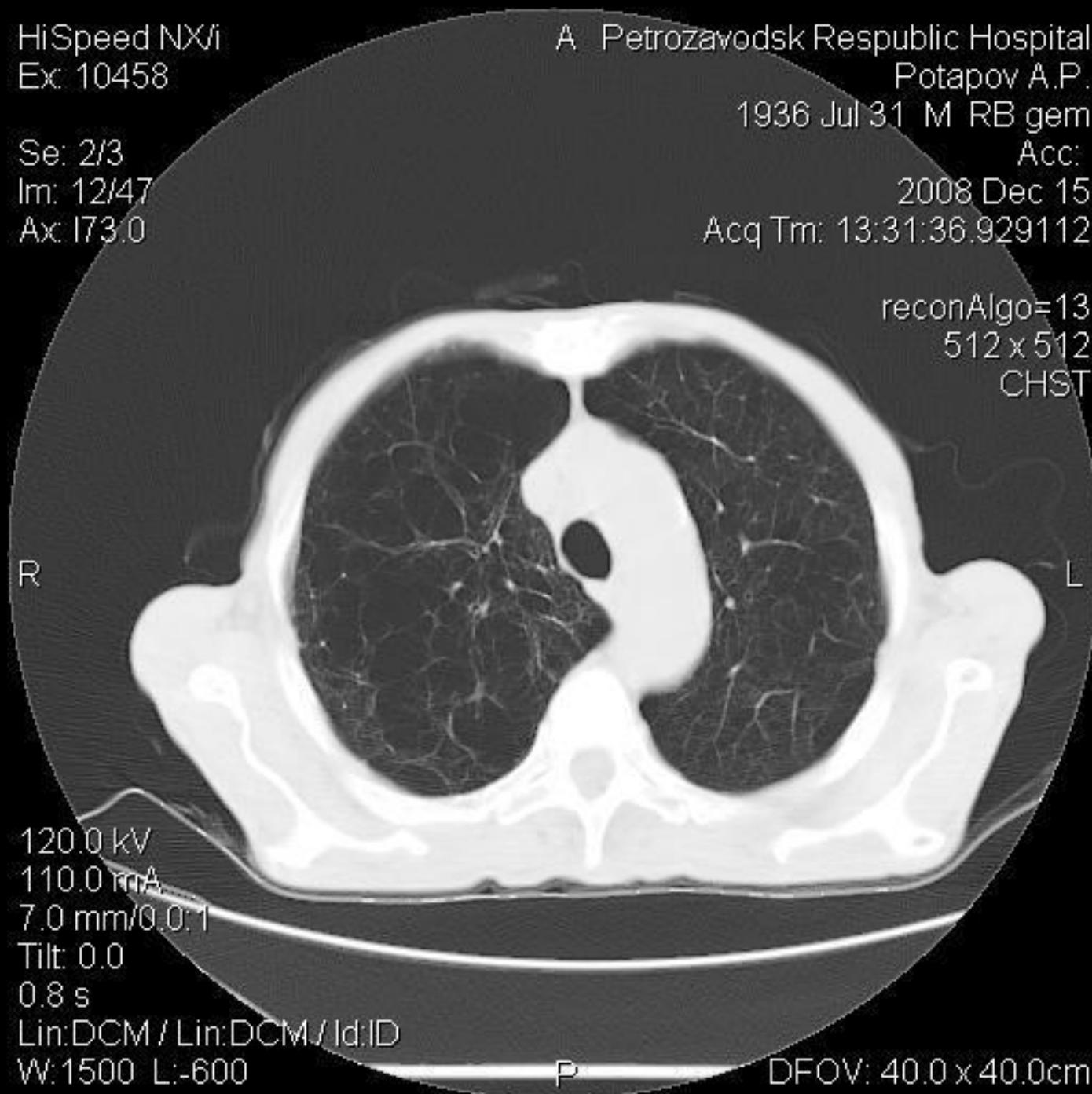
R

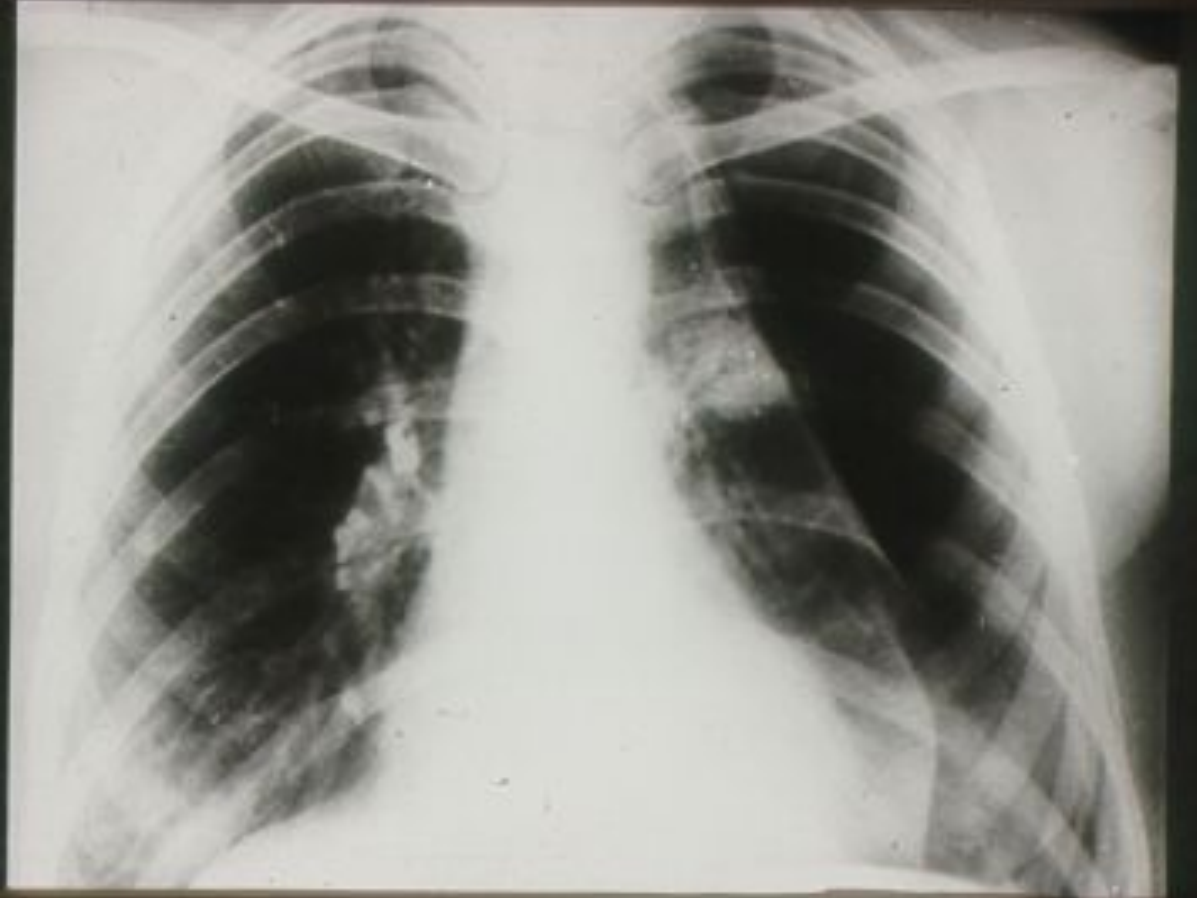
L

120.0 kV
110.0 mA
7.0 mm/0.0:1
Tilt: 0.0
0.8 s
Lin:DCM / Lin:DCM / Id:ID
W:1500 L:-600

P

DFOV: 40.0 x 40.0cm

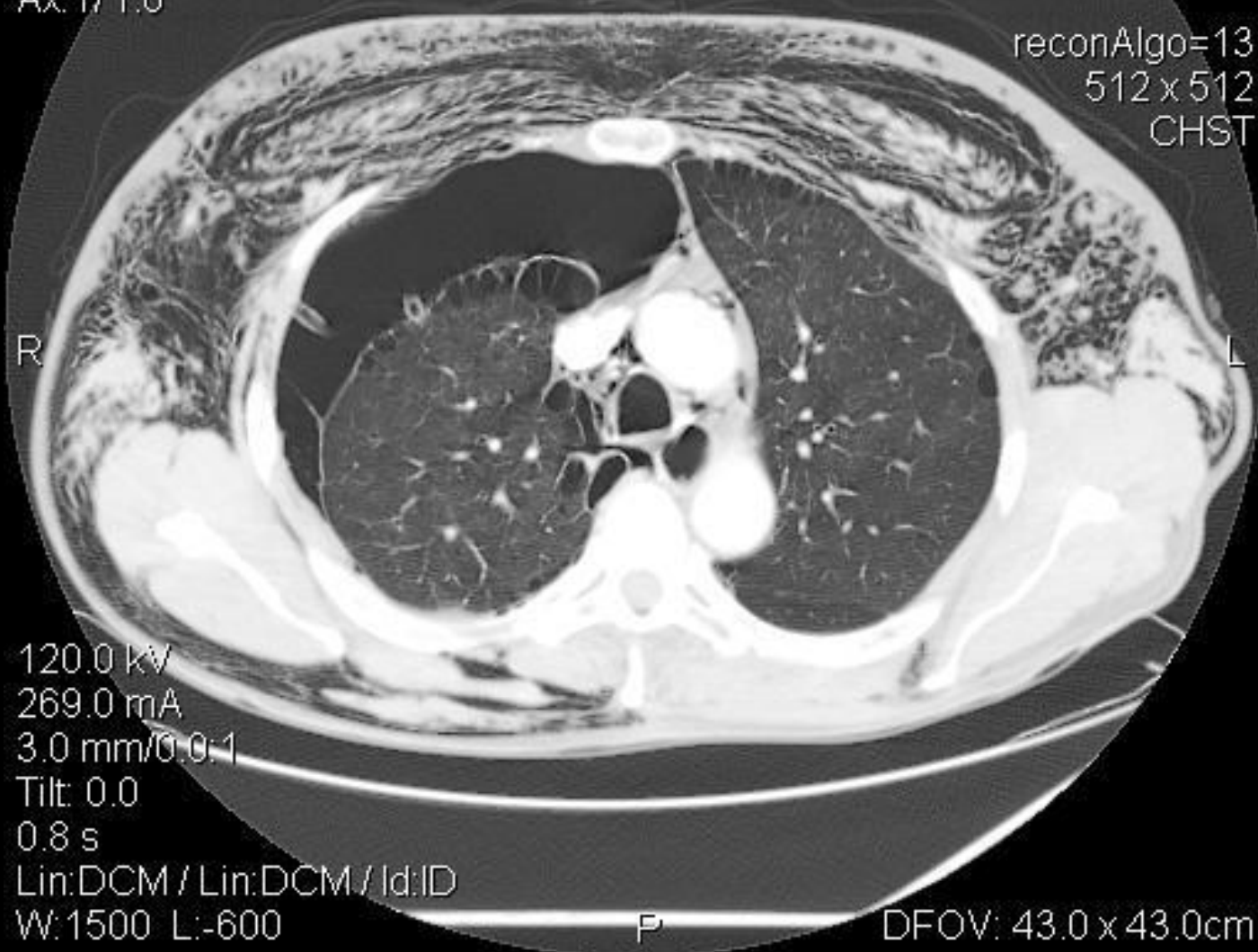

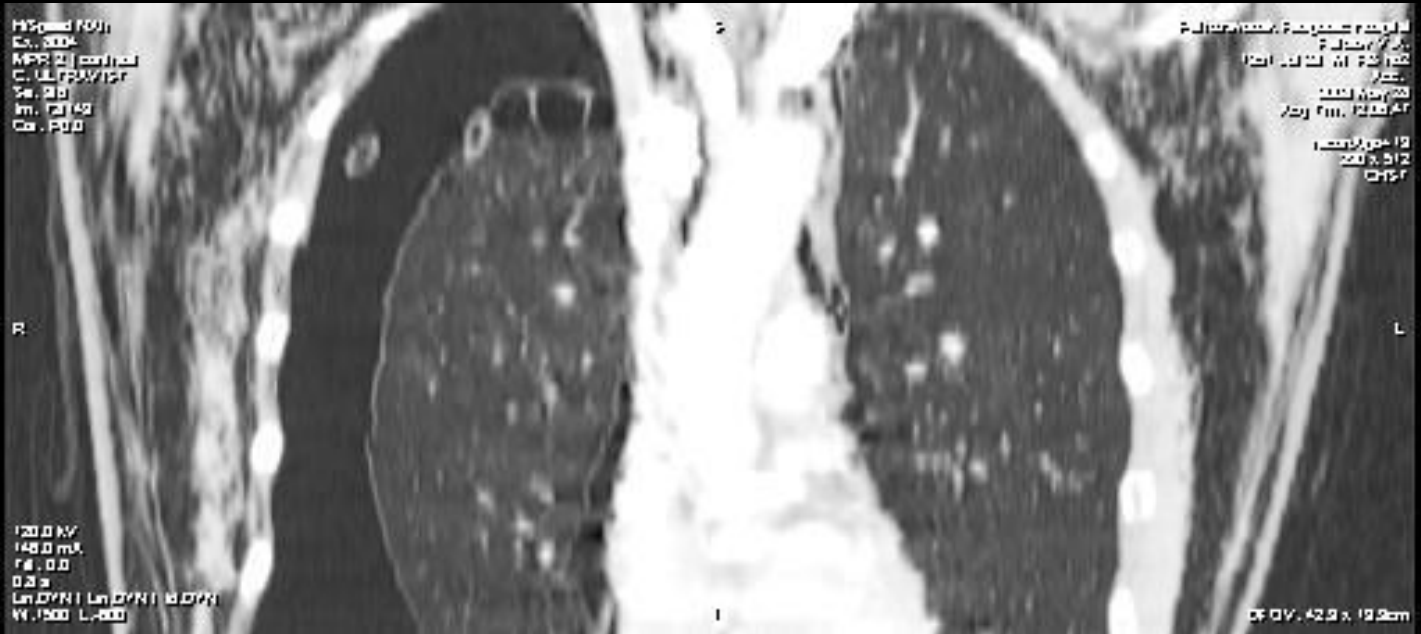


HiSpeed NX/i
Ex: 8004
contrast
C: ULTRAVIST
Se: 3/3
Im: 18/65
Ax: 171.0

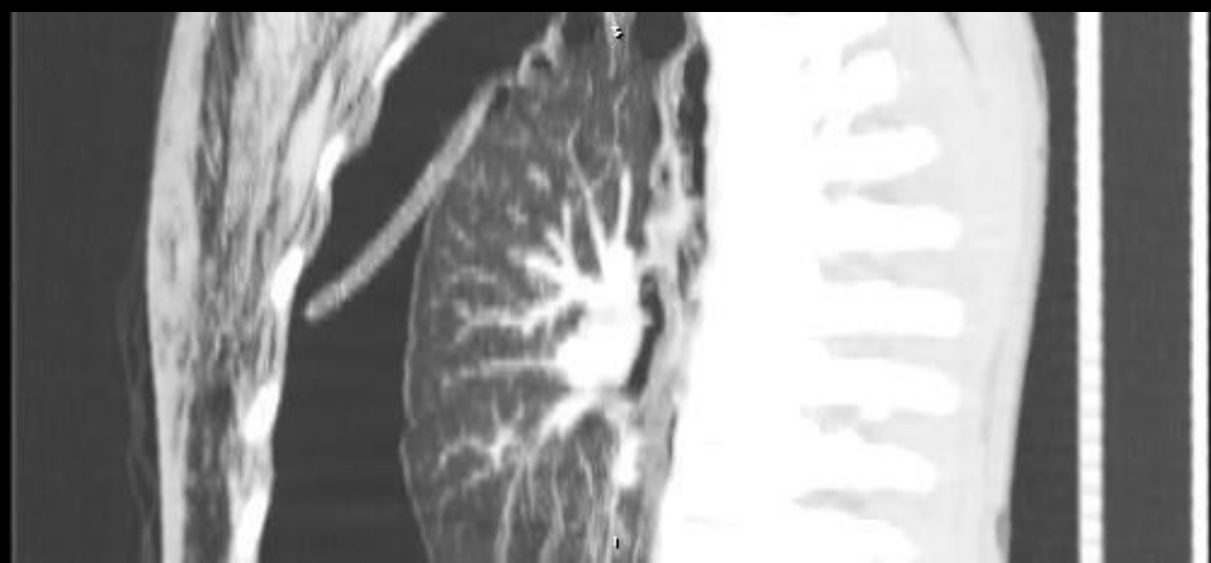A Petrozavodsk Republic Hospital
Fetisov V.A.
1951 Jul 28 M RB ho2
Acc:
2008 May 28
Acq Tm: 12:53:23.472369

reconAlgo=13
512 x 512
CHST





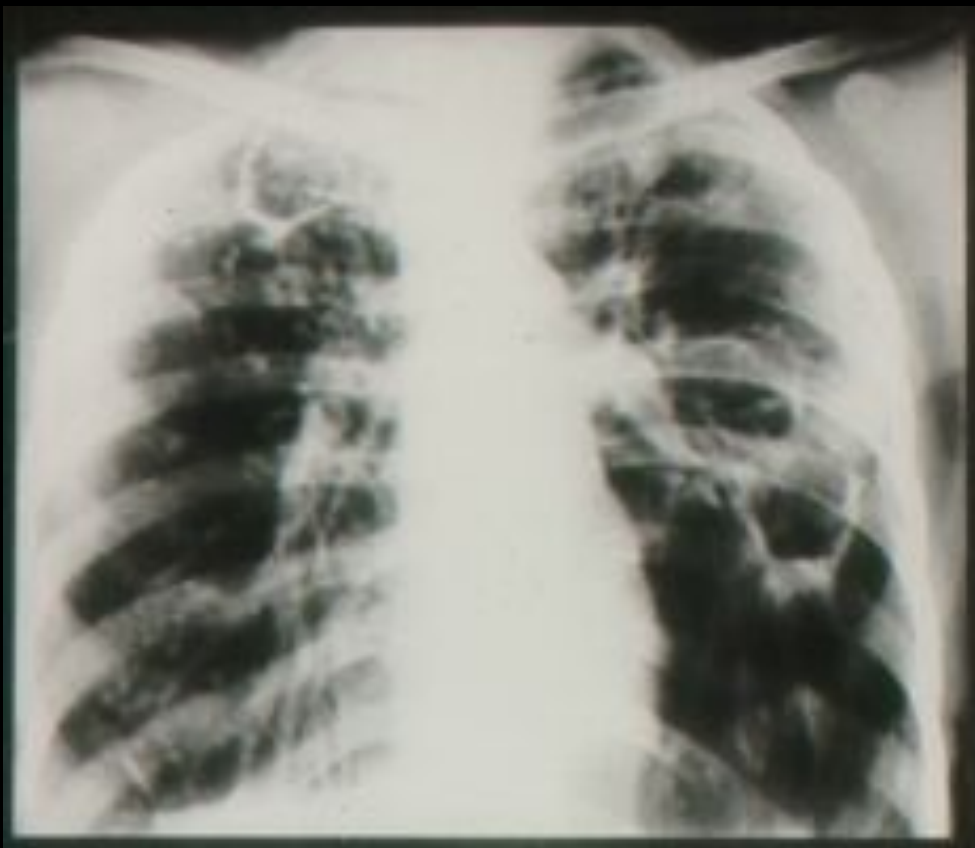HS Speed 7000
Co. 3004
SLAS MPPR 2 | coronal
C. ULTRAVIST
Se. 90
Im. 31202
Seq. R001.1



Pattarakulchai, Rajapongse Hospital
Pattaya, V. A.
1201 Jul 20 01:20:02
Acc.
2000 May 20
Acq. Im. 12.08.02

Location= 19
200 x 704
CH57

DF OV: 80.7 x 19.9cm



HiSpeed NX/i
Ex: 6097
contrast
C: OMNIPAQUE
Se: 4/4
Im: 23/36
Ax: I111.0

A Petrozavodsk Republic Hospital
Lebedev A.S.
1956 Jun 17 M ROD amb
Acc:
2008 Feb 06
Acq Tm: 13:05:10.869563

reconAlgo=13
512 x 512
CHST

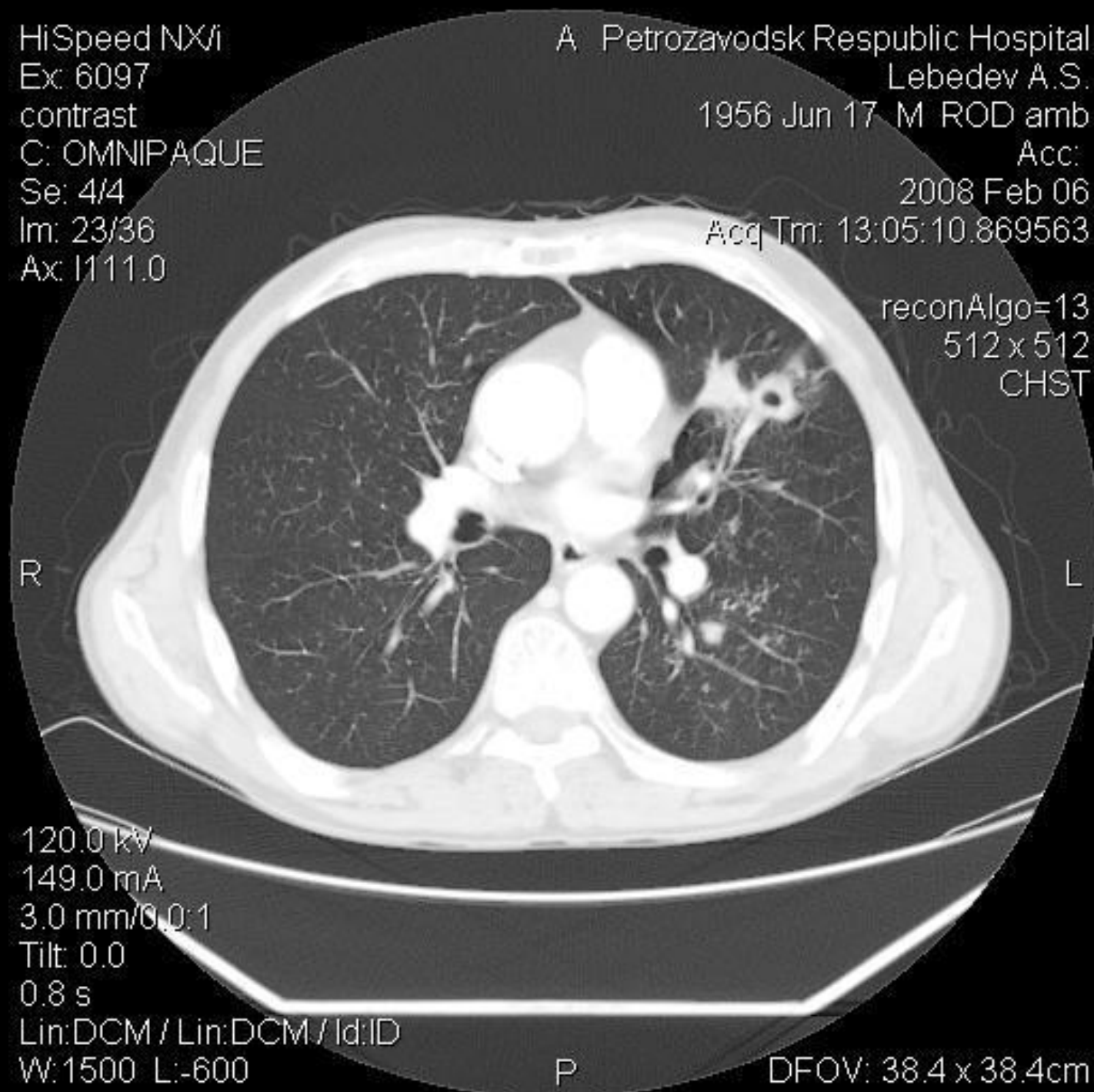
R

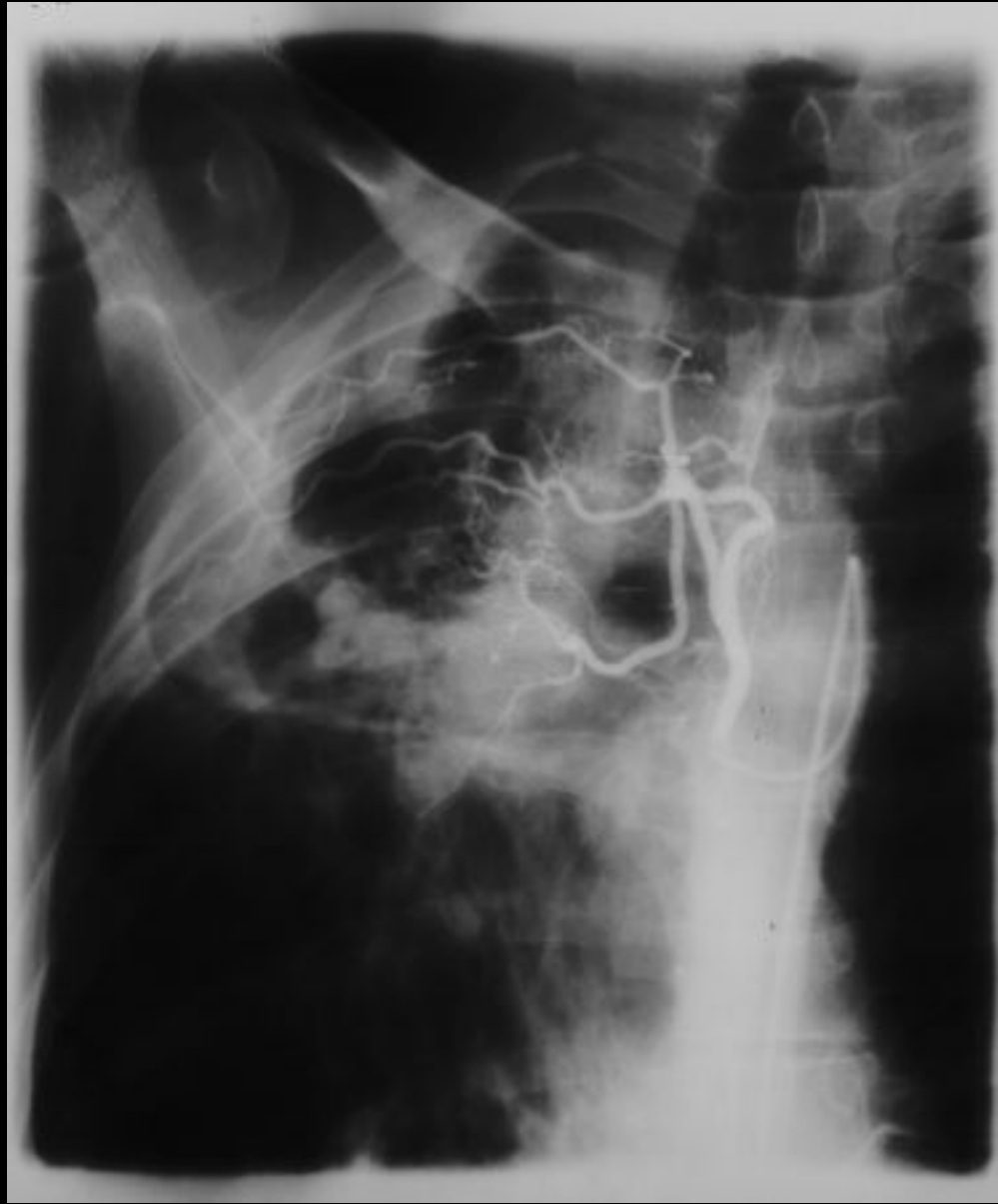L

120.0 kV
149.0 mA
3.0 mm/0.0:1
Tilt: 0.0
0.8 s
Lin:DCM / Lin:DCM / Id:ID
W:1500 L:-600

P

DFOV: 38.4 x 38.4cm



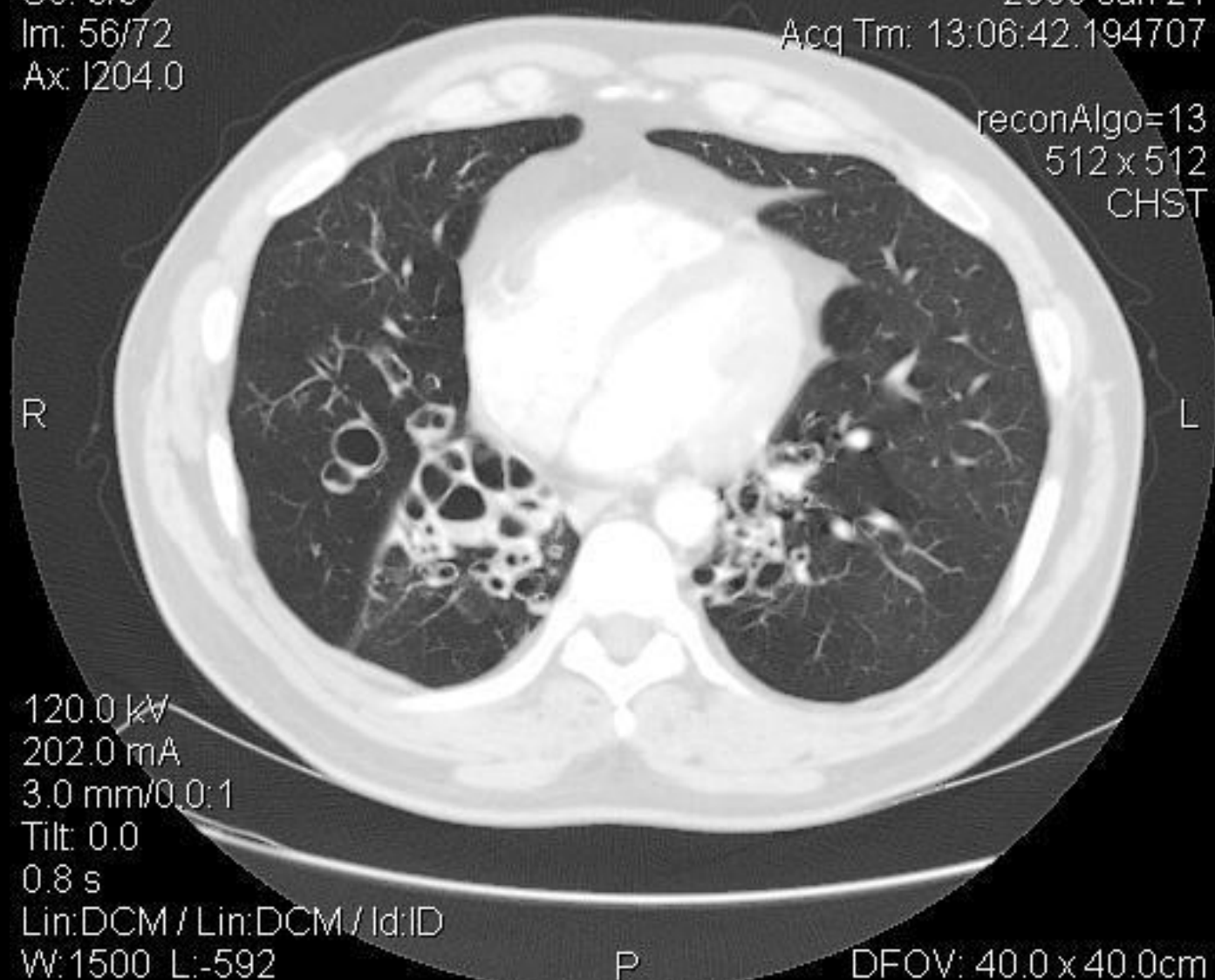

Отличительные признаки	Туберкулезная каверна (овальная)
Локализация полостей	Преимущественно в периферических отделах верхних долей легкого
Количество полостей	От одной до нескольких
Форма полостей	Округлая или овальная
Толщина стенок полостей	Относительно тонкая (2-3 мм); внутренний контур стенки часто не повторяет ее наружный контур
Количество жидкого содержимого в полостях	Чаще не содержит жидкости, реже небольшое ее количество
Характер наружного контура стенок полостей	Гладкие, сравнительно четкие
Состояние легочной ткани в окружении полостей и на остальном протяжении легких	Нередко от каверны к корню легкого определяется лентовидная тень дренирующего бронха, а также мелкие тени туберкулезных очагов как на стороне каверны, так и на противоположной стороне

HiSpeed NX/i
Ex: 10981
contrast
C: OMNIPAQUE
Se: 3/3
Im: 56/72
Ax: 1204.0

A Petrozavodsk Respublic Hospital
Vozdigan N.N.
1972 May 13 M amb
Acc:
2009 Jan 21
Acq Tm: 13:06:42.194707

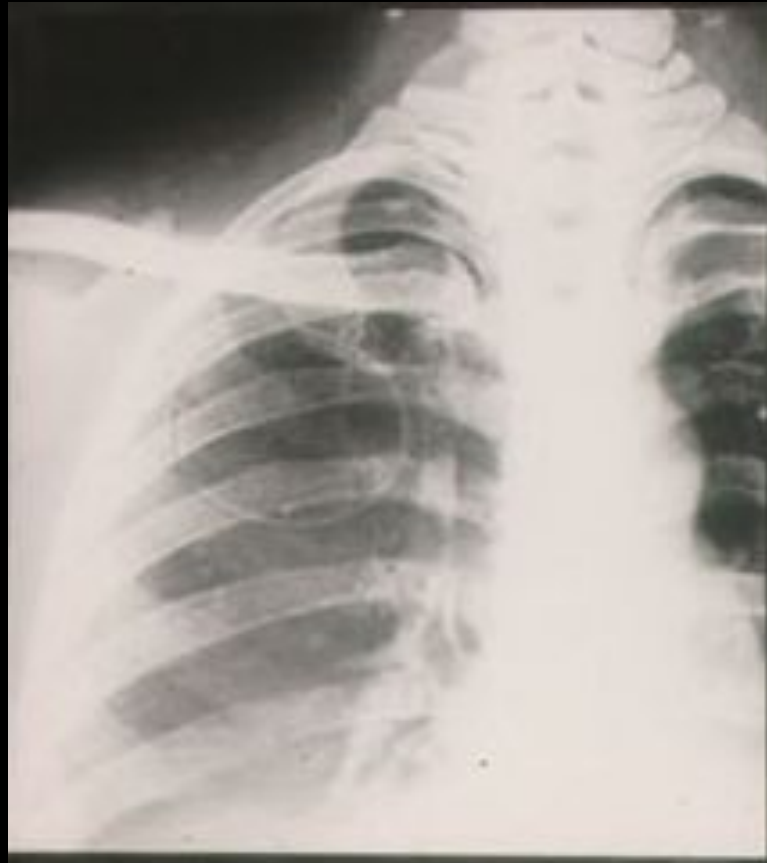reconAlgo=13
512 x 512
CHST



120.0 kV
202.0 mA
3.0 mm/0.0:1
Tilt: 0.0
0.8 s
Lin:DCM / Lin:DCM / Id:ID
W:1500 L:-592

P

DFOV: 40.0 x 40.0cm



HiSpeed NX/i
Ex: 11238

Se: 3/3
Im: 27/48
Ax: 1192.0

A Petrozavodsk Republic Hospital
Redkozubov D.G.
1975 Oct 05 M amb
Acc:
2009 Feb 03
Acq Tm: 08:58:46.208404

reconAlgo=23
512 x 512
CHST

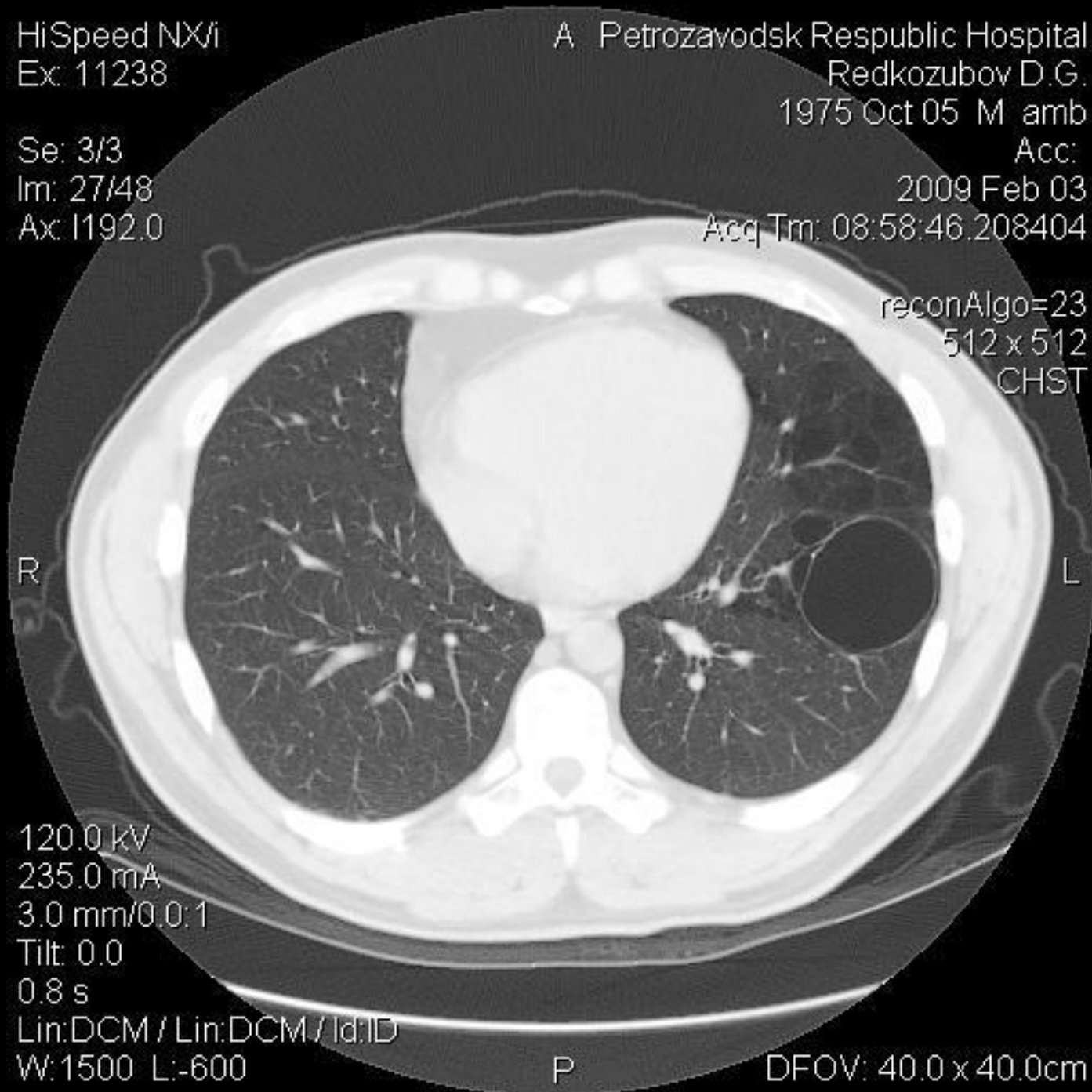
R

L

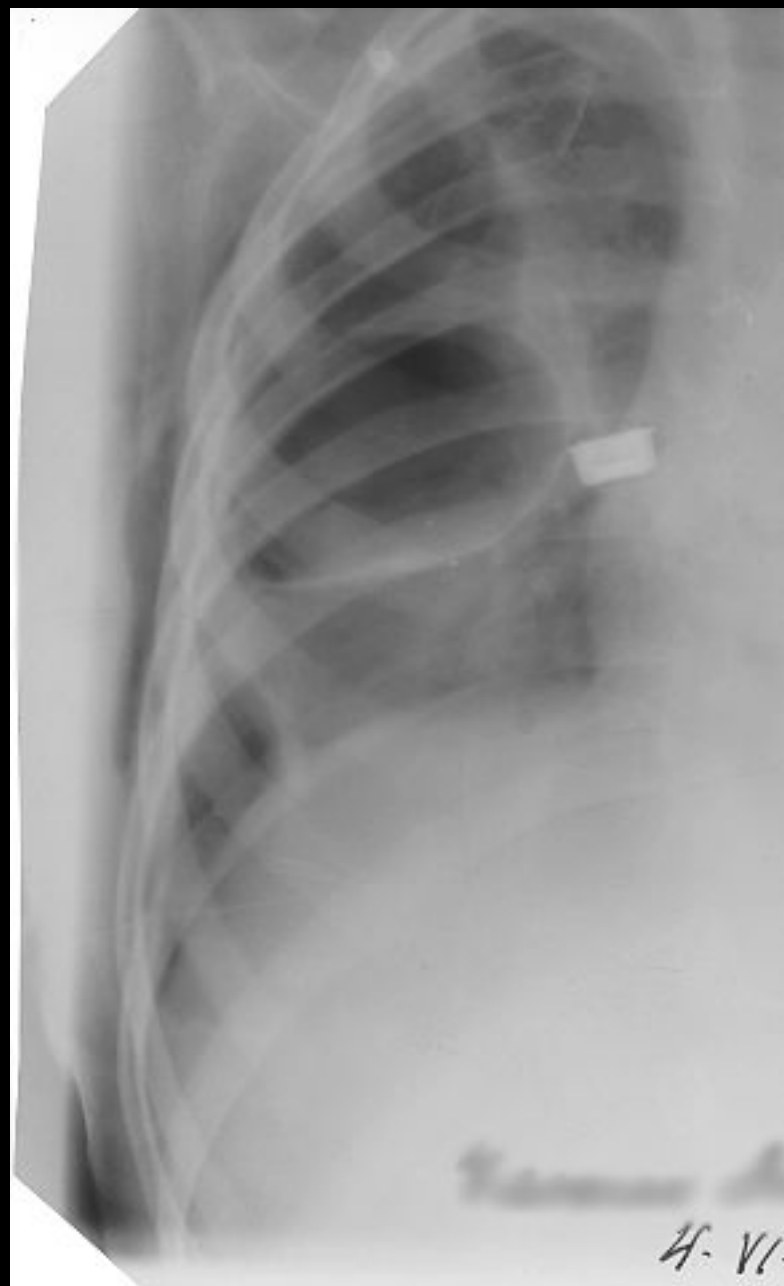
120.0 kV
235.0 mA
3.0 mm/0.0:1
Tilt: 0.0
0.8 s
Lin:DCM / Lin:DCM / Id:ID
W:1500 L:-600

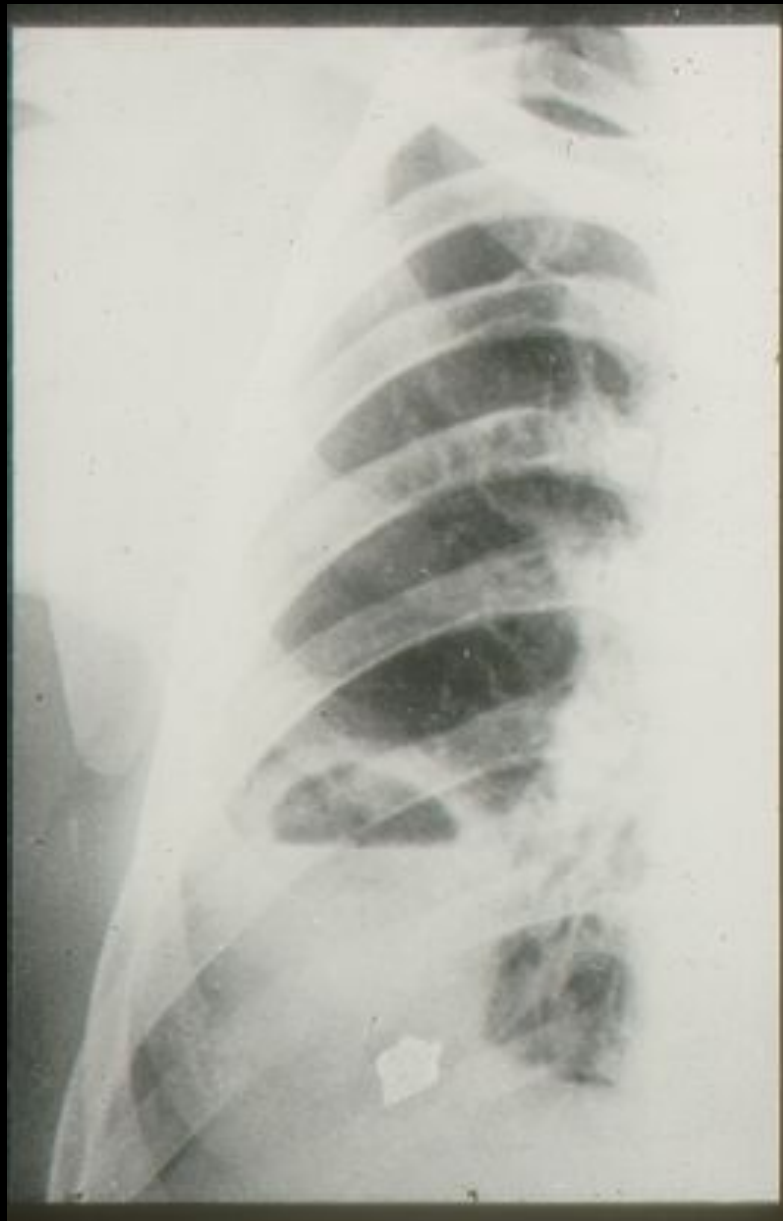P

DFOV: 40.0 x 40.0cm



Отличительные признаки	Одиночная воздушная бронхиальная киста
Локализация полостей	В любой доле легкого
Количество полостей	Одна
Форма полостей	Округлая
Толщина стенок полостей	Тонкая (1-2 мм), как бы очерчена карандашом
Количество жидкого содержимого в полостях	Полость сухая или содержит большее или меньшее количество жидкости
Характер наружного контура стенок полостей	Гладкие, четкие
Состояние легочной ткани в окружении полостей и на остальном протяжении легких	Легочная ткань вне пределов кисты не изменена

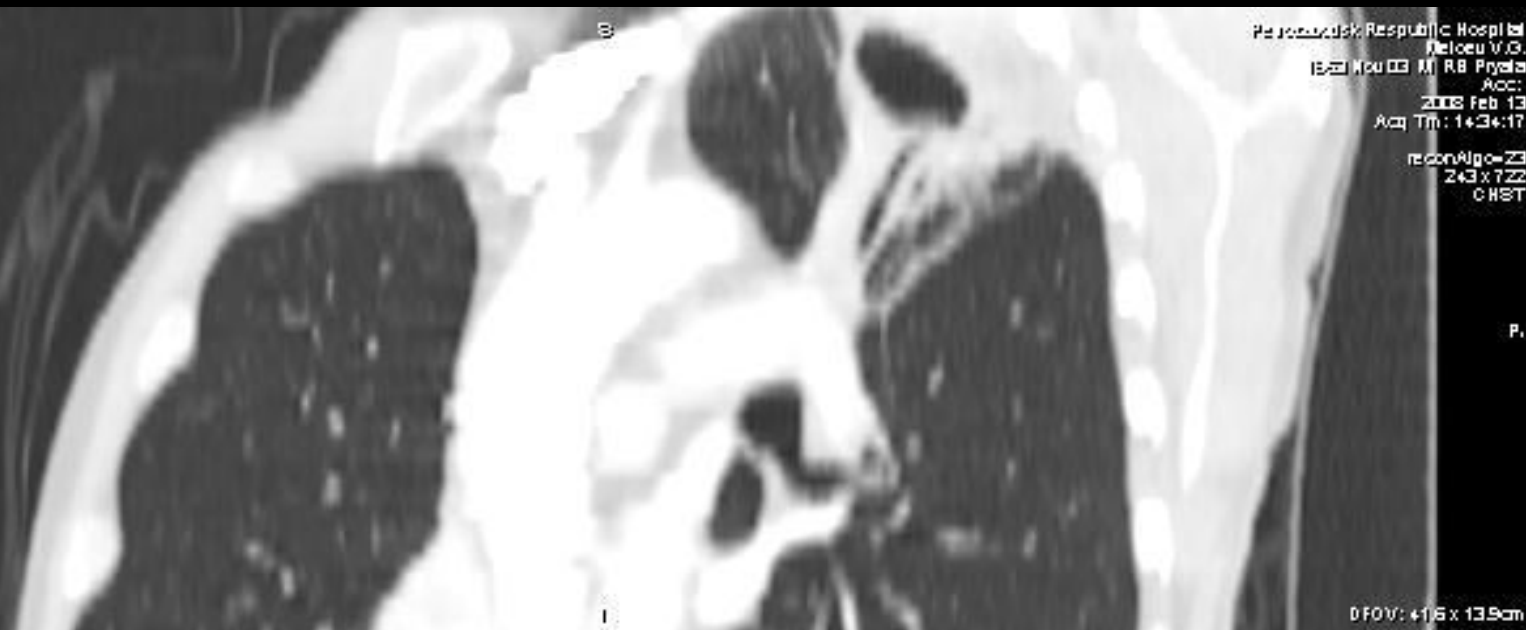




HISpeed MXI
Ex: 6197
MPR 3 | contrast |
C: OMM IPAQUE
Se: 316
In: 91/176
Sag: R196.7

A.

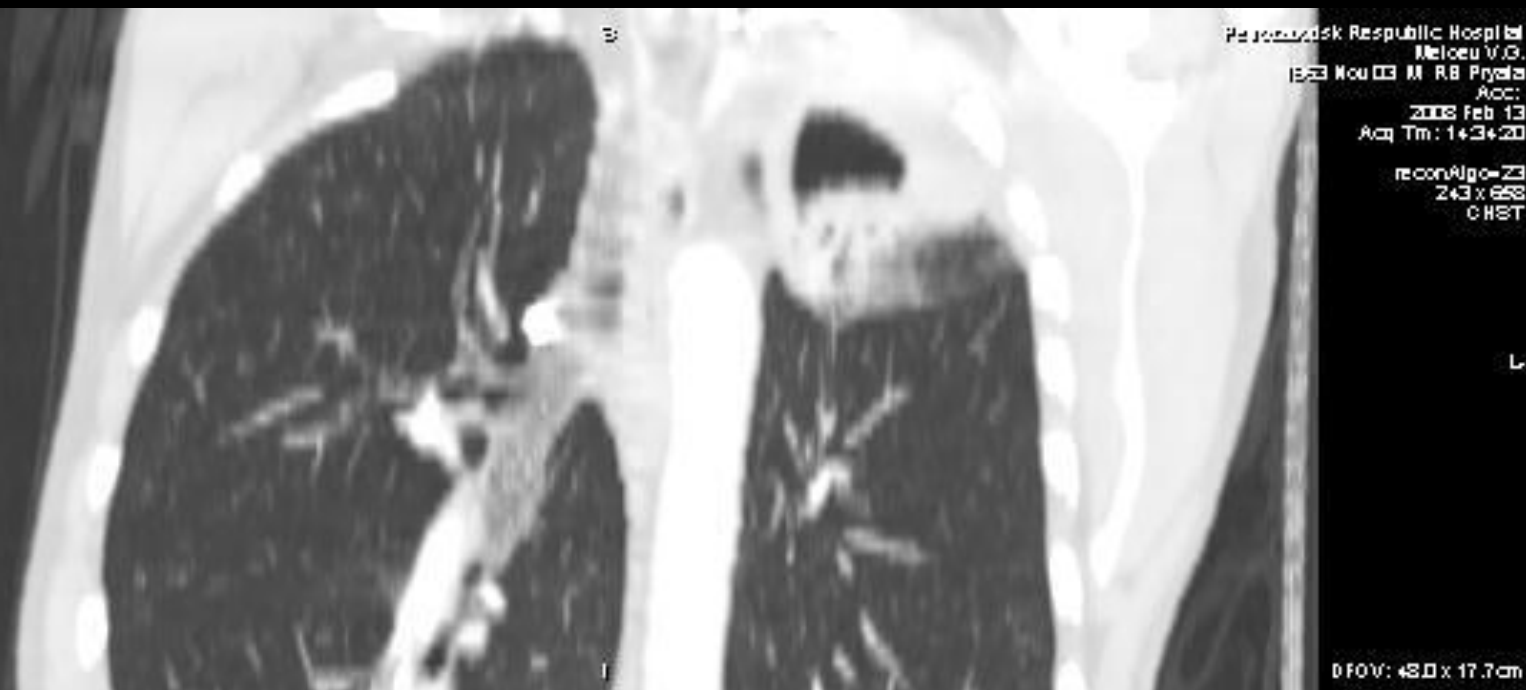120.0 kV
200.0 mA
Tm: 0.0
0.8 s
Un:DYN / Un:DYN / D:DYN
W:1500 L:500



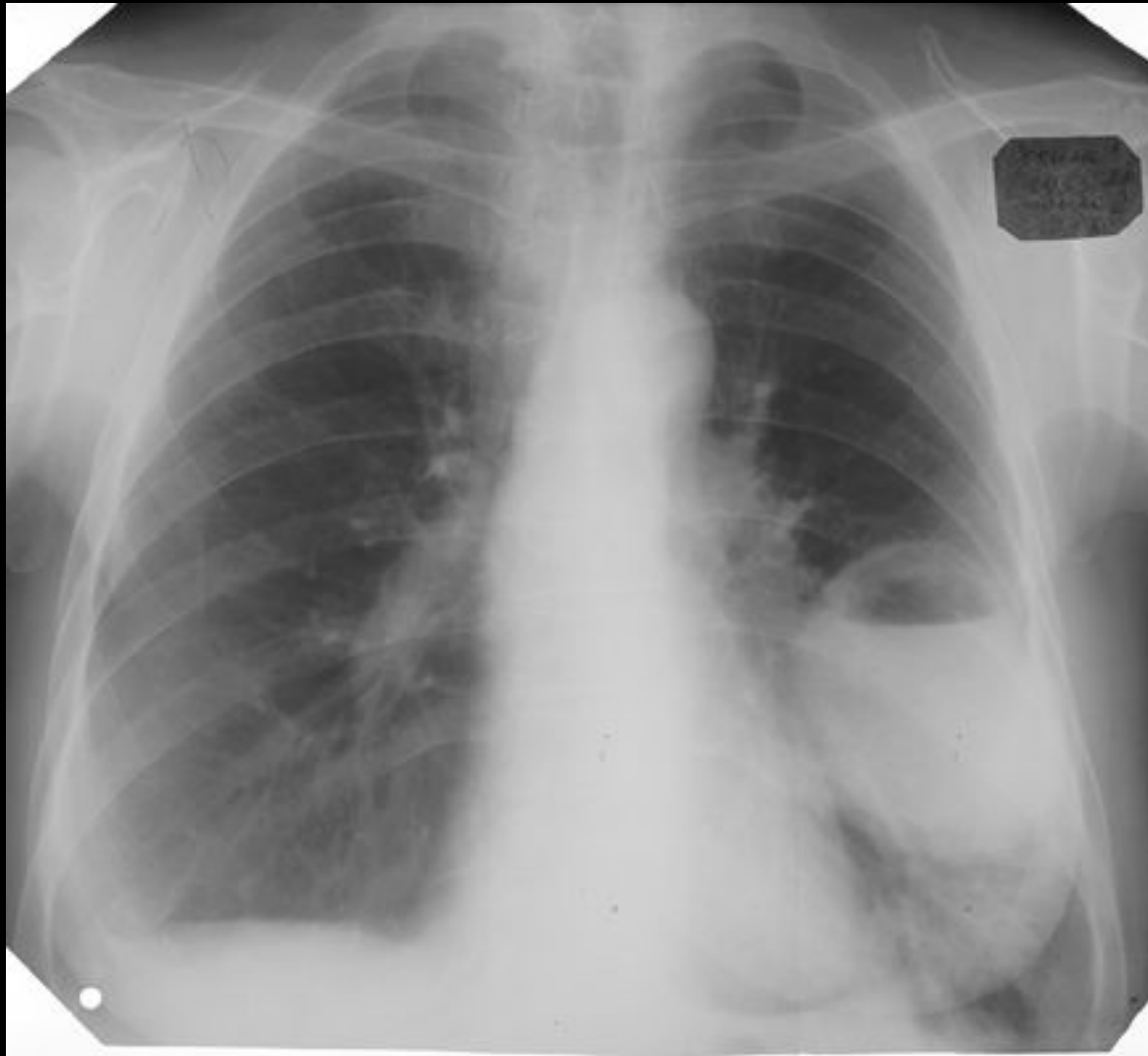HISpeed MXI
Ex: 6197
SLAB MPR 2 | contrast |
C: OMM IPAQUE
Se: 316
In: 88/160
Cor: A62.1

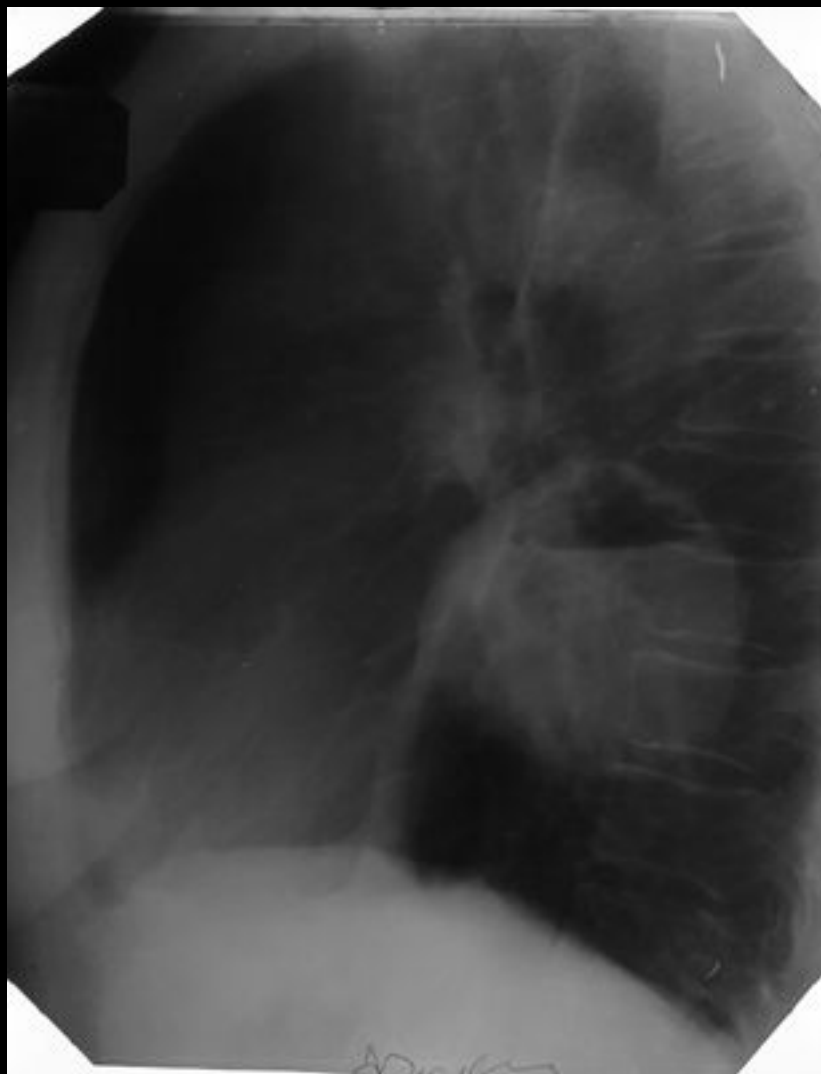
R.

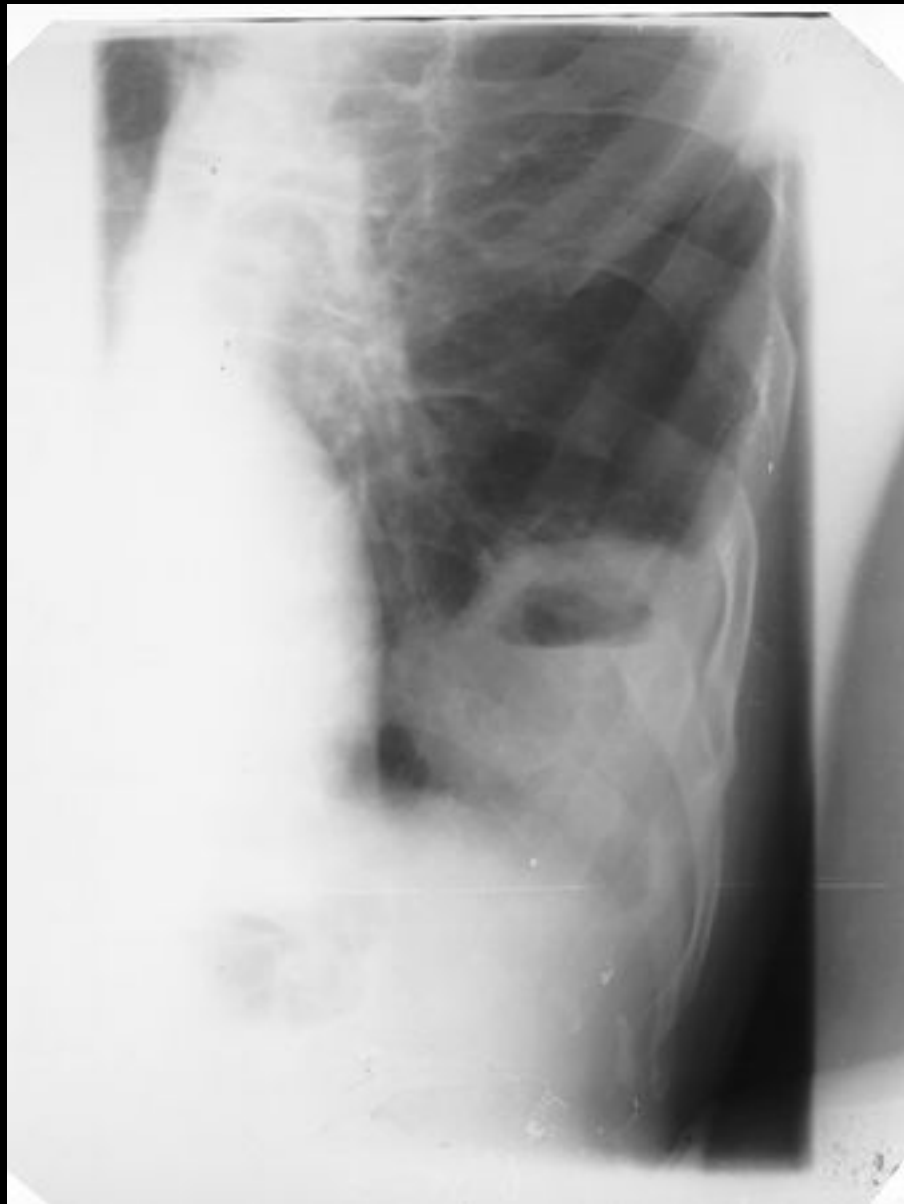120.0 kV
177.0 mA
Tm: 0.0
0.8 s
Un:DYN / Un:DYN / D:DYN
W:1500 L:500

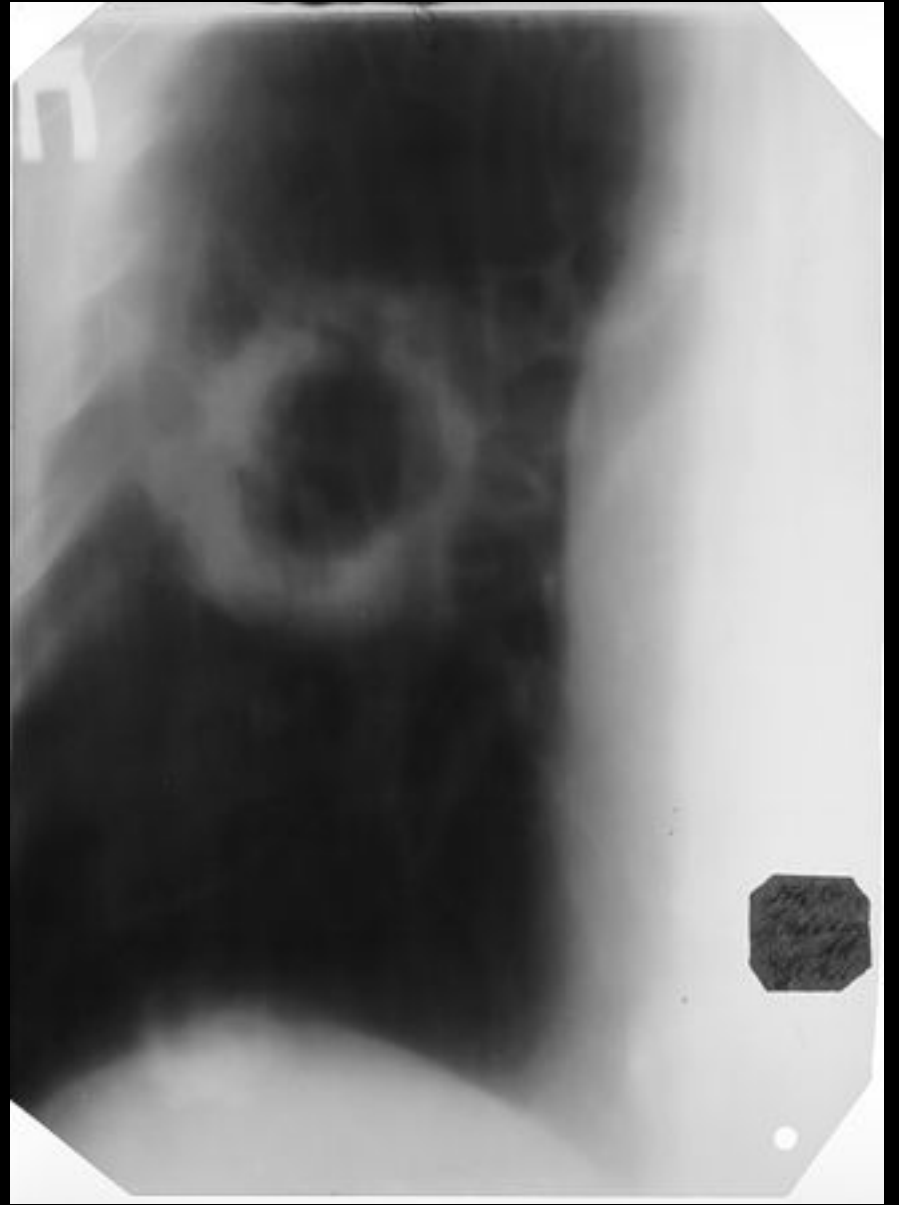
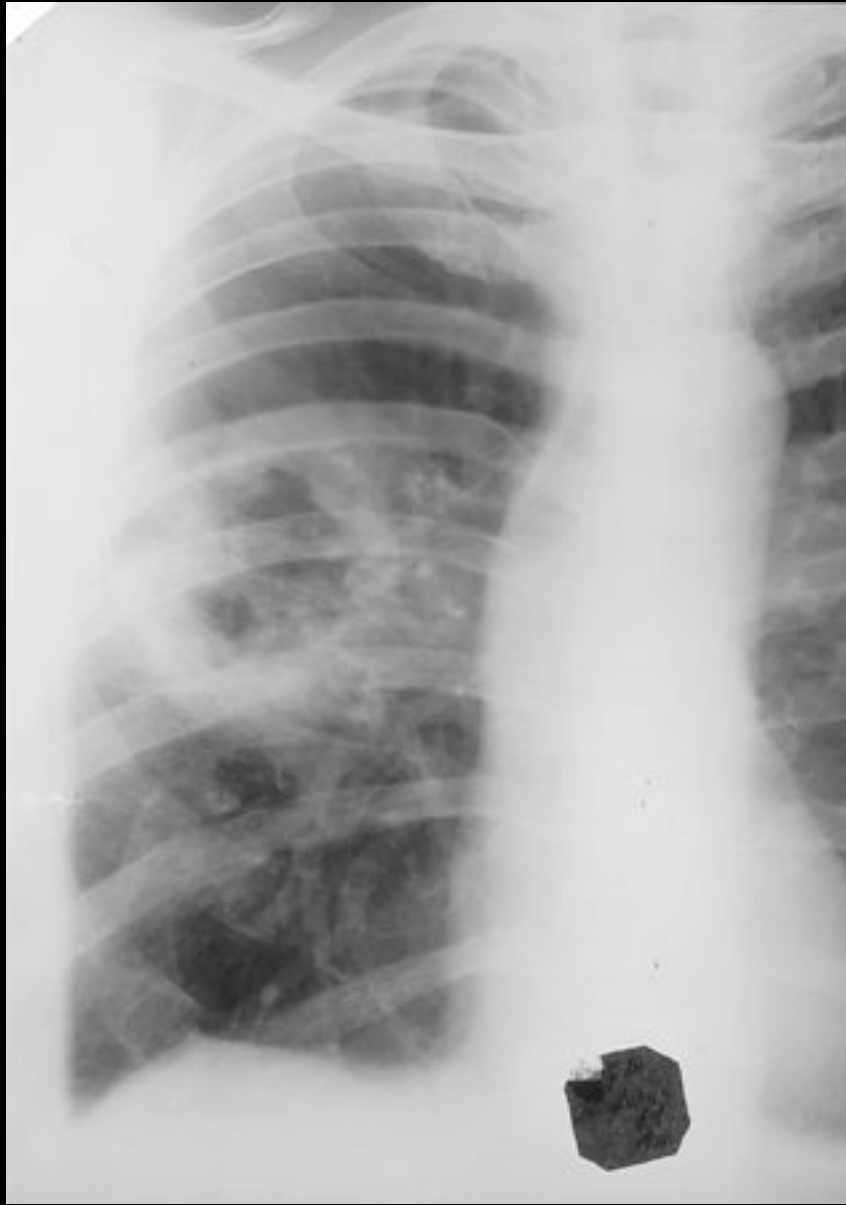


Отличительные признаки	Абсцесс метапневмонический
Локализация полостей	В любой доле легкого, поблизости к межлобарной щели
Количество полостей	Одна, редко две и более
Форма полостей	Округлая или овальная
Толщина стенок полостей	Зависит от выраженности инфильтрации, окружающей полость
Количество жидкого содержимого в полостях	Обычно большое количество
Характер наружного контура стенок полостей	Неровные, размытые
Состояние легочной ткани в окружении полостей и на остальном протяжении легких	Полость окружена широкой зоной инфильтрации легочной ткани





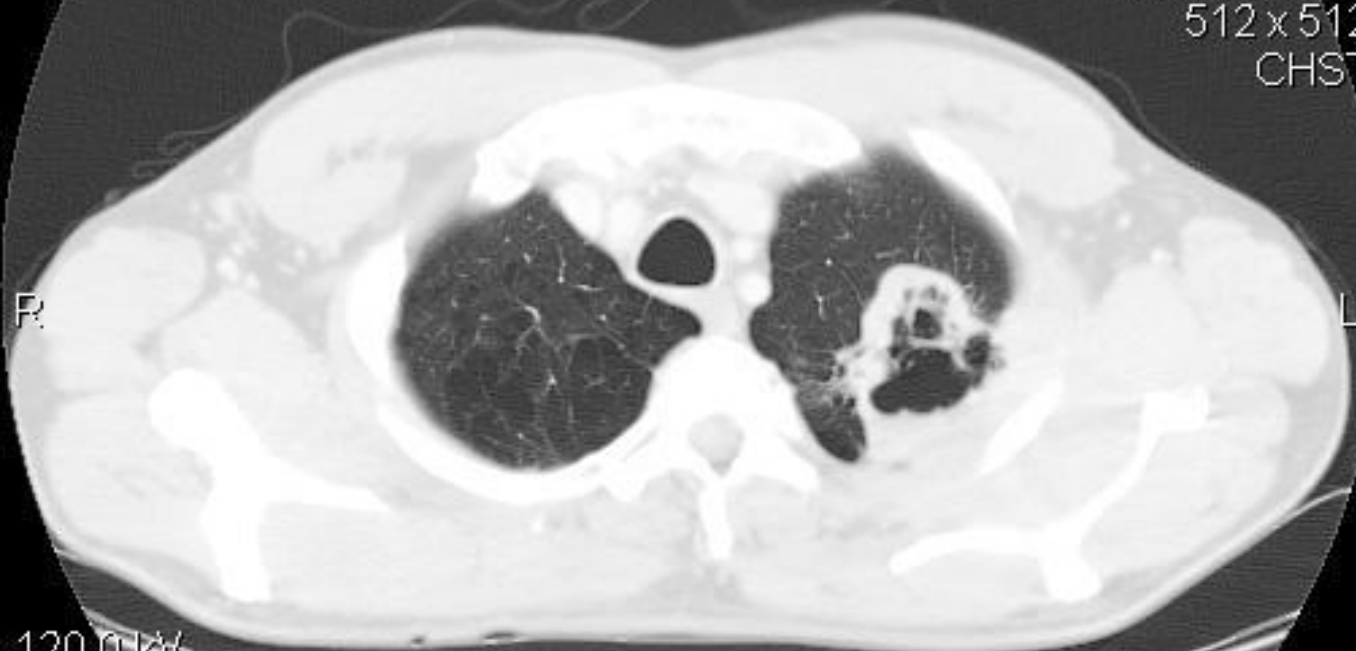




HiSpeed NX/i
Ex: 6125
contrast
C: OMNIPAQUE
Se: 4/4
Im: 11/71
Ax: S25.0

A Petrozavodsk Republic Hospital
Mamsui S.I.
1965 Feb 02 M amb
Acc:
2008 Feb 08
Acq Tm: 10:24:05.182873

reconAlgo=13
512 x 512
CHST



120.0 kV
296.0 mA
3.0 mm/0.0:1
Tilt: 0.0
0.8 s
Lin:DCM / Lin:DCM / Id:ID
W:1500 L:-600

P

DFOV: 40.0 x 40.0cm

