

Дифференциальный диагноз очаговых образований в легких

- Очаговые образования – рентгенологически определяемый в легком единичный дефект округлой формы в проекции легочных полей.
- Края могут быть гладкими или неровными, отчетливыми, для того, чтобы определить контур дефекта и позволить измерить его диаметр в двух проекциях.
- Окружающая легочная паренхима должна выглядеть относительно нормальной
- Внутри дефекта возможны кальцификаты, полости небольшого размера. Если большая часть дефекта занята полостью, следует предположить рекальцифицированную кисту или туберкулезную каверну. Эти нозологические единицы не включаются в понятие «очаговое поражение».

Причины очаговых образований в легких.

<p>Злокачественные 20-40%</p>	<p>Бронхогенный рак (лидирующая причина) Альвеолярно-клеточный рак Метастаз другого онкологического поражения в легкое Бронхиальная аденома</p>
<p>Доброкачественные 60-80%</p>	<p>Инфекционная гранулема (лидирующая причина) Доброкачественные опухоли Неинфекционная гранулема Инфаркт легкого Эхинококковая киста</p>

Общие подходы к очаговым образованиям

- Значительная часть ОО является злокачественными
- ОО требуют быстроты в обследовании, так как быстрая резекция бронхолегочных раковых опухолей дает 50% 5-летнюю выживаемость.
- Все ОО легких следует считать потенциально злокачественными до тех пор, пока не будет доказана их доброкачественность

Косвенные признаки доброкачественности ОО

- Наличие кальцификатов (высоко достоверный показатель) Наличие кальцификата в центре тени делает диагноз доброкачественности абсолютным. Кальцификат, не выявленный на простой рентгенограмме, может быть выявлен на КТ.
- Стабильность ОО, то есть отсутствие роста в течение 2 и более лет. Высоко достоверный признак.
- Наблюдение за ОО возможно только в следующих ситуациях
 - Высоких или крайне высокий риск оперативного вмешательства – ИБС, ХОБЛ.
 - Отказ пациента
- Во всех случаях решение о наблюдении принимается только на консилиуме. Тактика наблюдения является опасной для пациента во всех остальных случаях.

Сбор анамнеза при ОО в легком

- Уточняются
 - Перенесенные инфекции дыхательных путей
 - Гриппоподобные состояния
 - Пневмонии (особое внимание прикорневым)
- Уточняется наличие
 - Хронического кашля
 - Мокроты
 - Кровохаркания
 - Снижения массы тела
 - Лихорадки

Сбор анамнеза при ОО в легком

- Вопросы раздела социального и профессионального анамнеза
 - Курение
 - Алкоголь
 - Путешествия в Среднюю Азию, Юго-Восточную Азию (эхинококкоз, микозы)
 - Работа с камнем, рудой, песком.
- Вопросы по перенесенным заболеваниям
 - Тромбофлебиты
 - Наличие синдрома «запор-понос» (рак прямой кишки и метастазы)
 - Гематурия (рак почки)
 - Выделения из соска (рак молочной железы)

Физикальное обследование

- Принципиальным является поиск
 - Лимфоаденопатий (метастазы)
 - Телеангиэктазий (артерио-венозные фистулы в легком)
 - Гепатоспленомегалия (ответ ретикулоцитарной ткани на рак)
 - Уплотнение при ректальном исследовании
 - Уплотнение яичек

Специальных лабораторных тестов нет!

- Имеют значение косвенные признаки интоксикации (СОЭ, лейкоцитоз, анемия)
- В ряде случаев возможно тестирование на специальные онкоантитела (истинная ценность метода не установлена)

Визуализирующие методы

- Простая рентгенограмма позволяет выявить синдром.
- Томография. Компьютерная томография является предпочтительным методом исследования, так как позволяет рассчитать плотность образования)
- Пункционная биопсия легкого под рентгеноскопическим контролем в 2 проекциях. Получение биоптата делает диагноз абсолютным.
- Сцинтиграфическое исследование с галлием-67 не обладает преимуществом перед КТ

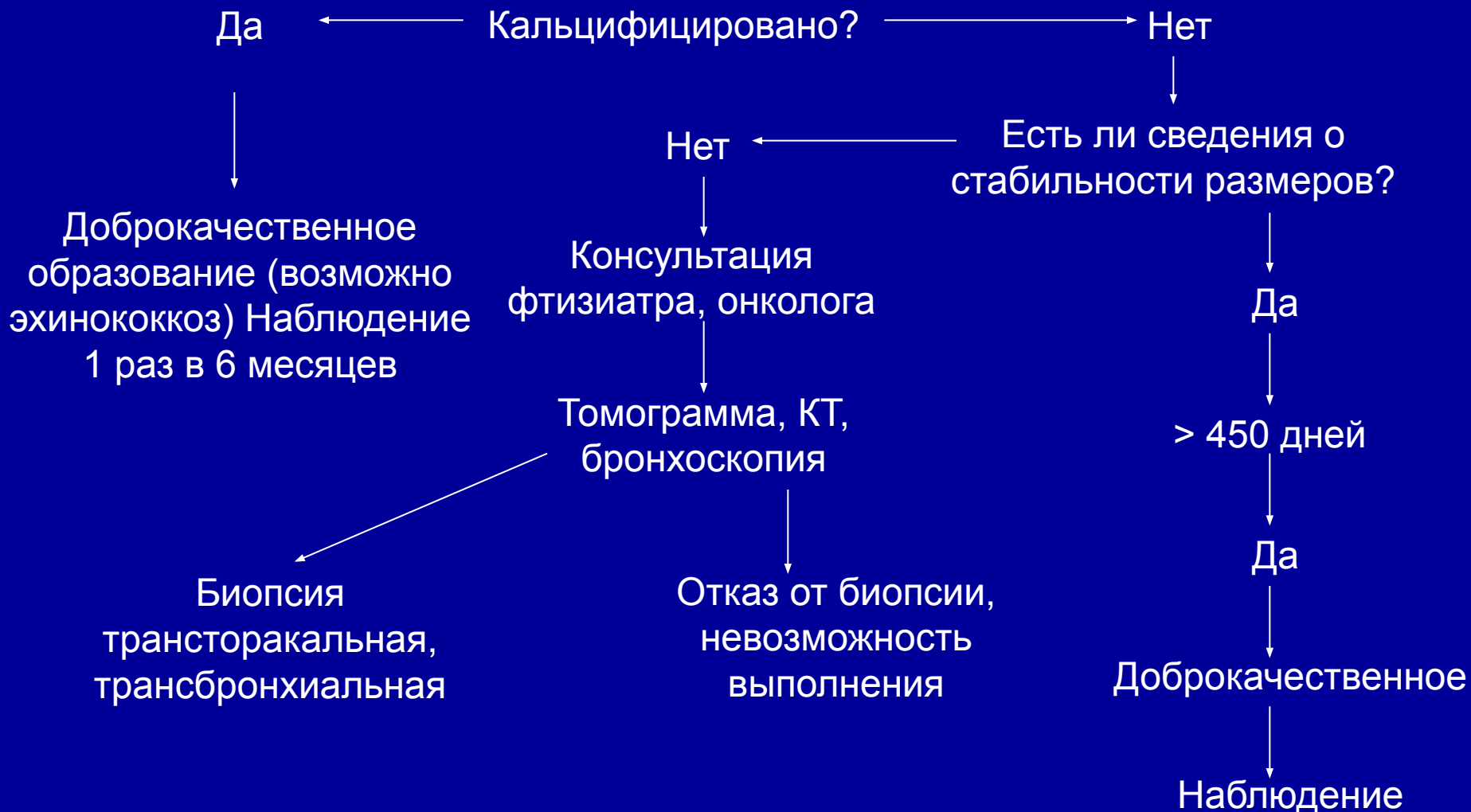Фибробронхоскопия

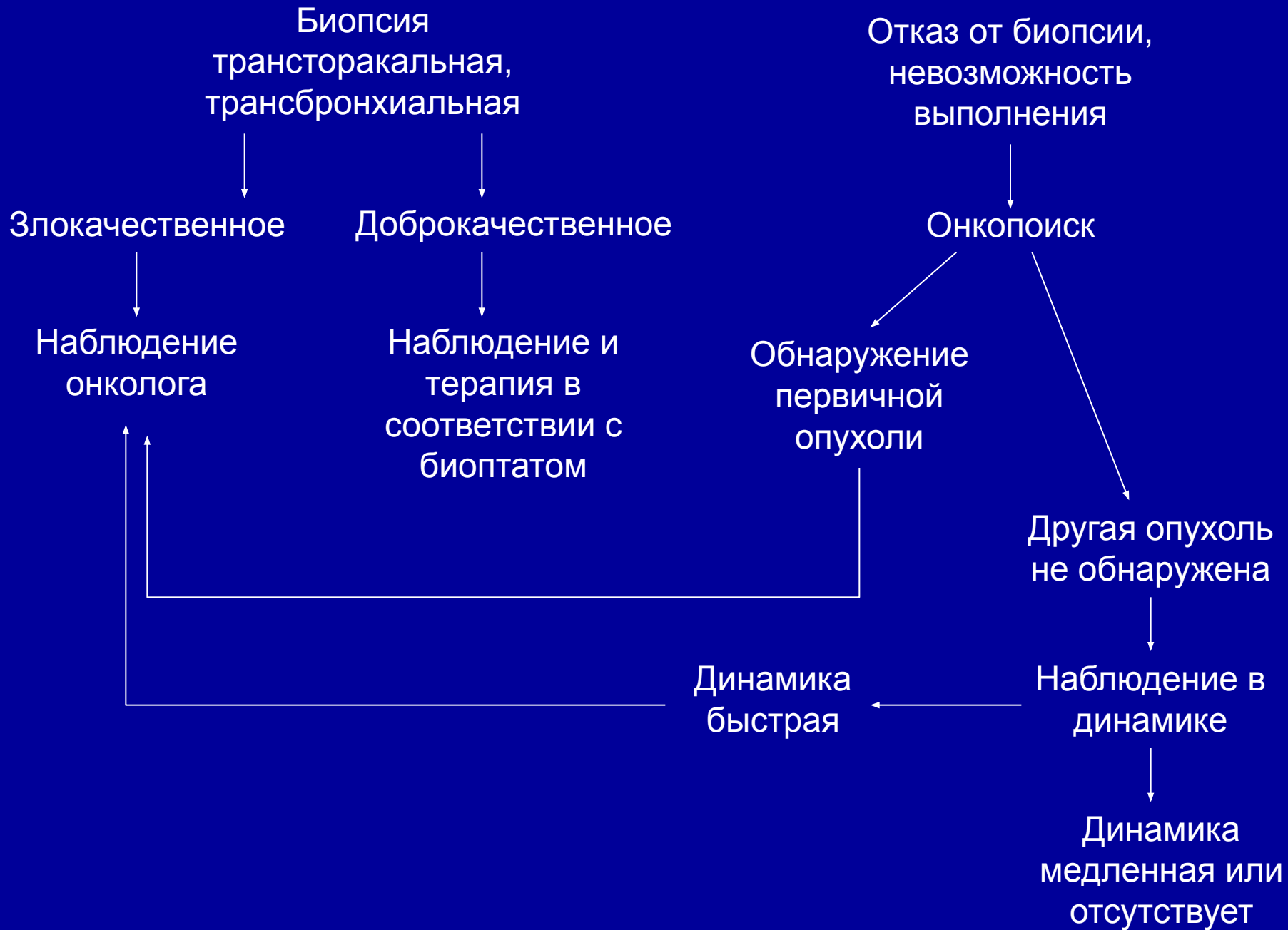
- Этот метод целесообразен всегда, однако информативен только при бронхогенных раках.

Торакотомия

- Цели:
 - Получить биоптат, который не удалось получить другим методом
 - Провести радикальную резекцию первичной опухоли легкого (в отсутствии метастазов)
 - Удалить одиночный метастаз другой опухоли
- Вопрос о торакотомии ставит терапевт перед торакальным хирургом при невозможности получить биоптат любым другим методом. Это справедливо в случаях не обнаружения опухоли.
- При этом учитываются факторы высокого риска:
 - Возраст старше 65 лет
 - Легочная гипертензия
 - Декомпенсация ХСН или СД
 - Нарушение в системе свертывания крови
 - Нарушения психики
 - Тяжелая ИБС

Алгоритм рассуждений при ОО





Дифференциальный диагноз пневмоний

- В реальной практике дифференциальный диагноз начинают проводить при пневмонии, плохо поддающейся лечению.
- Дифференциальный ряд –
 - Туберкулез
 - Перифокальная пневмония (бронхогенный или бронхо-альвеолярный рак, лимфома)
 - Проявление васкулита
 - Проявление альвеолита
 - Эозинофильная пневмония
 - Тромбоэмболия легочной артерии

Дифференциальный диагноз

Заболевание	Диагностические мероприятия
1. Рак легкого	КТ, томография грудной клетки, исследование мокроты, плевральной жидкости, экссудата на атипичию, бронхоскопия с биопсией, биопсия периферических л/у, УЗИ печени, биопсия легкого
2. Метастазы в легкое	КТ, томограмма, плевральная жидкость на атипичные клетки, поиск первичной опухоли, биопсия периферических л/у, УЗИ печени, биоптат из зоны затемнения
3. Туберкулез	КТ, томография, анализ мокроты на ВК (включая метод флотации), анализ плеврального экссудата, бронхоскопия и биопсия, реакция Манту, промывные воды
4. ТЭЛА	Изотопное сканирование легких, клиновидная тень на рентгенограмме, ЭКГ, накопление меченого фибриногена, ангиопульмонография
5. Альвеолиты	Определение давления в ЛА, pO_2 , pCO_2 , КТ

- При нетипичном течении пневмонии особенно при множественных очагах или при нескольких очагах обсуждается вероятность
 - Бактериального эндокардита трикуспидального клапана
 - Тромбоза ушка правого предсердия (при мерцательной аритмии)
 - УЗИ вен голени
- Особая группа риска такой пневмонии – наркоманы, длительно лежащие больные.

Рецидивирующие пневмонии, обусловленные ТЭЛА, требуют установки кава-фильтра, если источник эмболии – вены голени, или проведения тромболитической терапии стрептокиназой.

Как правило используют введение стрептокиназы в легочную артерию через катетер Свана-Ганца по 1000 Ед/час с ангиографическим контролем растворения тромбов.

