

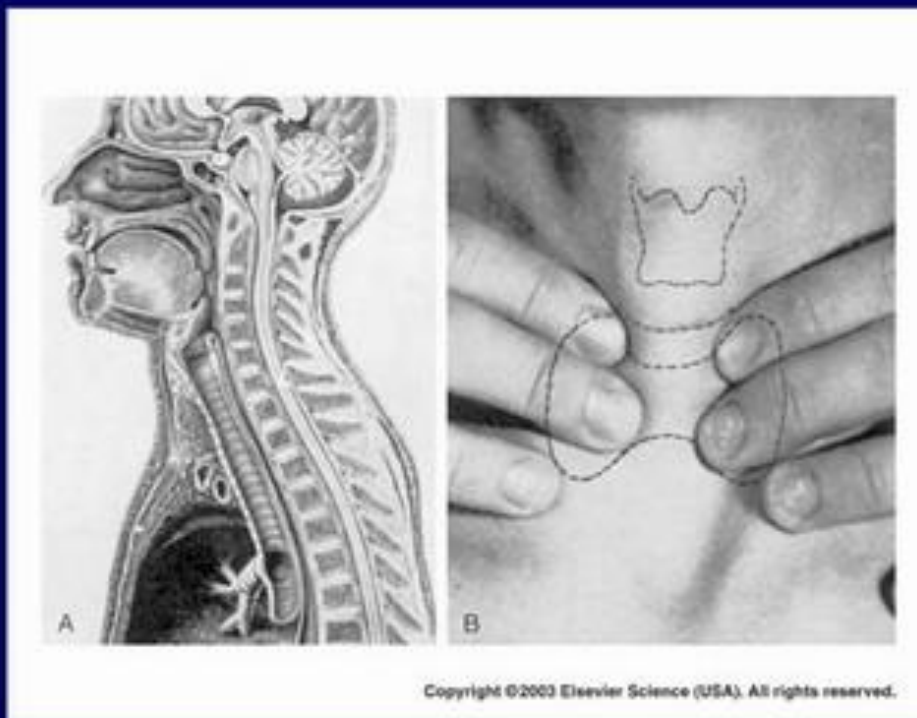
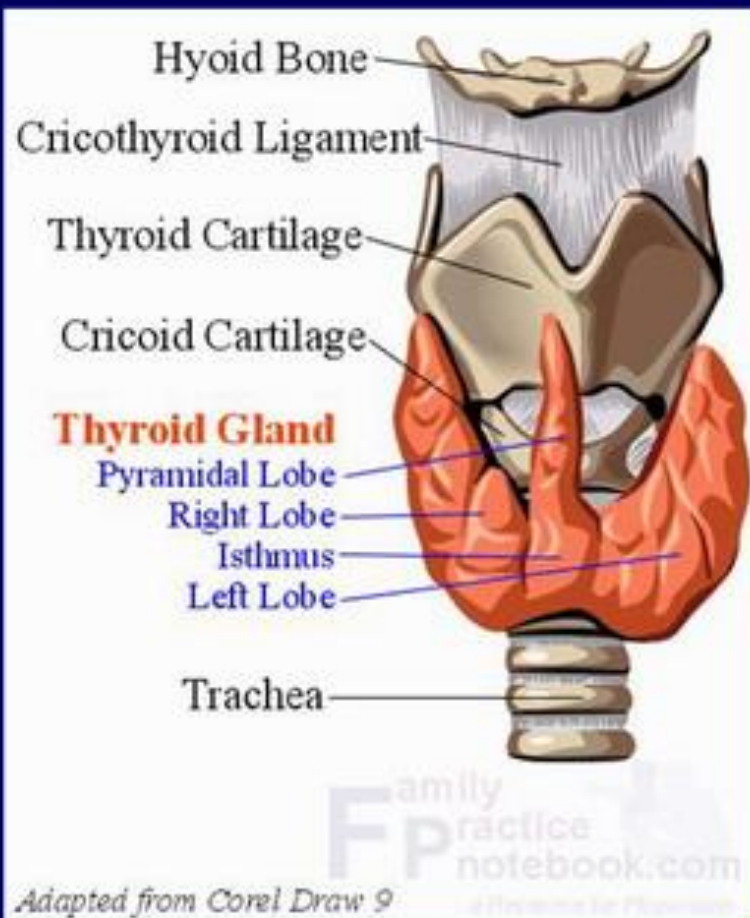
***Дифузний токсичний
зоб. Клініка
Діагностика,
принципи лікування.***

Дифузний токсичний зоб (ДТЗ)

Визначення:

Органоспецифічне аутоімунне захворювання, яке характеризується стійким патологічним підвищенням продукції тиреоїдних гормонів, як правило, дифузно збільшеною щитоподібною залозою з наступним порушенням функціонального стану різних органів і систем.

Thyroid Anatomy



Пальпація щитоподібної залози

- ❑ Пальпація, коли лікар знаходиться позаду стоячого або сидячого пацієнта; обидві руки знаходяться перед проекцією щитоподібної залози;
- ❑ Пальпація, коли лікар знаходиться перед стоячим пацієнтом; великі пальці рук розміщуються горизонтально на верхньому краї щитоподібної залози;
- ❑ Хворого просять проковтнути слину;
- ❑ Пальці лікаря ковзають на поверхні щитоподібної залози;

Проводиться оцінка щитоподібної залози:

- ❑ рухомість
- ❑ консистенція
- ❑ наявність або відсутність вогнищ ущільнення, вузлів
- ❑ ступінь збільшення вузлів

Класифікація збільшення щитоподібної залози (ВООЗ, 2001)

Ступінь збільшення – 0	Зоба немає (розміри часток не перевищують розмірів дистальної фаланги великого пальця обстежуваної особи)
Ступінь збільшення - I	Зоб пальпується, проте невидимий при нормальному положенні шиї (видимого збільшення ЩЗ немає). Сюди відносять вузлові утворення, які не спричиняють збільшення самої залози
Ступінь збільшення - II	Зоб чітко видимий при нормальному положенні шиї

Причини тиреотоксикозу

Тиреотоксикоз, зумовлений підвищеною продукцією гормонів ЩЗ:

1. Дифузний токсичний зоб (хвороба Грейвса – Базедова);
2. Функціональна автономія ЩЗ:
 - > уніфокальна функціональна автономія (в тому числі тиреотоксична аденома);
 - > мультифокальна функціональна автономія (в тому числі багатовузловий токсичний зоб);
 - > дисемінована функціональна автономія.
3. Йодіндукований тиреотоксикоз.
4. Аутоімунний тиреоїдит в тиреотоксичній фазі.
5. ТТГ-індукований тиреотоксикоз:
 - > ТТГ-продукуюча аденома гіпофіза;
 - > синдром неадекватної секреції ТТГ (резистентність тиреотропоцитів до тиреоїдних гормонів).
6. Трофобластичний тиреотоксикоз.
7. Гестаційний транзиторний тиреотоксикоз.

Клініка тиреотоксикозу і патогенез окремих симптомів

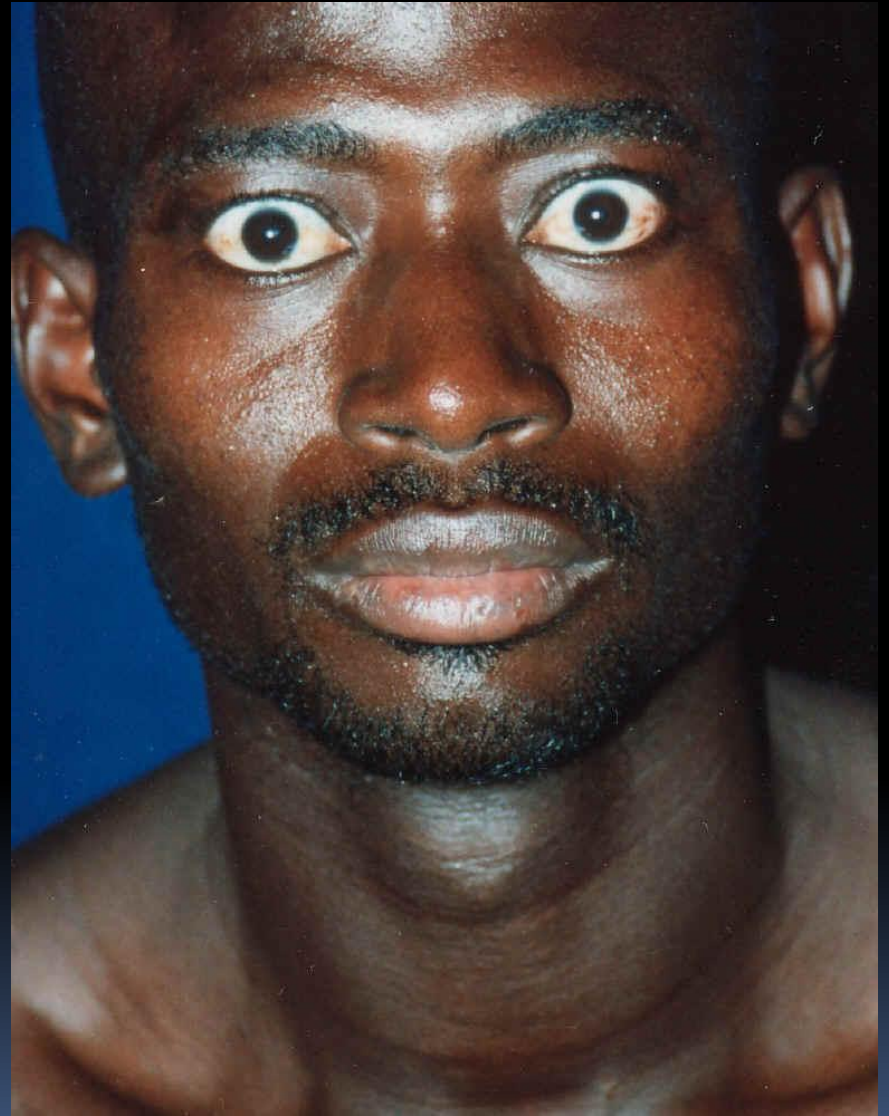
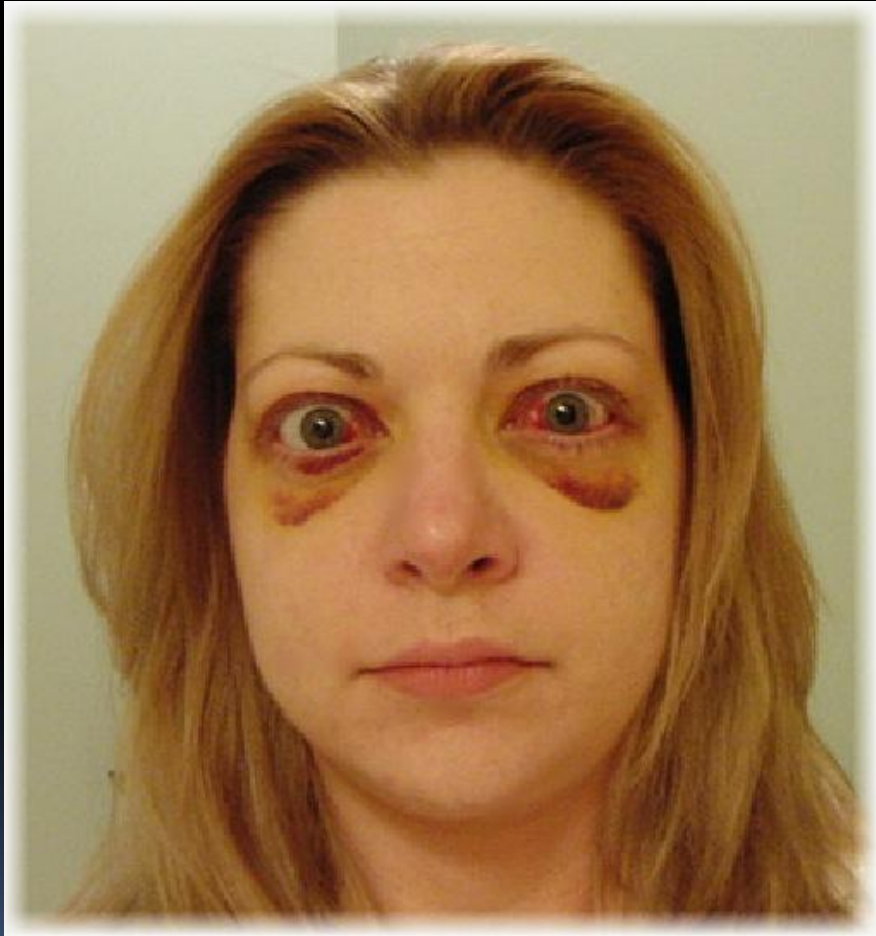
Синдром змін з боку очей

Скарги:

відчуття вип'ячування очей; слезотеча; світлобоязнь

Дані об'єктивного обстеження:

- погляд пристальний, наляканий або здивований; наявні очні симптоми: Краусо, Грефе, Кохера, Дальрімпля;
- ендокринна офтальмопатія



Клініка тиреотоксикозу і патогенез окремих симптомів

Ектодермальні порушення

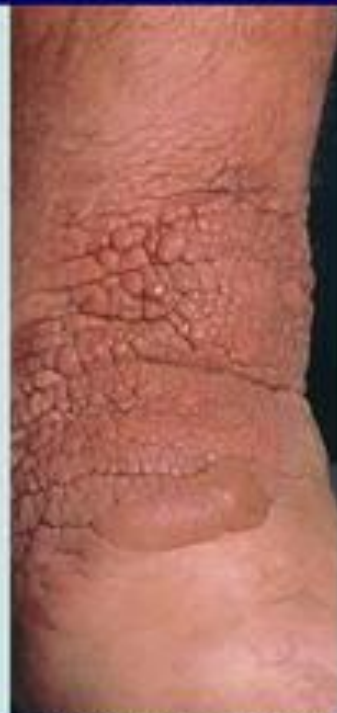Скарги:

- ❑ ламкість нігтів, випадіння волосся;
- ❑ зміна кольору (коричнево-оранжева), ущільнена шкіра передньої поверхні гомілок

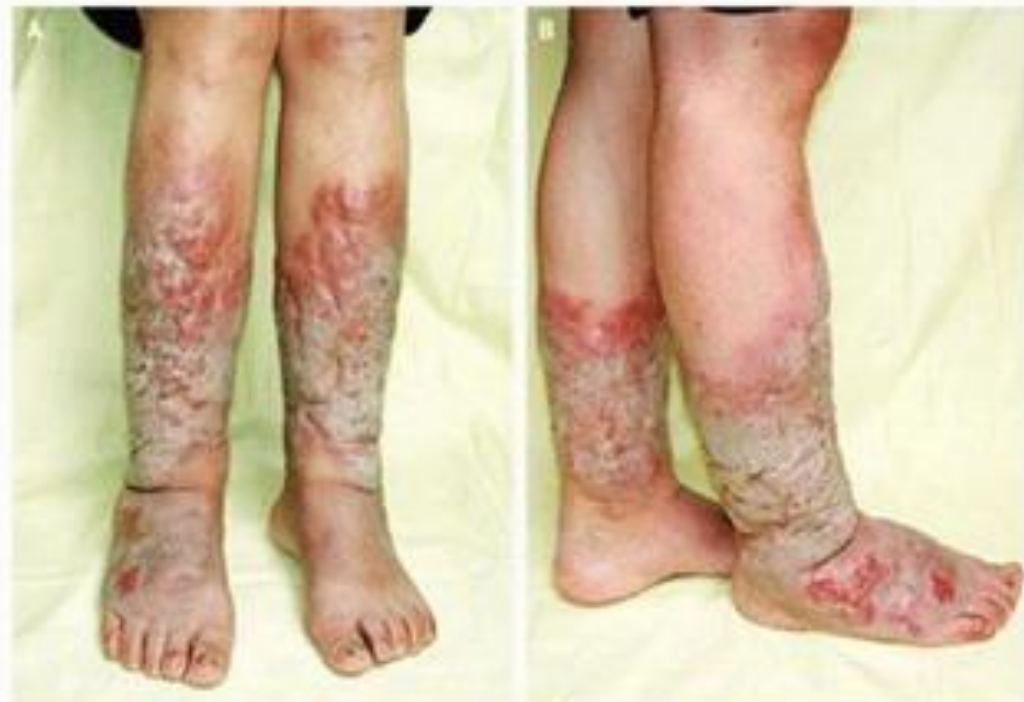Дані об'єктивного обстеження:

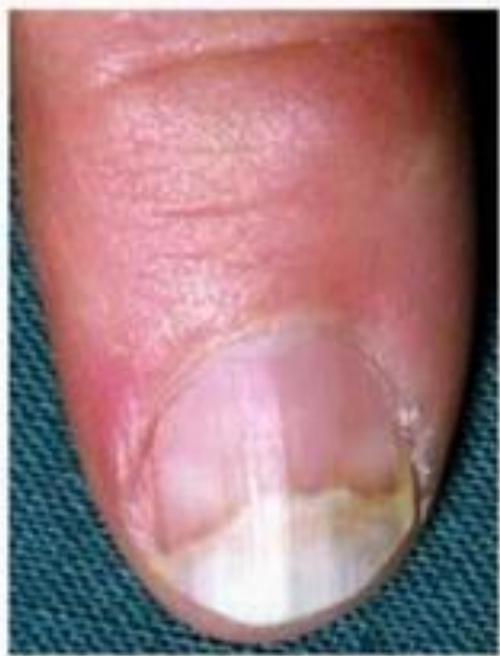- ❑ шкіра тепла, волога, м'яка, оксамитова;
- ❑ оніхомікоз;
- ❑ претібіальна мікседема

претібіальна мікседема

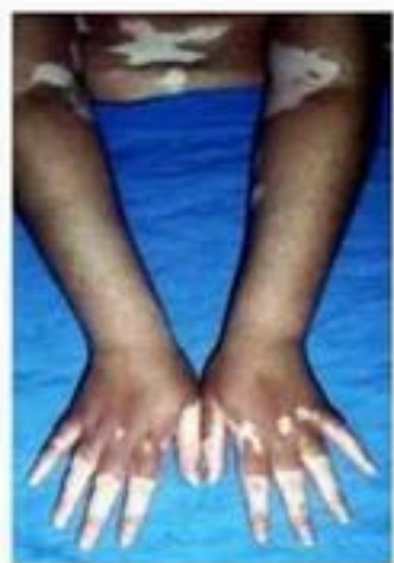

Comprehensive Clinical Endocrinology 3e; edited by Besser & Thorne
Oxford Science Ltd





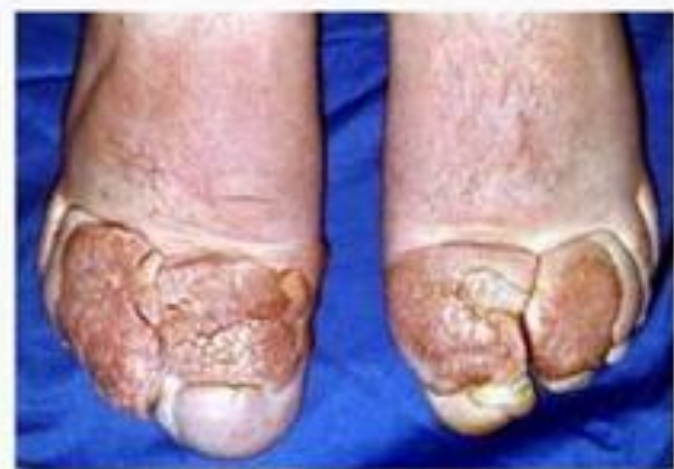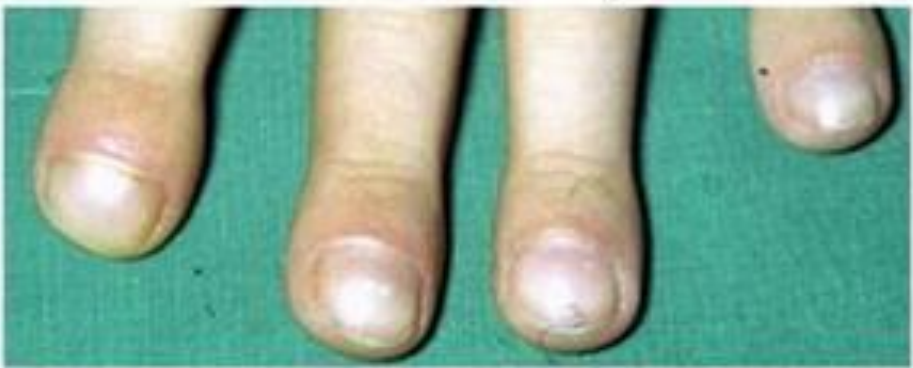Онїхолізіс



Вітіліго

Дерматопатія

Акропатія



Дифузний токсичний зоб (ДТЗ)

епідеміологія

- ❑ розповсюдженість тиреотоксикозу складає 0,5 %
- ❑ на долю ДТЗ приходить 80 % випадків тиреотоксикозу
- ❑ ДТЗ частіше розвивається у віці 20-50 р.
- ❑ жінки хворіють у 5-7 р. частіше, ніж чоловіки

етіологічні та сприяючі фактори

аутоімунне захворювання, яке розвивається в осіб із:

- ❑ спадковою схильністю (носійство генів головного комплексу гістосумісності (HLA-B8 або HLA-DR3);
- ❑ стресорними впливами;
- ❑ інфекційними захворюваннями;
- ❑ інсоляціями;
- ❑ гормональними спалахами тощо

Клініка тиреотоксикозу і патогенез окремих симптомів

Ендокринні порушення щитоподібна залоза

Скарги: відчуття тиску в ділянці шиї, утруднення ковтання

Дані об'єктивного обстеження:

- щитоподібна залоза збільшена (розміри і консистенція залежать від причини тиреотоксикозу); при ДТЗ: щільноеластичної консистенції, не болюча при пальпації); аускультативно над щитоподібною залозою – систолічний шум

статеві залози

Скарги: порушення менструального циклу у жінок; зниження потенції у чоловіків

Дані об'єктивного обстеження: фіброзно-кістозна мастопатія, гінекомастія

Дані додаткових методів обстеження: порушення сперматогенезу; збільшення тестостерону; збільшення естрадіону; ЛГ і ФСГ в нормі або збільшені

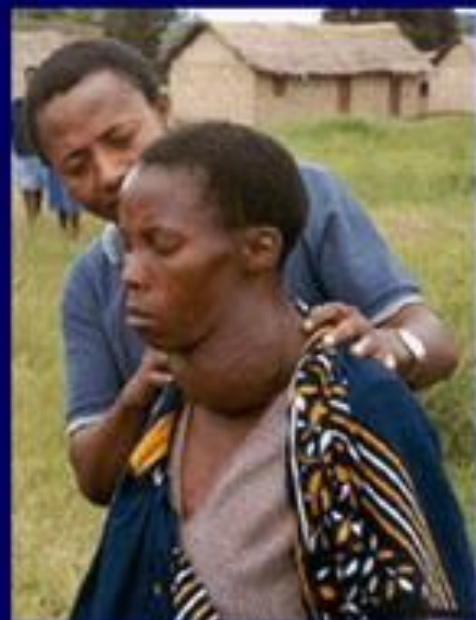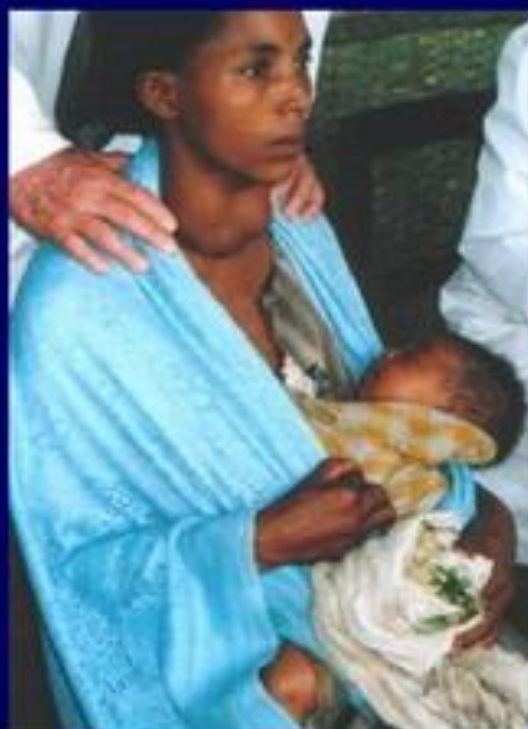наднирникові залози: тиреогенна (відносна) наднирникова недостатність

Скарги: загальна слабкість, потемніння шкіри відкритих ділянок тіла

Дані об'єктивного обстеження: синдром Елінека; артеріальна діастолічна гіпотензія

порушення толерантності до вуглеводів

Дані додаткових методів обстеження: порушення ТТГ





Діагностика ДТЗ

анамнез

наявність сприяючого фактору

клініка

ознаки тиреотоксикозу та дифузне збільшення щитоподібної залози

Лабораторні дані

- 1) загальні та вільні T_3 і T_4 підвищені;
- 2) підвищений загальний T_3 і нормальний T_4 (T_3 – тиреотоксикоз)
- 3) рівень ТТГ знижений
- 4) підвищене поглинання радіоактивного J^{131} щитоподібною залозою
- 5) тиреостимулюючі аутоантитіла (методом ІФА)

Інструментальні дані

- 1) УЗД щитоподібної залози (дифузне зниження) ехогенності збільшеної в розмірах щитоподібної залози);
- 2) сцинтиграфія щитоподібної залози (при підозрі на наявність загродинного зоба і при наявності вузлових утворів)

Медикаментозне лікування

Антитиреоїдні препарати (пропілтіоурацил, мерказоліл (тіамазол, тирозол)

Механізм дії:

- пригнічують синтез тиреоїдних гормонів, інгібуючи йодидпероксидазу;
- пропілтіоурацил гальмує периферичне перетворення T_4 в T_3

Бета-адреноблокатори:

- > селективні (метопролол, атенолол);
- > неселективні (пропранолол, анаприлін)

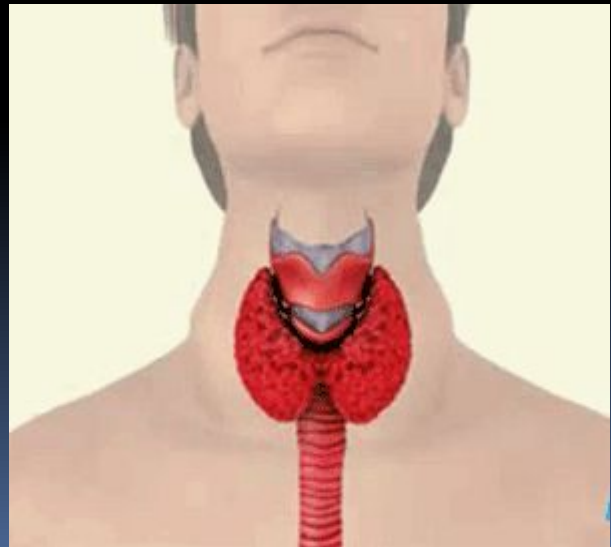
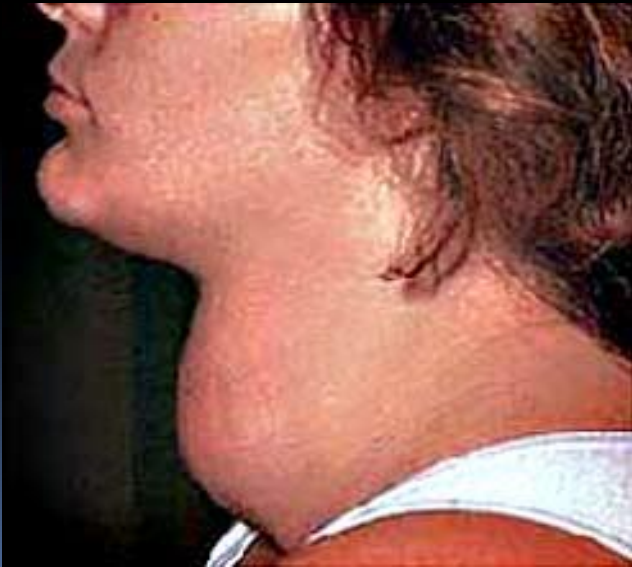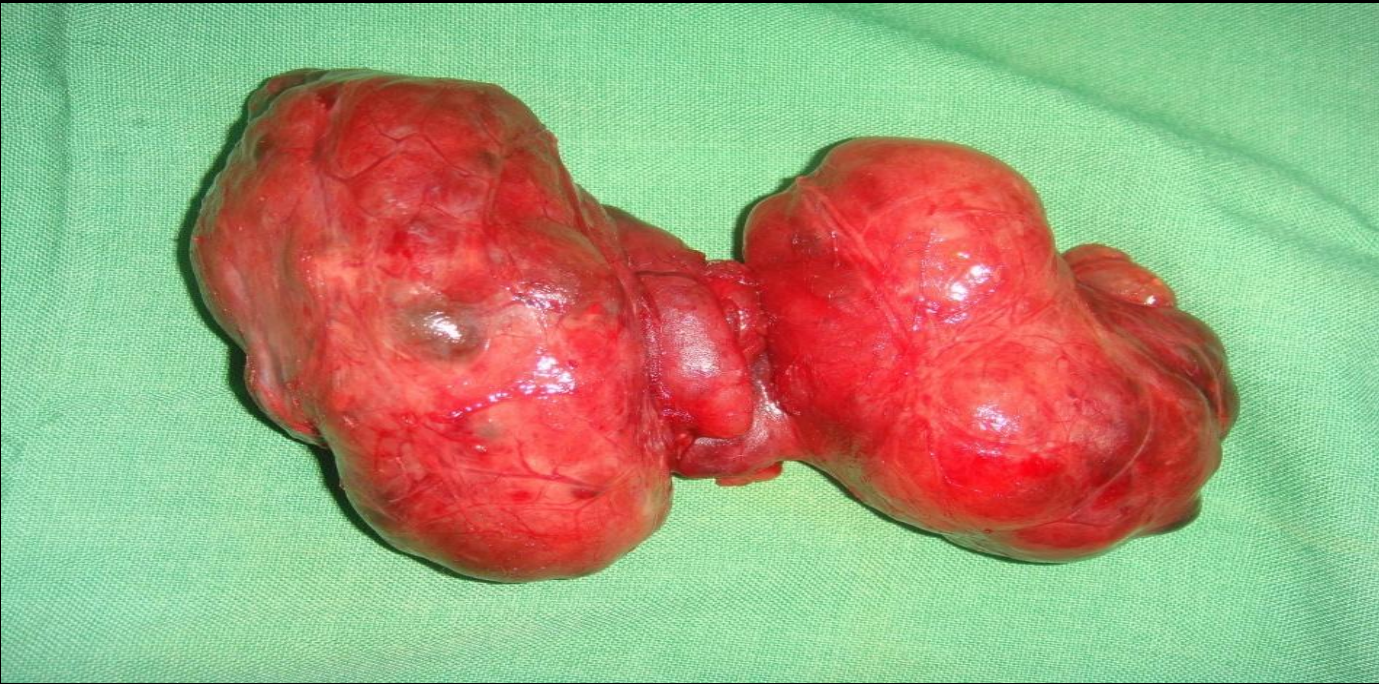Механізм дії:

- ❑ блокада β -адренорецепторів, ліквідація тахікардії, пітливості, тремору, відчуття тривоги, інших симптомів тиреотоксикозу
- ❑ зниження рівня T_3 , гальмуючи периферичне перетворення T_4 в T_3 (характерно лише для неселективних препаратів)

Доза та режим:

- ❑ 20-40 мг перорально (анаприлін - 80-120, атенолол 50-100);
- ❑ кожні 4-8 год;
- ❑ дозу підбирають до зниження ЧСС до 70 - 90 на хв., після зникнення симптомів тиреотоксикозу дозу зменшують, а при еутиреозі відмінюють

Відносні протипокази: обструктивні захворювання легень



Дякую за увагу