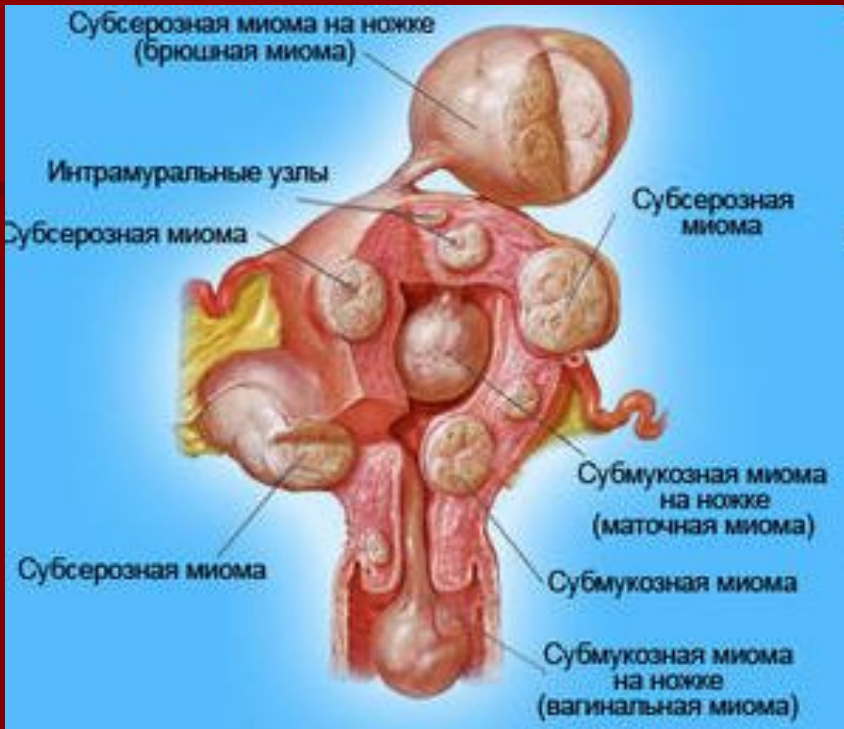

Івано-Франківський національний медичний університет Кафедра акушерства та гінекології



Доброякісні пухлини жіночих статевих органів

Зав. кафедрою акушерства та гінекології
д.мед.н. професор Генік Н.І.



Міома матки (лейоміома, фіброміома) — доброякісна пухлина, що виникає внаслідок локальної проліферації гладких м'язових клітин матки.

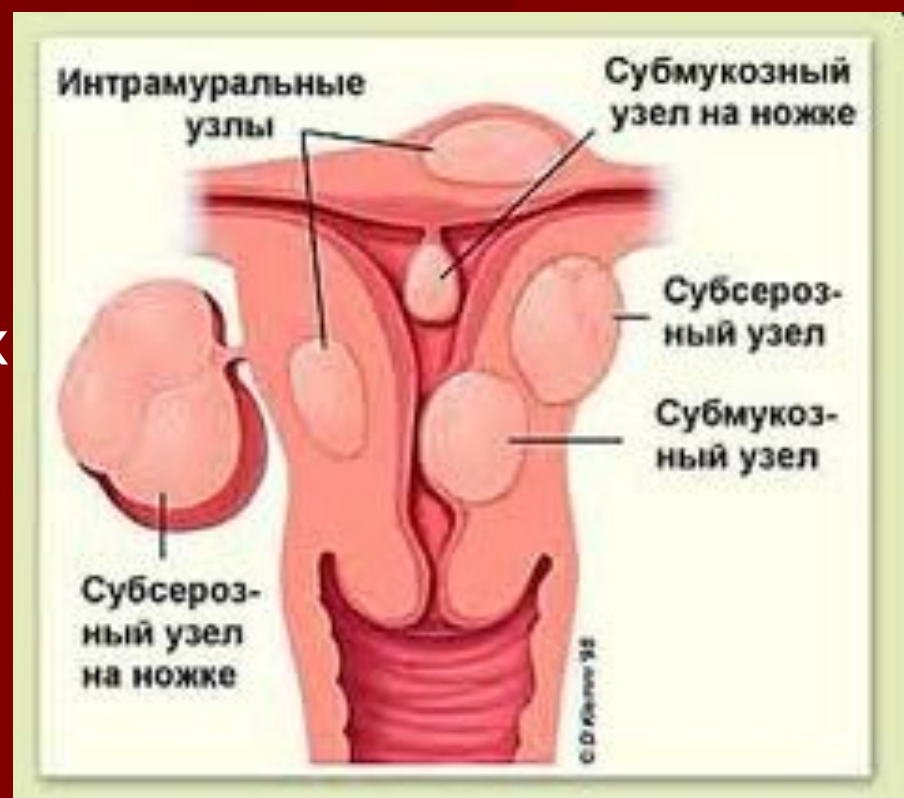Класифікація

1. За топографією вузлів:

- субмукозна (підслизова)
- інтрамуральна (міжм'язова)
- субсерозна (підочеревинна)

Атипові за локалізацією: зашийкова, передшийкова, заочеревинна, надочеревинна, парацервікальна, міжзв'язкова.

Ріст вузла може бути: центрипетальним (усередину), експансивним (розмежування тканин), ексцентричним (назовні), інтралігаментарним (між листками широкої зв'язки)

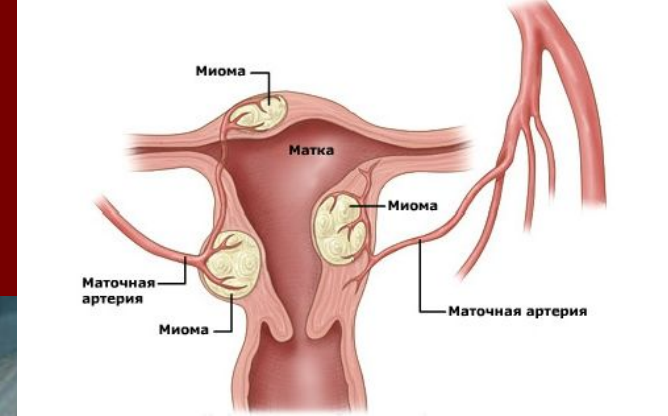
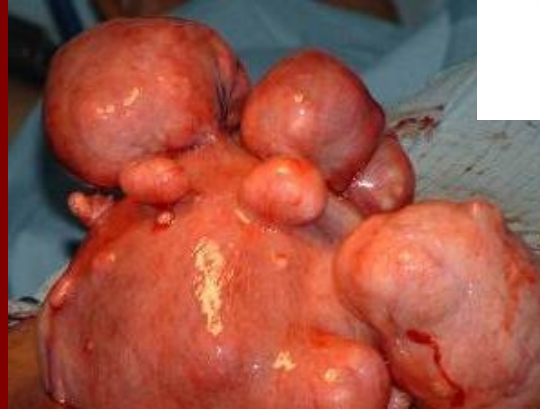

2. За кількістю вузлів:

- поодинокі
- множинні

3. За швидкістю росту:

- швидкоростуча
- з повільним ростом



Швидкоростуча пухлина протягом року може збільшитися в декілька разів, що є несприятливою ознакою (загроза переродження в саркому). Ріст пухлини залежить від її живлення, а також віку хворої. Найчастіше швидкий ріст притаманний жінкам молодого віку і вагітним. Аналогічне явище може виникати і в пременопаузальному віці, коли в організмі жінки проходять процеси гормональної перебудови, ановуляторний менструальний цикл, у результаті чого виникає гіперестрогенія. У постменопаузі, як правило, відбувається зворотний ріст пухлини.

Етіологічний фактор міоми матки не визначений, але відомо, що кожна міома матки є моноклональною, тобто розвивається з однієї м'язової клітини.

Запропоновані **теорії розвитку міоми** матки:

- з гладком'язової клітини міометрію;
- з гладком'язових клітин маткових артерій;
- шляхом метапластичної трансформації сполучнотканинних клітин;
- із персистуючих ембріональних залишків.

Останніми дослідженнями виявлено невелику кількість генів, мутації яких спостерігають у клітинах міоми, але не в нормальному міометрії.

ЕСТРОГЕНИ традиційно розглядаються, як головні стимулятори росту лейоміоми.

В лейоміомі, в порівнянні з нормальним міометрієм, значно більше естрогенів та їх рецепторів.

За останні роки накопичено дані, що **ПРОГЕСТЕРОН** поряд з естрогенами стимулює ріст міоми матки.

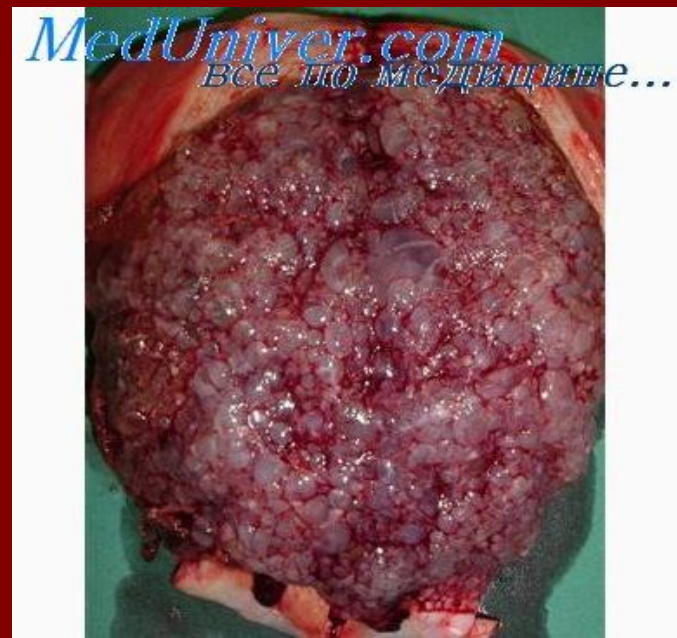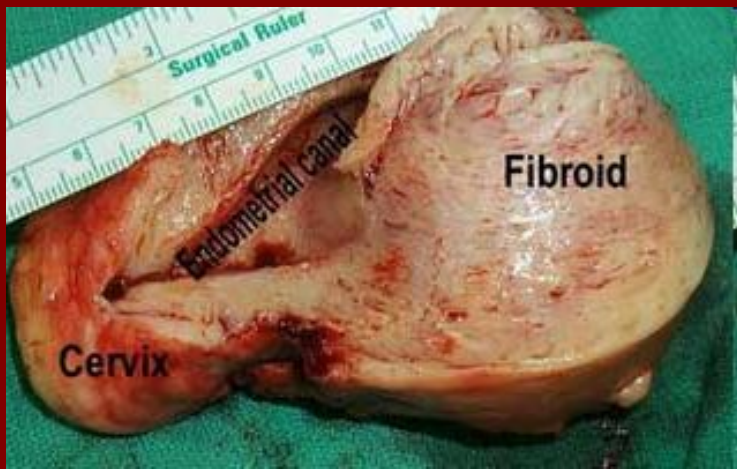
Обидва цих гормони приймають участь в патогенезі міом, використовуючи протилежні шляхи.

ПРОГЕСТЕРОН:

По - перше, обмежує відповідь тканини на стимуляцію естрогенами за рахунок зменшення кількості естрогенових рецепторів;

По-друге, він сам може стимулювати проліферацію.

- Міома матки має псевдокапсулу, яка складається зі стиснутих гладком'язових клітин і лімфатичних судин.
- При зростанні міоми може спостерігатися порушення її кровопостачання, інфаркт і некроз, що спричинює больовий синдром.
- Дегенеративні зміни міоми також включають гіалінізацію, кистозну дегенерацію, червону (геморагічну) кальцифікацію і саркоматоз.
- Малігнізуюча трансформація міоми матки може мати місце в 1:1000 випадків. Але ці випадки можуть являти собою розвиток саркоми de novo, а не малігнізацію існуючої міоми.



Клініка

- у більшості жінок (50-65 %) міома матки має безсимптомний перебіг.
- дисфункціональні маткові кровотечі:
 - збільшення площі поверхні ендометрію;
 - поява виразок ендометрію в ділянці міоми;
 - супутня гіперплазія ендометрію біля з'єднання міоми і нормального ендометрію;
 - недостатня контрактильна спроможність стінки міометрію для закриття спіральних артерій протягом менструації внаслідок його дисторсії міомою;
 - аномальна мікрovasкуляризація зі стазом і зміни венозного дренажу.



Симптоми	Характеристика
Кровотечі	Тривалі, надмірні менструації та міжменструальні кровотечі Виразки ендометрію
Тиск	Відчуття тиску і роздування в тазі Запори; тиск у прямій кишці Часте сечовипускання; затримка сечі
Біль	Вторинна дисменорея Гострий інфаркт міоми (особливо при вагітності) Диспареунія
Репродуктивні проблеми	Безплідність (порушення імплантації / мимовільні викидні) Затримка утробного розвитку плода Збільшення частоти аномалій положення і передлежання плода Зростання частоти кесаревого розтину

Диференційна діагностика міоми матки

Симптоми	Диференційний діагноз
Аномальні маткові кровотечі	Поліп ендометрія Гіперплазія ендометрія Рак ендометрія Аденоміоз Екзогенна маткова кровотеча
Збільшення матки або наявність пухлиноподібних утворень	Вагітність Аденоміоз Киста яєчника Пухлина яєчника Тубооваріальний абсцес Лейоміосаркома

Основні види лікування лейоміом матки

- Консервативна (медикаментозна) терапія
- Комбінована терапія
- Хірургічне втручання



Лікування міоми матки повинно починатися з моменту її виявлення!

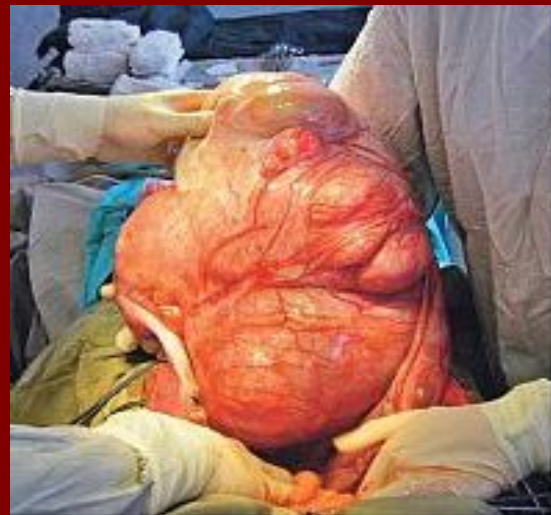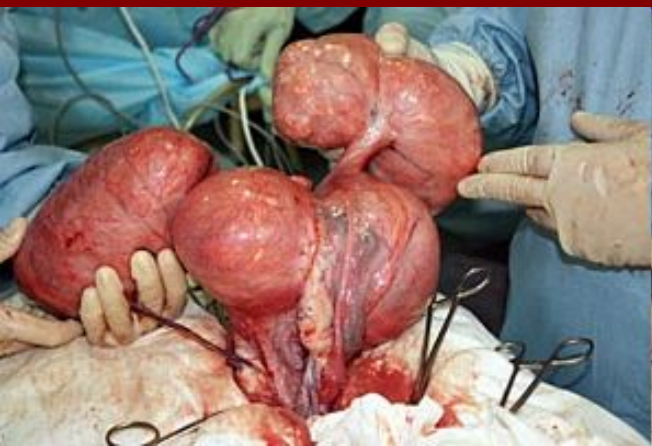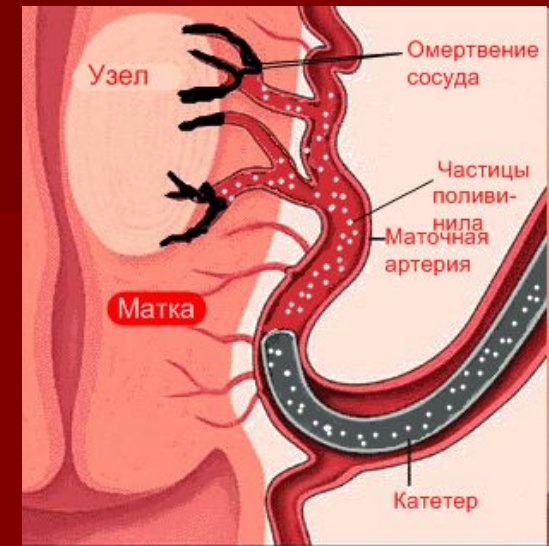Показання до консервативної терапії:

1. Бажання хворої зберегти репродуктивну функцію.
2. Клінічно малосимптомний перебіг захворювання.
3. Міома матки, яка не перевищує розмірів 12 тижнів вагітності.
4. Інтерстиціальне або субсерозне (на широкій основі) розташування вузла.
5. Міома, що супроводжується екстрагенітальними захворюваннями із високим анестезіологічним та хірургічним ризиком.
6. Консервативне лікування як підготовчий етап до операції або як реабілітаційна терапія у післяопераційному періоді після консервативної міомектомії.

Медикаментозний засіб	Рівень достовірності ефективності	Покращення симптомів	Зменшення розмірів міоми	Максимальна тривалість застосування	Можливі побічні ефекти
КОК (при наявності важкої менструальної кровотечі)	В	Позитивний вплив	Відсутність ефекту	Не обмежена, якщо немає протипоказань з боку екстрагенітальних захворювань	Нудота, головний біль, масталгія
Аналоги Гн-Рг (тріпторелін 3,75мг 1 раз на 28 днів)	А	Позитивний вплив	Позитивний ефект	6 міс	Симптоми медикаментозної менопаузи
ВМС із левоноргестрелом	В	Позитивний вплив	Вплив не доведено	5 років	Нерегулярні мізерні місячні, експульсія
Прогестагени (при супутній гіперплазії ендометрію)	В	Позитивний вплив	Вплив не доведено	6 міс	Нудота, головний біль, масталгія
Даназол	А	Досліджень не достатньо	Позитивний ефект	6 міс	Андрогенні побічні ефекти

Хірургічне лікування

- міомектомія
- гістеректомія
- субмукозна лейоміома та значні кровотечі - гістероскопічна міомектомія, абляція або резекція ендометрію

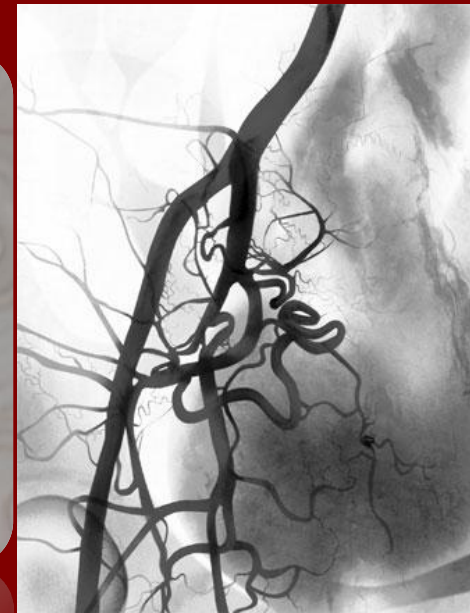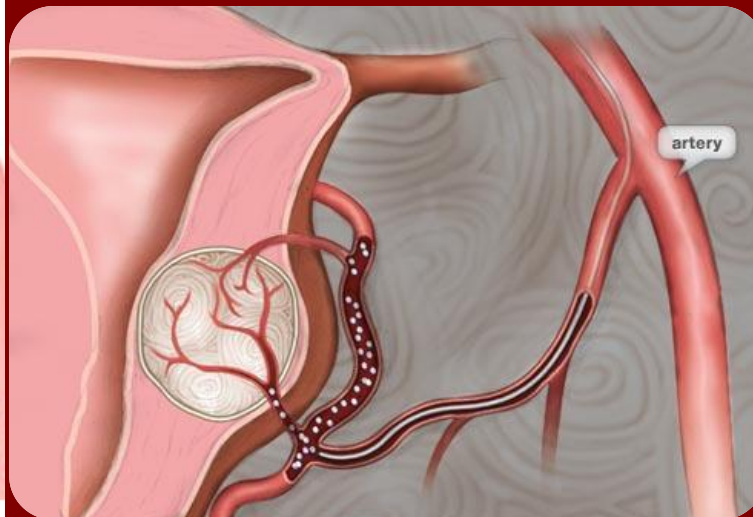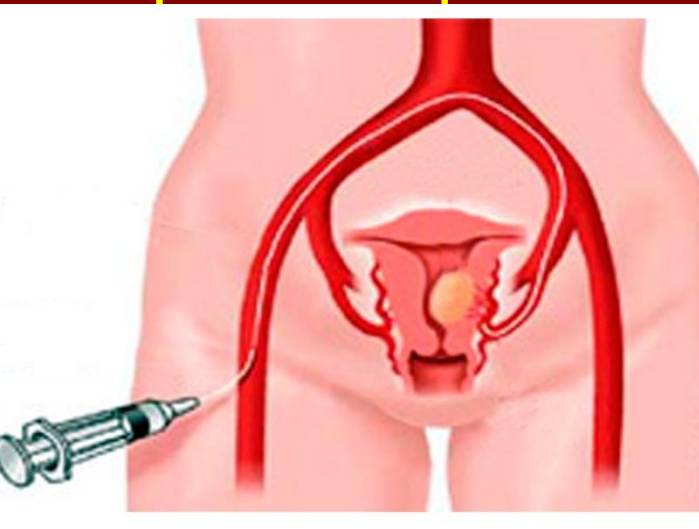


Емболізація маткових артерій

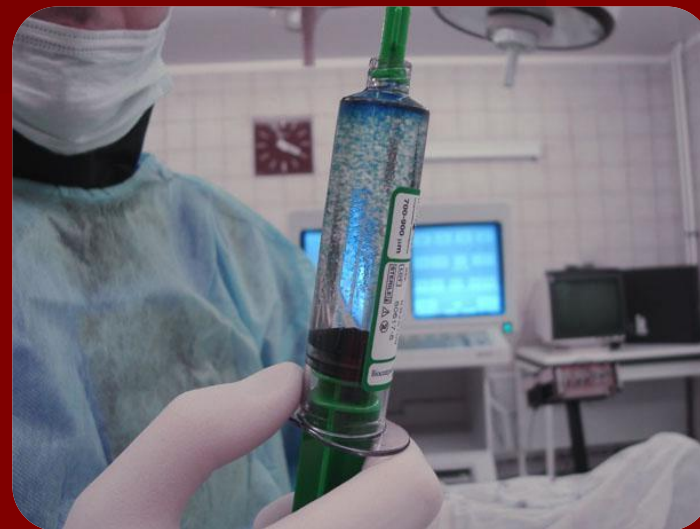Показання до проведення

1. Симптомна або така міома матки, що росте
 - Розміром до 20 тижнів вагітності при відсутності вираженої патології шийки матки, ендометрію і яєчників.
 - У пацієнок, зацікавлених у вагітності, з підтвердженою роллю міоми матки в патогенезі безпліддя або з високим ризиком викидня, при неможливості виконання безпечної міомектомії.
 - В якості підготовки до міомектомії або гістерорезектоскопії.
2. Інтенсивна маткова кровотеча різної етіології, коли інші методи лікування неможливі або пов'язані з реальною загрозою життя хворої.


- Принцип операції емболізації маткових артерій полягає в тому, щоб за допомогою катетера добратися до судин, що беруть участь у кровопостачанні фіброміоми і за допомогою спеціальних, дрібних кульок-емболів закрити, запломбувати ці судини. До того ж ці кульки-емболи вводяться у судину через той самий катетер. Не маючи чим житися, «знекровлена» фіброміома припиняє рости і зменшується у розмірі



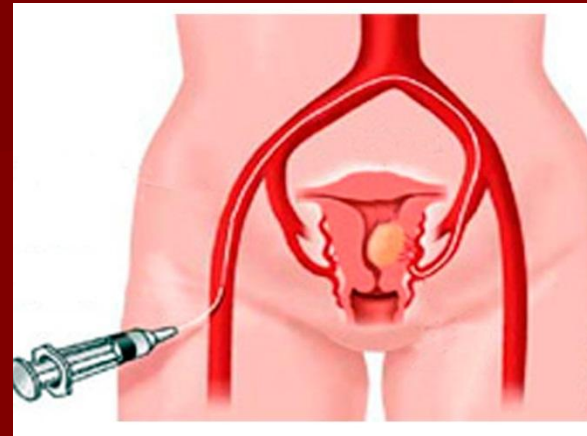
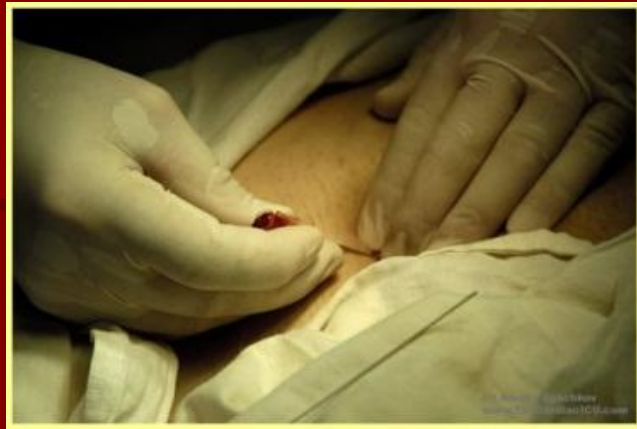Що таке емболи? З чого вони зроблені? Чи не можуть вони потрапити, крім матки, куди-небудь ще?



- Емболи – це стерильні, маленькі частинки розміром від 400 до 1000 мікрон виготовлені з медичного пінополіуретану. Перед введенням вони розводяться фізіологічним розчином. Отримана маса з емболів та фізіологічного розчину за допомогою шприца вводиться в катетер і звідти потрапляє в судини міоми, емболи влучають лише в судини міоми і більше нікуди. Надалі в судині утворюється згусток крові з емболами і як результат, судина заростає перетворюючись в тяж.



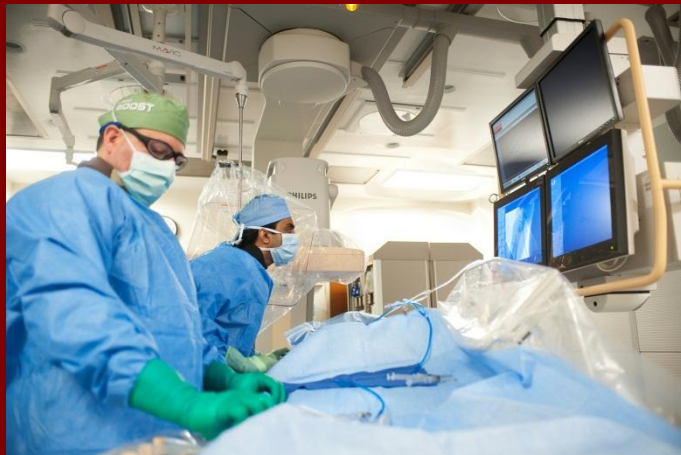Як довго триває операція? Чи потрібен наркоз?



- На сьогоднішній день така операція триває 30–40 хвилин. Операція, не потребує загального наркозу, тому що всередині судин немає больових нервових закінчень і маніпуляції з катетером безболісні. Проводиться лише місцева анестезія шкіри на місці проколу артерії.

Скільки часу потрібно перебувати в лікарні після операції?

- Емболізація виконується в день госпіталізації. Після цього необхідно провести в стаціонарі від одного до трьох днів. Через тиждень після емболізації можна працювати і вести активний спосіб життя.
- В післяопераційному періоді в матці виникає реакція запалення, що може проявитися у вигляді незначного болю в матці, підвищення температури.



Чи швидко зменшується міома і матка в розмірах?

- Звичайно, що процес «всихання» міоматозних вузлів і зменшення розмірів матки не може бути миттєвим. Пацієнтки повинні спостерігатися разом з гінекологами протягом року.
- Через 1,3,6,12 місяців після емболізації проводиться ультразвукове обстеження, з допомогою якого встановлюється на скільки зменшились вузли і матка. Як правило, вже через місяць об'єм матки зменшується на 10–20%, через 3–6 місяців до 30–50% від початкового.

Комбінована терапія міоми

- Полягає у застосуванні хірургічного лікування в обсязі консервативної міомектомії на тлі медикаментозної терапії (використання аналогів Гн-РГ в до- та післяопераційному періоді).

Показання для комбінованої терапії (застосування агоністів та лейоміомектомії):

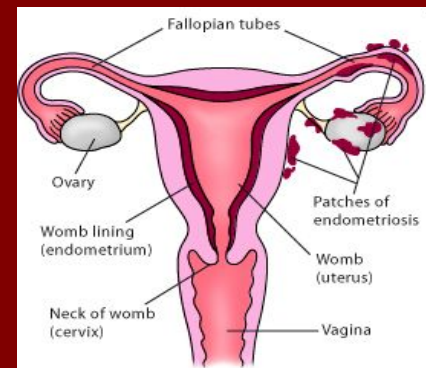
- Зацікавленість жінки у збереженні матки та репродуктивної функції.
- Міома з великою кількістю вузлів.
- Міома з вузлом розміром понад 5 см.

Етапи комбінованої терапії:

- **I етап** – 2-4 ін'єкції аГн-РГ із інтервалом 28 днів.
- **II етап** – консервативна міомектомія.
- **III етап** - третя ін'єкція аГн-РГ.

ЕНДОМЕТРІОЗ

– доброякісне гормонозалежне захворювання, в основі якого лежить гетеротопія ендометрію на тлі порушення функції гіпоталамо-гіпофізарно-яєчникової системи, імунного дисбалансу при наявності генетичної схильності.



Теорії походження ендометріозу

1. Теорія ембріонального походження.

Гетеротопії виникають із залишків мюллерових проток.

2. Метапластична теорія.

Джерело епітеліальної компоненти Е – метаплазований епітелій очеревини.

3. Імплантаційна теорія.

Причина Е – імплантація елементів ендометрію, які потрапили до м/тазу через маткові труби під час регул.

Класифікація

I. Генітальний ендометріоз

1. Внутрішній ендометріоз.

- Ендометріоз тіла матки (аденоміоз) (I, II, III стадії):
 - залозиста, кістозна, фіброзна форма;
 - вогнищева, вузлова, дифузна форма.
- Ендометріоз цервікального каналу.
- Ендометріоз інтрамуральної частини маткових труб.

2. Зовнішній ендометріоз.

- Перитонеальний ендометріоз:
 - ендометріоз яєчників;
 - ендометріоз маткових труб;
 - ендометріоз тазової очеревини.

-

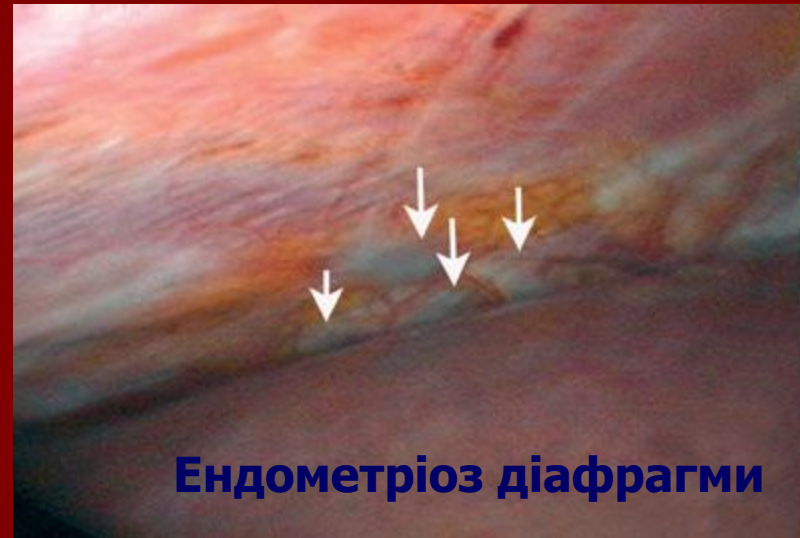- Екстраперитонеальний ендометріоз:

- ендометріоз піхвової частини шийки матки;
- ендометріоз піхви, вульви;
- ретроцервікальний ендометріоз;
- ендометріоз маткових зв'язок;
- ендометріоз параметральної, паравезикальної, паракольпальної клітковини (без і з проростанням в сечовий міхур, пряму кишку).

3. Зовнішньо-внутрішній ендометріоз.

4. Сполучені форми генітального ендометріозу (генітальний ендометріоз у сполученні з іншою генітальною або екстрагенітальною патологією).

II. Екстрагенітальний ендометріоз (ендометріоз ШКТ, сечовивідних органів, шкіри, пупка, післяопераційних ран, легень, плеври та ін.).



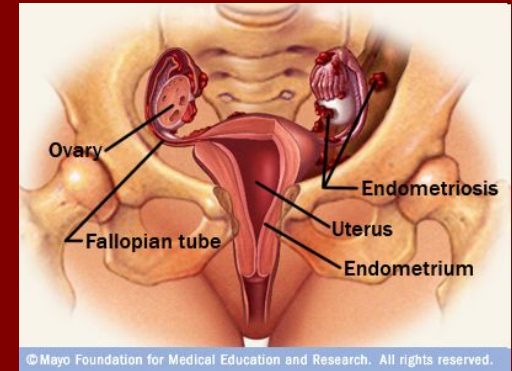
Ендометріоз діафрагми

Фактори ризику:

- наявність в анамнезі патологічних пологів, гінекологічних операцій (аборти, кесарів розтин, вишкрібання порожнини матки, електрокоагуляція, кріодеструкція, електроексцизія шийки матки);
- гормональні порушення;
- тривале носіння ВМС;
- наявність ендометріозу у матері, сестер.

Скарги:

- больовий синдром (альгодисменорея, біль внизу живота, не пов'язаний із менструальним циклом, диспареунія);
- безплідність (первинна, вторинна);
- геморагічний синдром (передменструальні кровомазання, метрорагія, гіперполіменорея, порушення менструального циклу);
- тривале безефективне лікування хронічних аднекситів, метритів;
- психоневрологічні розлади;
- порушення функції суміжних органів (дизурія, болючість при дефекації).

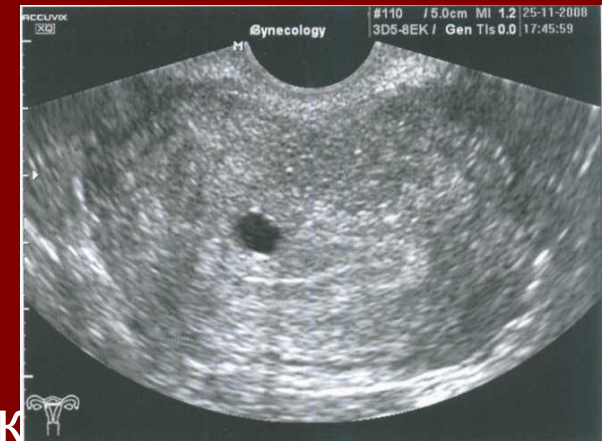

Бімануальне дослідження:

- помірне збільшення матки у передньо - задньому розмірі;
- тяжистість, нерухливість, фіксація у позаматковому просторі;
- обмеження в рухливості органів малого тазу;
- болючість при пальпації потовщення, скорочення крижово-маткових, кардинальних зв'язок;
- дрібно вузловаті структури позаду шийки матки різко болючі.

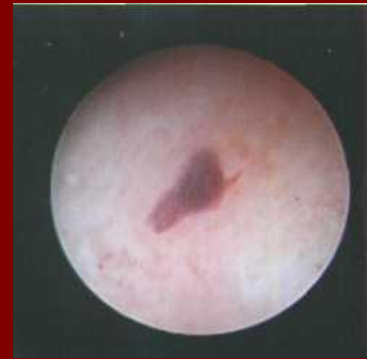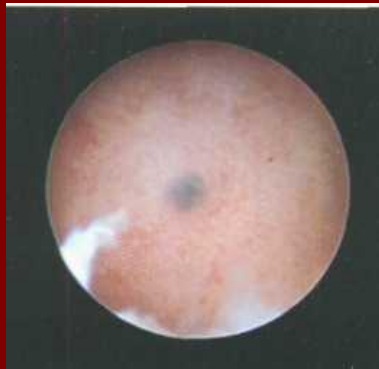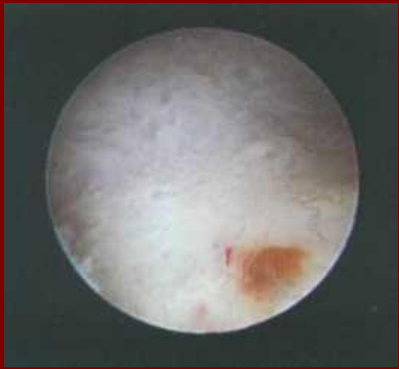УЗД:

- помірне збільшення матки, особливо її передньо-заднього розміру;
- округлість її форми; поширення перешийки;
- нерівність контурів матки; деформація М-ехо;
- порушення акустичної структури міометрію, наявність анехогенних комірок із ехогенним контуром,
- збільшення додатків, їх неоднорідна щільність,
- наявність утворення круглястої форми із чіткою капсулою,
- ознаки перифокального злукового процесу.



Гістероскопія:

- наявність синіх або багряних плям, кист, білявих вузликів, нерівностей, ригідність рельєфу ендометрію;
- отвори ендометріюїдних ходів.

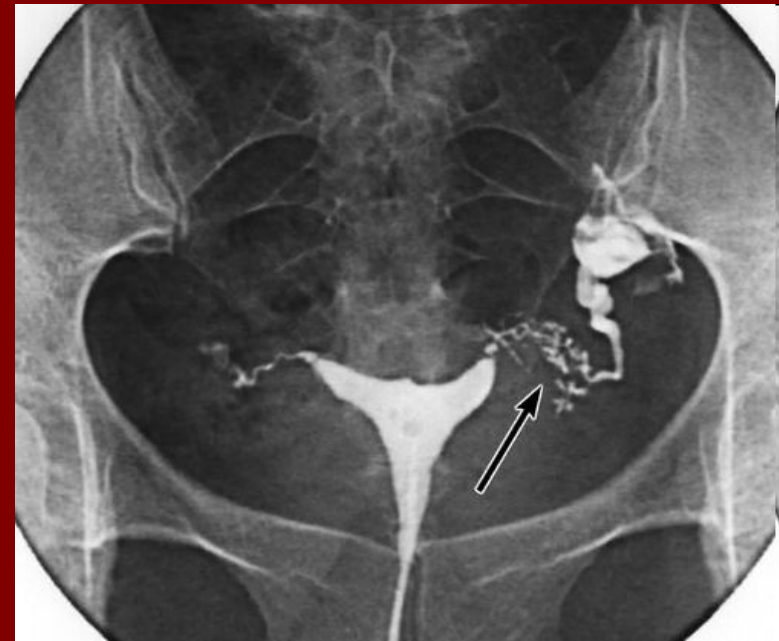

Ендометріюїдні
вогнища (кисти)
покріті ендометрієм
(гістероскопія)

Гістеросальпінгографія:

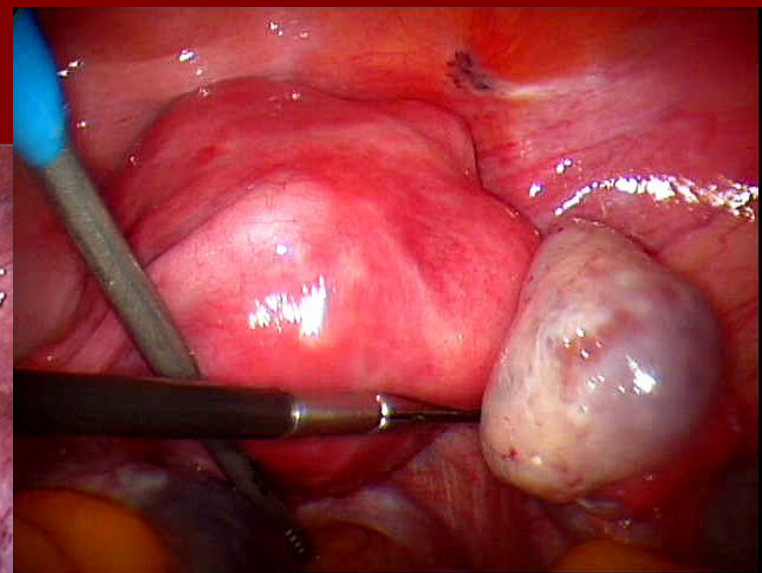
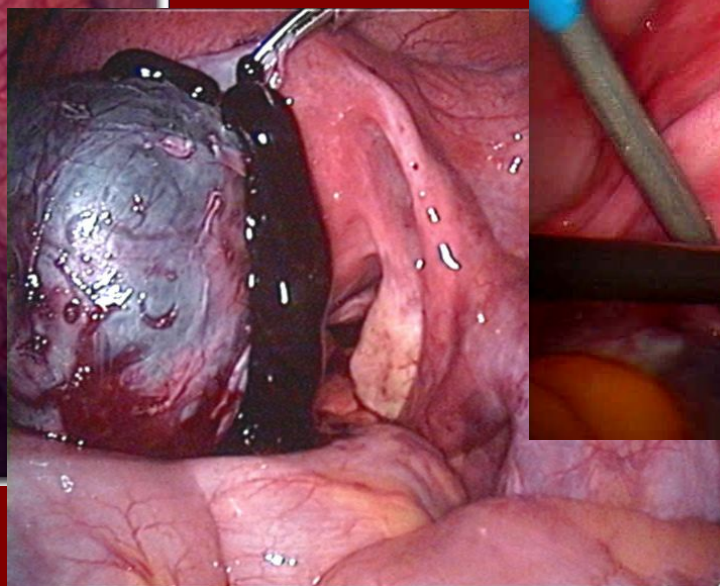
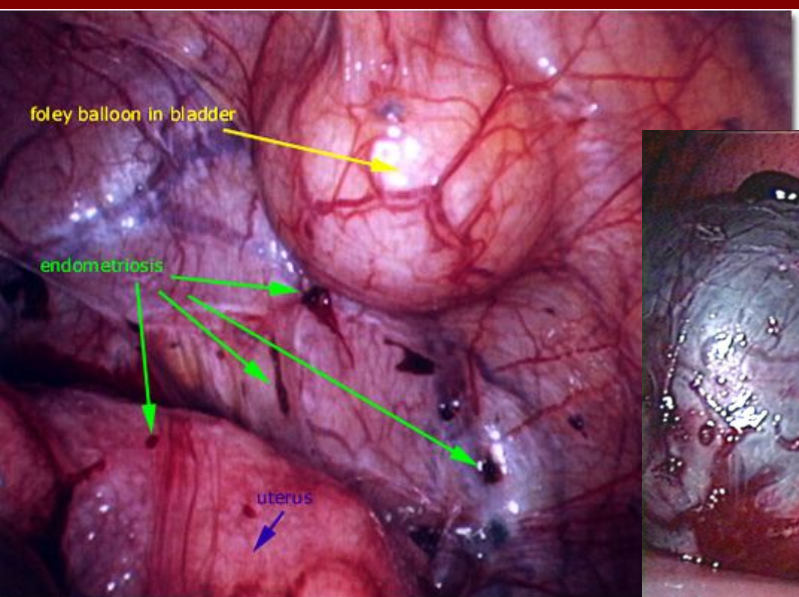
- наявність позаконтурних тіней;
- проксимальна тубарна оклюзія.

Ендометріоз в істмічному відділі
лівої маткової труби.



Лапароскопія:

- сині, багряні, кистозні, крапчасті або вузликові структури, біляві або сіруваті вузлики;
- наявність рубцевих змін, злукового процесу;
- синюваті кистозні структури – ендометріюїдні кисти.

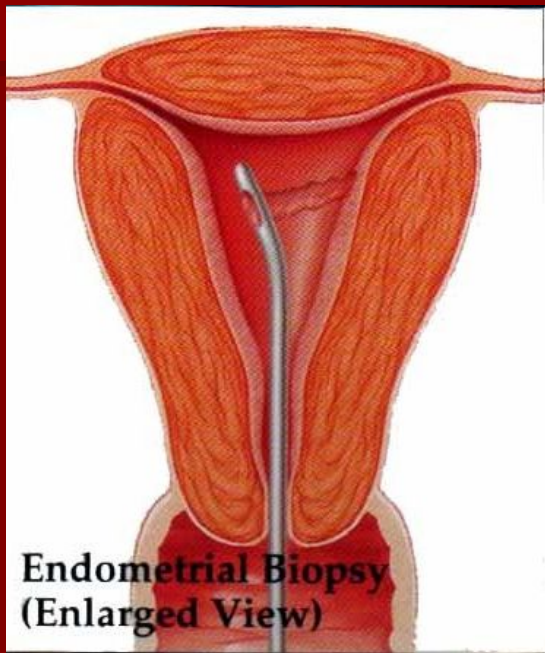


Комп'ютерна томографія, магнітно-резонансна томографія:

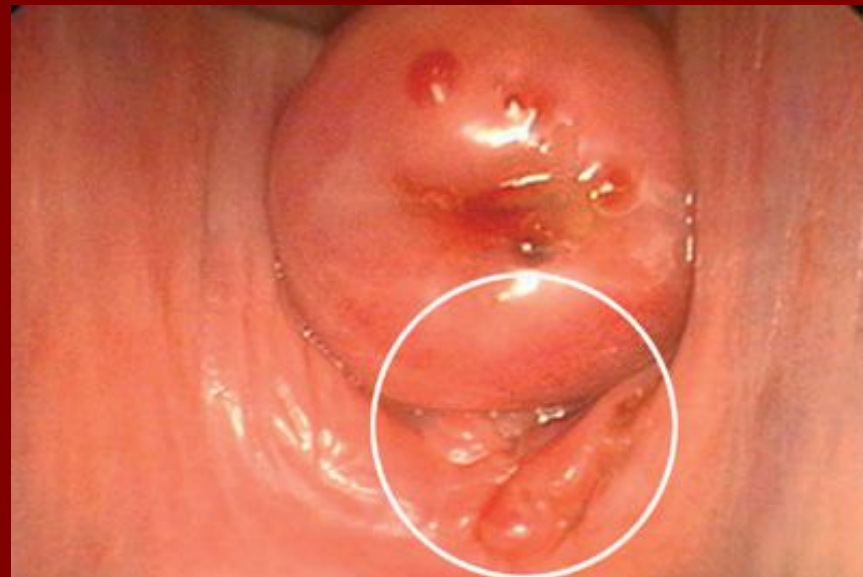- утворення круглястої форми із достатньо щільною капсулою;
- зрощення із іншими структурами.

Кольпоцервікоскопія:

- вузлики, плями або крапки синього, багряного кольору на шийці матки, вульві, піхві.



**Біопсія
ендометрія**



**Ендометріоз піхвової частини
шийки матки і піхви**

ЛІКУВАННЯ

Консервативна терапія

1. Гормональна терапія:

- у репродуктивному віці **естроген-гестагенні препарати**: нон-овлон, овідон, ригевідон, марвелон, фемоден, Діане-35, логест, жанін у безперервному режимі протягом 6-9-12 міс.;

- у перименопаузі **гестагенні препарати**: утрожестан 200-300 мг/добу з 14 по 26 або з 5 по 26 день менструального циклу вагінально або перорально 6-9 міс., дуфастон 10 мг х 1-3 р/добу з 5 по 25 або з 14 по 26 день менструального циклу 6-9 міс., Провера 10 мг х 3 р/добу безперервно 3 міс., Депо-Провера 50 мг 1 р/тиж. або 100 мг 1 раз/2 тиж. або 150 мг на 14 день менструального циклу 6 міс., 17-оксипрогестерону капронат (17-ОПК) 12,5% 1 мл 1 р/тиж. на 7, 14, 21 день;
- **антигонадотропні препарати** - даназол 200 мг х 1-4 р/добу з 5 по 26 день менструального циклу; у перименопаузі - у безперервному режимі 3-6 міс.;
- **антиестрогенні препарати**: тамоксифен (зитазоніум, нолвадекс) 20-40 мг на добу 6-9 міс.; тореміфен (фарестон) 10-20 мг 2-3 р/добу 6-9 міс.;
- **агоністи гонадотропін–рилізинг гормонів**: трипторелін (диферелін, дека-пептил) 3,75 мг підшкірно протягом перших 5 днів менструального циклу кожні 28 днів, 3-6 міс., гозереліну ацетат (золадекс) 3,6 мг підшкірно протягом перших 5 днів менструального циклу кожні 28 днів, 3-6 міс., бузерелін 900-1200 мг/добу.

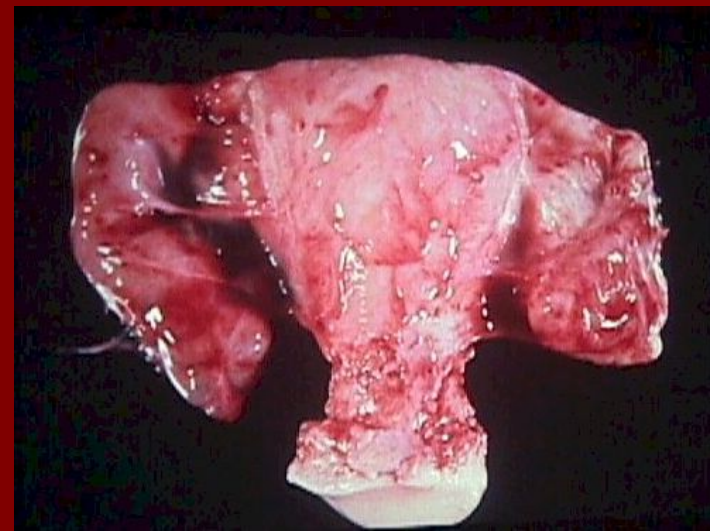
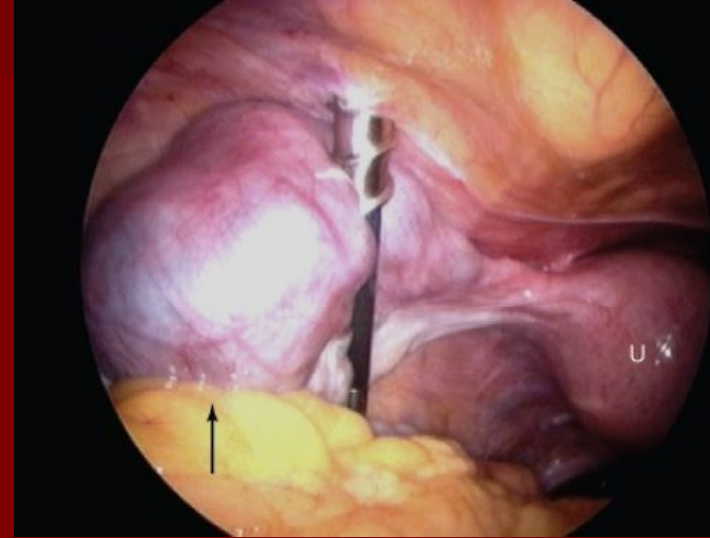
2. Неспецифічна протизапальна терапія: нестероїдні протизапальні препарати: диклофенак 1 супозиторій ректально, або 50 мг 2-3 р/добу після їжі, німесулід 100 мг 2 р/добу або ректально 1 супозиторій протягом 10-15 днів;
3. Засоби, що впливають на центральну нервову систему: седативні, малі транквілізатори, психотерапія.
4. Розсмоктуюча терапія: системна ензимотерапія (вобензим) 3-5 табл. 3 р/добу 1-2 міс.
5. Імуномодулятори, антиоксиданти, вітамінотерапія (вітамін С, вітамін А, вітамін Е, Т-активин 1 мл підшкірно, інтерферон (лаферон) 1 млн ОД в/м протягом 10 днів).
6. Засоби, що підтримують функцію ШКТ та гепатобіліарної системи: гепабене, есенціале, хофітол 20-30 днів.
7. Фізіотерапевтичні методи (при наявності злукового процесу): ультразвук із електрофорезом міді та цинку, електрофорез із лідазою, трипсином, радонові ванни, голкорефлексотерапія, низькоінтенсивне лазерне випромінювання, магнітотерапія в імпульсному режимі 15-20 сеансів.

При неефективності гормональної терапії, безплідності, пухлинних формах внутрішнього ендометріозу, підозрі на малігнізацію



5. Хірургічне лікування:

- у репродуктивному віці – органозберігаюче хірургічне лікування лапароскопічним доступом з продовженням консервативного лікування;
- у перименопаузі - гістеректомія, субтотальна гістеректомія з висіченням цервікального каналу, екстирпація матки з трубами.



Ендометріоз піхвової частини шийки матки, піхви, вульви: при неефективності консервативного лікування - кріохірургічне лікування, видалення вогнищ ендометріозу.

Критерії ефективності лікування:

- відсутність рецидивів захворювання;
- відновлення репродуктивної функції (при консервативному лікуванні і органозберігаючих операціях);
- позитивна динаміка якості життя.





ДЯКУЮ ЗА УВАГУ!