www.pg.er.ru

Диндяев Сергей Валерьевич
заведующий кафедрой гистологии, эмбриологии цитологии, доктор медицинских наук, доцент

ДЫХАТЕЛЬНАЯ СИСТЕМА

Состав дыхательной системы:

I. ***Воздухоносные пути***
внелегочные: полость носа, носоглотка, гортань, трахея, внелегочные бронхи
внутрилегочные: внутрилегочные бронхи, терминальные бронхиолы

II. ***Респираторный отдел легких***

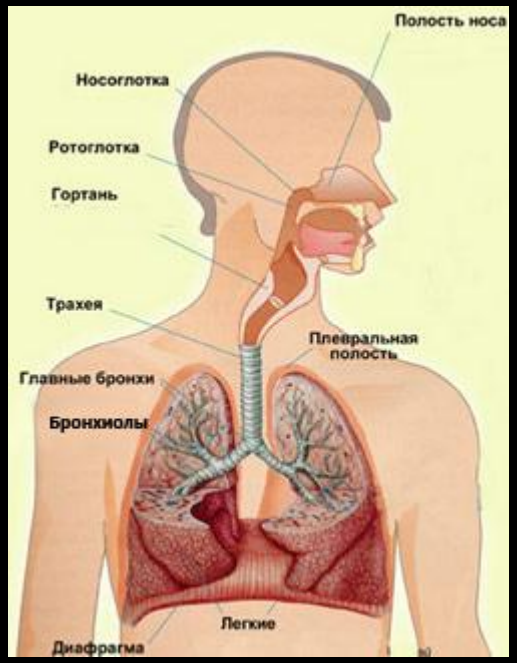

Развитие дыхательной системы

Источники развития:

1) энтодерма передней кишки → прехордальная пластинка → эпителий слизистой оболочки верхних дыхательных путей и желез

2) энтодерма глоточного отдела кишечной трубки → эпителий внутрилегочных бронхов и альвеол

3) мезенхима – соединительные ткани (РВСТ, ПВСТ, хрящевые, жировая), сосуды, гладкая мышечная ткань

4) париетальный и висцеральный листки спланхнотома – мезотелий (однослойный плоский эпителий плевры)

5) нейроэктодерма - нервные элементы

6) кожная эктодерма → многослойный плоский эпителий преддверия носовой полости

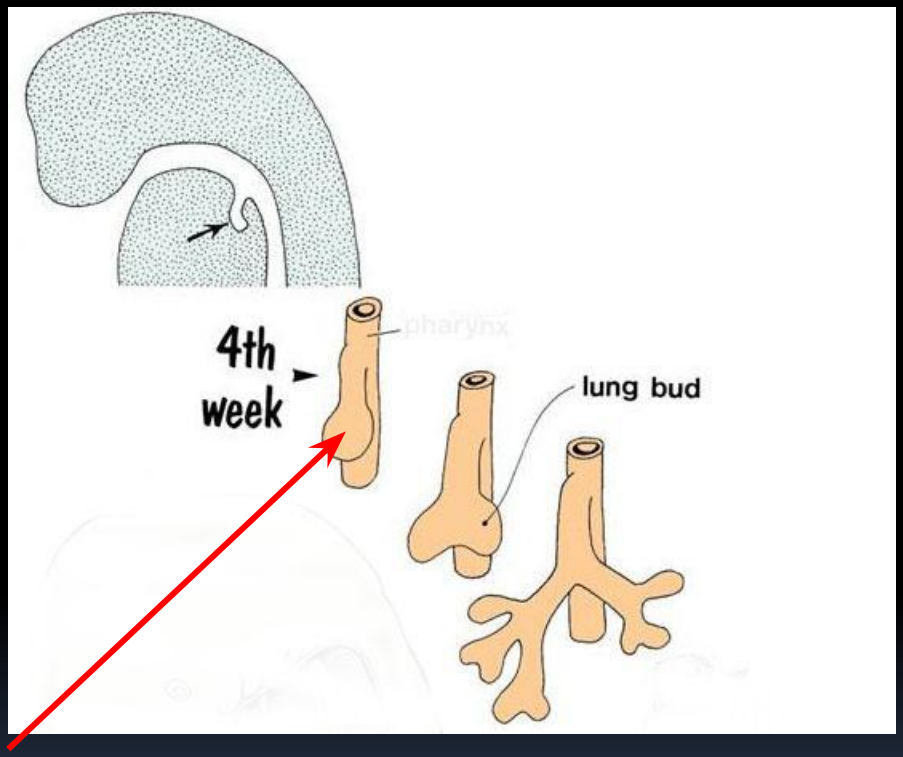

Респираторный дивертикул

Дифференцировка легких

1) *железистая стадия* (5-15 нед.)

2) *канальцевая стадия* (16-25 нед.)

3) *альвеолярная стадия* (26-40 нед.)

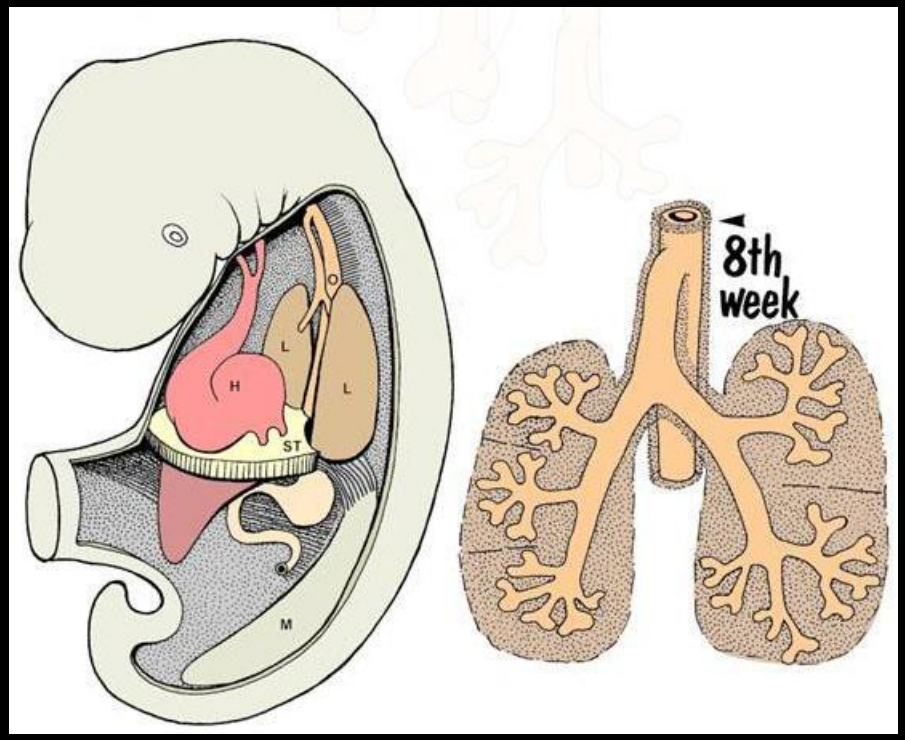

Воздухоносные пути

Недыхательные функции:

1) терморегуляция и увлажнение вдыхаемого воздуха,
2) регуляция объема вдыхаемого воздуха,
3) голосообразование,
4) обоняние,
5) рецепция раздражителей (газовых, температурных, механических)
6) депонирование крови,
7) участие в регуляции свертывания крови (тромбопластин, гепарин),
8) участие в синтезе гормонов (кальцитонин, эритропоэтин),
9) водно-солевой и липидный обмен (расщепление жира с образованием энергии),
10) метаболизм серотонина и брадикинина,
11) регуляция эритропоэза (эритропоэтин),
12) защитная, в т.ч. иммунная.

Строение стенки воздухоносных путей

1 – слизистая оболочка

2 – подслизистая основа

3 – волокнисто-хрящевая (фиброзно-хрящевая) оболочка

4 – адвентициальная оболочка

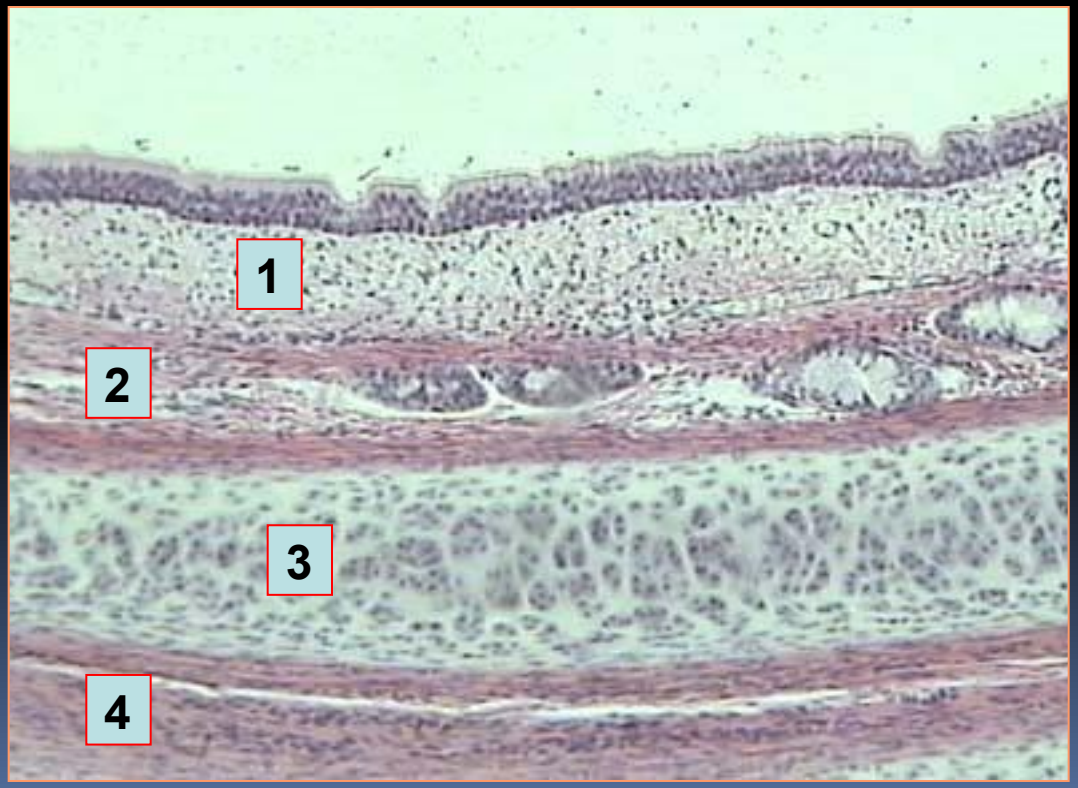

Слизистая оболочка

1 – эпителий

2 – собственная пластинка

3 – мышечная пластинка

Эпителий слизистой оболочки

- многослойный плоский ороговевающий
- многослойный плоский неороговевающий
- однослойный призматический мерцательный

Клеточный состав однослойного призматического эпителия:

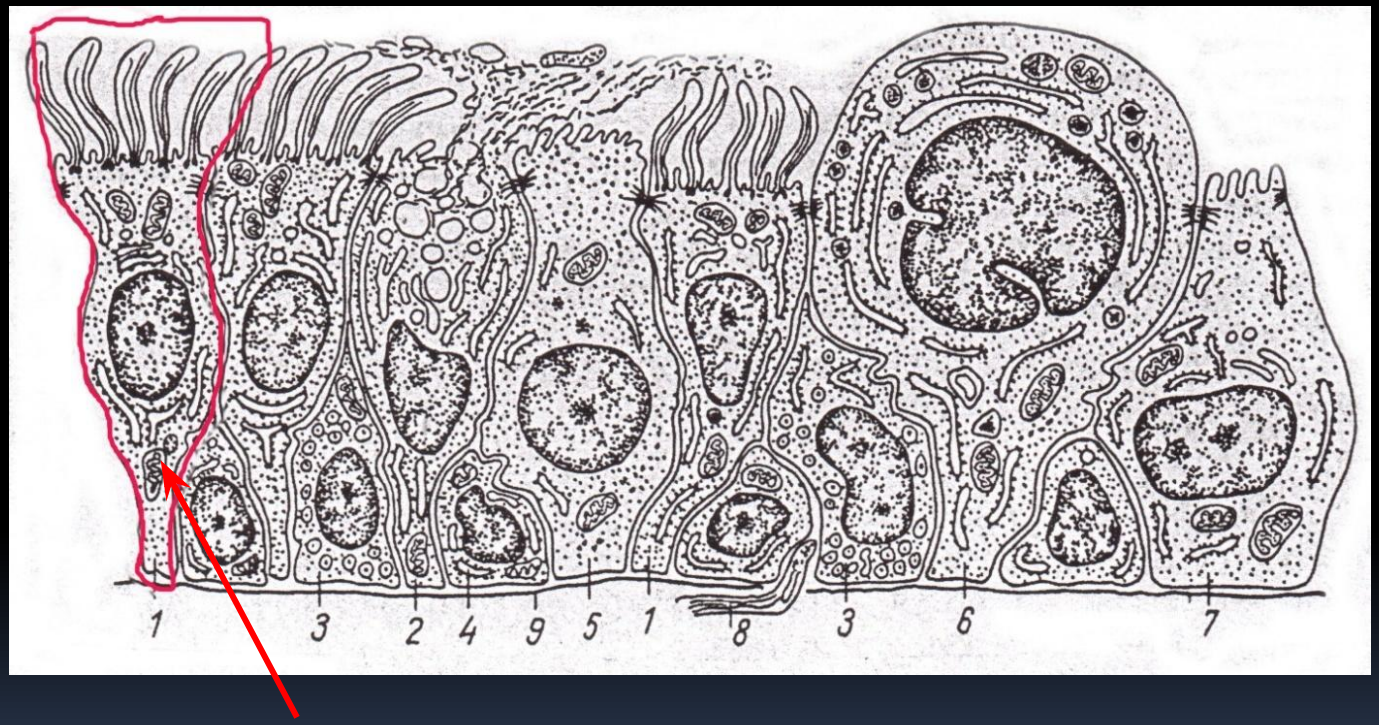

1 – реснитчатые клетки

Клеточный состав однослойного призматического эпителия:

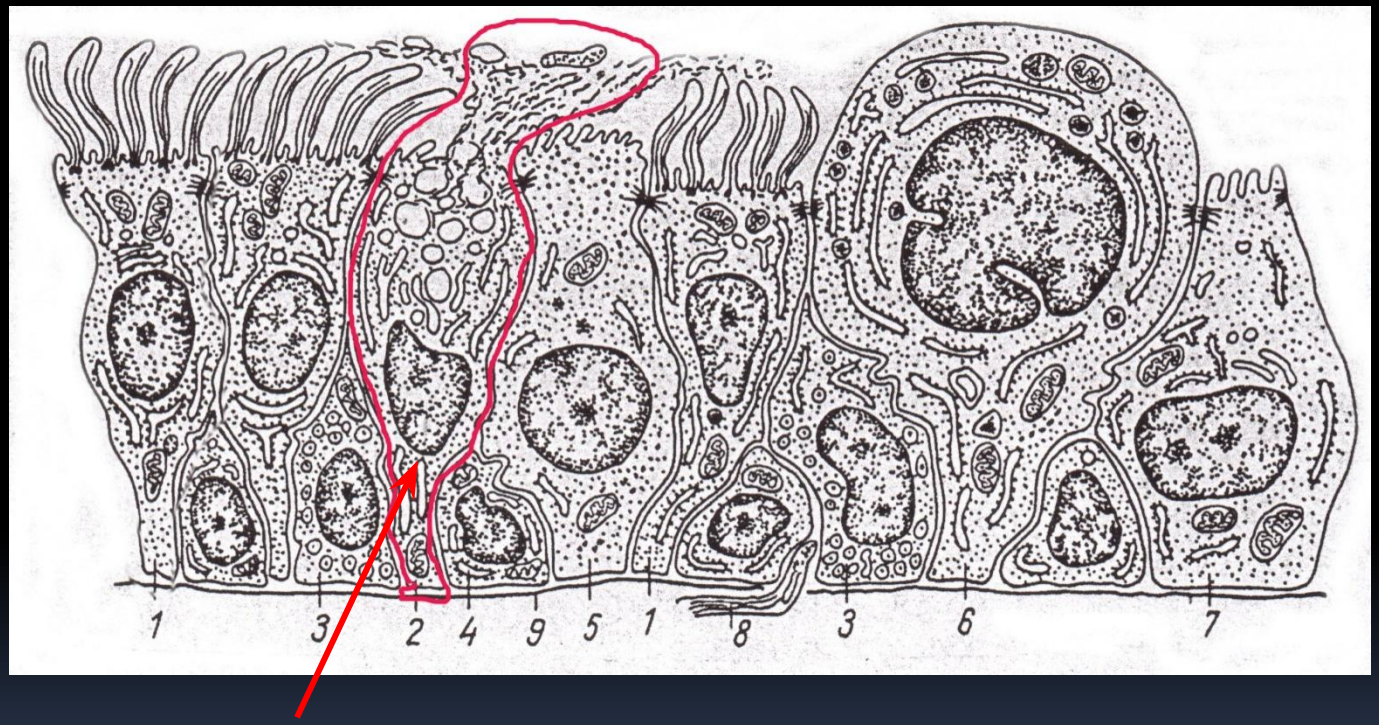

2 – бокаловидные клетки

Клеточный состав однослойного призматического эпителия:

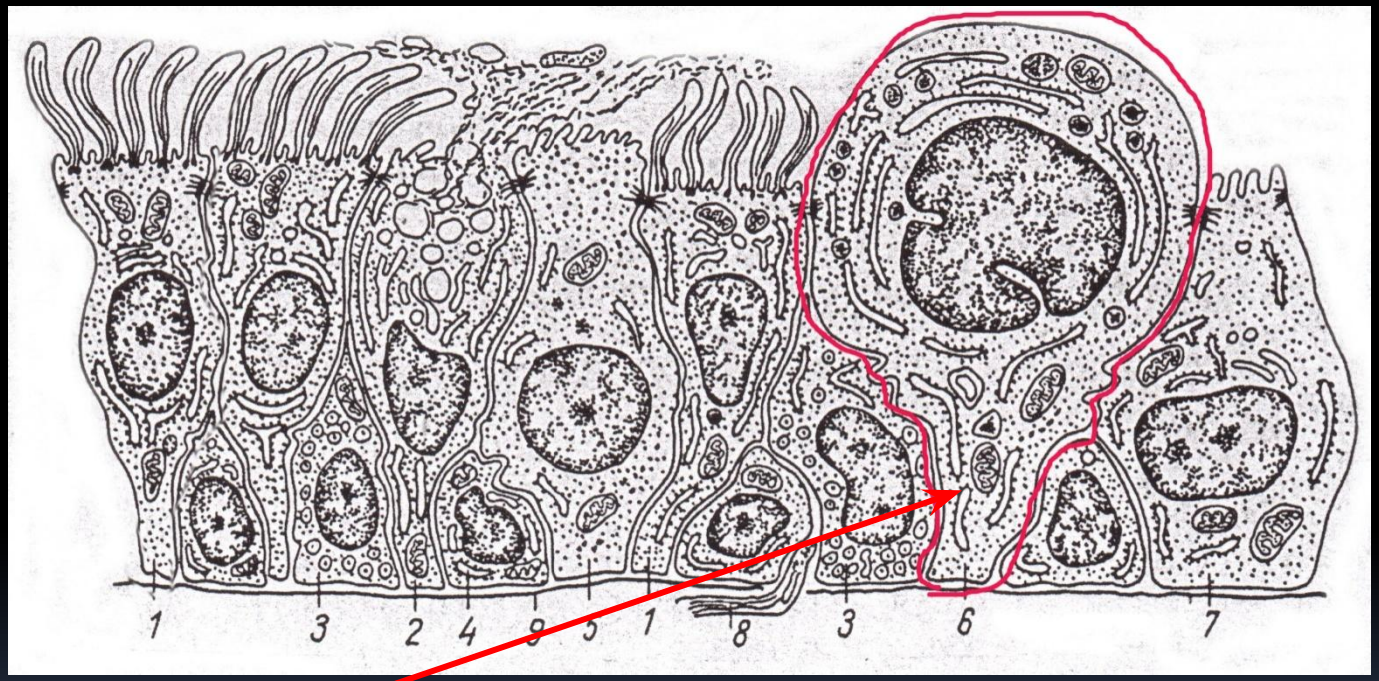

3 –клетки Клара

Клеточный состав однослойного призматического эпителия:



4 – нейроэндокринные клетки

Синтез кальцитонина, норадреналина, серотонина, бомбезина и др.

Клеточный состав однослойного призматического эпителия:

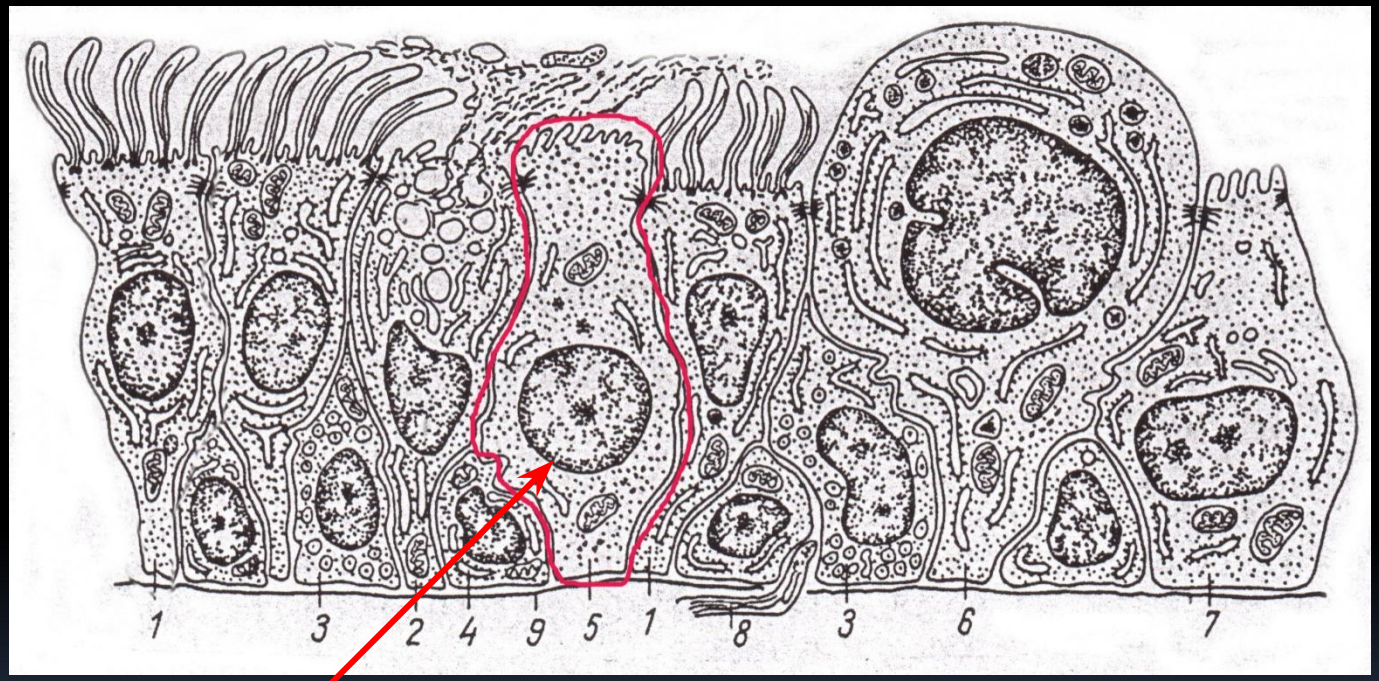

5 – щеточные клетки

Клеточный состав однослойного призматического эпителия:



6 – базальные клетки

7 – антигенпредставляющие (дендритные) клетки (АПК)

I. слизистая оболочка:
1 – эпителий
2 – собственная пластинка
3 – мышечная пластинка
II. подслизистая основа,
III. волокнисто-хрящевая оболочка,
IV. адвентициальная оболочка

Трахея

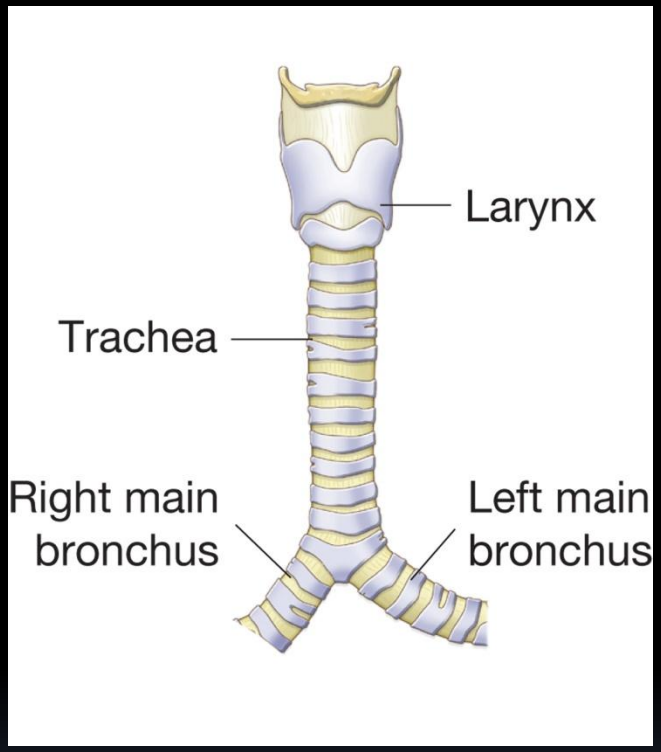
Larynx
Trachea
Right main bronchus
Left main bronchus

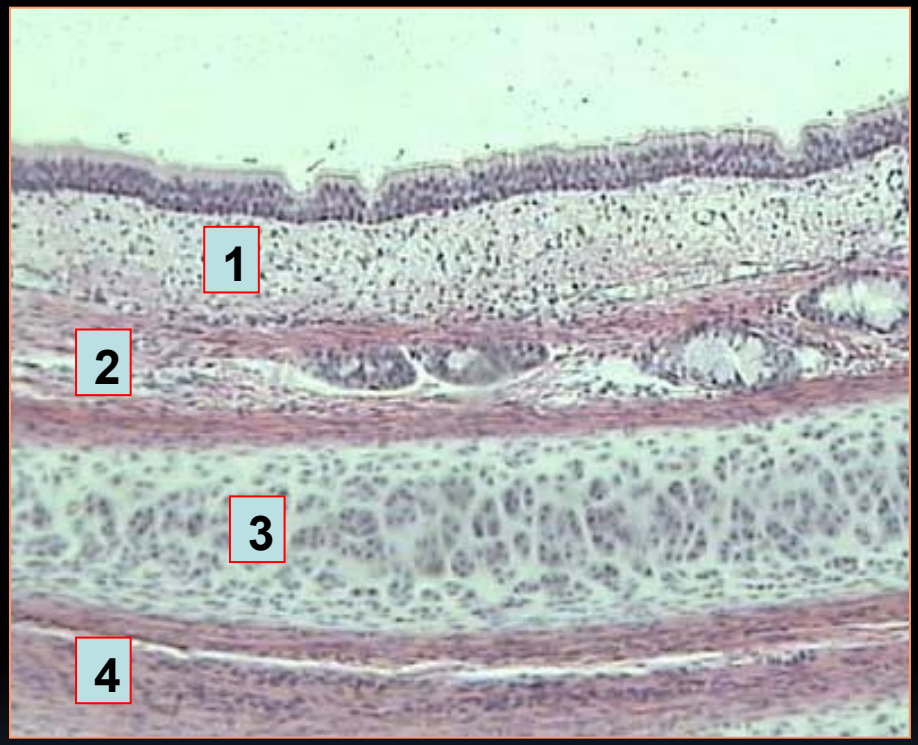
1
2
3
4

1. Слизистая оболочка трахеи

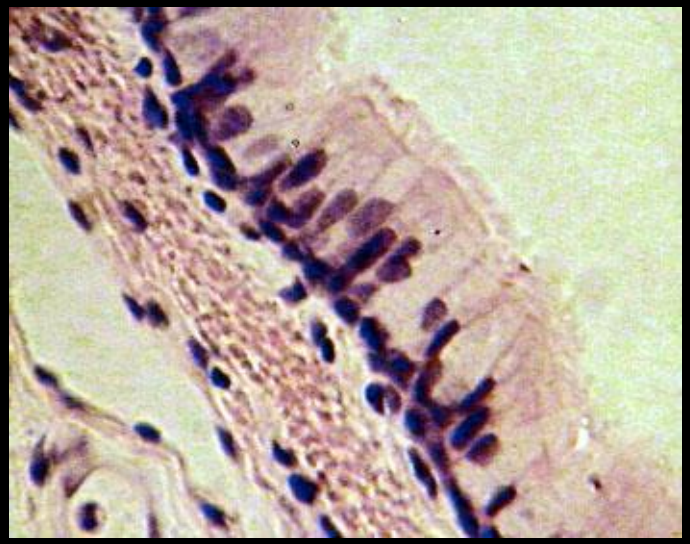

Эпителий – многорядный призматический реснитчатый:
1) реснитчатые,
2) бокаловидные,
3) нейроэндокринные,
4) базальные,
5) дендритные (АПК)

слизисто-реснитчатый (муко-цилиарный) *конвейер*

2. Подслизистая основа трахеи

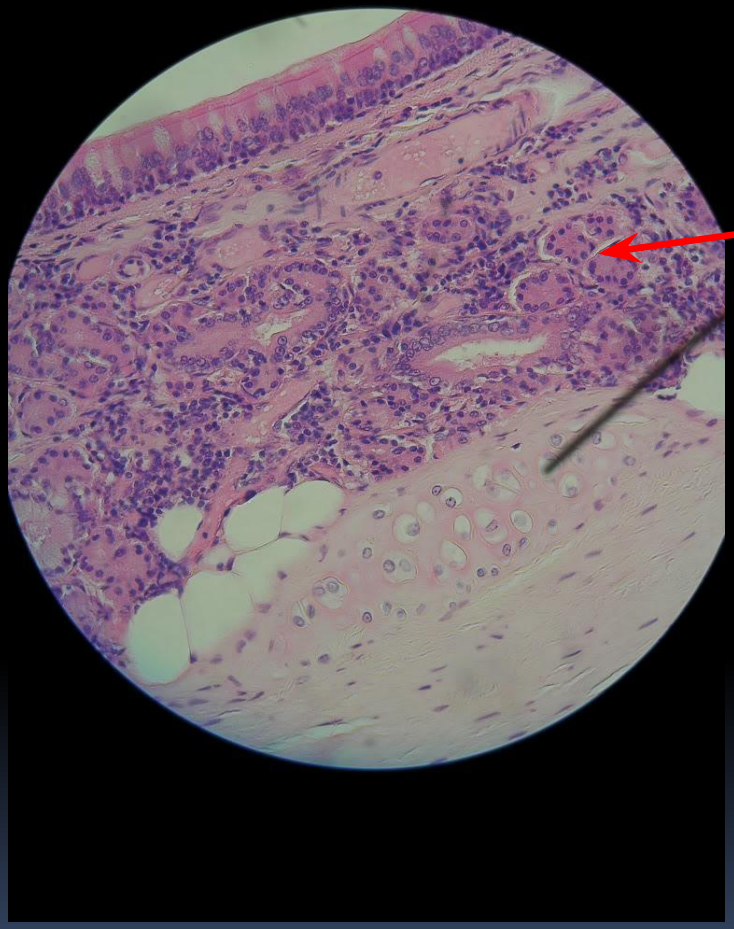

сложные разветвленные трубчато-альвеолярные слизисто-белковые железы

3. Фиброзно-хрящевая оболочка трахеи

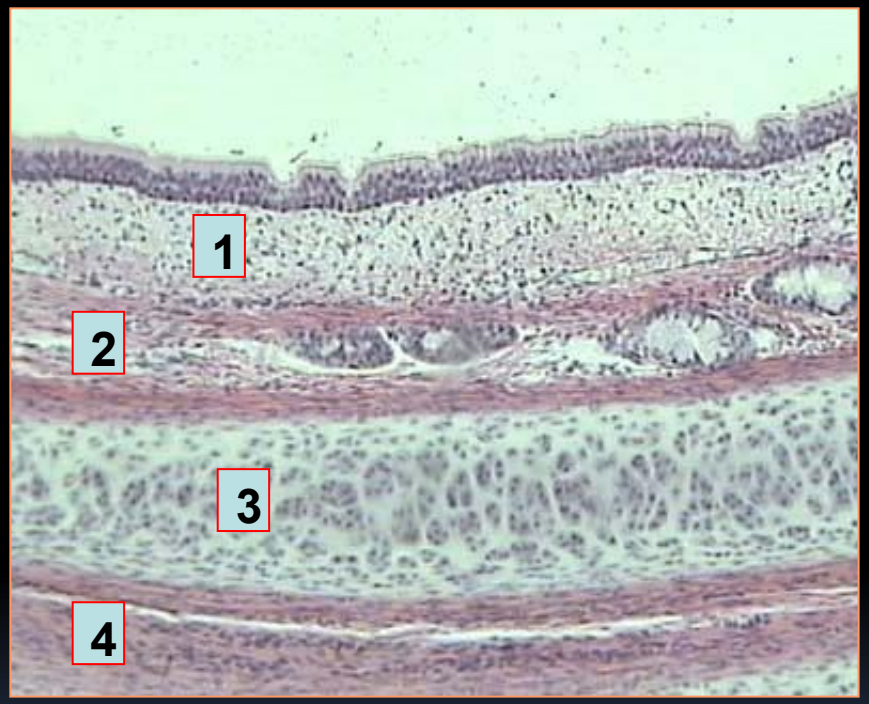

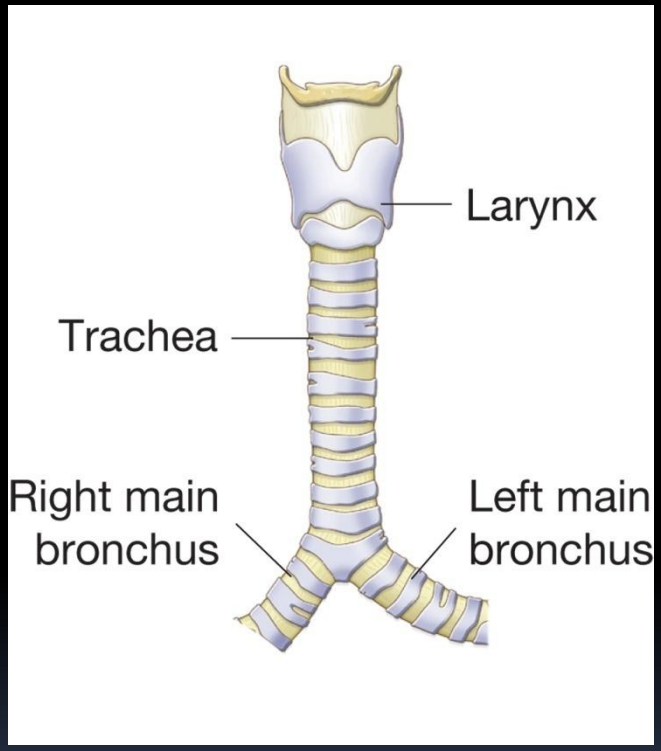

4. Адвентициальная оболочка трахеи

Легкие

1) воздухоносные пути – бронхи (бронхиальное дерево)

2) респираторный отдел

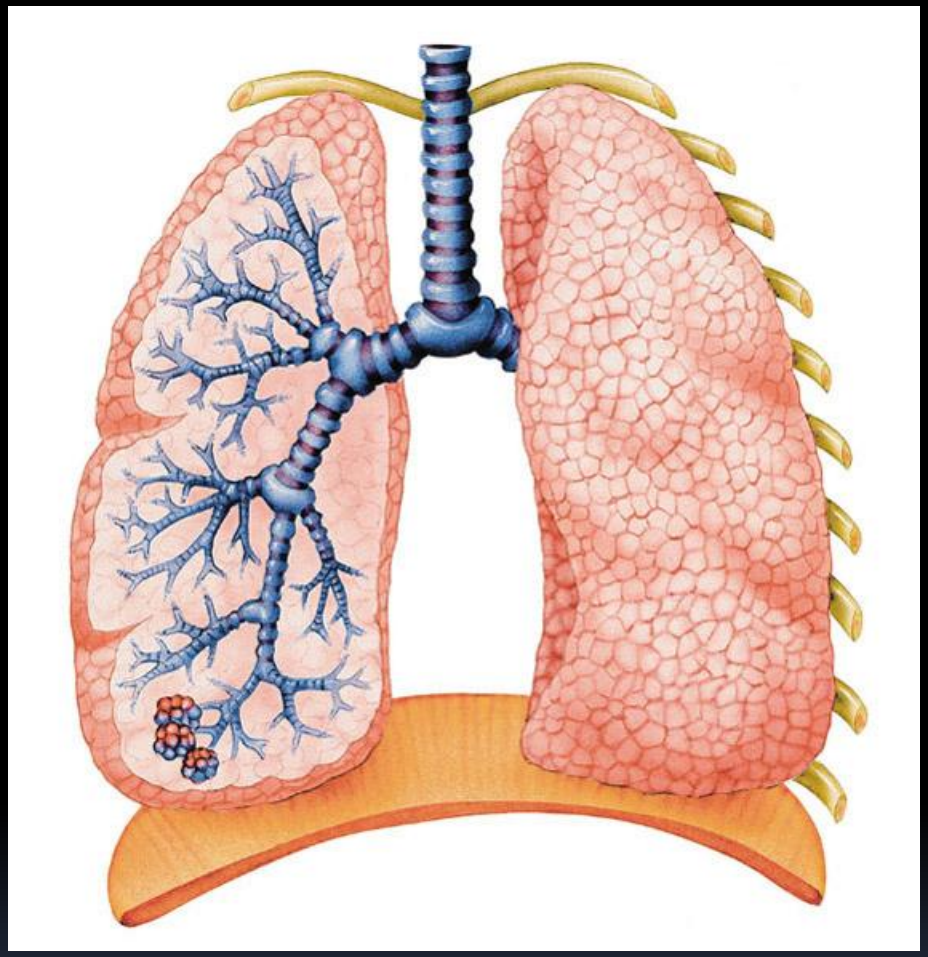

1. Бронхиальное дерево

<table>
<tr><td rowspan="3">ВНЕЛЁГОЧНЫЕ</td><td colspan="2">1. ГЛАВНЫЕ БРОНХИ (ПРАВЫЙ И ЛЕВЫЙ)</td></tr>
<tr><td>2. ДОЛЕВЫЕ (3 В ПРАВОМ И 2 В ЛЕВОМ ЛЕГКОМ)</td><td rowspan="3">КРУПНЫЕ БРОНХИ</td></tr>
<tr><td>3. ЗОНАЛЬНЫЕ (ПО 4 В КАЖДОМ ЛЕГКОМ)</td></tr>
<tr><td rowspan="5">ВНУТРИЛЕГОЧНЫЕ</td><td>4. СЕГМЕНТАРНЫЕ (ПО 10 В ЛЕГКОМ)</td></tr>
<tr><td>5. СУБСЕГМЕНТАРНЫЕ</td><td>СРЕДНИЕ</td></tr>
<tr><td>6. МЕЖДОЛЬКОВЫЕ</td><td rowspan="2">МЕЛКИЕ БРОНХИ</td></tr>
<tr><td>7. ВНУТРИДОЛЬКОВЫЕ</td></tr>
<tr><td colspan="2">8. ТЕРМИНАЛЬНЫЕ БРОНХИОЛЫ</td></tr>
</table>

Эпителий слизистой оболочки бронхов

- в бронхах крупного и среднего калибров – многорядный призматический мерцательный

- в бронхах малого калибров – двурядный и однорядный мерцательный

- в терминальных бронхиолах – однорядный кубический реснитчатый

Бронхи легкого

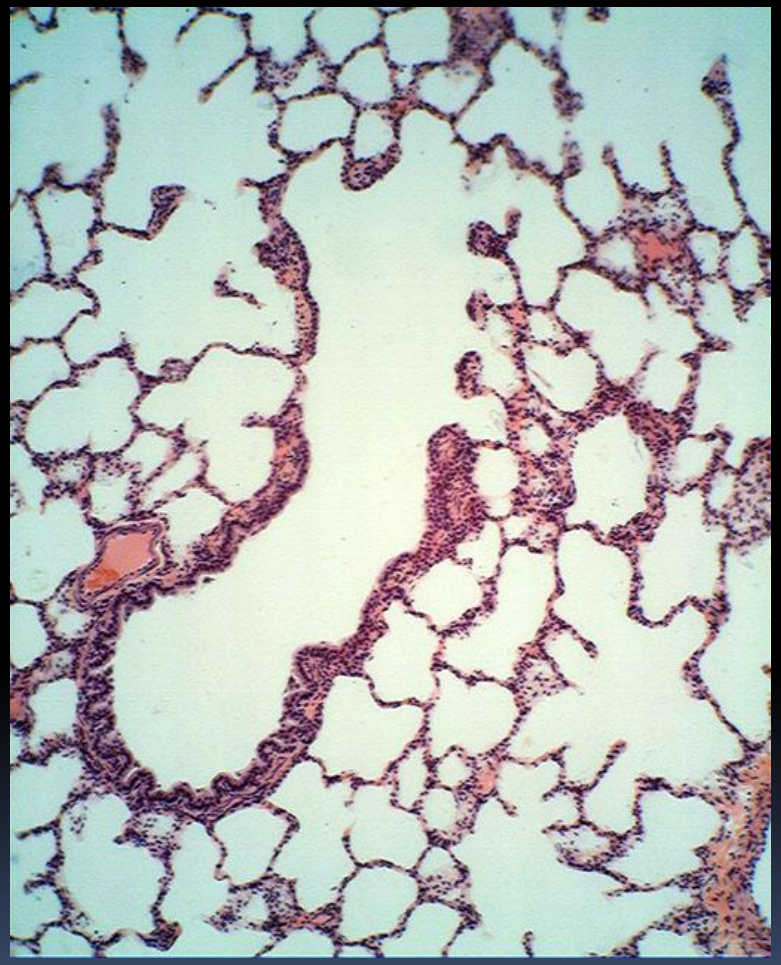

Респираторный отдел легкого

Ацинус легочный

Состав легочного ацинуса:

1 – респираторные бронхиолы 1, 2 и 3 порядка

2 – альвеолярные ходы

3 – альвеолярные мешочки

4 – альвеолы

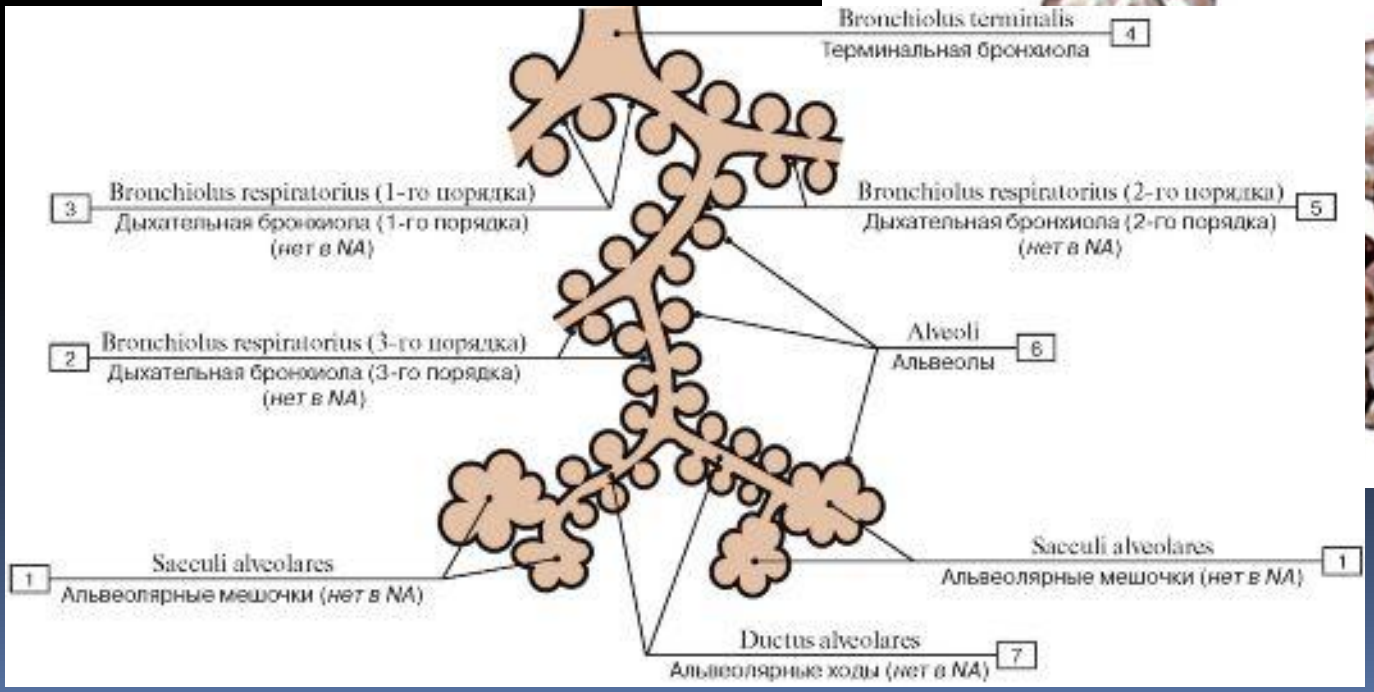

Альвеолы

поры Кона

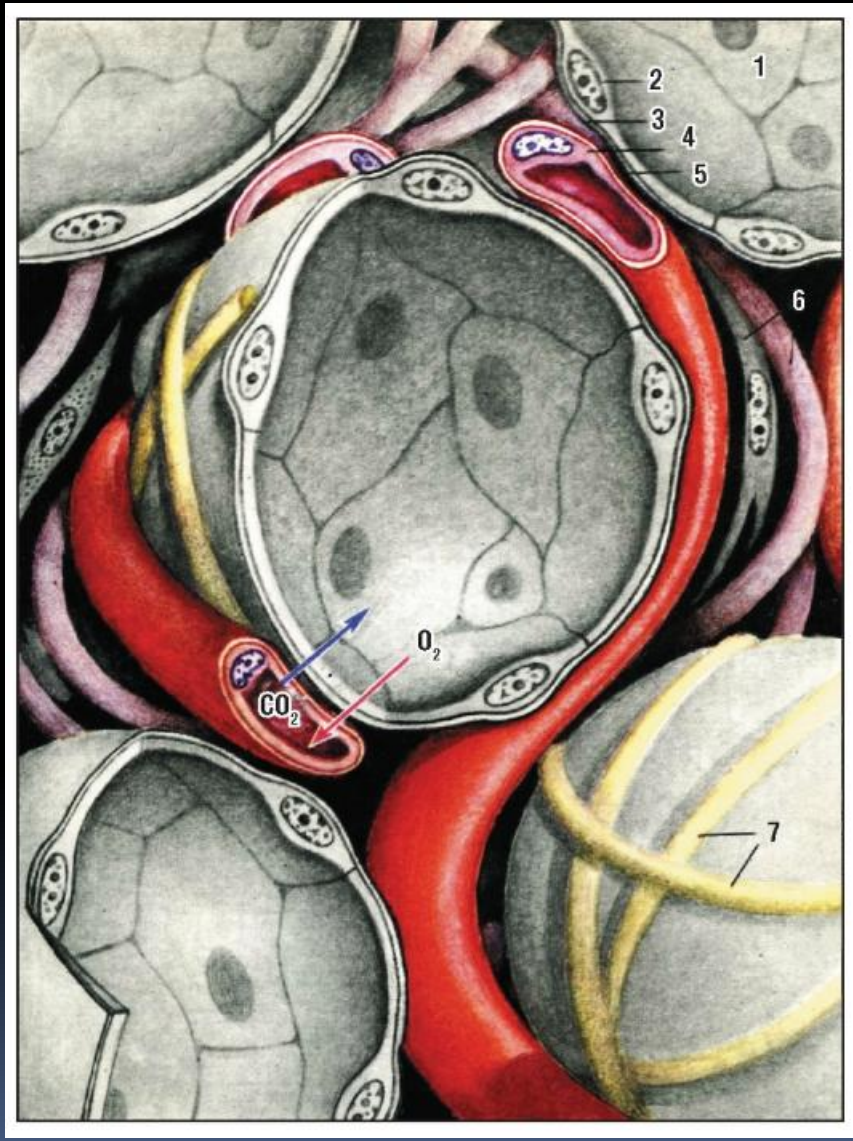

Альвеолоцит I типа

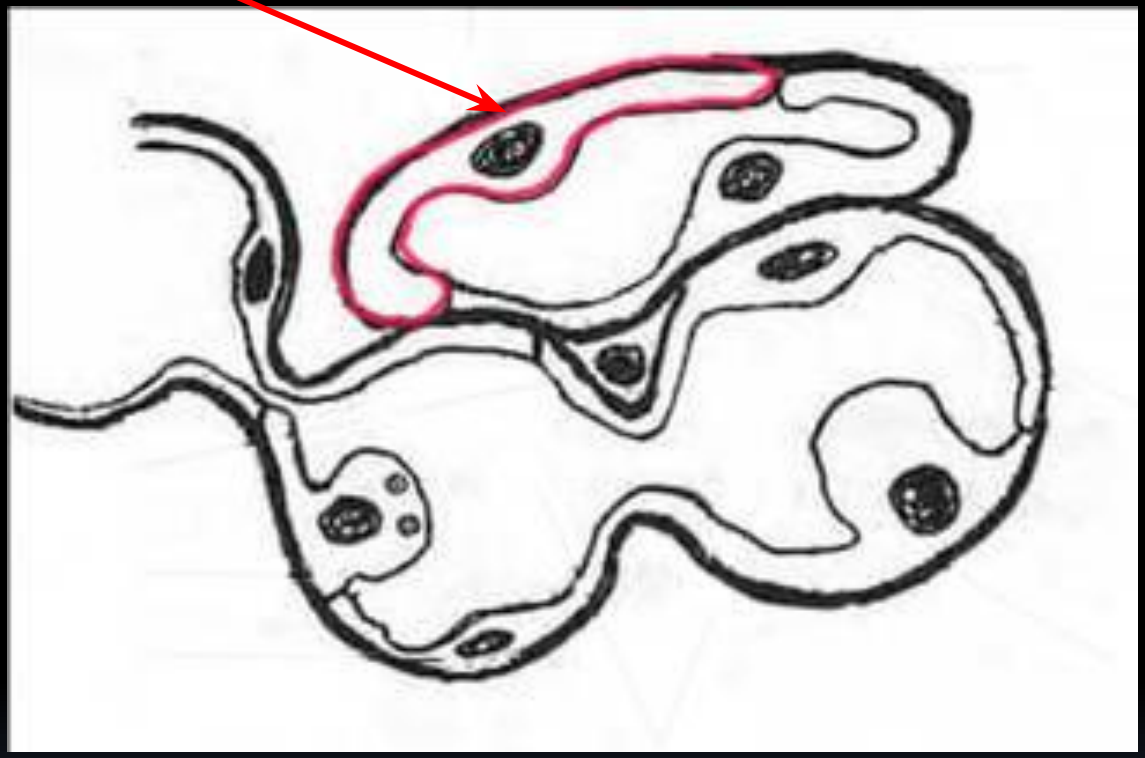

Альвеолоцит II типа

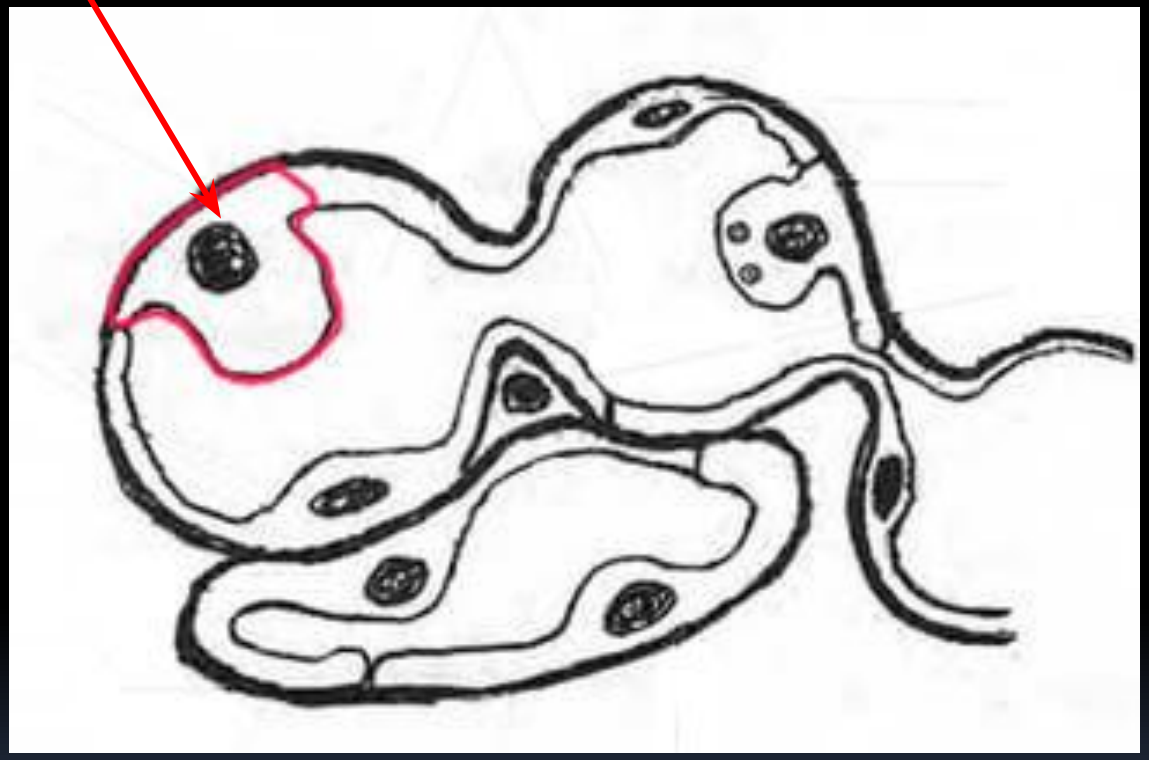

Сурфактантный альвеолярный комплекс (САК)

Компоненты САК:

1) мембранный (апофаза),

2) жидкий компонент (гипофаза),

3) резервный – миелиноподобные структуры.

Функции САК:

1) снижение поверхностного натяжения альвеол,

2) формирование противоотечного барьера,

3) бактерицидное действие,

4) иммуномодулирующая,

5) активация альвеолярных макрофагов.

Функции альвеолоцитов II типа:

1) образование САК,

2) регуляция транспорта воды и ионов через эпителий,

3) синтез и секреция лизоцима и интерферона,

4) обезвреживание окислителей,

5) камбиальная.

Альвеолярные макрофаги

Функции:

1) участие в местной иммунной защите,

2) расщепление сурфактанта,

3) регуляция физиологической регенерации легких,

4) фагоцитоз пылевых частиц.

Аэро-гематический барьер

1) эндотелиоцит капилляра (безъядерная часть),
2) базальная мембрана эндотелиоцита,
3) базальная мембрана альвеолярного эпителия (мембраны м.б. слившимися)
4) альвеолоцит I типа (безъядерная часть),
5) сурфактантный альвеолярный комплекс (САК).

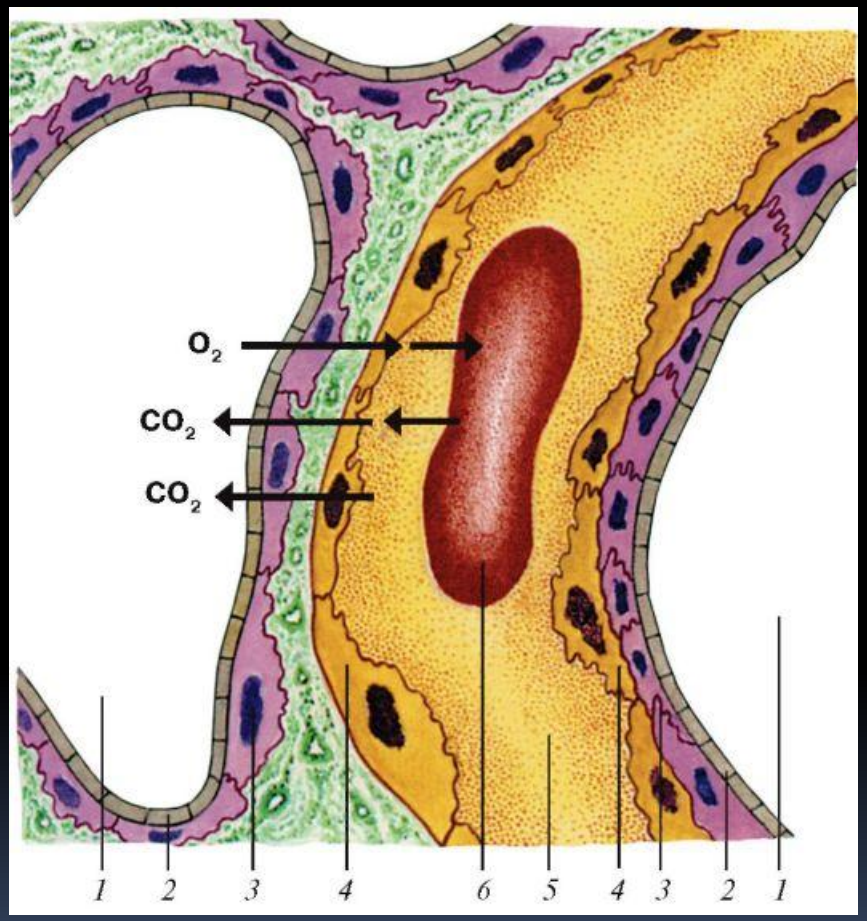

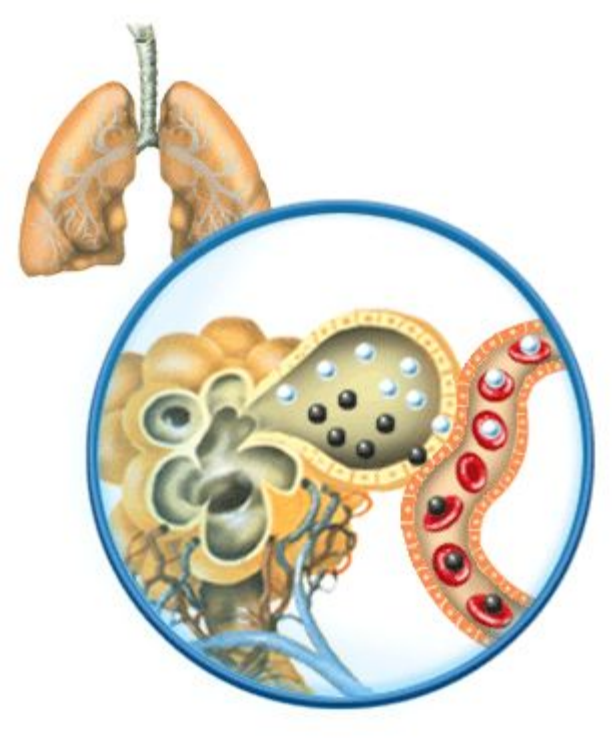

Эластический каркас легкого

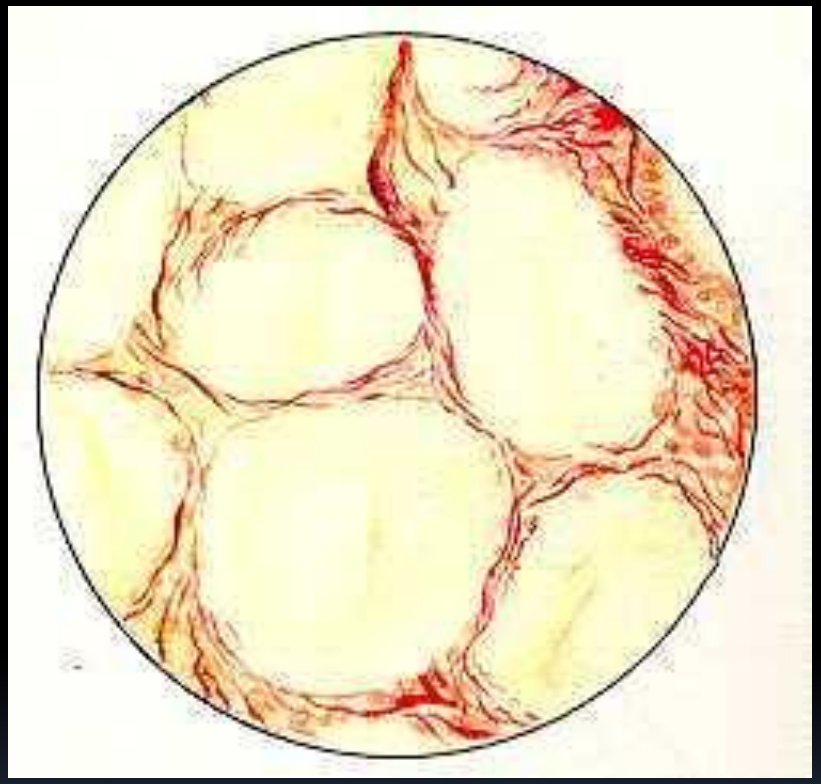

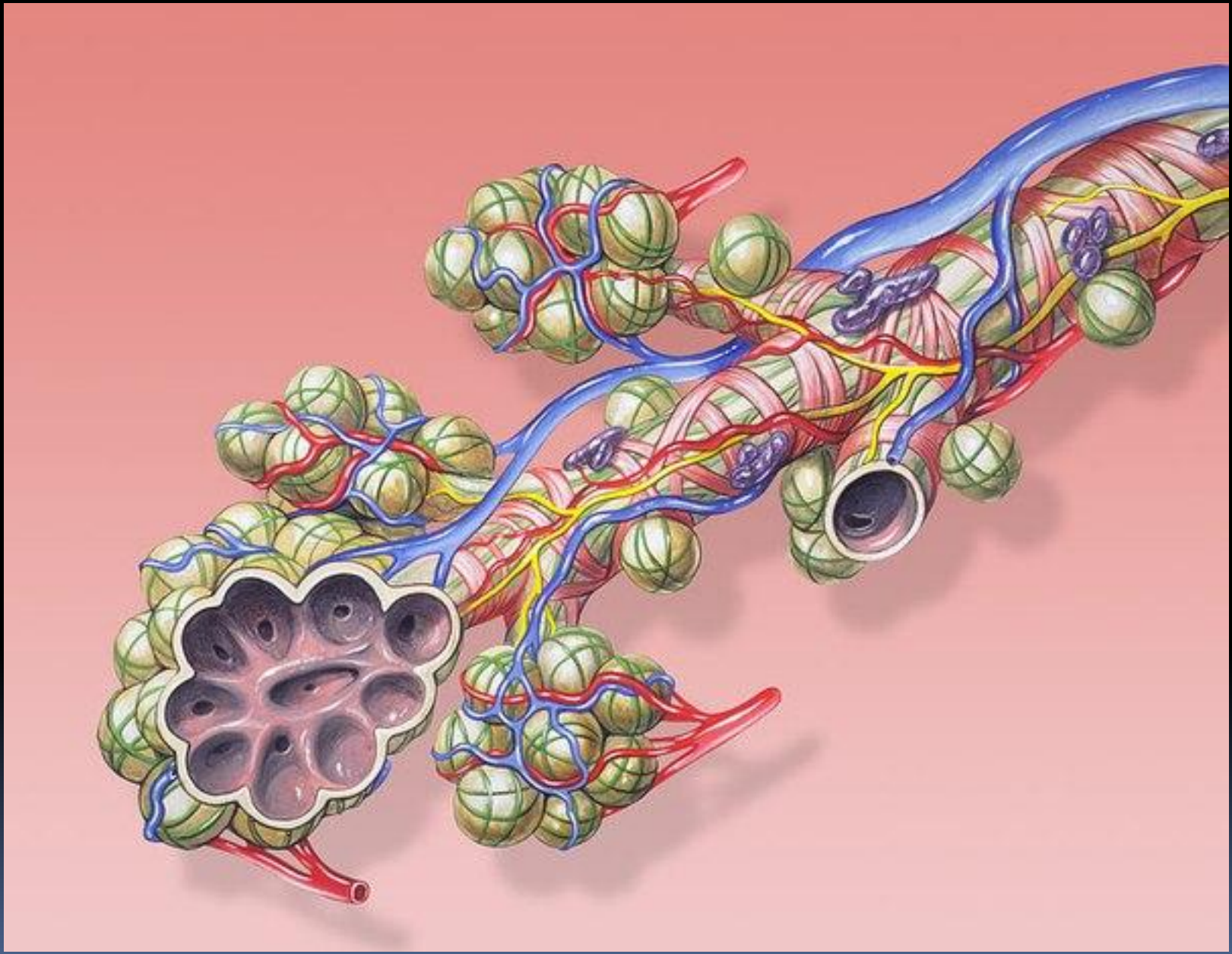

Плевра легкого

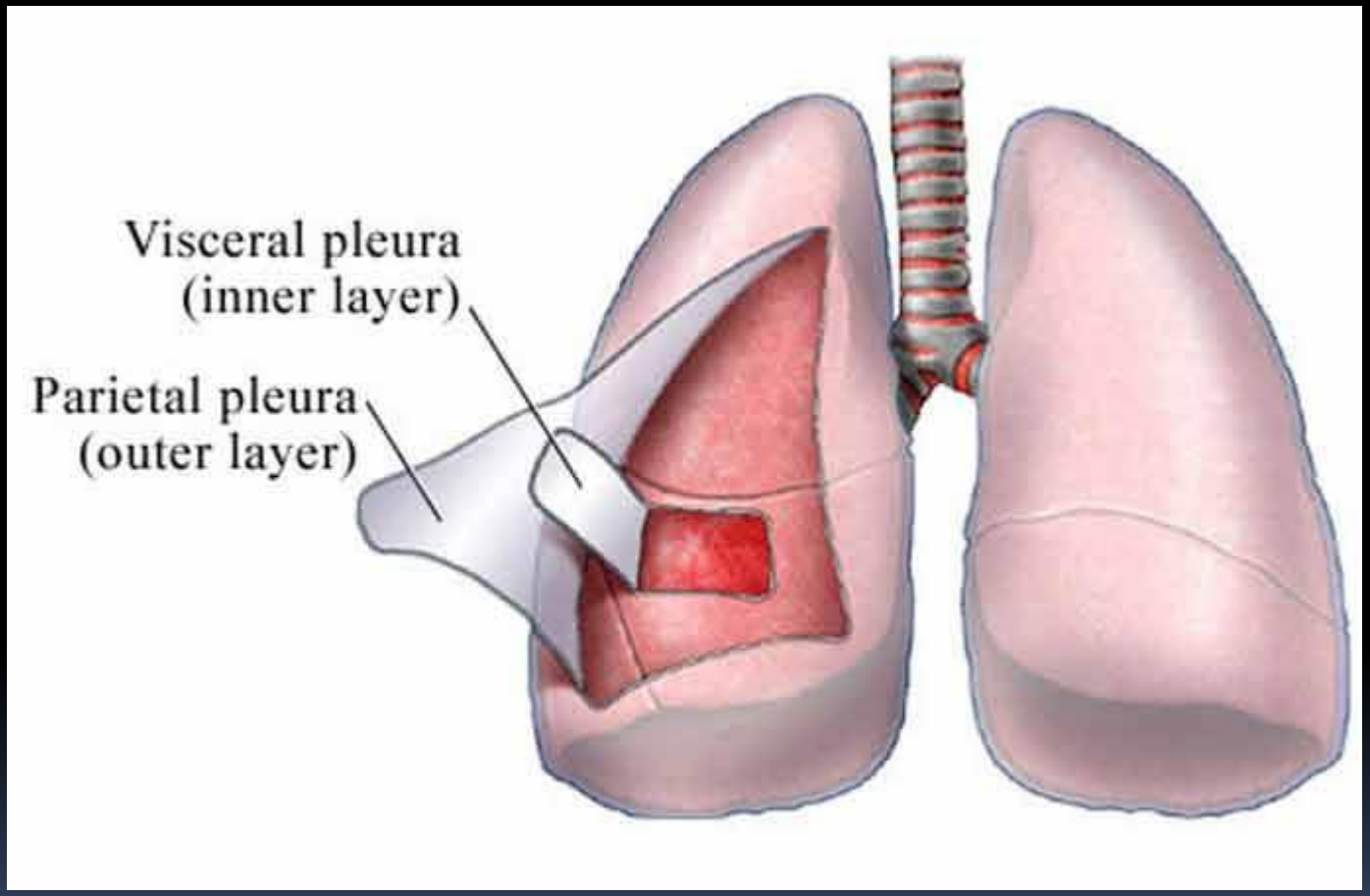

СПАСИБО ЗА ВНИМАНИЕ!