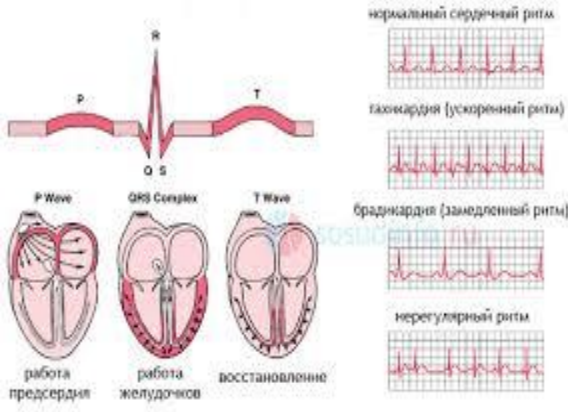

Интерактивная игра по ЭКГ

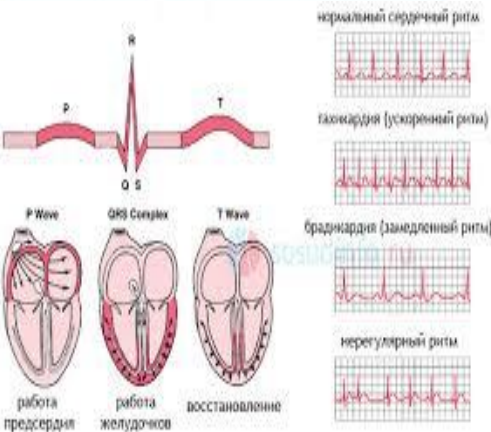


Автор игры : доцент кафедры интернатуры и резидентуры по терапии №3 КазНМУ им.С.Д.Асфендиярова Жангелова Ш.Б.

ССЫЛКИ

НАЧАТЬ ИГРУ

Электрокардиография

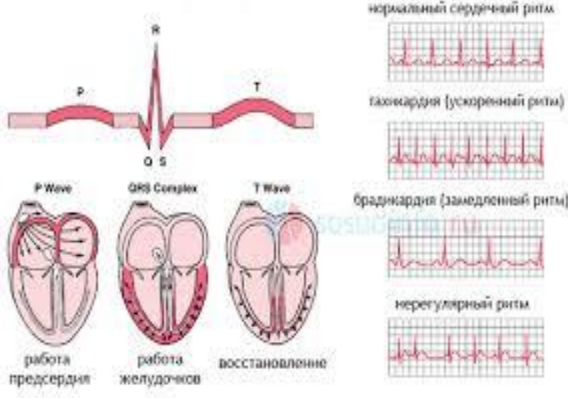


ЗУБЕЦ P	1 0	2 0	3 0	4 0	5 0
ИНТЕРВАЛ PQ	1 0	2 0	3 0	4 0	5 0
QRS	1 0	2 0	3 0	4 0	5 0
ST	1 0	2 0	3 0	4 0	5 0
ЗУБЕЦ T	1 0	2 0	3 0	4 0	5 0



ВЫХОД

ингибиторы АПФ



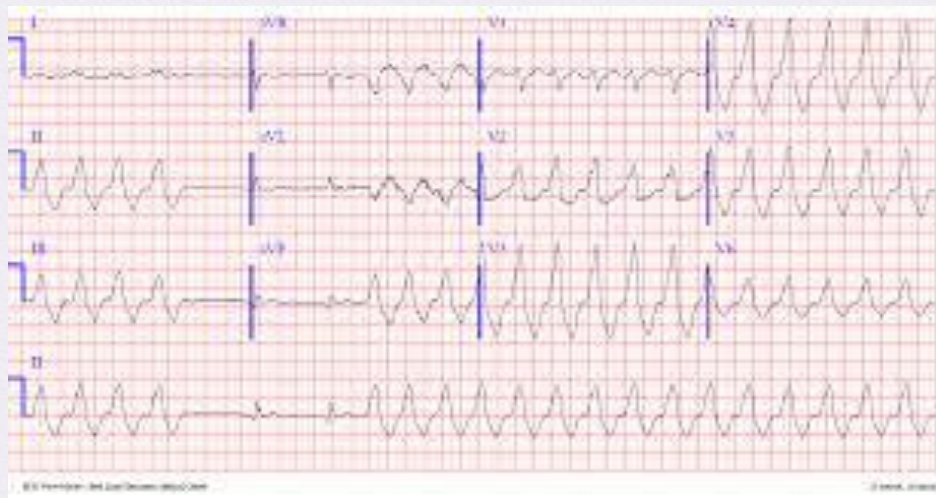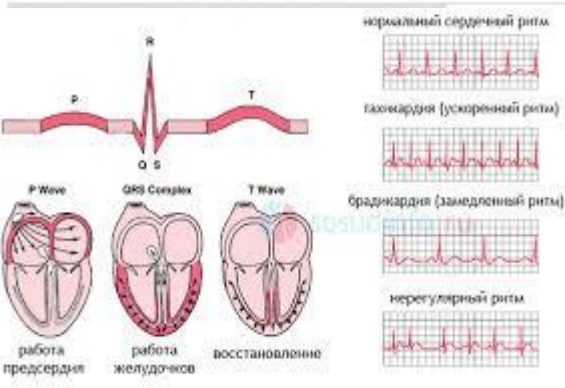
- Перечислите показания для назначения иАПФ



- *Артериальная гипертония*
- *ХСН*



зубец Р

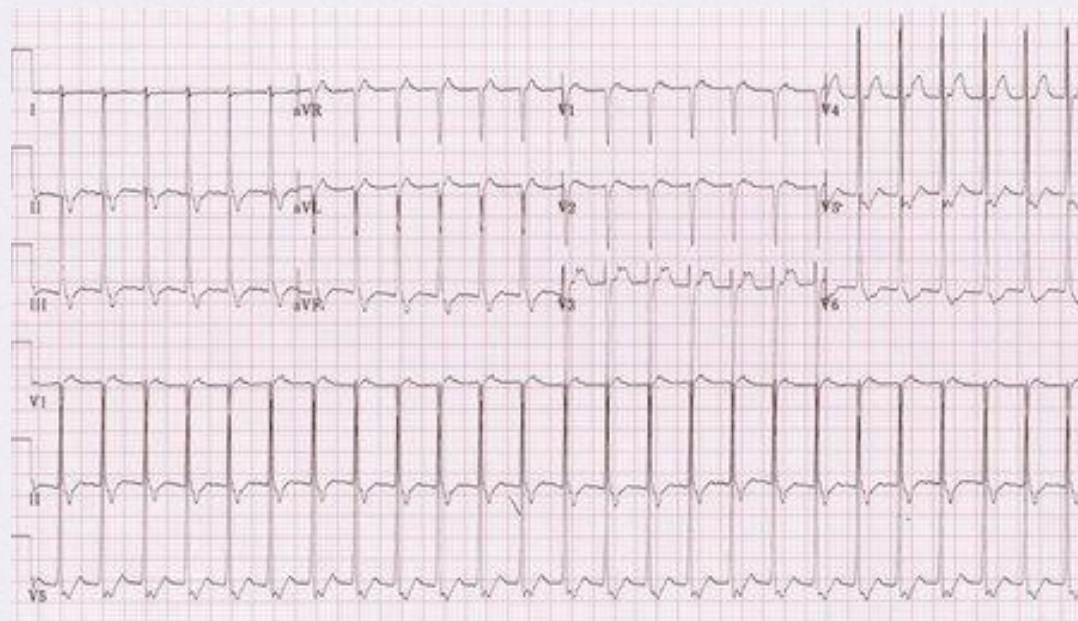
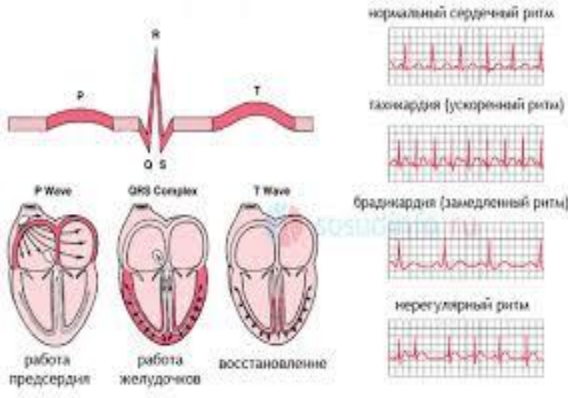


- Какая патология?
- ЭКГ критерии?

- Пароксизмальная желудочковая тахикардия*
- Отсутствие зубца Р*
- Уширенные желудочковые комплексы*
- Чсс 200 в мин*



Зубец Р



- какая патология?
- Назовите ЭКГ критерии?

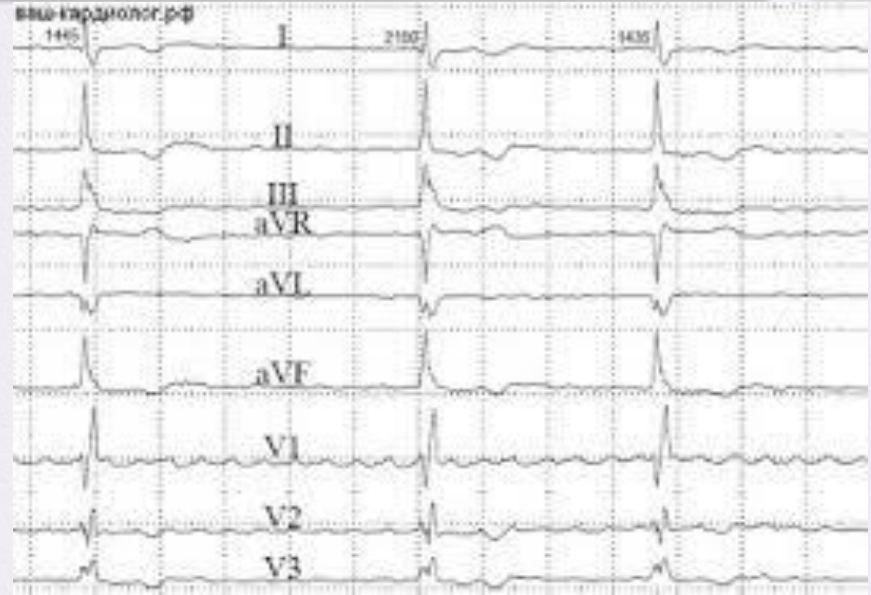
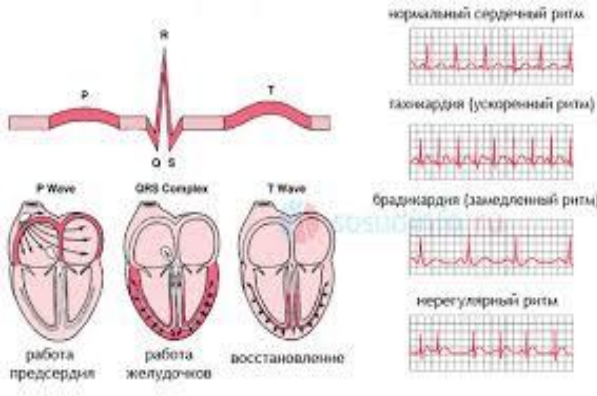
Пароксизмальная суправентрикулярная тахикардия

Чсс выше 200 в мин.

Зубец Р сливается с QRS

Желудочковый комплекс сливается с зубцом Р



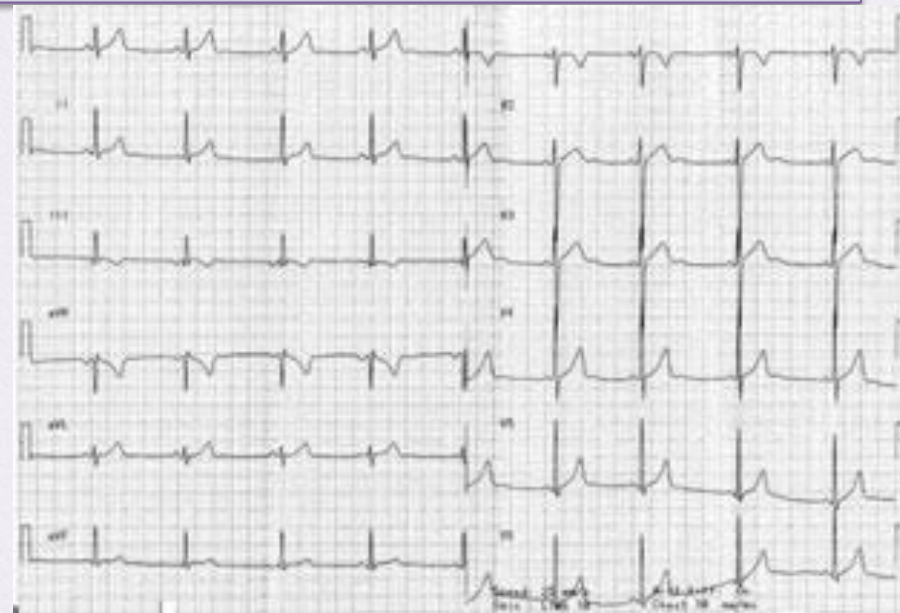
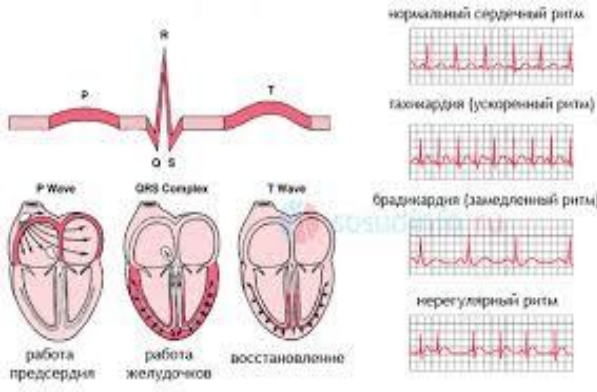


Какая патология?
ЭКГ критерии?

Фибрилляция предсердий
Отсутствие зубца Р
Разные интервалы RR



зубец Р



- Какая патология на ЭКГ ?
- Назовите ЭКГ критерии?

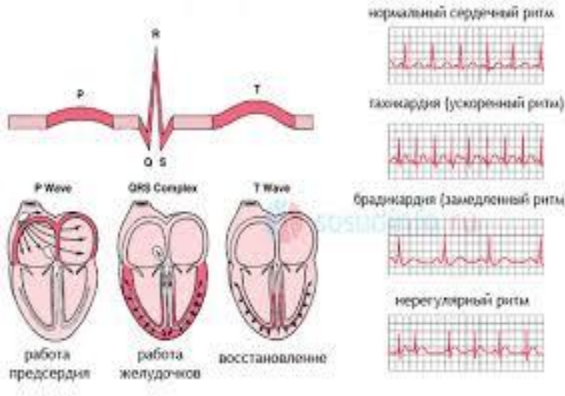
Миграция водителя ритма

- *P- разный в одном отведении,*
- *RR разные*

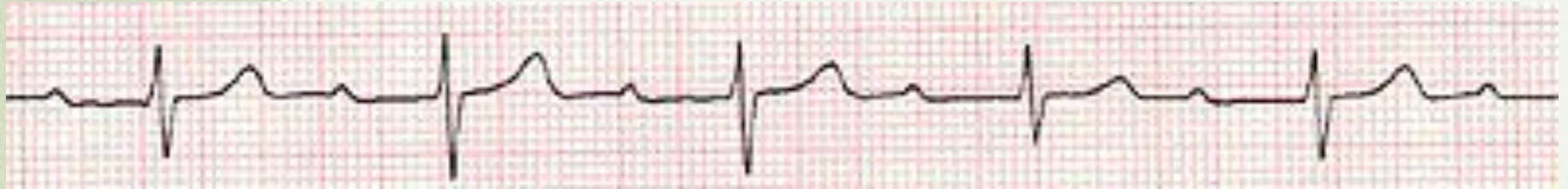

интервал PQ

10



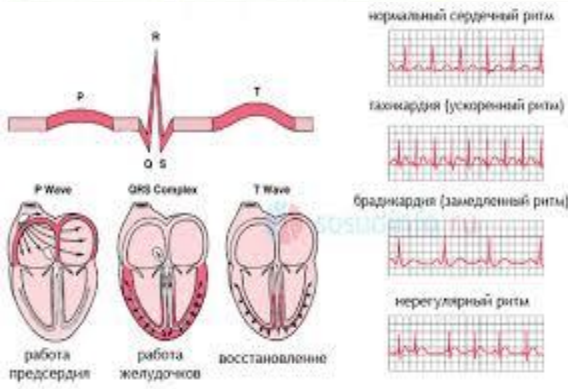
- почему равен интервал PQ в норме?
- Какая патология на ЭКГ



*продолжительность интервала –
0,12-0,20 сек
А-В блокада I степени*



интервал PQ



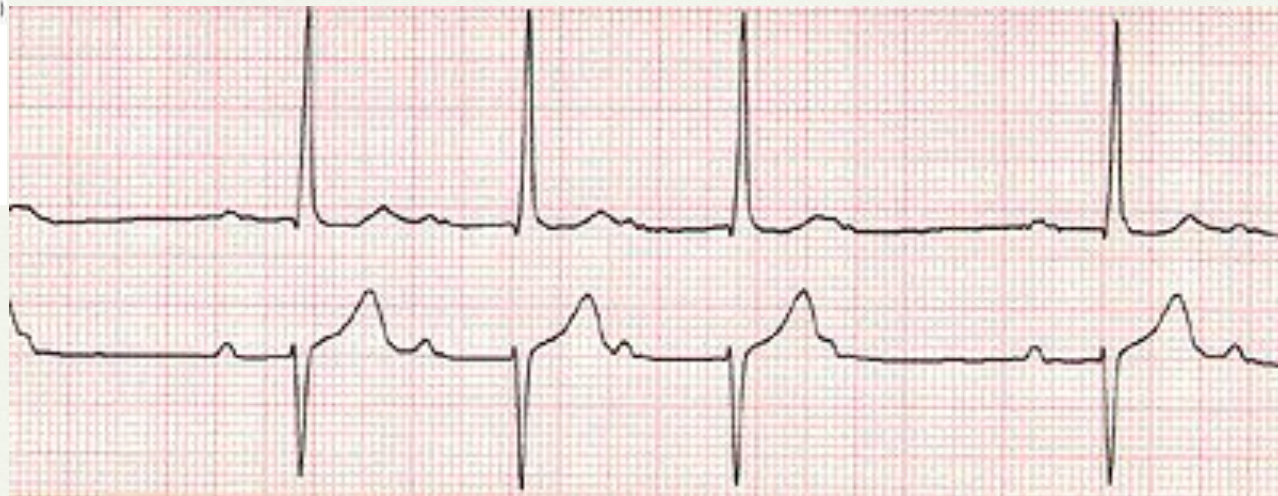
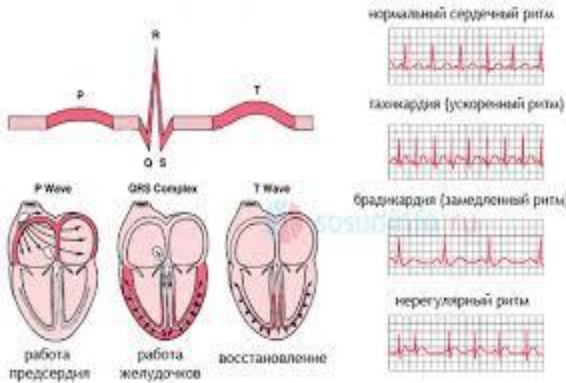
- Как называется удлинение интервала PQ ?
- Какой симптом при удлинении интервала PQ является показанием к имплантации электрокардиостимулятора?

- *A-V блокада*
- *Синкопэ, потеря сознания, обморок*



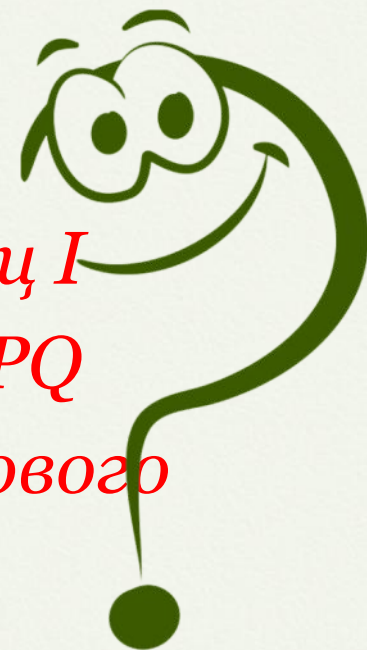интервал PQ

30



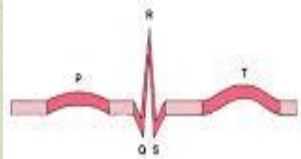
Какая патология?
ЭКГ критерии?

- АВ блокада второй степени, Мобитц I
- Постепенное удлинение интервала PQ
- Периодическое выпадение желудочкового комплекса (периодика Самойлова - Венкебаха)

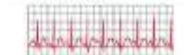

интервал PQ

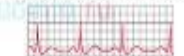Какая патология на ЭКГ?
ЭКГ критерии?



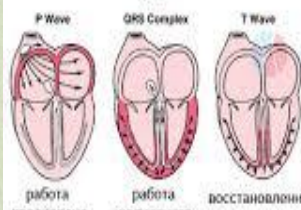
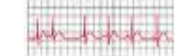тахикардия (ускоренный ритм)



брадикардия (замедленный ритм)



нерегулярный ритм



работа предсердия работа желудочков восстановление

Полная АВ блокада , третьей степени

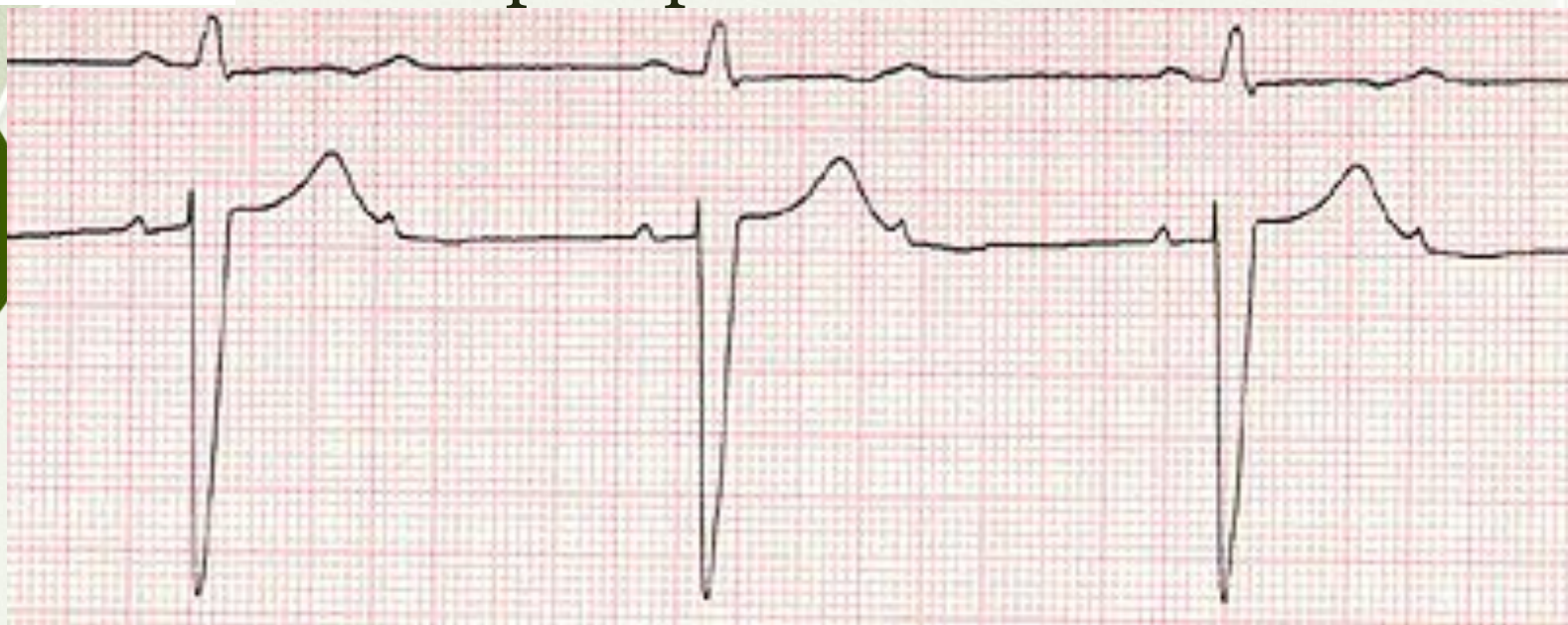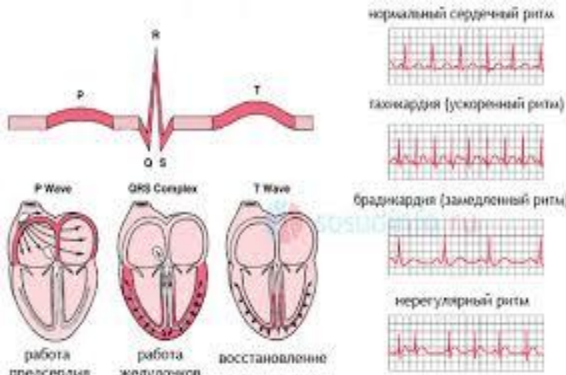
• Чсс 30-40 в мин.

• Полная разобщенность работы предсердий и желудочков (количество P больше QRS)



Интервал PQ

какая патология на ЭКГ?
ЭКГ критерии?

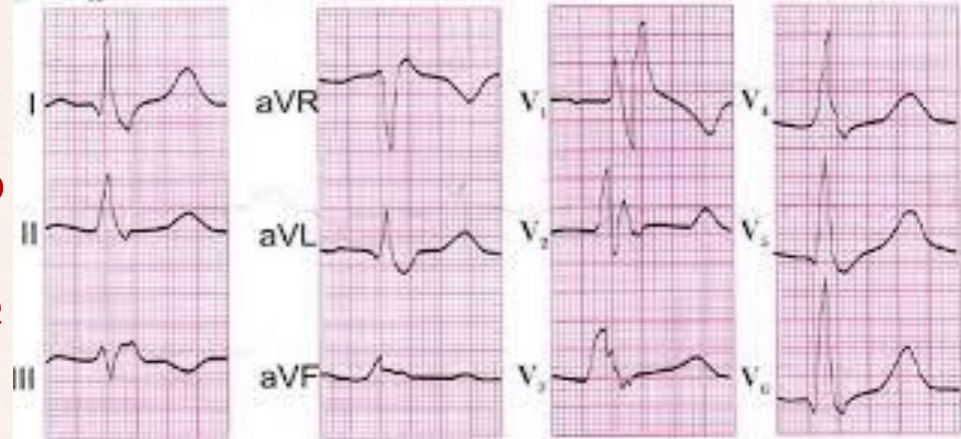
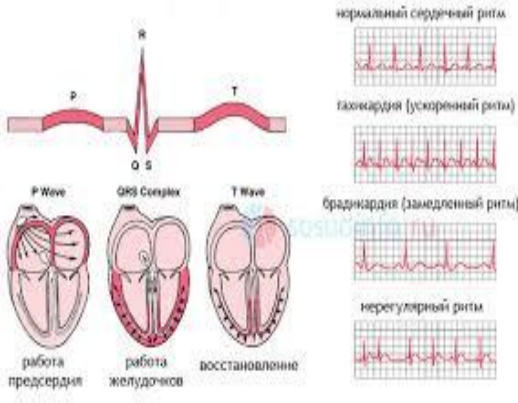


*AV блокада второй степени 2:1
Интервал PQ в пределах нормы
Количество P больше QRS в 2 раза*



КОМПЛЕКС QRS

10



Продолжительность QRS?
Как называется уширение QRS?
Какая патология на ЭКГ?

0,06-0,09 сек.

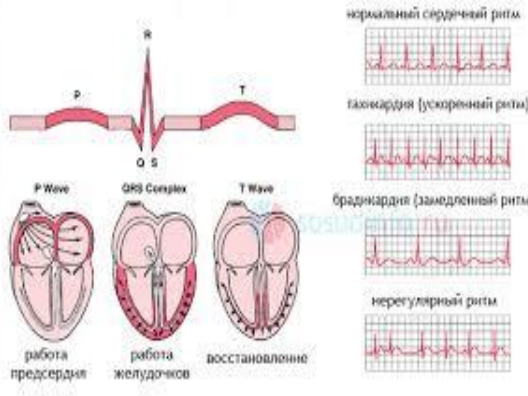
Блокады ножек пучка Гиса

Полная блокада правой ножки пучка Гиса



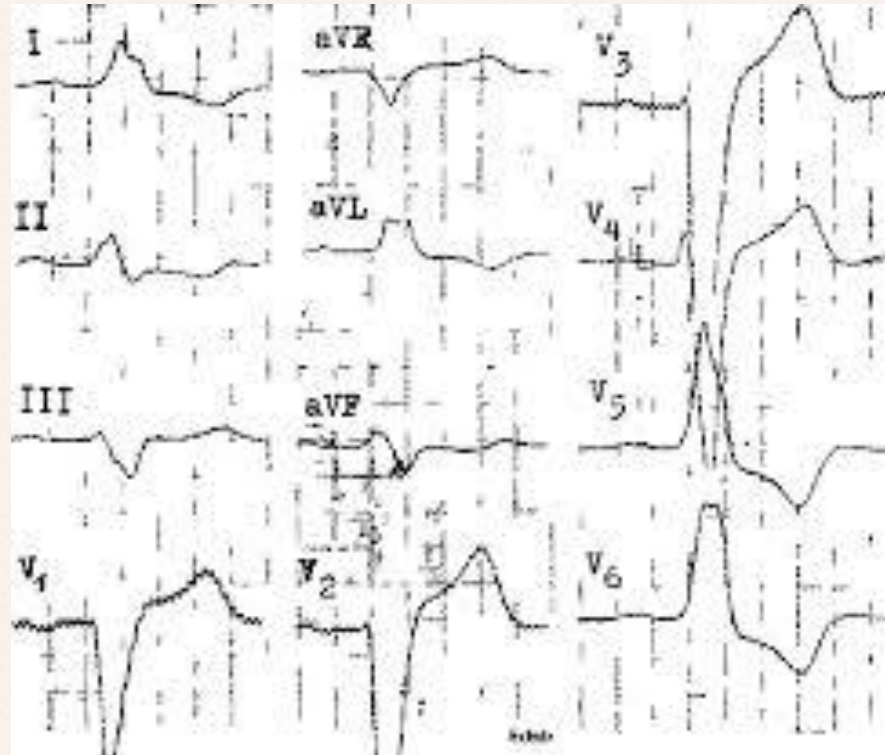
КОМПЛЕКС QRS

20

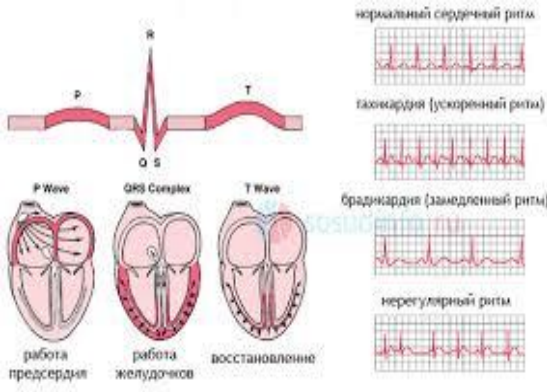


когда
наблюдается
уширение QRS?
Какая патология
на ЭКГ?

- *Блокады ножек пучка Гиса*
- *Желудочковая форма пароксизмальной тахикардии*
- *Желудочковые экстрасистолы*
- *ЭКС*
- *Полная блокада левой ножки пучка Гиса*



КОМПЛЕКС QRS

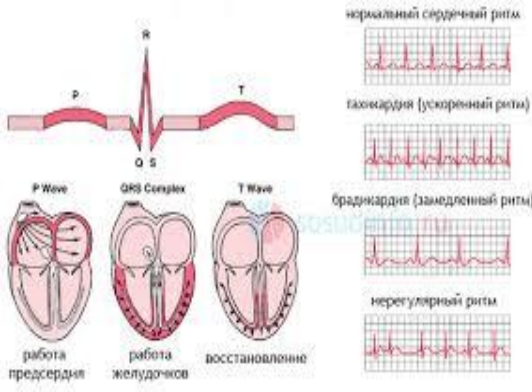


Назовите ЭКГ критерии полной блокады левой ножки пучка Гиса?

- *QRS шире 0,11 сек*
- *M-образный QRS в I, AVL, V5, V6; начало желуд.комплекса направлено вверх; в II, AVF, V1-2 направлено вниз («открытые ворота»); ВВО более 0,08-0,10 сек.*
- *Отсутствие q в I, AVL, V5, V6*
- *ЭОС смещена резко влево*



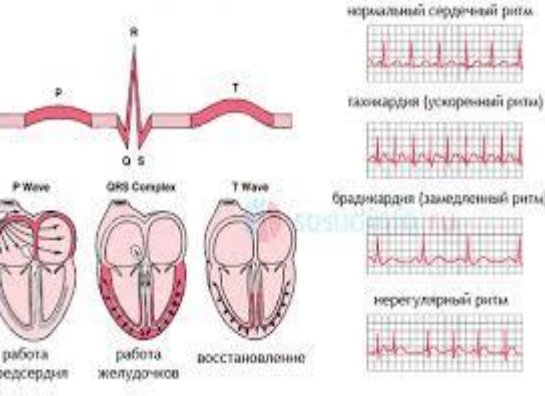
КОМПЛЕКС QRS



Назовите ЭКГ критерии полной блокады правой ножки пучка Гиса?

- *QRS шире 0,11 сек*
- *M-образный QRS в III, AVF, V1, V2; начало желуд.комплекса направлено вверх; в I, AVL, V5, V6 вниз; в («закрытые ворота»); ВВО более 0,08-0,10 сек.*
- *Широкий S в V5, V6*
- *ЭОС смещена резко вправо*





комплекс QRS

50

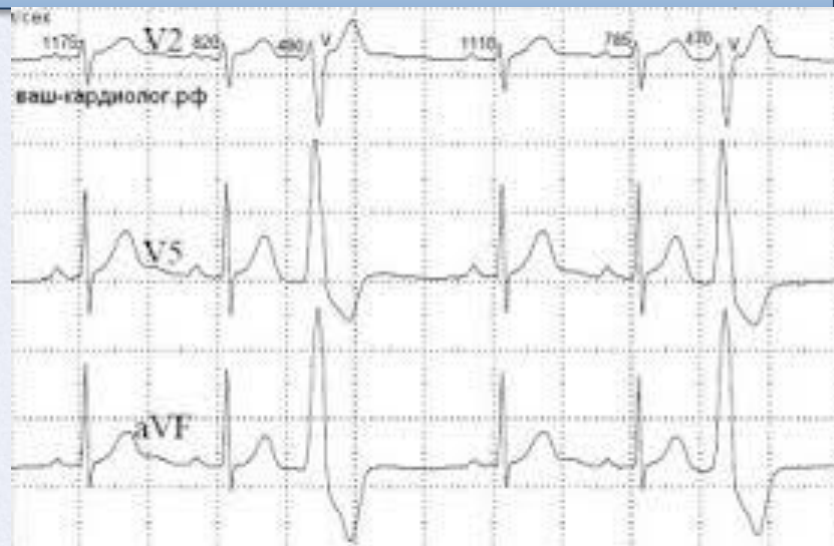
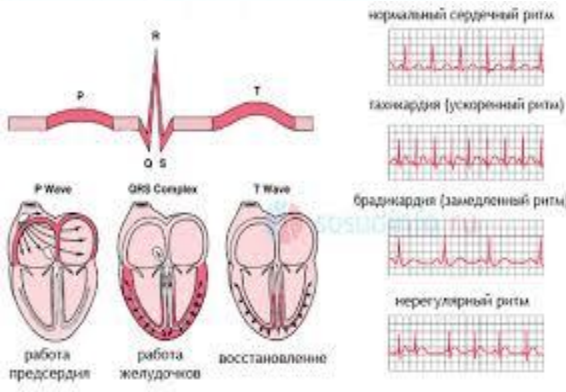
В каких случаях при наличии на ЭКГ признаков полной блокады левой ножки пучка Гиса ставят диагноз инфаркта миокарда или ОКС?



- При: 1. Остро возникшей блокаде ЛНПГ;
 2. При наличии ангинального приступа;
 3. При падении АД и ОССН;
 4. При положительном тесте на тропонин.



ЭКСТРАСИСТОЛИИ

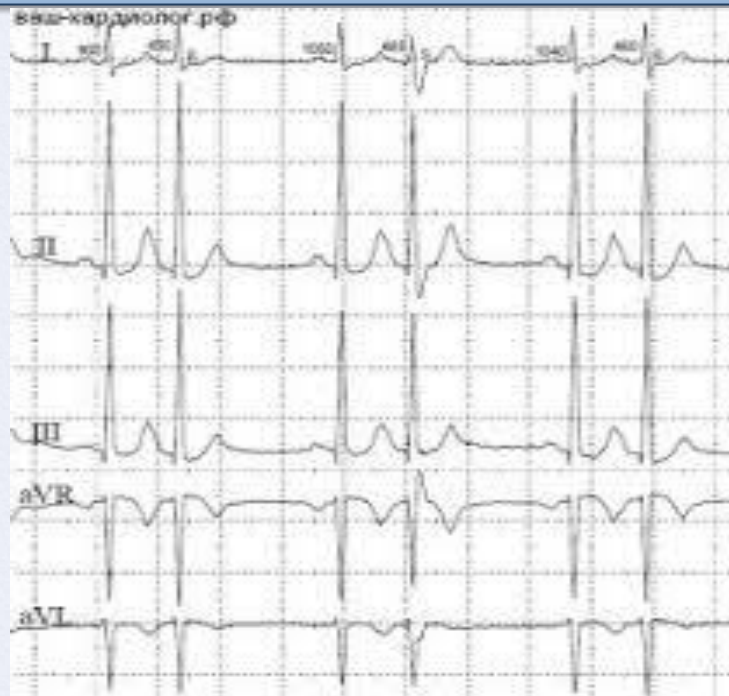
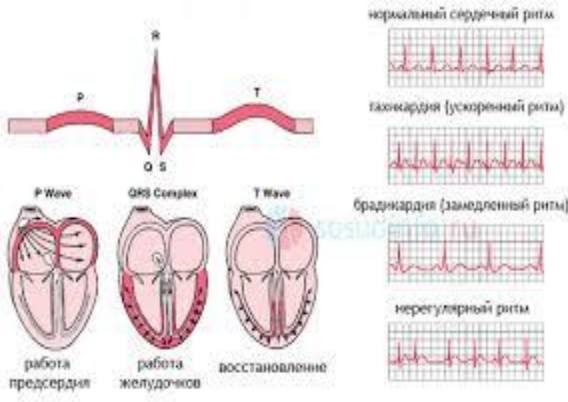


Ваша тактика при
наличии такой ЭКГ ?

*Госпитализация для определения
причины и подбора терапии*



ЭКСТРАСИСТОЛИИ



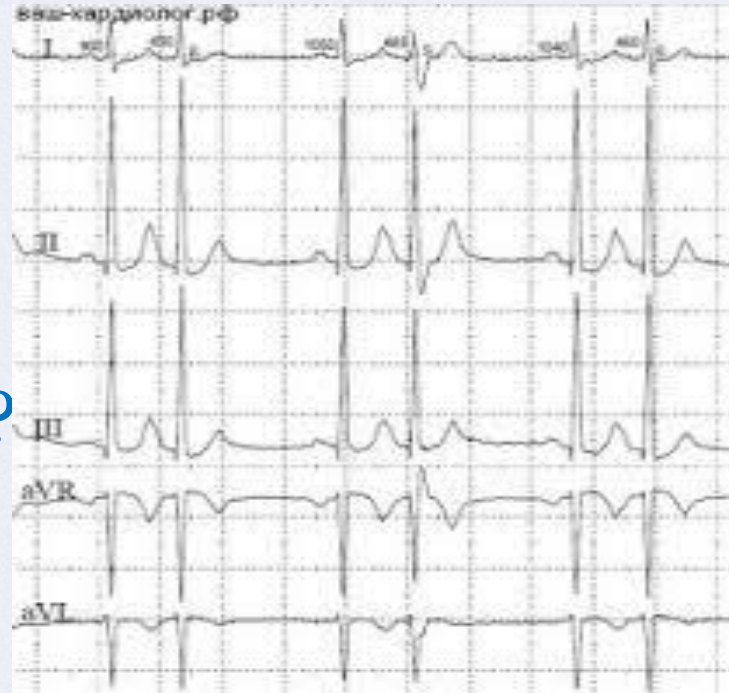
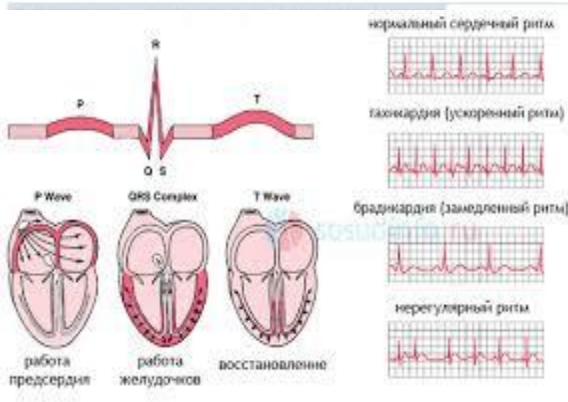
ЭТО - ?

*Суправентрикулярные экстрасистолы
типа бигемении*



ЭКСТРАСИСТОЛИИ

30

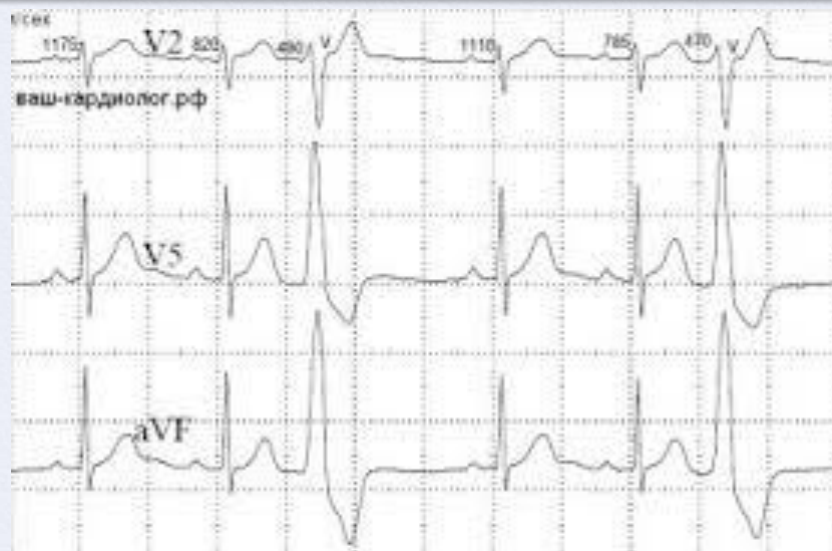
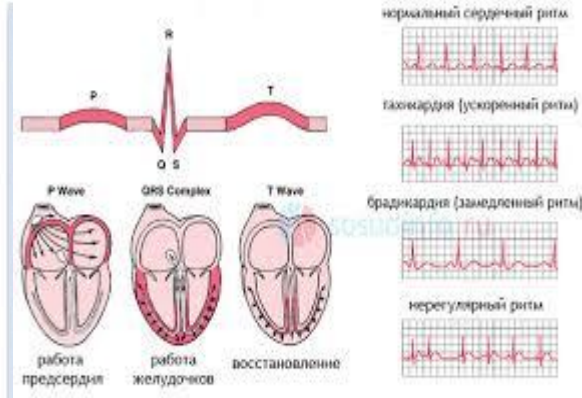


Класс по Лауну?

2



ЭКСТРАСИСТОЛИИ



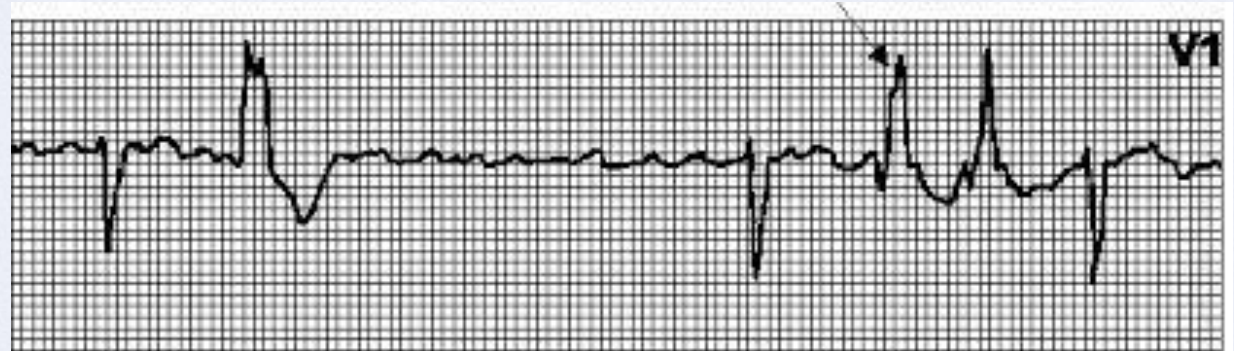
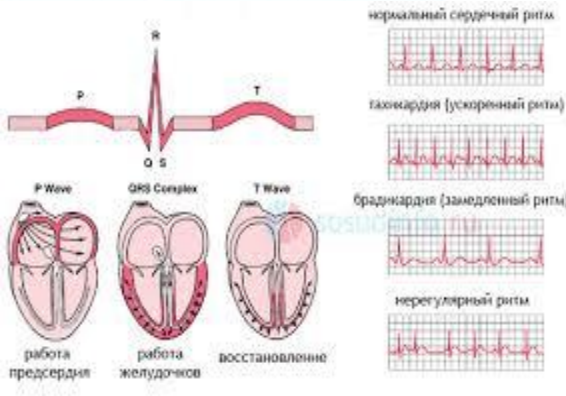
ЭТО - ?

*Синусовый ритм, прерывается
 желудочковыми экстрасистолами
 типа бигемении*



ЭКСТРАСИСТОЛИИ

50



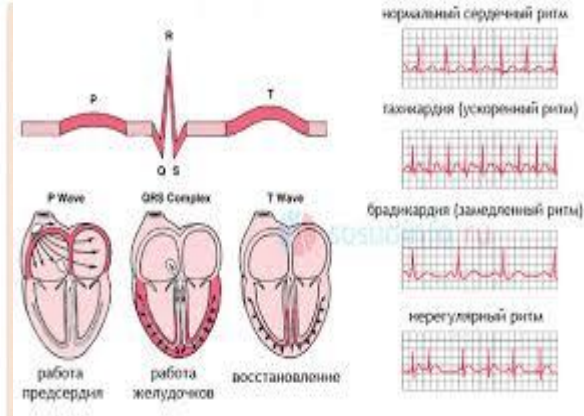
Класс по Лауну?

4 А

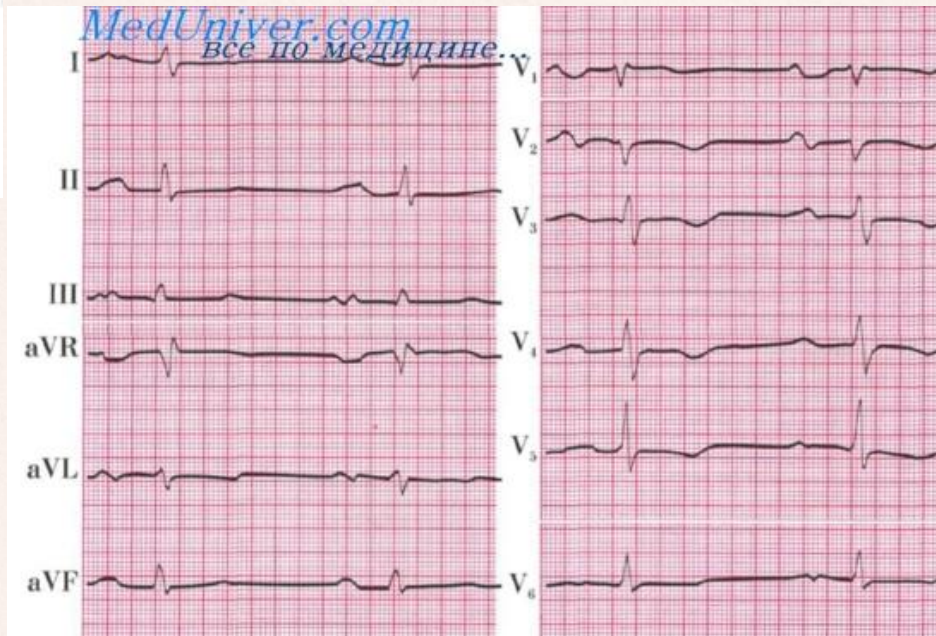


ГИПЕРТРОФИИ

10

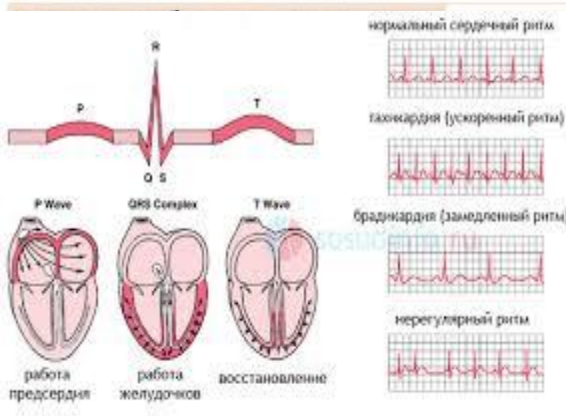


Это - ?



*Гипертрофия левого предсердия
P-mitrale*



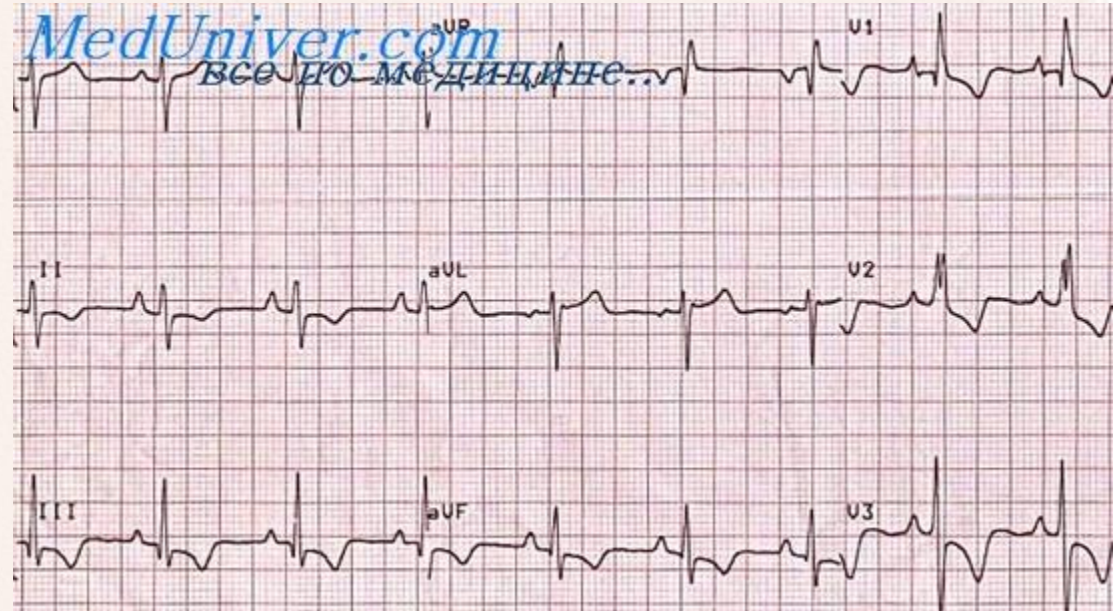
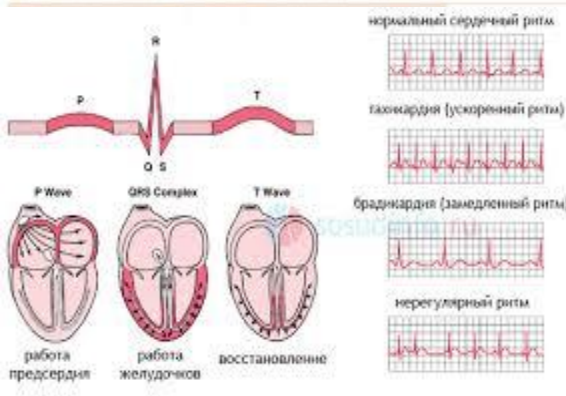


Перечислите ЭКГ критерии P-pulmonale:

ЭКГ критерии P-pulmonale:

- *высокий симметричный остроконечный зубец PII, III и aVF.*
- *Высота патологического зубца P превышает 2-2,5 мм (клеточки);*
- *Ширина зубца P не увеличена.*



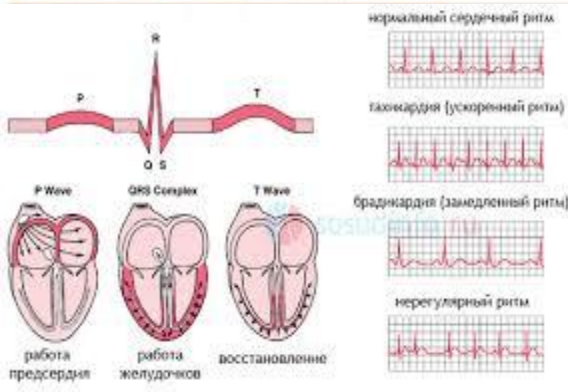


Гипертрофии
каких отделов вы
видите?

*Гипертрофия правого предсердия и
правого желудочка*



ГИПЕРТРОФИИ



Перечислите ЭКГ критерии гипертрофии левого желудочка:

ЭКГ критерии гипертрофии левого желудочка:

R в $V_{5,6}$

S в $V_{1,2}$

R в $V_{5,6} > R$ в V_4

Поворот по часовой (ПЗ в V_4)

$R V_{5,6} + S V_1 > 35 \text{ mm} (> 40 \text{ лет})$

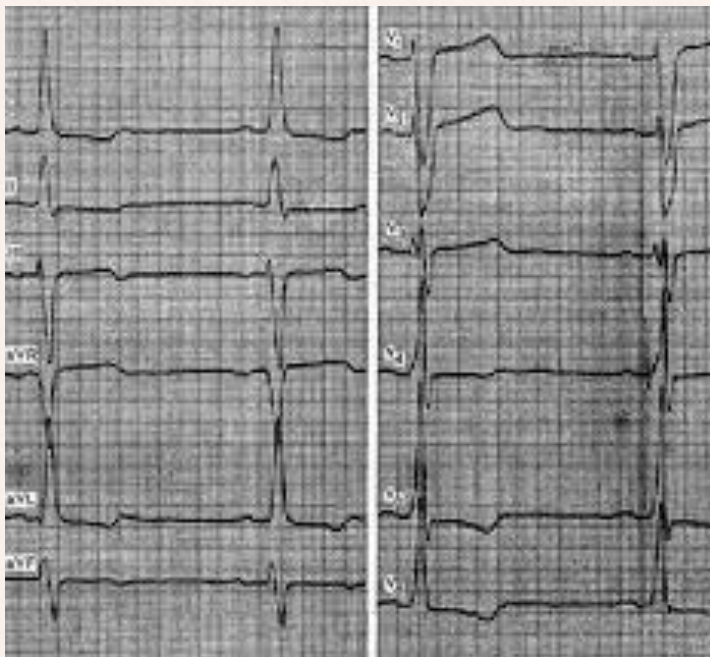
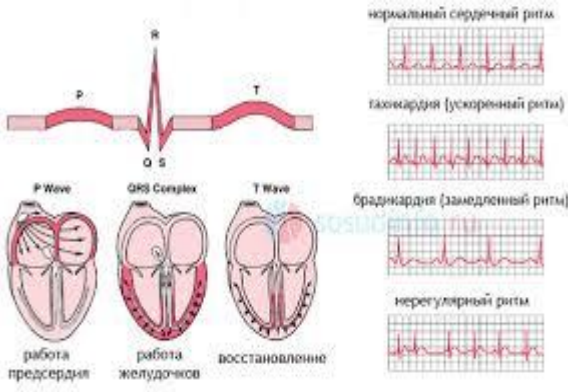
$> 45 \text{ mm} (\text{до } 40 \text{ лет})$

$R V_{5,6} > 25 \text{ mm}$

Поворот электрической оси влево



ГИПЕРТРОФИИ



Расшифруйте ЭКГ:

Синусовая брадикардия

Смещение ЭОС влево. Гипертрофия левого желудочка с систолической перегрузкой.





ИНТЕРНЕТ - РЕСУРСЫ

Идея кнопки «домик»

Знак вопроса

Мудрая сова

Разделитель





Игра составлена доцентом Жангеловой Ш.Б. по Шаблону презентации



Автор шаблона

Ранько Елена Алексеевна
учитель начальных классов
МАОУ лицей №21
г. Иваново

Сайт: <http://elenaranko.ucoz.ru/>

Слайд не удалять!

