

**ЭКГ- диагностика инфаркта
миокарда.**

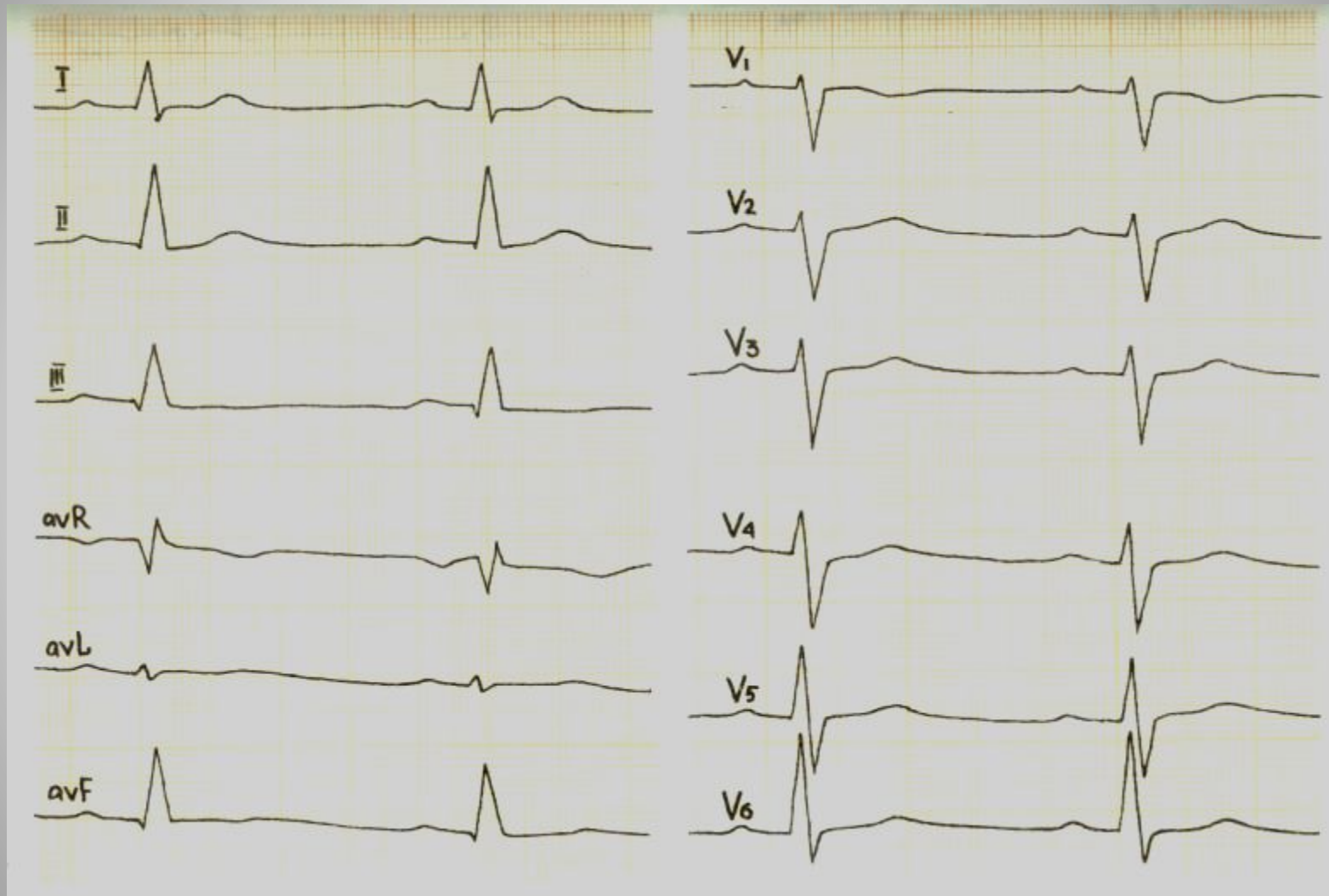
**Значение ФКГ в диагностике
пороков сердца.**

Основы эхокардиографии

Синдром очагового поражения миокарда

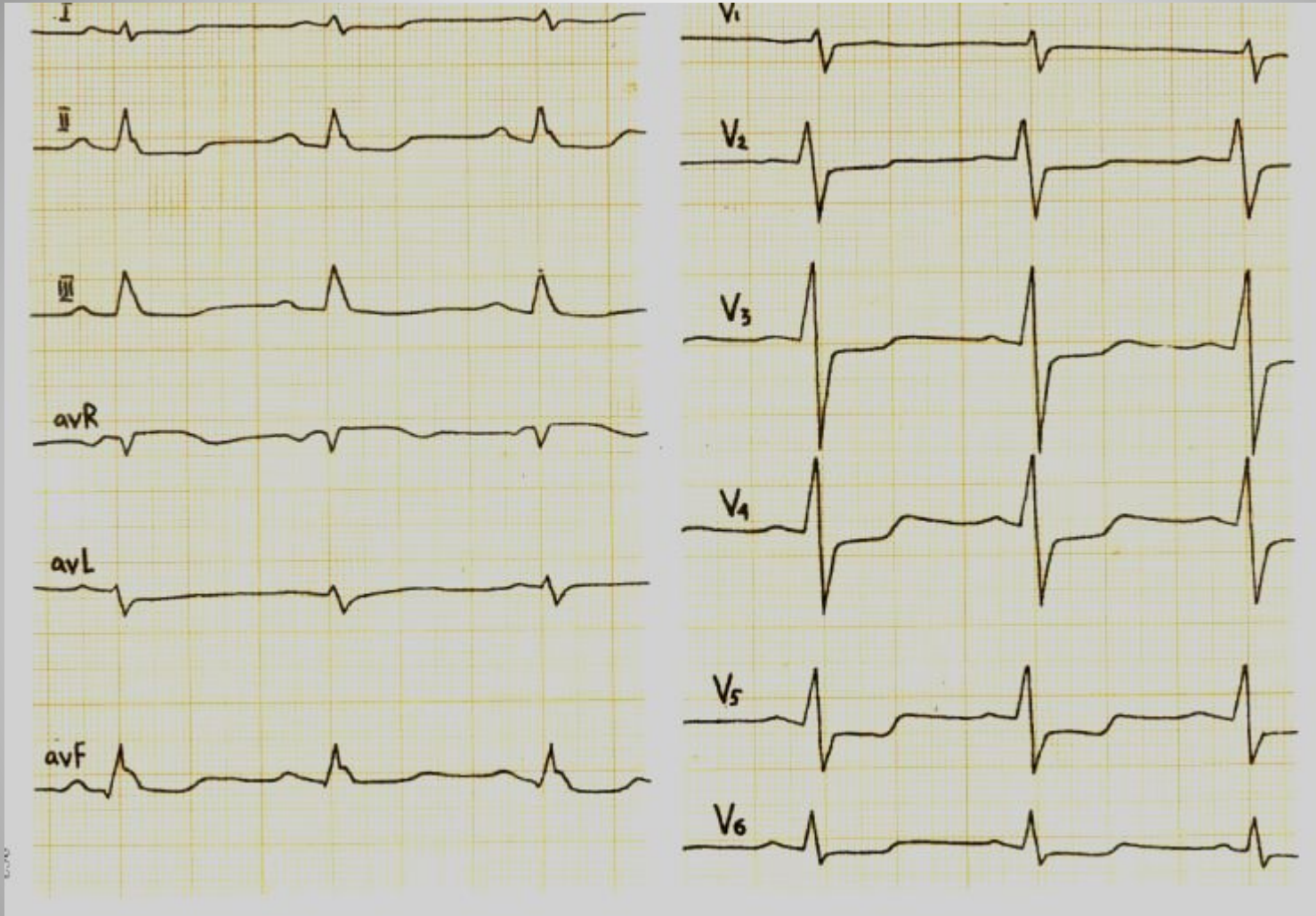
Под очаговым поражением миокарда подразумевается локальное нарушение кровообращения в определенном участке сердечной мышцы с нарушением процессов деполяризации и реполяризации и появлением синдрома ишемии, повреждения и некроза

Нормальная ЭКГ



Ритм синусовый, ЧСС = 66 в мин, ЭОС не отклонена

Ишемия миокарда




ЭКГ во время приступа стенокардии. В отведениях aVL, V2-V6 горизонтальная депрессия ST до 2 мм, что свидетельствует о субэндокардиальной ишемии переднеперегородочной области левого желудочка

Признаки инфаркта миокарда

- 1) Очаговость
- 2) Дискордантность
- 3) Изменчивость

ЭКГ-признаки ИМ на различных стадиях



Острая стадия – ST и T слиты в одну волну (монофазный потенциал повреждения).
Длится от нескольких часов до нескольких суток с начала инфаркта



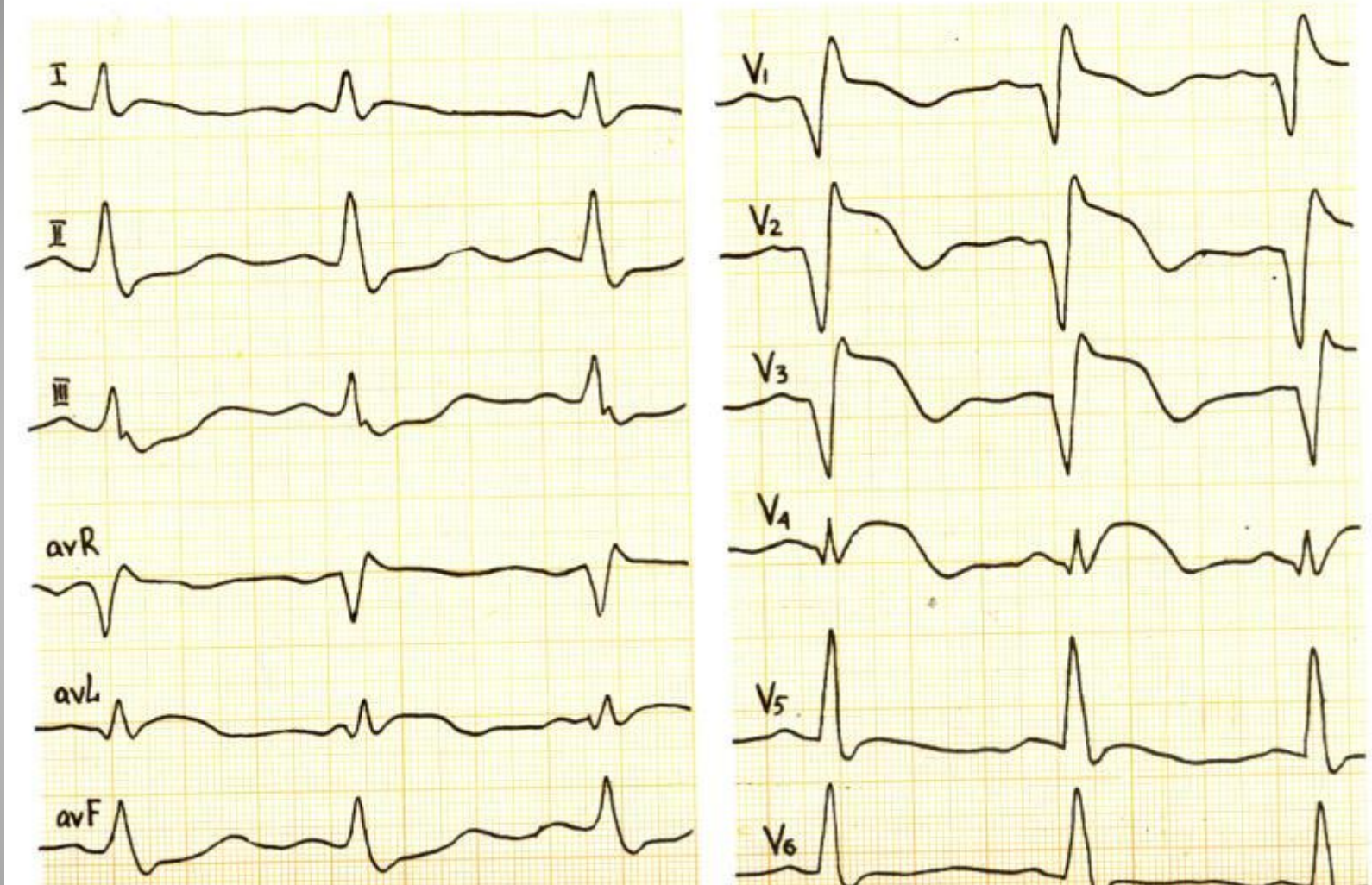
Подострая стадия – глубокий Q, малый R, начинает дифференцироваться отрицательный T. Длится 1-3 недели от начала инфаркта



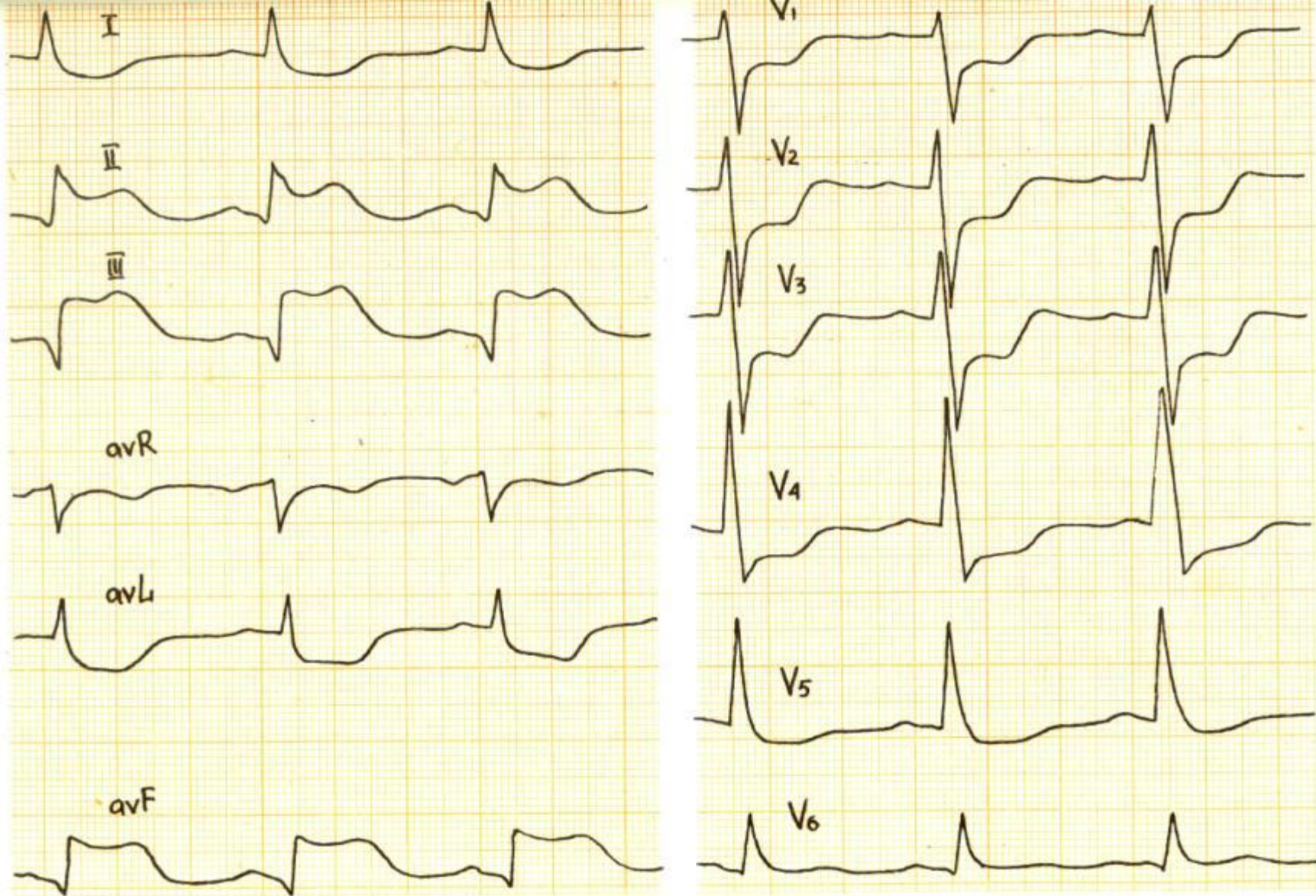
Восстановительная стадия – глубокий Q, ST на изолинии, T отрицателен (ишемический T).
Длительность – 2-6 недель от начала инфаркта



Стадия рубцевания – глубокий и уширенный Q, отрицательный T. Данные изменения могут оставаться постоянно



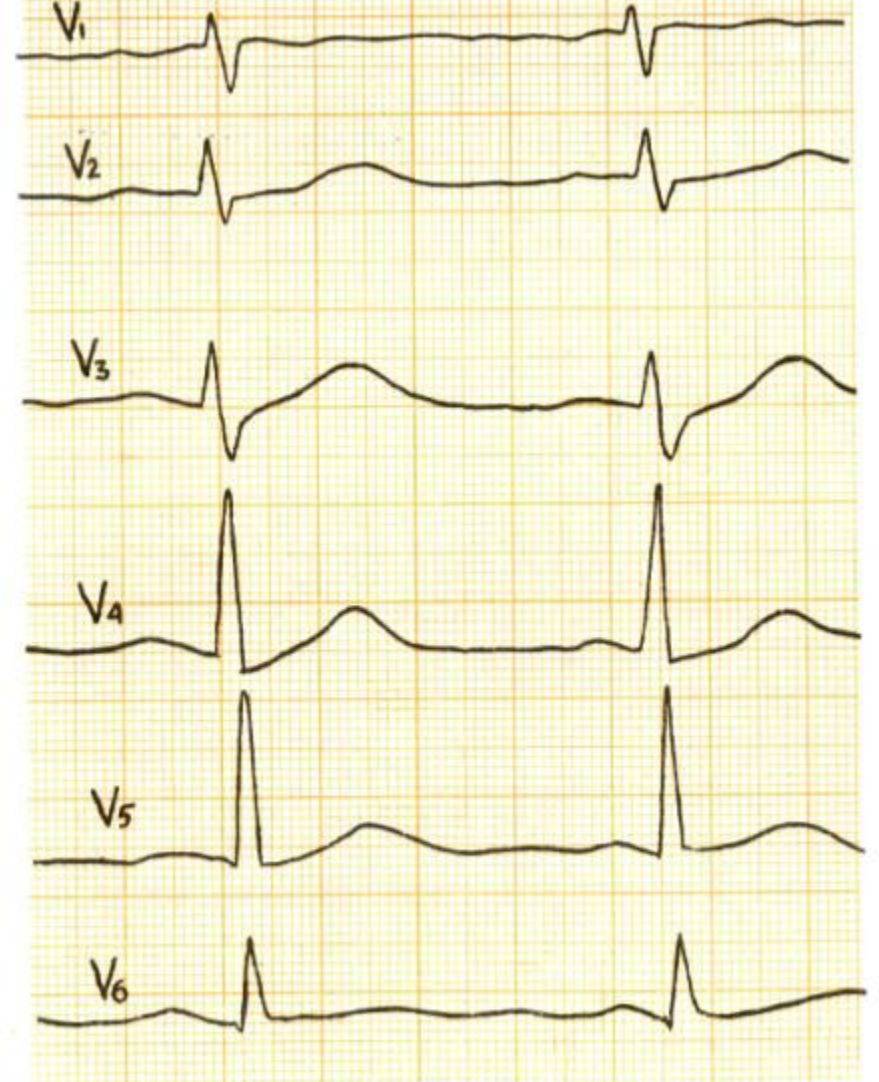
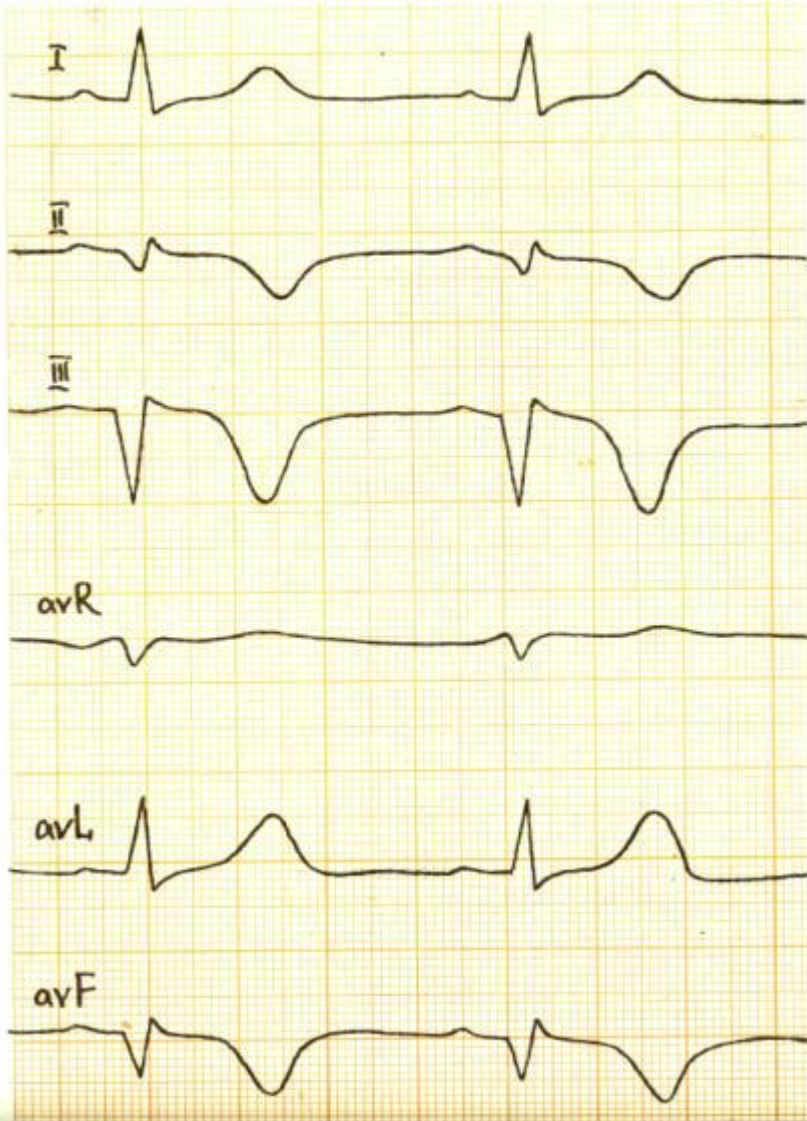
Переднеперегородочный ИМ.

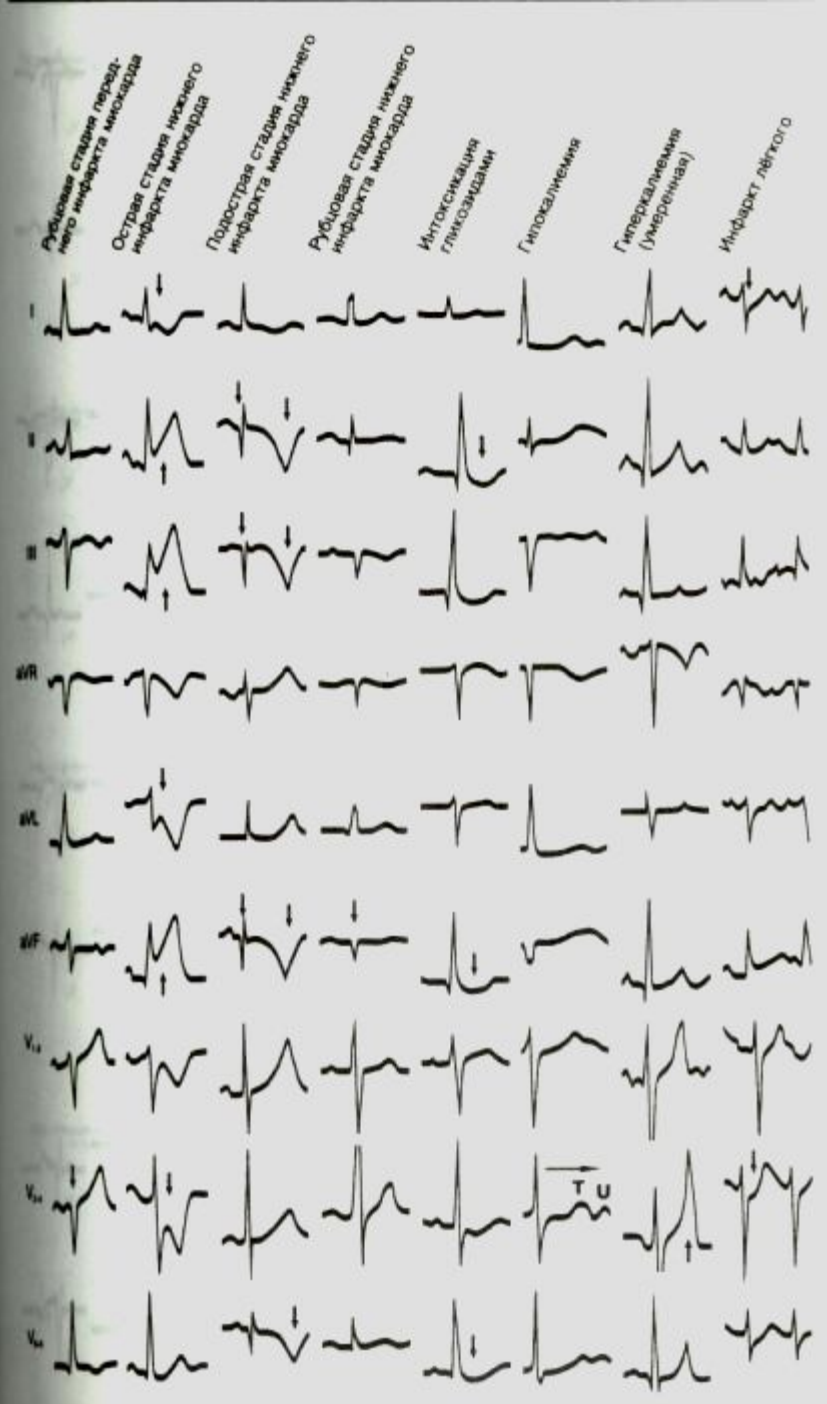
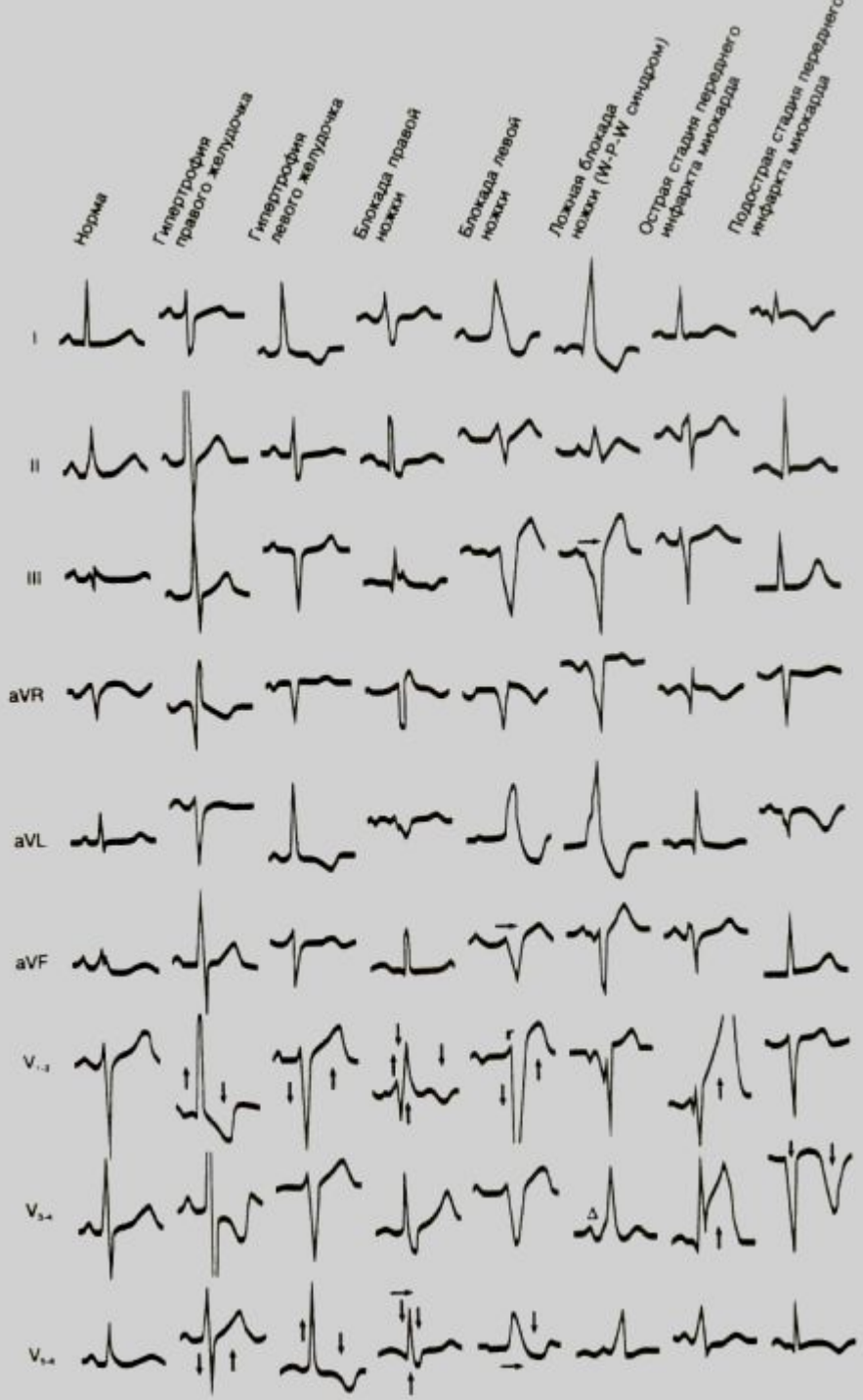


Задний ИМ в острой стадии
в II-III, avF зарегистрированы патологические зубцы Q, подъем ST по типу
монофазной кривой. Дискордантное смещение сегмента ST в I, avL, V1-V4

Динамика заднего инфаркта миокарда

242

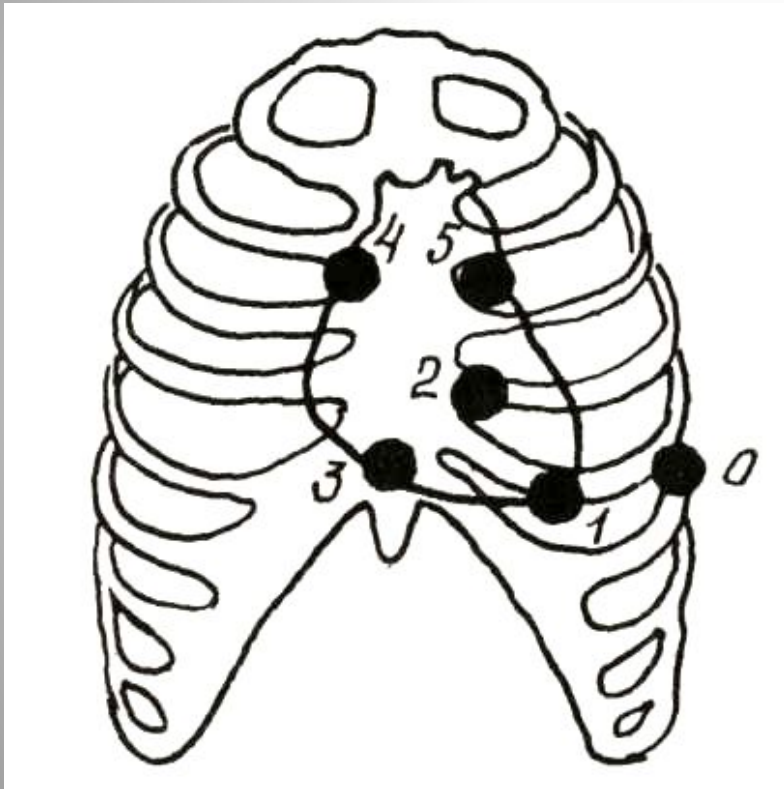




Фонокардиография (ФКГ)

Фонокардиография является методом графической регистрации звуковых колебаний, возникающих при работе сердца

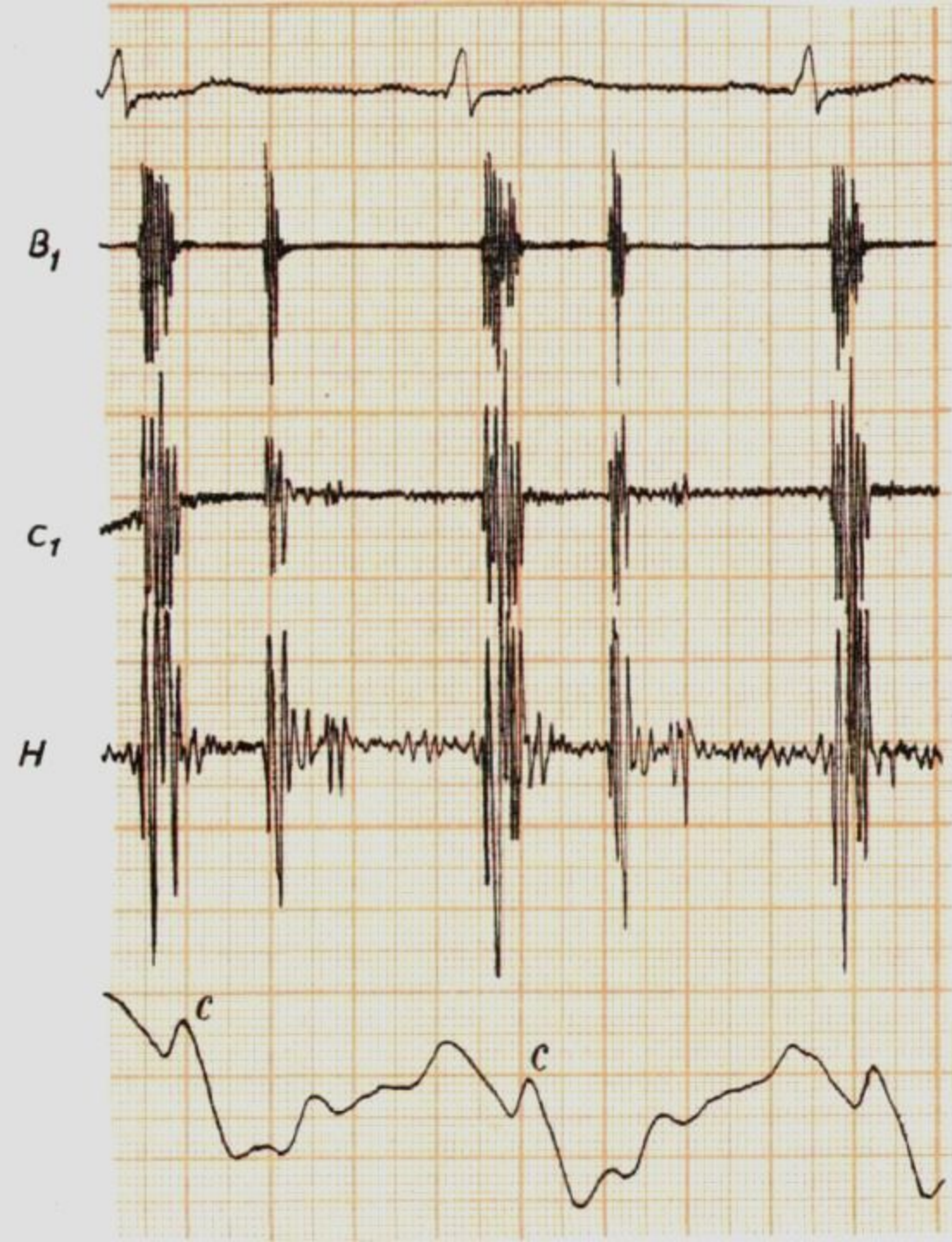
Расположение на грудной клетке стандартных точек для записи фонокардиограммы



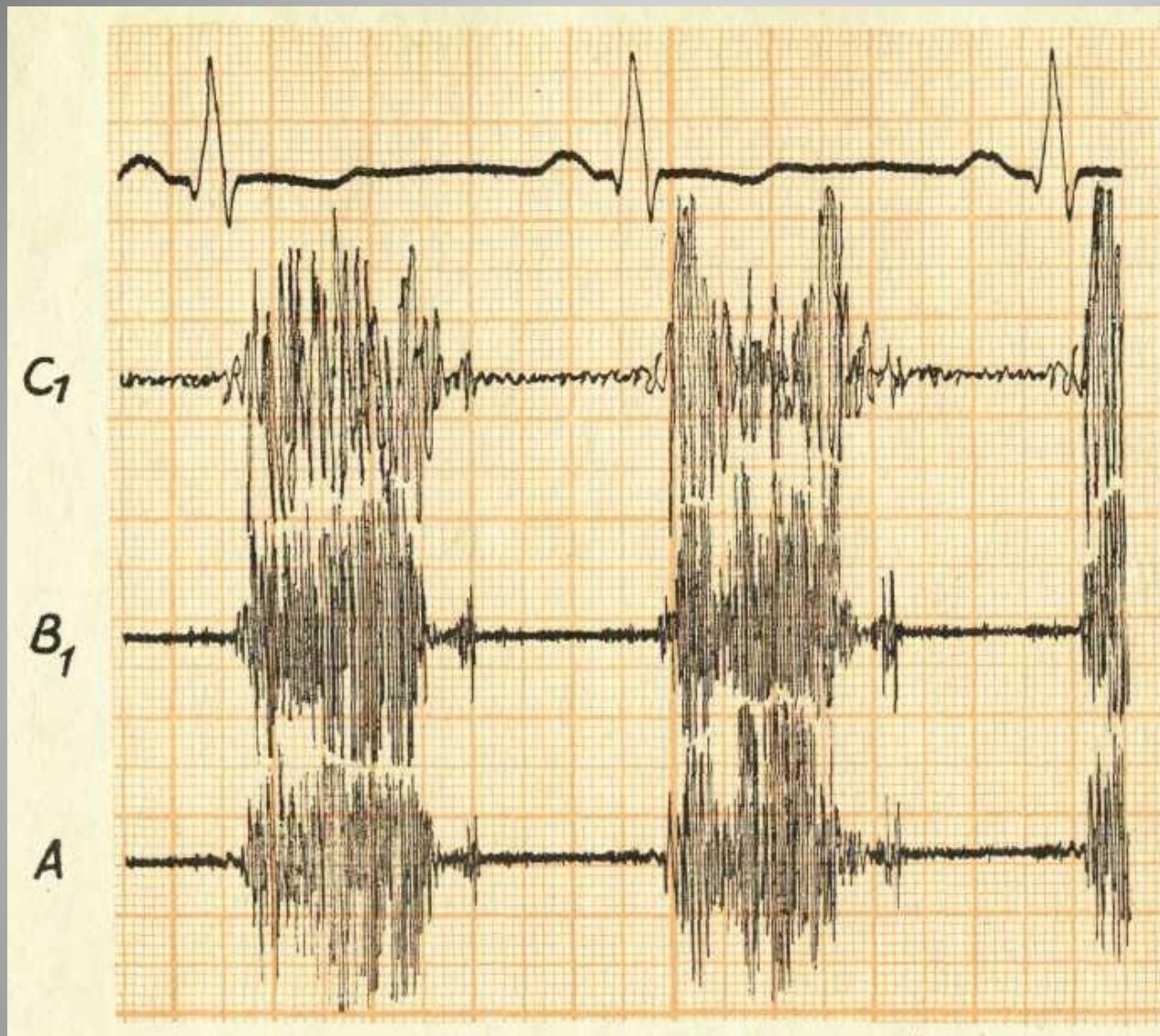
- 1 — над верхушкой сердца;**
- 2 — в области проекции митрального клапана;**
- 3 — в области проекции трикуспидального клапана;**
- 4 — над аортой;**
- 5 — над легочной артерией;**
- 0 — нулевая точка**

Нормальная ФКГ

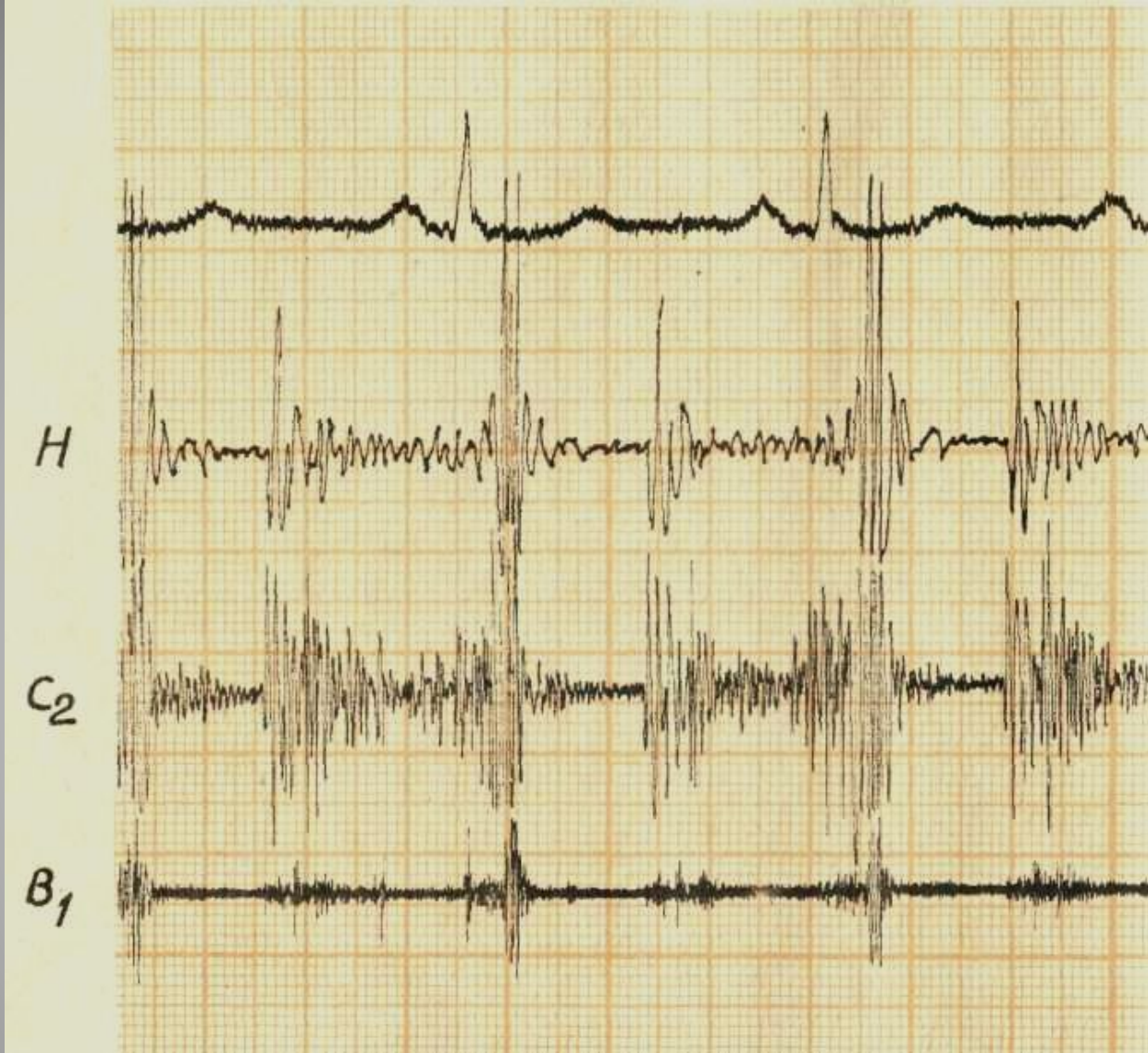- Величина интервала Q — I тон равна 0,02 — 0,06 с (реже — до 0,07 с)
- Начало II тона соответствует концу зубца T ЭКГ и в норме может опережать это положение не более чем на 0,02 с или отставать от него не более чем на 0,04 с



Фонокардиограмма здорового человека 29 лет (верхушка сердца) I тон состоит из высокочастотных осцилляций большой амплитуды, возникает через 0,07 с после начала желудочкового комплекса ЭКГ. II тон появляется через 0,02 с после окончания зубца T ЭКГ. Через 0,14 с после начала II тона в диапазоне низких и средних частот регистрируется III тон. Вершина волны S яремной флебограммы совпадает с конечными осцилляциями

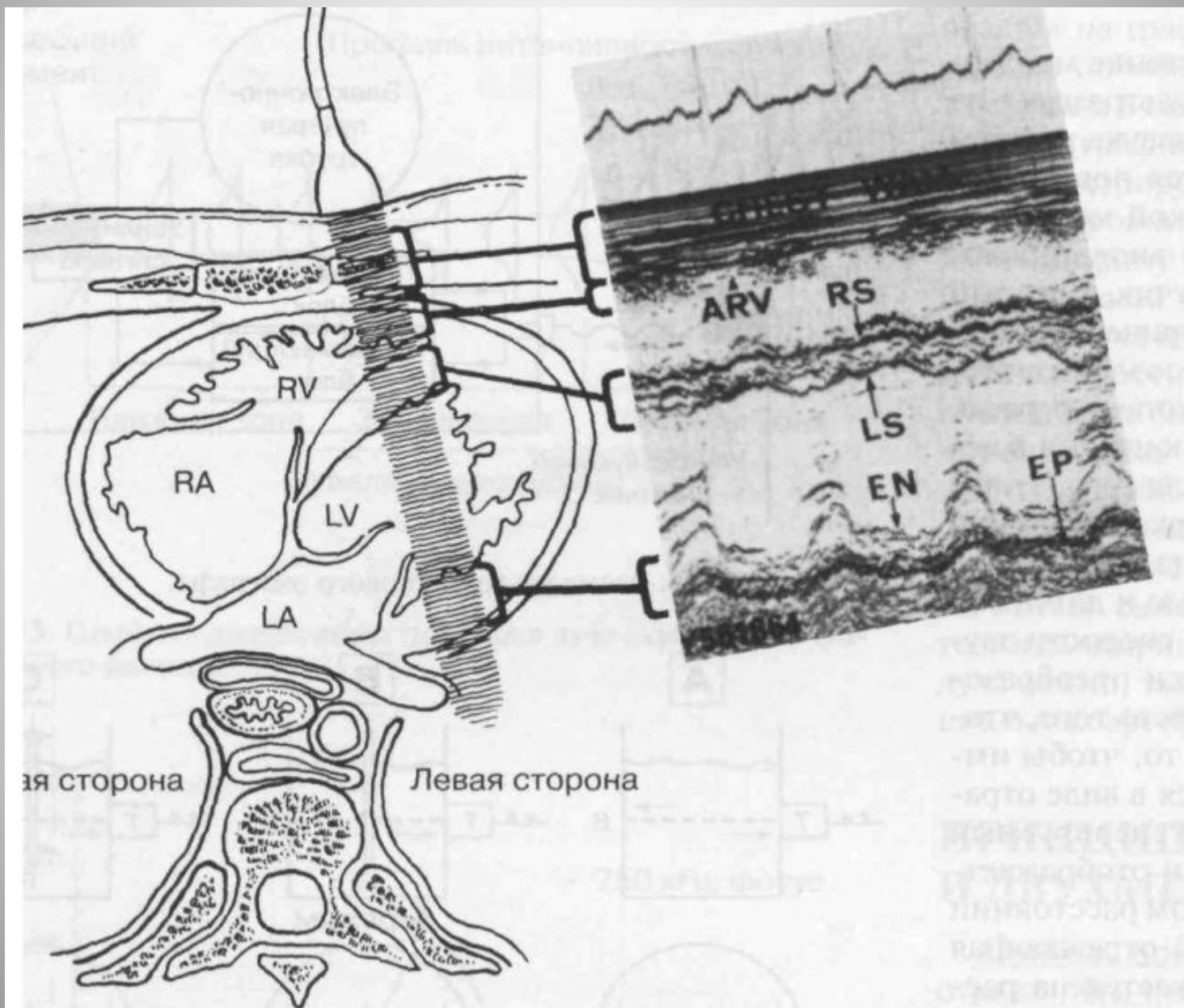


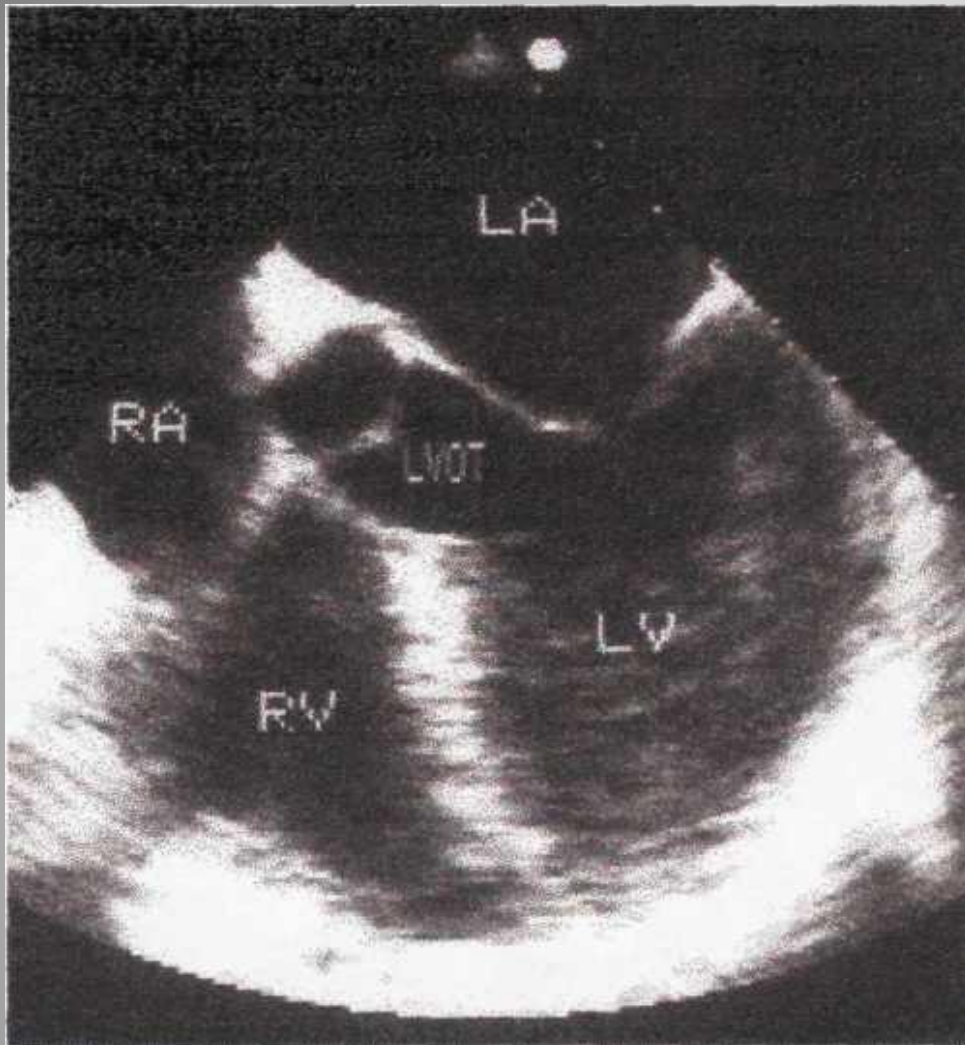
Фонокардиограмма больного Б., 27 лет (верхушка сердца). Выраженная недостаточность митрального клапана. Амплитуда I и II тонов увеличена. Непосредственно после I тона начинается нарастающий высокоамплитудный систолический шум, сливающийся со II тоном. Через 0,14 с после начала II тона регистрируется патологический III тон



Фонокардиограмма больной Б., 35 лет (верхушка сердца). Выраженный митральный стеноз. Амплитуда I тона увеличена. Интервал Q — I тон равен 0,10 с. Низкоамплитудный систолический шум. Интервал II тон — OS равен 0,08 с. Индекс Уэллса составляет 0,02. Пандиастолический шум с высокоамплитудными осцилляциями в протодиастоле и в пресистоле

Пример сканирования в М-режиме





Чреспищеводное
эхокардиографическое
исследование в поперечной
плоскости: позиция длинной
оси выносящего тракта левого
желудочка.

LA — левое предсердие,
LV — левый желудочек,
RV — правый желудочек,
RA — правое предсердие,
LVOT — выносящий тракт
левого желудочка.

Параметры нормальной ЭхоКГ

Внутренний диаметр аорты 2,0-3,6см

Аортальный клапан: структура однородная

Открытие створок аортального клапана 1,5-2,6см

Скорость кровотока в аорте 1,0-3,5м/с

Диаметр левого предсердия 1,9-3,5см

Толщина RVPW 0,45

Диаметр RV 2,8

Толщина IVS 0,6-1,0 (диастола) 0,9-1,4 (систола)

Диаметр LV до 5.5 (диастола) 2,2-4,0 (систола)

Толщина LVPW 0,7-1,1(диастола) до 1,6 (систола)

Конечный объем LV (мл) 188-140(диастола) 38-55(систола)

Фракция сокращения 25%

Фракция выброса 58-89%

Масса миокарда (г) 140-170

Скорость циркул. волокон 0,0-1,4

Ударный объем (мл) 123-40

Минутный объем (л/мин) 8,9-3,7

Скорость кровотока через митральный клапан 0,6-1,3м/с

Скорость кровотока через клапан легочной артерии 0,6-0,9м/с

Скорость кровотока через трехстворчатый клапан 0,3-0,7м/с