

# **Лекция №2 (часть 2)**

## **«Экстрапирамидная система (ЭПС) и синдромы ее поражения»**

**Хайбуллин Т.Н.**

# ЭПС – комплекс анатомических образований, располагающихся в различных отделах ЦНС:

- Кора лобной доли
- Подкорковые ганглии (хвостатое ядро, скорлупа, латеральный и медиальный бледные шары, субталамическое ядро Льюиса)
- В стволе мозга – средний мозг – черная субстанция, красные ядра, пластинка крыши среднего мозга, ядро медиального продольного пучка (ядра Даркшевича), голубое пятно в варолиевом мосту, ретикулярная формация
- Гамма – мотонейроны передних рогов спинного мозга
- Зубчатое ядро мозжечка

Морфологически и функционально ЭПС подразделяется на стриарную и паллидарную системы.

### Паллидарная система

(филогенетически более старая):  
бледные шары, черную субстанцию,  
красное ядро, субталамическое ядро

### Стриарная система

(филогенетически более молодая):  
хвостатое ядро и скорлупу

**ЭПС обеспечивает качественную сторону двигательного акта,  
- осуществляя это автоматически посредством 2-х основных путей:  
нигроретикулоспинального и  
стриопалидоруброспинального**

# Функции ЭПС

- обеспечивает готовность к движению
- плавность, точность, ритмичность, автоматизацию движений, физиологические синкинезии
- особенности позы, осанки, походки
- двигательное сопровождение эмоций: экспрессия – выражение лица, вздрагивание, подсакивание, вскрикивание
- модуляция голоса
- особенности почерка

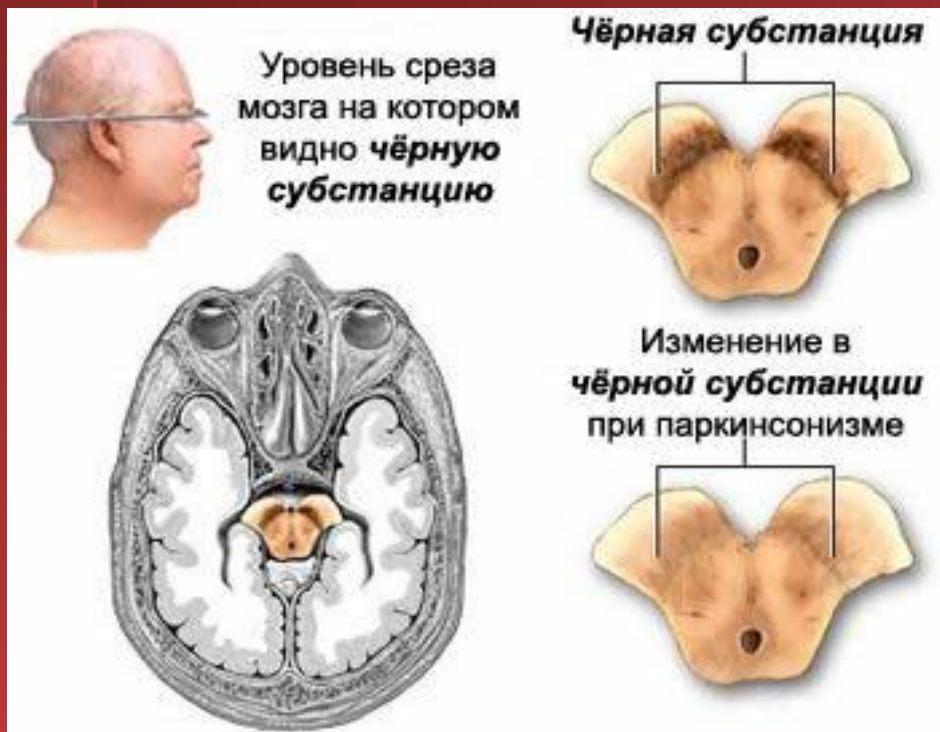
**ЭПС определяет  
индивидуальный  
моторный портрет  
человека**

# Два основных синдрома поражения ЭПС –

1. синдром паркинсонизма
2. гиперкинетический синдром

# Паркинсонизм (гипертонико – гипокинетический синдром)

обусловлен разрушением и гибелью дофаминовых нейронов в ЦНС, прежде всего в черной субстанции





# Основные признаки паркинсонизма

- 1. Гипокинезия
- 2. Мышечная ригидность
- 3. Ритмичный стереотипный тремор покоя по типу «счета монет» или «перекатывания пилюль»
- 4. Постуральная неустойчивость: пропульсии, ретропульсии, латеропульсии

# Признаки синдрома Паркинсона

- олигокинезия
- брадикинезия
- гипомимия
- симптом «зубчатого колеса»
- симптом воздушной подушки
- ахейрия – отсутствие физиологических синкинезий
- поза просителя
- кукольная походка
- тихая монотонная речь
- изменение почерка - микрография

# Причины паркинсонизма

1. идиопатический (болезнь Паркинсона)
2. интоксикационный (отравление СО, марганцем, «Колдакт», «Эффект», эфедрон)
3. энцефалитический (хр. стадия энцефалита «А»)
4. травматический («болезнь боксеров»)
5. сосудистый (после инсульта или дисциркуляторная энцефалопатия)
6. лекарственный (нейролептики, циннаризин, церукал и т.п.)
7. другие наследственно – дегенеративные заболевания (паркинсонизм плюс)
8. опухоль головного мозга

# Гиперкинетический синдром

- **гиперкинезы** – автоматические насильственные чрезмерные движения, затрудняющие выполнение произвольных двигательных актов
- **гиперкинезы**, как правило, обусловлены поражением подкорковых ядер, вызывающих повышенную реактивность коры прецентральной извилины

# Виды гиперкинезов

- хорея
- гемибаллизм
- МИОКЛОНИИ
- ТИКИ
- атетоз
- ДИСТОНИЯ
- тремор

# Хорея (греч. choreia – пляска)

- при поражении полосатого тела (скорлупа и хвостатое ядро)
- характеризуется непрерывным потоком неритмичных хаотичных мультифокальных быстрых подергиваний в различных частях тела в покое и при движении
- Иногда больные стремятся придать этим бесцельным движениям видимость целенаправленных актов, что внешне может производить впечатление манерности
- Больной то зажмурит глаза, то высунет язык, облизывает губы, то корчит гримасы
- Характерны внезапные импульсивные перемены положений конечностей, изменения позы
- Хорея сопровождается снижением мышечного тонуса (гипотонико-гиперкинетический синдром)
- Отмечается при ревматизме (малая хорея), наследственной хорее Гентингтона

# Гемибаллизм

- Характеризуется быстрыми вращательными «бросковыми», размахистыми движениями в проксимальных отделах конечностей большого объема
- Напоминает физкультурные движения: бросание мяча, толкание ядра с одновременной ротацией туловища
- Возникает при поражении субталамического тела Льюиса
- Возникает на одной стороне, контралатеральной от очага

**Миоклонии** — внезапные кратковременные отрывистые сокращения мышц, часто сравнивают с ударом электрического тока

- могут иметь различную амплитуду и частоту
- могут возникать спонтанно либо под действием внезапного звука, вспышки света, прикосновения или щипка
- иногда возникают только при движениях



**Тики** - спонтанные повторяющиеся быстрые отрывистые неритмичные движения, одновременно вовлекают отдельные мышцы или группу мышц и имитируют фрагменты нормальных целенаправленных движений

- относятся к полупроизвольным гиперкинезам, т. к. больной может усилием воли на некоторое время их задержать

# Классификация тиков

- **простые и сложные**
- **первичные (идиопатические) и вторичные (симтоматические)**
- **локальные (чаще в области лица, шеи, плечевого пояса), множественные или генерализованные**
- **моторные, вокальные, сенсорные**  
сенсорные тики - кратковременные неприятные ощущения в определенной части тела, императивно вынуждающие больного совершить движение

# Классификация тиков

Характер тиков	Простые	Сложные
<b>Моторные</b>	Моргание Подергивание головой Пожимание плечами Втягивание живота Зажмуривание Отведение плеча Бруксизм	Подпрыгивание Эхопраксия (повторение жестов) Копропраксия (воспроизведение неприличных жестов)
<b>Вокальные</b>	Покашливание Фыркание Похрюкивание Свист	Эхолалия (повторение чужих слов) Копролалия (произнесение непристойных слов)

## ■ Первичные тики (идиопатические)

начинаются в детском или подростковом возрасте (до 18 лет) в отсутствие признаков другого заболевания:

- 1) транзиторные моторные и/или вокальные тики (продолжающиеся менее 1 года),
- 2) хронические моторные или вокальные тики (сохраняющиеся без длительных ремиссий более 1 года),
- 3) синдром Жиль де ла Туретта – сочетание хронических моторных и вокальных тиков (не обязательно в одно и то же время)

# Вторичные тики (симтоматические)

- прием лекарственных препаратов (нейролептиков, препаратов леводопы, психостимуляторов),
- ЧМТ,
- энцефалиты,
- сосудистые заболевания,
- отравление угарным газом,
- перинатальная патология,
- нейродегенеративные заболевания

# Атетоз -

- „медленная форма" хореи, характеризующаяся медленными червеобразными движениями в дистальных отделах конечности
- частые причины атетоза — детский церебральный паралич, ядерная желтуха, постинсультная гемиплегия и другие варианты поражения мозга в раннем детском возрасте

# Дистония

- синдром, характеризующийся произвольными медленными или повторяющимися быстрыми движениями, вызывающими вращение, сгибание или разгибание отдельных частей тела с формированием патологических поз

# Виды дистоний

- краниальная
- цервикальная
- ларингеальная
- туловищная
- дистония конечностей
- профессиональные дистонии  
(писчий спазм, спазм машинистки,  
спазм пианиста)



# Краниальная дистония

- Блефароспазм - двустороннее замуривание глаз, вызванное сокращением круговой мышцы глаза
- Оромандибулярная дистония – непроизвольный спазм мышц рта, мышц нижней челюсти, языка, сопровождается форсированным сжиманием рта, тризмом, скрежетанием зубами

# Цервикальная дистония (спастическая кривошея)

В зависимости от положения головы выделяют:

- тортиколлис — с поворотом головы в сторону,
- латероколлис — с наклоном в сторону,
- антероколлис — с наклоном кпереди,
- ретроколлис — с наклоном кзади,
- комбинированный вариант цервикальной дистонии.

# Торсионная дистония -

скручивания туловища  
вокруг оси (торсии)

# Тремор (дрожание) —

непроизвольные ритмичные колебательные движения части тела (чаще всего конечностей и головы) или всего тела:

- 1) тремор покоя, возникающий в мышцах, находящихся в состоянии относительного покоя,
- 2) тремор действия (акционный тремор), возникающий при произвольном сокращении мышц.

Последний включает постуральный (позный) и кинетический тремор

- **постуральный тремор** возникает при поддержании позы (например, тремор в вытянутых руках)
- **кинетический тремор** появляется при движении, одной из его разновидностей является интенционный тремор, возникающий и усиливающийся по мере приближения к цели (от лат. intentio — намерение, цель)
- **дистонический тремор** - как проявление фокальной мышечной дистонии
- Чаще всего встречаются физиологический тремор, эссенциальный тремор, паркинсонический тремор, мозжечковый тремор

# **Мозжечок – синдромы поражения**

# Функции мозжечка

- обеспечивает точность целенаправленных движений,
- регулирует согласованное координирующее действие мышц-антагонистов, «подправляющих», корригирующих траекторию движения, обеспечивающих сгибание, разгибание и пр.,
- контролирует равновесие тела.

# Анатомия мозжечка

- Располагается в задней черепной ямке над продолговатым мозгом и мостом
- Имеет 3 пары ножек
- В нем выделяют червь (центральную часть) и 2 полушария (периферические отделы)
- Имеет парные ядра – пробковидное, шаровидное, кровельное, зубчатое



# Связи мозжечка

- Восходящие (от спинного мозга к мозжечку) – путь Флексига и Говерса
- Нисходящие (от коры больших полушарий к мозжечку): лобно-мосто-мозжечковый и височно-затылочно-мосто-мозжечковый пути
- Нисходящие (от мозжечка к спинному мозгу): ретикулоспинальный, руброспинальный, вестибулоспинальный, тектоспинальный, оливоспинальный

# Основной синдром поражения мозжечка – *атаксия*

## Виды мозжечковой атаксии:

1. *статико-локомоторная* (при поражении червя)
2. *динамическая* (при поражении полушарий мозжечка)

# Признаки статико-локомоторной атаксии

- неустойчивость в позе Ромберга
- походка «пьяного человека»
- асинергия Бабинского
- симптом отсутствия обратного толчка Стюарта-Холмса
- симптом Ожеховского

# Признаки динамической атаксии

- интенционное дрожание и промахивание при пальценосовой и пяточно-коленной пробах
- дисметрия
- адиадохокинезия
- нистагм
- изменение почерка по типу мегалографии
- дизартрия – скандирующая речь

**БЛАГОДАРЮ ЗА  
ВНИМАНИЕ!**