


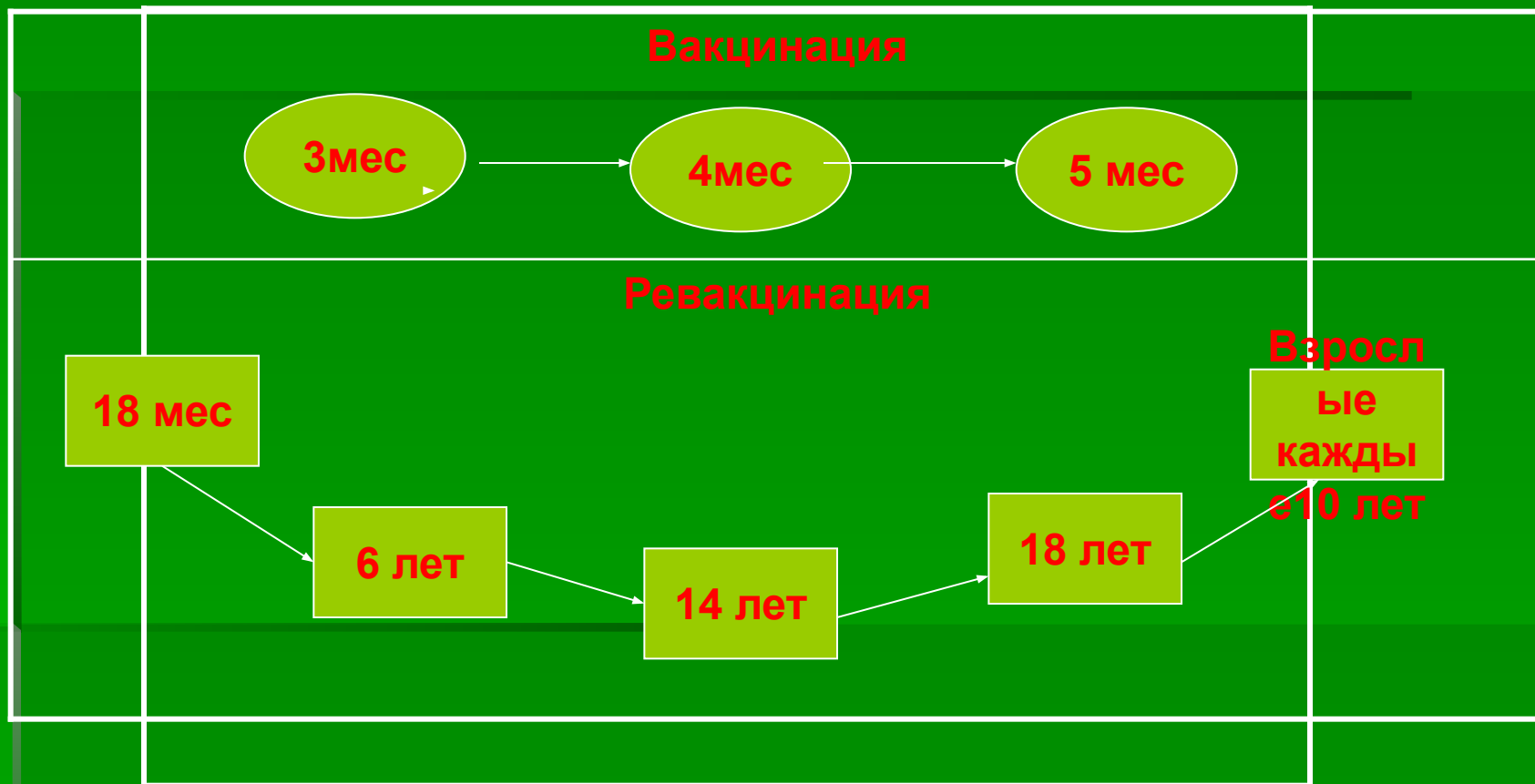
Екстренна імунізація столбняка.

Семинар.



**Приказ МЗ Украины от 05.08.99г.
№ 198 «Об усовершенствовании
профилактики, диагностики и
лечения столбняка».**

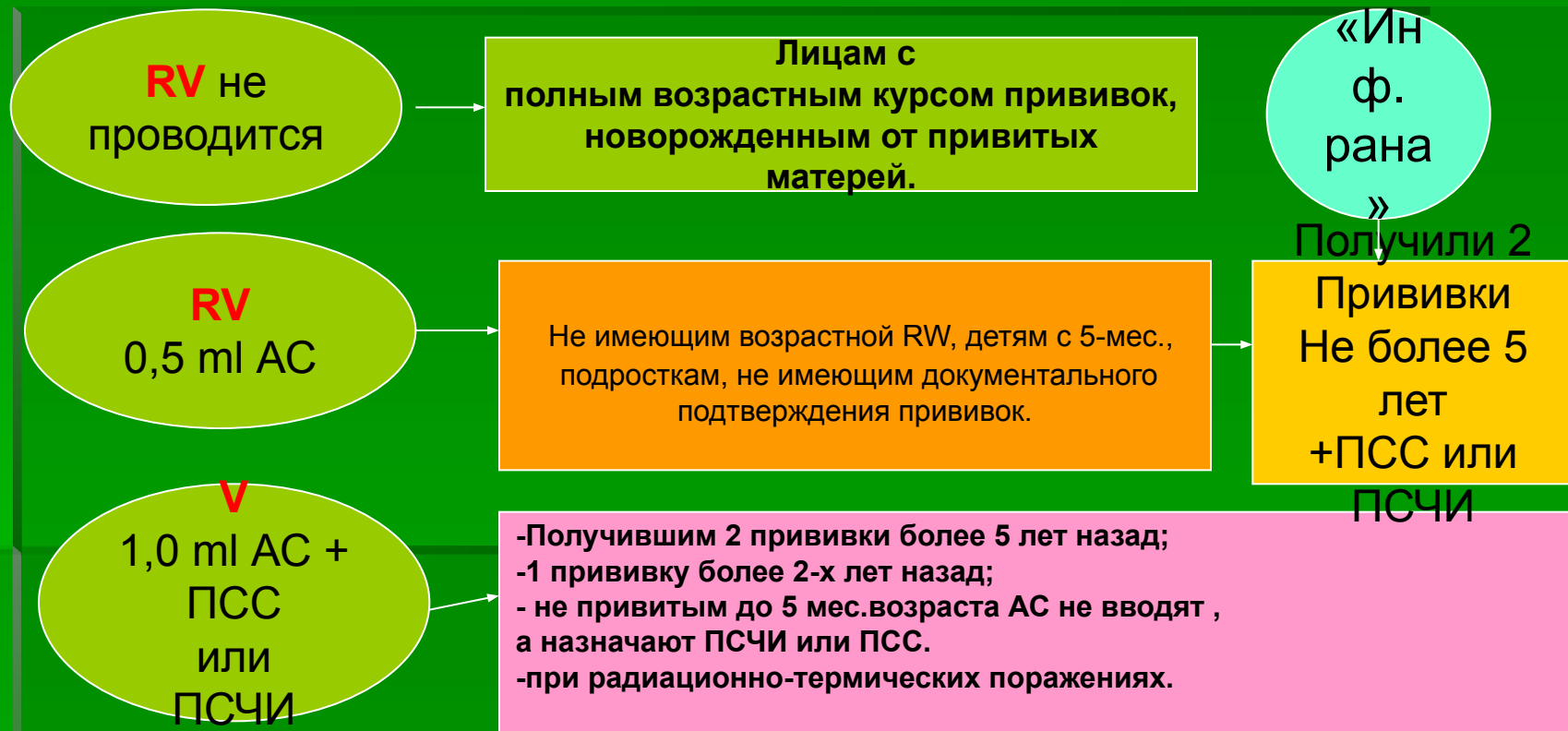Плановая иммунизация против столбняка



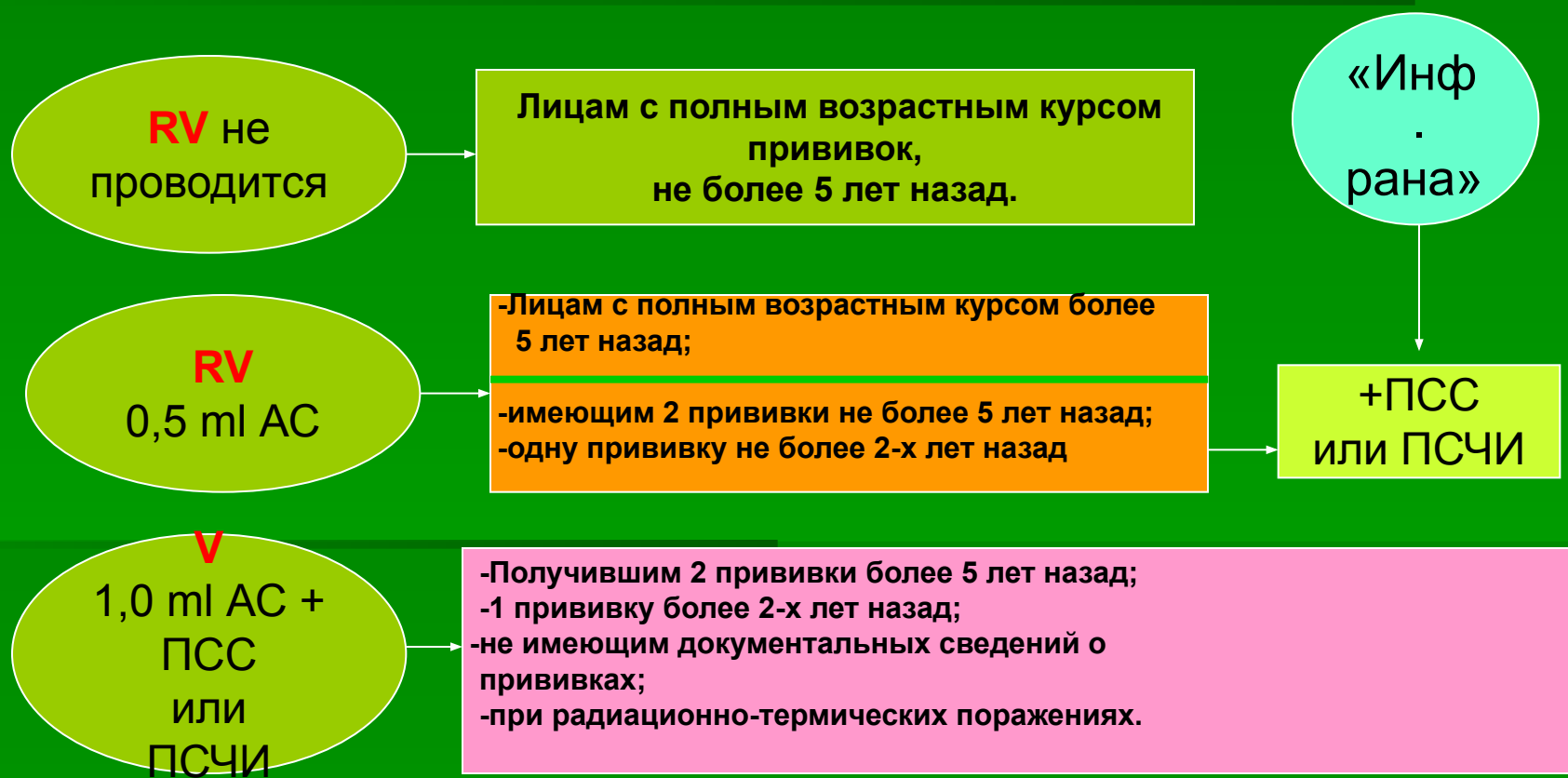Классификация инфицированных и неинфицированных ран

Клинические признаки	«Инф. рана»	«Неинф. рана»
Время после травмы	Больше 6 час.	Меньше 6 час.
Конфигурация раны	Колотая, ссадина, разрыв, ампутация, мацерация, открытый перелом.	Узкая, с длинными ровными краями.
Глубина раны	Больше 1 см	До 1 см
Механизм нанесения	Огнестрельная, прокол, ожог, размозжение, отморожение.	Острые предметы: нож, стекло и др.
Некротизация тканей	Есть	НЕТ
Загрязнение раны	Есть	НЕТ

Тактика экстренной профилактики столбняка у детей и подростков зависимости от прививочного статуса.



Тактика экстренной профилактики столбняка у взрослых в зависимости от прививочного статуса.



Тактика экстренной профилактики в зависимости от содержания столбнячного анатоксина в сыворотке крови.

RV не
проводится

В РПГА более 0,5 МЕ/мл

RV
0,5 ml AC

0,05-0,25 МЕ/мл

V
1,0 ml AC +
ПСС
или
ПСЧИ

Ниже 0,05 МЕ/мл

Критерии сильных поствакцинальных реакций

Общая реакция



**Температура
более
39 грС**

Местная реакция



- Отек мягких тканей более **50 мм**
- гиперемия в месте укола более **80 мм.**
- инфильтрат более **20мм.**

**Столбняк – опасное инфекционное заболевание,
единственная защита – иммунопрофилактика!**



TETANUS

60-80%

**Летальность не привитых
от столбняка**

Оценка знаний по экстренной иммунопрофилактики столбняка

Что такое укороченная схема иммунизации столбняка?

- V -1,0 мл. АС с последующей RV через 6мес до 2-х лет.

Оценить правильность назначения экстренной профилактики столбняка.

- Травмированному на 12 день обращения по поводу тяжелой «инфицированной раны» без сведений о прививках назначена активно-пассивная иммунизация против столбняка;
- Травмированный обратился на 20-й день по поводу повторной травмы. Три года назад получил активно-пассивную иммунизацию, не RV против столбняка. Рана тяжелая, «инфицированная», травматолог назначил 0,5 мл. АС.
- Травмированный обратился через 4 часа после получения проникающего ранения грудной клетки. Глубина раны 2,5 см, по характеру нанесения рана-колото-резаная. Хирург классифицировал ее как «инфицированная рана»

**Семинар подготовили:
Жданов В.А., Кашпур Е.М.**

Противопоказания к применению специфических **препаратов при экстренной иммунопрофилактики столбняка**

- Повышенная чувствительность к ИБП;
- Беременность: - в первой половине противопоказано введение ИБП;
 - - во второй половине противопоказано введение ПСС;
- Лицам, которые имели противопоказания к введению АС и ПСС возможно проведение экстренной профилактики столбняка с помощью ПСЧИ назначаются лечащим врачом;
- Иммунодефицитные состояния, ВИЧ - инфекция не являются противопоказанием .