

ГУ «КРЫМСКИЙ ГОСУДАРСТВЕННЫЙ МЕДИЦИНСКИЙ
УНИВЕРСИТЕТ им. С.И.Георгиевского»

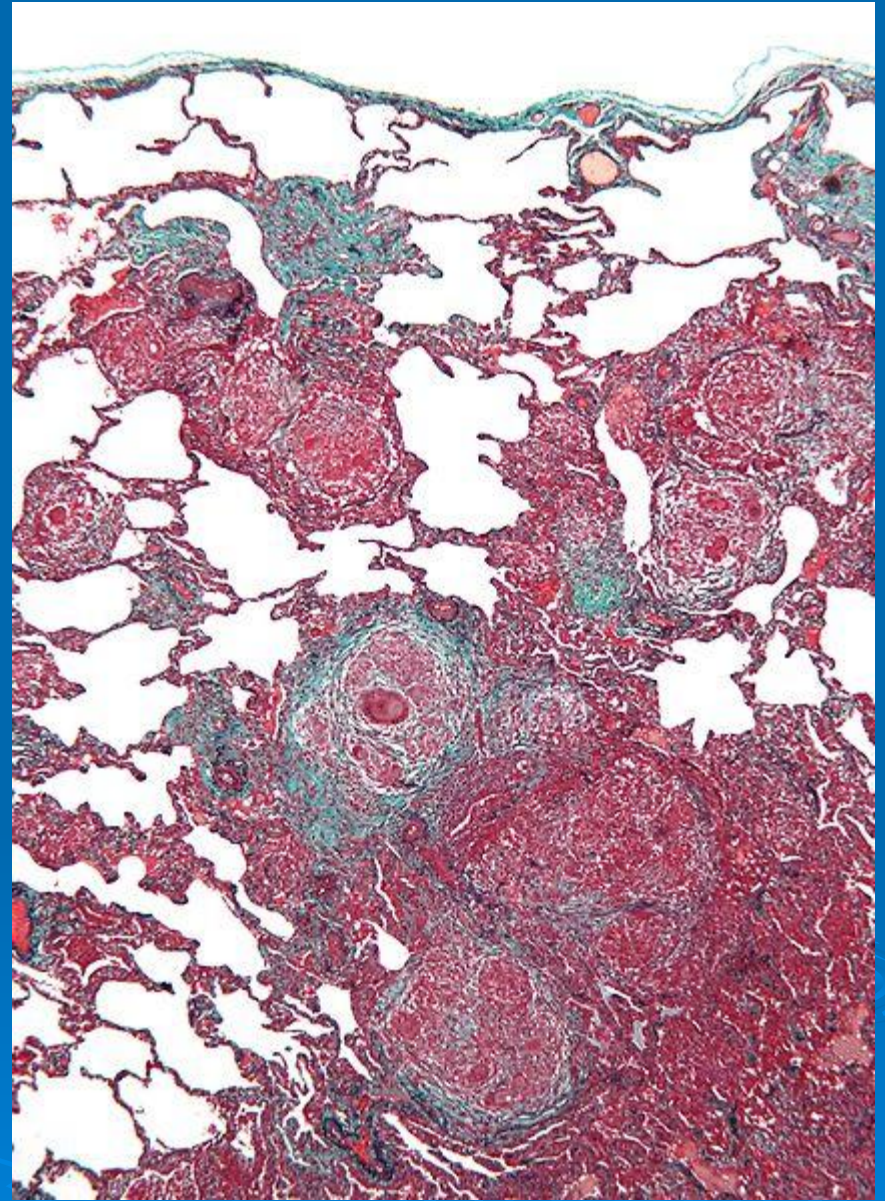
Кафедра профессиональной патологии
Зав.кафедрой проф. Кушнир
Преподаватель Куцевол И.Б.

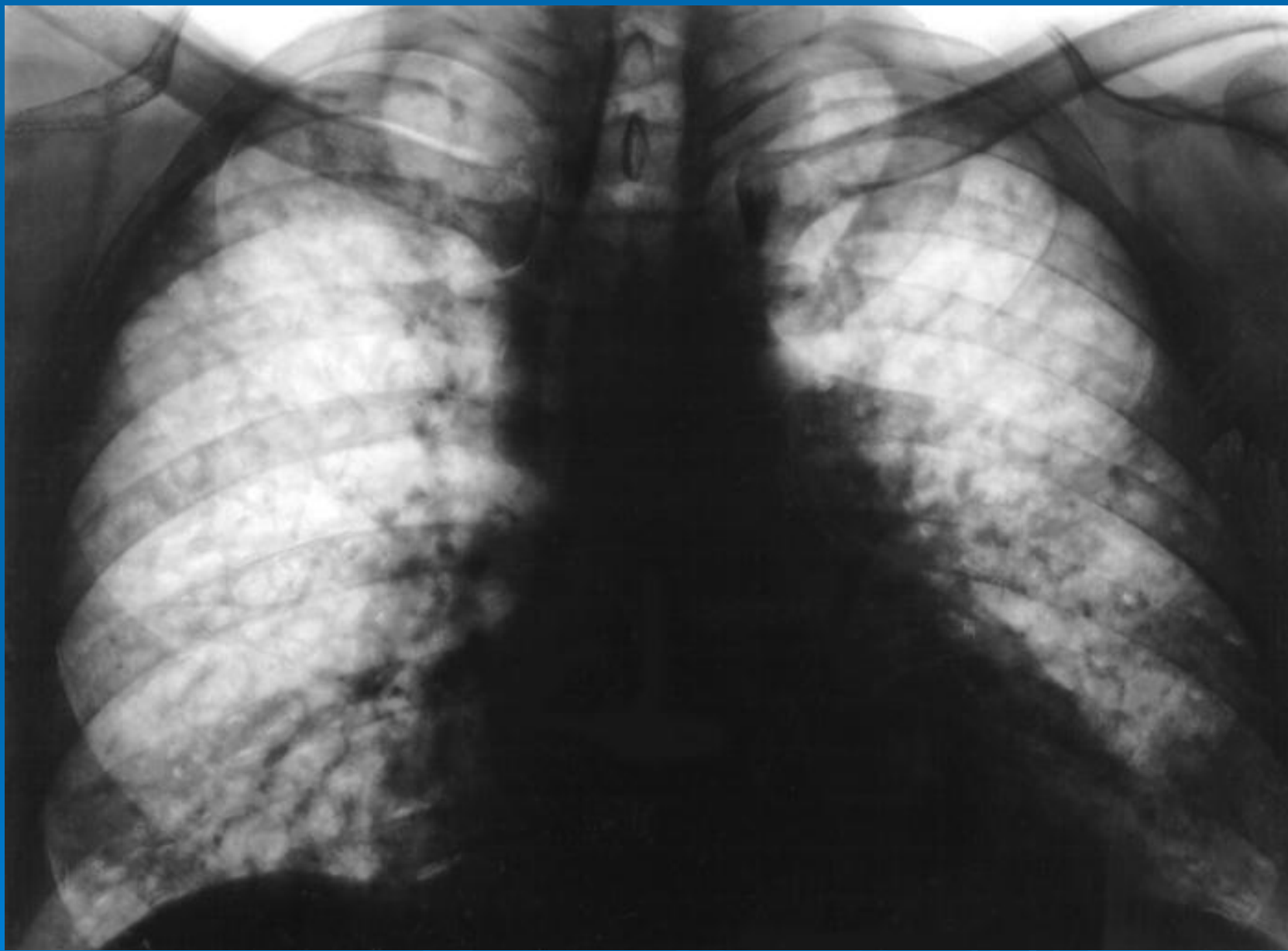
Экзогенный аллергический альвеолит

Автор – студентка 513 группы 1-го лечебного факультета

Муслидинова Э. А.

Экзогенный аллергический альвеолит (ЭАА), или гиперчувствительный пневмонит представляет собой диффузный гранулематозный воспалительный процесс альвеол и интерстициальной ткани легких, развивающийся под влиянием интенсивной и продолжительной ингаляции преимущественно органических водонерастворимых АГ.





Экзогенный аллергический альвеолит

История

- Заболевание было впервые описано в 1932 г. J. Campbell у пяти фермеров, у которых наблюдалось развитие острых респираторных симптомов после работы с влажным заплесневелым сеном. Эта форма заболевания получила название «легкое фермера».
- Затем были описаны и иные варианты. Вторая по значению ЭАА - «легкое любителей птиц» — была описана С. Reed и соавт. (1965 г.) у трех больных, занимавшихся разведением голубей

Эпидемиология

- Распространенность ЭАА — до 42 случаев на 100 тыс. общего населения. Частота ЭАА в Англии — от 0,012 до 0,193 %; среди сельскохозяйственных рабочих — от 4 до 8,6 %. Большинство экспертов приходят к соглашению, что примерно от 5 до 15 % лиц, подвергшихся экспозиции высокой концентрации этиологического агента, заболевают гиперчувствительным пневмонитом. Тем не менее большинство людей, подвергшихся экспозиции антигенного материала, не заболевают ЭАА, что предполагает, кроме экзогенных факторов, участие в развитии заболевания и эндогенных факторов, которые пока изучены недостаточно.

ЭТИОЛОГИЯ

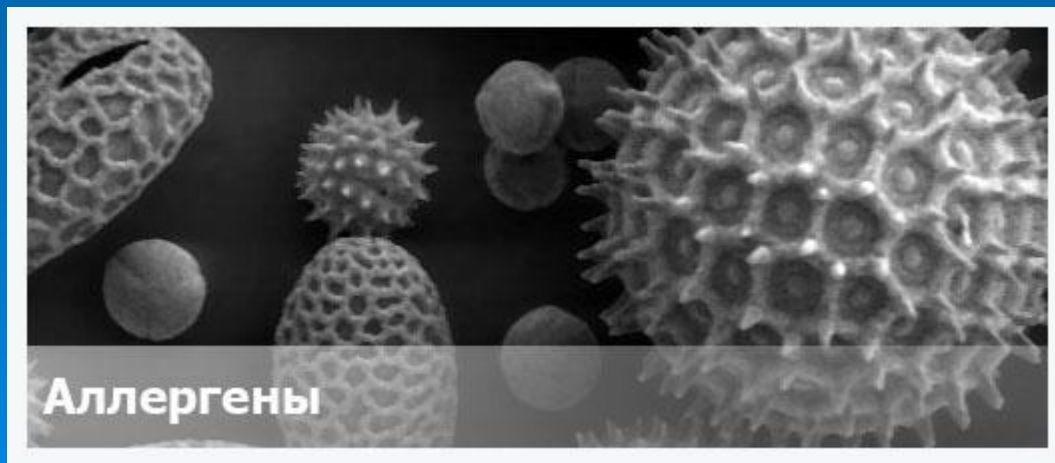Исходя из характера ингалируемых частиц, приводящих к развитию экзогенного аллергического альвеолита, описано несколько заболеваний: «легкое фермера», «легкое любителя птиц», «болезнь голубеводов», «легкое работающих с солодом», «легкое грибников», «легкое мойщика сыра», «легкое мельника», «болезнь работников деревообрабатывающих предприятий», «болезнь сортировщиков шерсти» и др.

Описаны аллергические альвеолиты у лиц, работающих с кондиционирующими и увлажняющими воздух установками, вдыхающих с лечебной целью препараты, полученные из задней доли гипофиза свиней и крупного рогатого скота. Вероятно, способствовать развитию экзогенного аллергического альвеолита может наследственная предрасположенность к этому заболеванию.

ЭТИОЛОГИЯ

Этиологические факторы экзогенного аллергического альвеолита могут быть распределены на несколько групп:

- 1) термофильные актиномицеты;
- 2) плесень (*Aspergillus*, *Penicillium*, *Al-ternaria*);
- 3) пыль растительного и животного происхождения (древесная и шерстяная);
- 4) белковые антигены (птичий помет и перья, домашняя пыль и др.);
- 5) пищевые антигены (сыр, грибы, солод, мука и др.);
- 6) медикаменты (пенициллин, нитрофураны, соли золота и др.).



Вид альвеолита	Источник аллергена	Аллергены, к которым имеются преципитины
Амбарная болезнь	Рассыпанная пшеница	Амбарный долгоносик (<i>Sitophilus granarius</i>)
Багассоз	Заплесневевший сахарный тростник	<i>Thermoactinomyces vulgaris</i>
Болезнь вдыхающих порошок гипофиза	Порошок высушенных гипофизов свиней и крупного рогатого скота	Антигены гипофиза
Болезнь молольчиков кофе	Зёрна кофе	Пыль кофейных бобов
Болезнь моющихся в сауне	Влажная древесина	<i>Pullularia</i>
Болезнь работников сыроварен	Некоторые сорта сыра	<i>Penicillium glaucum</i>
Кашель ткачей	Заплесневший хлопок	
Лёгкое жителей Новой Гвинеи	Заплесневелая тростниковая пыль	
Лёгкое дубильщиков	Заплесневелая кора клёна	<i>Cryptostroma corticale</i>

Лёгкое работающих с грибами	Грибные споры	Thermoactinomyces vulgaris Micropolyspora faeni
Лёгкое работающих с солодом	Прелый ячмень солодовая пыль	Aspergillus fumigatus Aspergillus clavatus
Лёгкое фермера	Прелое сено	Micropolyspora faeni
Летний гиперчувствительный японский пневмонит	Влажный тёплый воздух помещений, содержащий споры грибов	Thermoactinomyces vulgaris Cryptococcus neoformans
Ликопердиноз	Споры <u>гриба-дождевика</u>	
Секвойоз	Опилки красного дерева	Aureobasidium pullulans
Субероз	Пробковая пыль	Плесень пыль пробкового дерева

Патогенез

Для того чтобы развился ЭАА, необходимо глубокое – до альвеол – проникновение аллергенов. Поэтому величина аллергенов не должна превышать 5 мкм, они должны быть устойчивы к действию лизосомальных ферментов, экспозиция их (контакт с ними) должна быть длительной. Аллерген должен быть представлен в корпускулярном виде (клетки) или в виде агрегированного белка, в том числе в комплексе с низкомолекулярными гаптенами.

ЭАА считается иммунопатологическим заболеванием, в развитии которого ведущая роль принадлежит аллергическим реакциям 3-го и 4-го типов (по классификации Gell, Coombs).

Имеет значение и неиммунное воспаление.

□ Иммунокомплексные реакции (3-й тип) имеют основное значение на ранних этапах развития ЭАА. Образование иммунных комплексов (ИК) происходит *insitu* в интерстиции при взаимодействии ингалируемого антигена и IgG. Локальная депозиция ИК вызывает острое повреждение интерстиция и альвеол, характеризующееся нейтрофильным альвеолитом и повышением сосудистой проницаемости. ИК ведут к активации системы комплемента и альвеолярных макрофагов. Активные компоненты комплемента повышают проницаемость сосудов (C3a) и оказывают хемотаксическое действие на нейтрофилы и макрофаги (C5a). Активированные нейтрофилы и макрофаги вырабатывают и высвобождают провоспалительные и токсичные продукты, такие как кислородные радикалы, гидролитические ферменты, продукты арахидоновой кислоты, цитокины (такие как интерлейкин-1 - IL-1, фактор некроза опухоли α - TNF- α). Эти медиаторы приводят к дальнейшему повреждению и некрозу клеток и матричных компонентов интерстиция, усиливают острый воспалительный ответ организма и вызывают приток лимфоцитов и моноцитов, которые в дальнейшем поддерживают реакцию гиперчувствительности замедленного типа.

□ Иммуные реакции, опосредованные Т-лимфоцитами (4-й тип), включают CD4+Т-клеточную гиперчувствительность замедленного типа и CD8+ Т-клеточную цитотоксичность. Реакции замедленного типа развиваются через 24 - 48 ч после экспозиции антигена. Цитокины, высвободившиеся в результате иммунокомплексного повреждения, особенно TNF-а, индуцируют экспрессию адгезивных молекул на клеточных мембранах лейкоцитов и эндотелиальных клеток, что значительно увеличивает последующую миграцию лимфоцитов и моноцитов в очаг воспаления. Отличительной особенностью реакций замедленного типа является активация макрофагов гамма-интерфероном, секретиремым активированными лимфоцитами CD4+.

Продолжающаяся антигенная стимуляция поддерживает развитие реакций замедленного типа и ведет к формированию гранул и активации фибробластов ростовыми факторами, и в итоге, к избыточному синтезу коллагена и интерстициальному фиброзу.

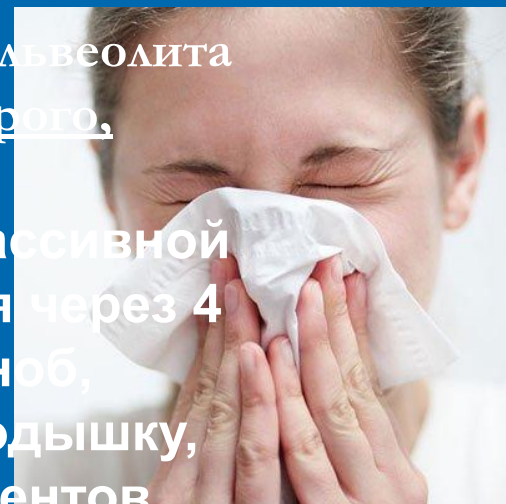
Гистологическая картина

неказифицирующиеся гранулемы - содержат большее количество лимфоцитов и сопровождаются распространенными утолщениями альвеолярных стенок, диффузными лимфоцитарными инфильтратами. Элементы органического материала обычно отсутствуют, иногда могут выявляться небольшие фрагменты инородных частиц. Наличие гигантских клеток и телец Шаумана является полезным признаком, но оно неспецифично для ЭАА. Гранулемы обычно разрешаются в течение 6 мес. при отсутствии повторного контакта с антигеном. Другим характерным признаком заболевания является альвеолит, основные воспалительные элементы которого - лимфоциты, плазматические клетки, моноциты и макрофаги. Пенистые альвеолярные макрофаги преобладают в люминальных отделах, т.е. внутри альвеол, в то время как лимфоциты - в интерстиции. На ранних стадиях ЭАА может быть обнаружен интраальвеолярный фибринозный и белковый выпот. Морфологические изменения могут также встречаться и в малых дыхательных путях. Они включают в себя облитерирующий бронхиолит, перибронхиальные воспалительные инфильтраты, лимфатические фолликулы. Гранулематоз, альвеолит и бронхиолит составляют так называемую триаду морфологических признаков при ЭАА, хотя все элементы триады находят не всегда. При хроническом течении ЭАА обнаруживают фибротические изменения, выраженные в различной степени. При далеко зашедших стадиях отмечаются изменения архитектоники легочной паренхимы по типу "сотового легкого".

КЛИНИЧЕСКАЯ КАРТИНА

Клиническая картина экзогенного аллергического альвеолита зависит от характера течения заболевания: острого, подострого или хронического.

Острый ЭАА обычно развивается после массивной экспозиции антигена. Симптомы появляются через 4 - 12 ч и включают в себя лихорадку, озноб, слабость, тяжесть в грудной клетке, кашель, одышку, боли в мышцах и суставах. Мокрота у пациентов бывает редко, а если присутствует, то скудная, слизистая. Частым симптомом также являются фронтальные головные боли. При осмотре пациента часто выявляют цианоз, при аускультации легких - крепитацию, более выраженную в базальных отделах, иногда могут присутствовать и свистящие хрипы. Перечисленные симптомы обычно разрешаются в течение 24 - 72 ч, однако часто повторяются вновь после нового контакта с "виновным" антигеном. Одышка при физической нагрузке, слабость и общая вялость могут сохраняться в течение нескольких недель.

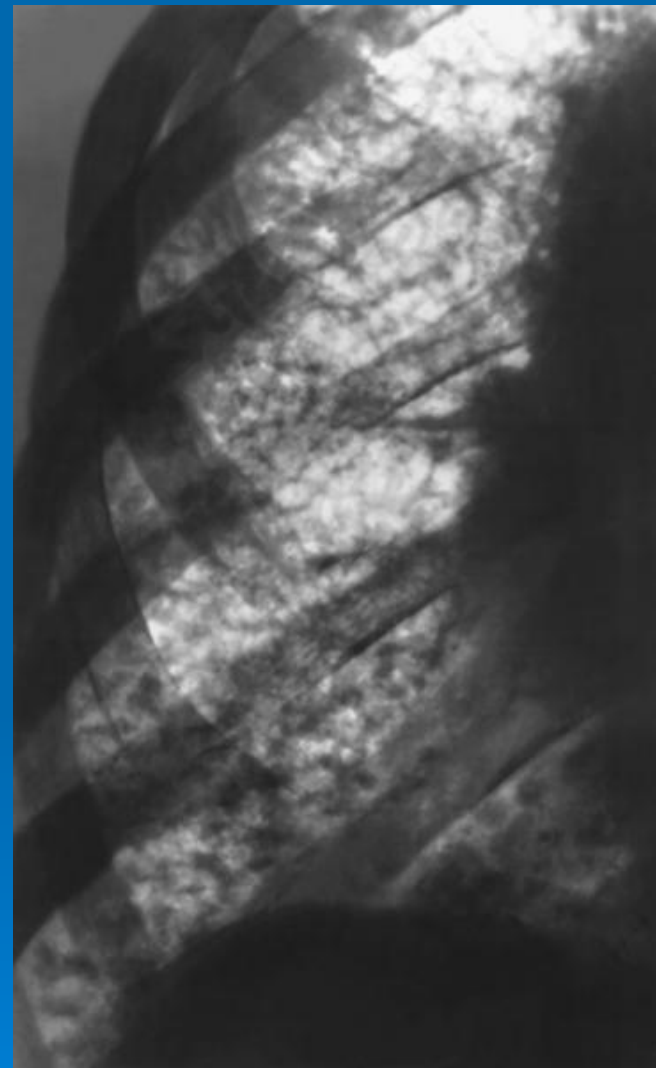


КЛИНИЧЕСКАЯ КАРТИНА

- ▣ Подострая форма развивается при менее интенсивной хронической экспозиции "виновных" антигенов, что чаще происходит в домашних условиях. Характерным примером является ЭАА, связанный с контактом с домашними птицами. Основными симптомами являются одышка при физической нагрузке, быстрая утомляемость, кашель со слизистой мокротой, иногда лихорадка в дебюте заболевания. В легких, обычно в базальных отделах, выслушивается мягкая крепитация.

КЛИНИЧЕСКАЯ КАРТИНА

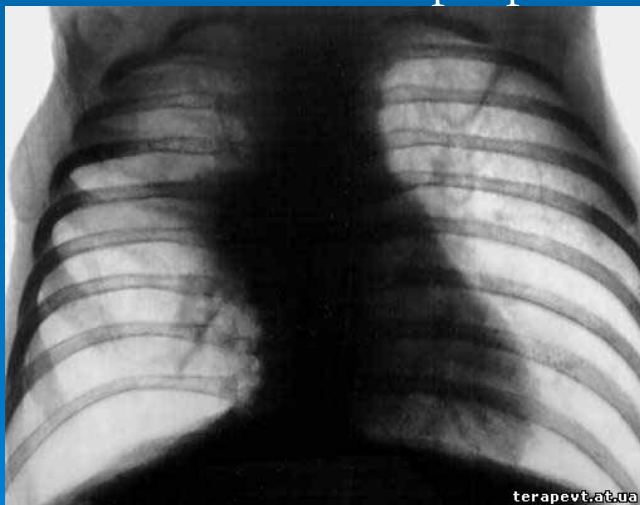
Если ингаляция пыли происходит длительное время и доза антигена невысока, при нераспознанном или нелеченом подостром может развиваться хроническая форма ЭАА. В клинической картине преобладают признаки дыхательной и сердечной (преимущественно правожелудочковой) недостаточности, одышка и кашель становятся постоянными, часто наблюдается изменение концевых фаланг пальцев рук в виде "часовых стекол" и "барабанных палочек". а рентгенологически этот процесс сопровождается появлением более выраженного пневмосклероза и прогрессированием диссеминированных очаговых изменений в легких. Иногда появляется рентгенологическая картина, описываемая как «сотое легкое».



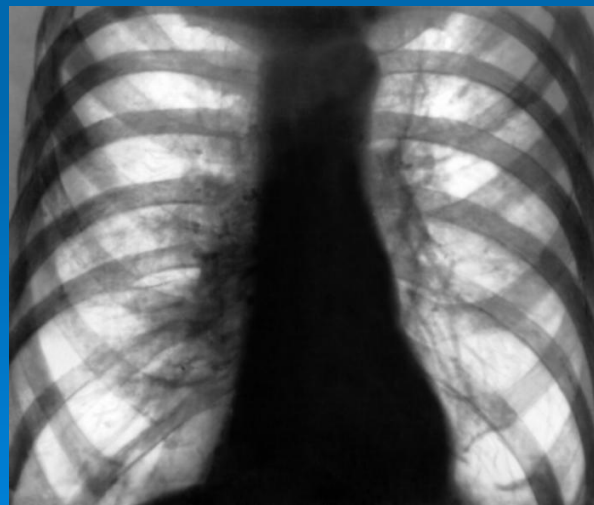
«Сотое легкое».

КЛИНИЧЕСКАЯ КАРТИНА

При давности заболевания более 10 лет у 60-70 % больных определяется хронический бронхит, а у 25%-эмфизема легких. Спирографически наиболее часто (в 45% случаев) определяется сочетание обструктивных и рестриктивных нарушений внешнего дыхания, только рестриктивные изменения отмечались у 30 % и чисто обструктивные - у 3% больных. Кроме того, у больных с экзогенным аллергическим альвеолитом были выявлены нарушение проходимости как крупных, так и мелких бронхов, изменение распределения воздуха в легких, снижение диффузной способности легких и повышение давления в легочной артерии.



Хронический бронхит



Эмфизема легких

ДИАГНОСТИКА

Анамнеза: указания на наличие профессионального или домашнего АГ, его определенной экспозиции, установление связи между действием АГ и клинической симптоматикой.

Объективных данных: аускультативных данных, признаков дыхательной недостаточности при хроническом течении.

Кожного тестирования с некоторыми АГ: прик-тест – при эпидермальной аллергии; внутрикожная проба – при грибковой аллергии; патч-тест – при аллергии к некоторым химическим веществам (моющие средства и пр.).

ДИАГНОСТИКА

Исследования функции внешнего дыхания: для всех форм экзогенного аллергического альвеолита характерны рестриктивный тип дыхательных нарушений со снижением легочных объемов, диффузионной способности и податливости легких, а также гипоксемия после физической нагрузки, а затем и в покое. Скорость развития дыхательных нарушений зависит от формы заболевания. В высокоспециализированных учреждениях можно исследовать диффузионную способность легких (ДСЛ), которая является весьма чувствительным индикатором при ЭАА. В ранних стадиях заболевания, как правило, наблюдается нормальное напряжение O_2 в артериальной крови, однако уже отмечается снижение сатурации во время физической нагрузки. При хроническом ЭАА наиболее характерным изменением является снижение статических объемов легких, легочного комплаенса, ДСЛ легких. Иногда при хронических изменениях описывают повышение комплаенса и снижение эластической отдачи, что характерно для обструкции дыхательных путей при эмфиземе. Примерно у 10-25% пациентов обнаруживают признаки гиперреактивности дыхательных путей.

ДИАГНОСТИКА

Рентгенографии грудной клетки: при острых и подострых формах ЭАА наиболее частыми находками являются снижение прозрачности легочных полей по типу «матового стекла», распространенные узелково-сетчатые затемнения (до 3 мм во всех участках легких). Рентгенологические изменения при остром течении ЭАА обычно разрешаются в течение 4-6 нед при отсутствии повторного контакта с причинным АГ. Для подострой и хронической форм характерны множественные мелкоочаговые тени на фоне сетчатой перестройки легочного рисунка. Возможно формирование сотового легкого. При компьютерной томографии можно выявить диффузное повышение плотности ткани легких, утолщение стенки сегментарных бронхов, множественные мелкоочаговые тени на фоне сетчатой перестройки легочного рисунка.

ДИАГНОСТИКА

Лабораторного исследования: при остром ЭАА в крови выявляется умеренный лейкоцитоз, в среднем до $12-15 \times 10^9/\text{л}$. Часто отмечается сдвиг лейкоцитарной формулы влево. Эозинофилия выявляется редко и часто является незначительной. У большинства пациентов отмечаются нормальные значения СОЭ, однако в 31% случаев этот показатель достигает 20-40 мм/ч, в 8% – превышает 40 мм/ч. Часто выявляют повышенные уровни общих IgG и IgM, иногда также увеличено содержание общего IgA. У некоторых больных обнаруживают умеренное повышение активности ревматоидного фактора. Особое значение при ЭАА имеет обнаружение специфических преципитирующих антител (ПАТ) к «виновному» антигену (методами двойной диффузии по Оухтерлони, встречного иммуноэлектрофореза и иммуноферментными методами).

ДИАГНОСТИКА

Исследования лаважной жидкости. Можно выявить увеличенное в 5 раз содержание Т-лимфоцитов (преимущественно CD8 Т-лимфоцитов). Соотношение CD4 Т-лимфоцитов к CD8 Т-лимфоцитам превышает 1:2.

Биопсии легкого (вначале трансбронхиальная, а при неинформативности – открытая). При ЭАА биопсия легкого позволяет выявить три основных признака: лимфоцитарный бронхиолит, интерстициальную инфильтрацию из плазматических клеток и лимфоцитов (в поздней стадии – интерстициальный фиброз) и единичные, беспорядочно расположенные гранулемы без некроза. Эти изменения наиболее четко выражены при подостром и хроническом течении ЭАА. Если биопсия проведена при острой форме заболевания, типична интерстициальная и альвеолярная инфильтрация из плазматических клеток, лимфоцитов, а также эозинофилов и нейтрофилов, иногда в сочетании с гранулемами.

ДИАГНОСТИКА

В качестве диагностических критериев, которые можно использовать практически на любом уровне, можно предложить анамнестические признаки:

- ✓ длительное воздействие частиц органической пыли относительно небольшого размера;
- ✓ наличие эпизодов одышки, сопровождающейся сухим кашлем, лихорадкой и недомоганием, развивающейся через несколько часов после ингаляции соответствующего АГ, и исчезновение респираторных симптомов заболевания после прекращения контакта с АГ;
- ✓ двусторонняя крепитация над легкими;

ДИАГНОСТИКА

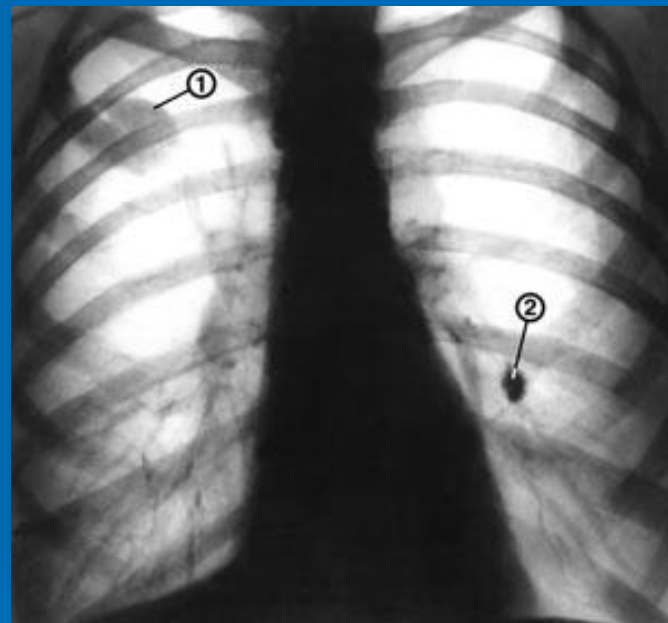
- ✓ поздняя (типа Артюса) или аллергическая реакция замедленного типа при внутрикожном введении соответствующего АГ;
- ✓ выявление преимущественно рестриктивных нарушений легочной вентиляции;
- ✓ рентгенологическая картина легочной диссеминации смешанного или узелкового характера с переходом (при продолжении контакта с АГ) в сотовое легкое;
- ✓ выявление в сыворотке крови специфических преципитирующих антител.

Важно отметить, что около 10% больных ЭАА одновременно страдают другими аллергическими заболеваниями, в том числе БА. При вдыхании органической пыли у таких больных сначала развивается аллергическая реакция немедленного типа, проявляющаяся приступом БА, а через 4-6 ч – иммунокомплексная аллергическая реакция.

ДИАГНОСТИКА

Раковое поражение

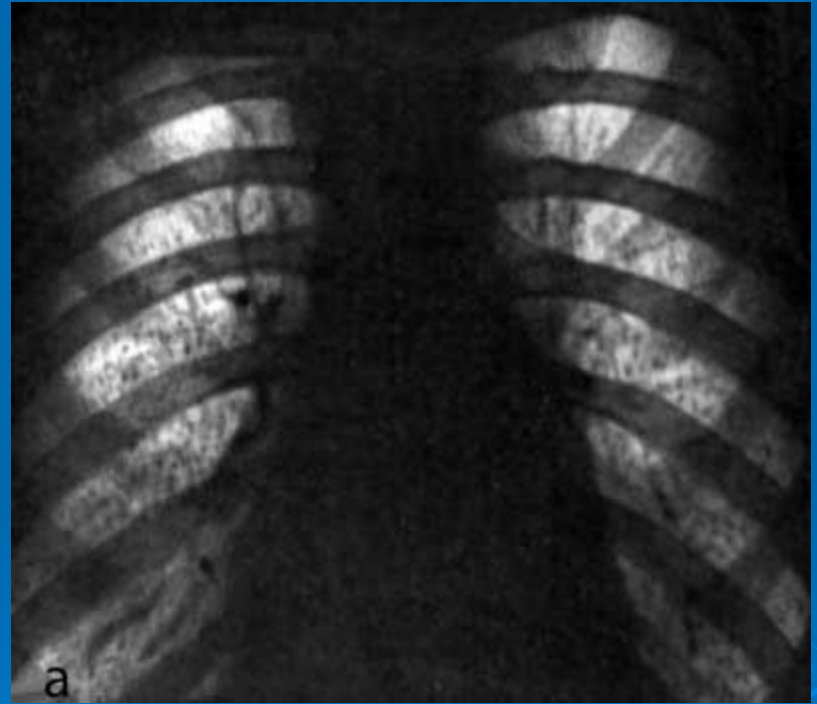
легких отличается от экзогенного аллергического альвеолита отсутствием связи заболевания с воздействием экзогенного аллергена, неуклонным прогрессированием и большей тяжестью течения заболевания, особенностями рентгенологических признаков поражения легких, отсутствием в сыворотке крови преципитирующих антител к какому либо аллергену.



Раковое поражение легких

Милиарный **ДИАГНОСТИКА** туберкулез

Милиарный туберкулез легких отличается от экзогенного аллергического альвеолита отсутствием связи с внешними антигенами, более выраженной тяжестью и длительностью течения заболевания, особенностью рентгенологических проявлений, положительными серологическими и кожными реакциями с туберкулезным антигеном, отсутствием в сыворотке крови повышенных титров преципитирующих антител к какому-либо экзоаллергену, который может привести к аллергическому альвеолиту.



Милиарный туберкулез

ДИАГНОСТИКА

Саркоидоз отличается от экзогенного аллергического альвеолита, помимо клинико-лабораторных и рентгенологических данных, увеличением прикорневых лимфатических узлов, изменениями суставов, глаз и других органов.

Отличительными особенностями фиброзирующих альвеолитов при системных поражениях соединительной ткани являются васкулит и многоорганность поражения. Бронхопульмональный аспергиллез отличается от экзогенного аллергического альвеолита выраженной эозинофилией и преобладанием обструктивных изменений бронхов с бронхоспазмом над рестриктивными изменениями.

В случаях, когда дифференциальный диагноз особенно труден, например при хроническом течении аллергического альвеолита, производят биопсию легочной ткани с гистологическим исследованием биоптата.

ЛЕЧЕНИЕ

Лечение экзогенного аллергического альвеолита начинается с устранения из окружающей больного среды аллергенов, вызвавших заболевание, и прекращения контакта больного с этими аллергенами.

При остром, тяжелом и прогрессирующем течении заболевания назначают глюкокортикостероиды по 1-1,5 мг преднизолона на 1 кг массы больного в сутки. Кортикостероидные препараты применяют несколько недель с постепенным уменьшением дозы до полной отмены. Длительность лечения кортикостероидными препаратами сугубо индивидуальна и зависит от клинического эффекта и того, как больной переносит эти препараты. При легком течении заболевания какой-либо медикаментозной терапии не требуется и симптомы болезни исчезают после прекращения контакта с аллергеном.

- При неэффективности или непереносимости кортикостероидов назначают циклофосфамид, 2 мг/кг/сут внутрь (не более 200 мг/кг/сут), в сочетании с преднизоном, 2 мг/кг/сут внутрь (не более 200 мг/кг/сут), в сочетании с преднизоном, 0,25 мг/кг/сут внутрь. Лечение проводят под контролем числа нейтрофилов, которое не должно быть ниже 1500 мкл⁻¹. Продолжительность лечения не менее 3 мес. Если удалось добиться улучшения или стабилизации состояния, циклофосфамид применяют в течение 9—12 мес. Азатиоприн при идиопатическом фиброзирующем альвеолите менее эффективен, но обладает менее выраженными побочными действиями. Азатиоприн при идиопатическом фиброзирующем альвеолите менее эффективен, но обладает менее выраженными побочными действиями. Азатиоприн назначают в дозе 2 мг/кг/сут внутрь (не более 200 мг/сут) в сочетании с преднизоном в дозе 0,25 мг/кг/сут внутрь. Минимальная продолжительность лечения также составляет 3 мес, а при улучшении или стабилизации состояния его продолжают в течение 9—12 мес.
- **Эффективность лечения** зависит от многих факторов, ни один из которых не может служить определяющим. При преобладании десквамативной интерстициальной пневмонии и выявлении лимфоцитарной инфильтрации межальвеолярных перегородок наиболее эффективны кортикостероиды. При нейтрофильной инфильтрации межальвеолярных перегородок, по некоторым данным, более эффективен циклофосфамид. На поздних стадиях — при интерстициальной пневмонии, пневмосклерозе и эозинофильной инфильтрации — лечение малоэффективно.
- Об эффективности лечения обычно судят по улучшению клинической и рентгенологической картины, улучшению или стабилизации функции внешнего дыхания. ЖЕЛ возрастает в среднем на 25%, диффузионная способность — на 40%, повышается насыщение крови кислородом при физической нагрузке. Оценка эффективности лечения проводят не ранее чем через 3 мес после его начала.

- При резистентности заболевания к кортикостероидам иногда назначают Д-пеницилламин и колхицин, однако эффективность такой терапии не доказана. У пациентов с доказанной гиперреактивностью дыхательных путей может быть полезно использование ингаляционных бронходилататоров. Получены обнадеживающие результаты использования циклоспорина и ингибиторов липоксигеназы при экспериментальном ЭАА на моделях животных. При появлении осложнений проводится симптоматическая терапия: кислород при дыхательной недостаточности, антибиотики при бактериальном бронхите, диуретики при застойной сердечной недостаточности и др.
- Купренил, препятствующий переходу коллагена из растворимого в нерастворимый, назначают при муральной форме ИФА как в начальной фазе, так и в фазе фиброзирования легочной ткани; длительность лечения составляет 1—2 года. При выраженной активности заболевания и повышенном содержании иммунных комплексов в крови фармакологическую терапию дополняют плазмаферезом

ПРОФИЛАКТИКА

Первичная профилактика альвеолита включает высушивание сена, использование открытых силосных ям и хорошее проветривание производственных помещений. Необходимость соблюдения гигиенических норм касается производственных и прочих помещений, в которых содержатся животные и птицы. Требуется тщательный уход за кондиционерами и увлажнителями воздуха.

Вторичная профилактика экзогенного аллергического альвеолита заключается в прекращении контакта с аллергенами лиц, прошедших лечение по поводу аллергического альвеолита. В тех случаях, когда болезнь связана с условиями работы, необходима смена профессии.