


Электротравма



- Электроэнергия может оказать вредное действие на организм человека посредством электрического тока, электромагнитного поля и ионизированного воздуха. Однако под электротравмой обычно понимают повреждения, вызванные воздействием электрического тока. Электрический ток, в отличие от большинства других повреждающих факторов, может поражать человека через различные предметы, находящиеся под напряжением, и даже на расстоянии, без непосредственного контакта с токонесущим проводником

- Опасность поражения особенно велика потому, что человек не обладает органом чувств, который сигнализировал бы ему о близости электричества. Электротравма возможна в результате действия технического или атмосферного электричества.



- Электрический ток, проходящий через тело человека, вызывает общие и местные нарушения. Развитие *общих нарушений* главным образом обусловлено общебиологическим действием электрического тока на организм, преимущественно проявляющимся фибрилляцией сердца, электрогенной асфиксией, электрогенным шоком и сосудистыми поражениями. Остановка дыхания наступает либо от рефлекторного раздражения дыхательного центра, либо, при прохождении тока через голову, от его непосредственного действия на дыхательный центр. Кроме того, может иметь значение и спазм дыхательной мускулатуры. Считается, что токи высоких напряжений действуют преимущественно на дыхательный центр, а токи низкого напряжения — на сердце.

- Прекращение сердечной деятельности происходит от развивающейся фибрилляции миокарда. Однако может наступать и рефлекторная остановка сердца вследствие угнетающего влияния через блуждающий нерв. Тот или иной механизм быстрой смерти при электротравме до некоторой степени зависит от характера тока.

- Непосредственной причиной поздней смерти (через несколько дней или даже недель) обычно являются ожоги или массивные кровотечения из некротизированных сосудов, иногда расположенных на удалении от основного очага поражения.

- Наибольшей специфичностью при поражении электрическим током отличаются *местные проявления* действия тока на организм человека. К ним относятся электрометки, электроожоги и др.

- при электроожогах I степени образуются электрометки — участки коагуляции эпидермиса.
- при электроожогах II степени происходит отслойка эпидермиса с образованием пузырей;
- III степени — коагуляция всей толщи дермы;
- IV степени — поражение не только дермы, но и сухожилий, мышц, сосудов, нервов, кости.

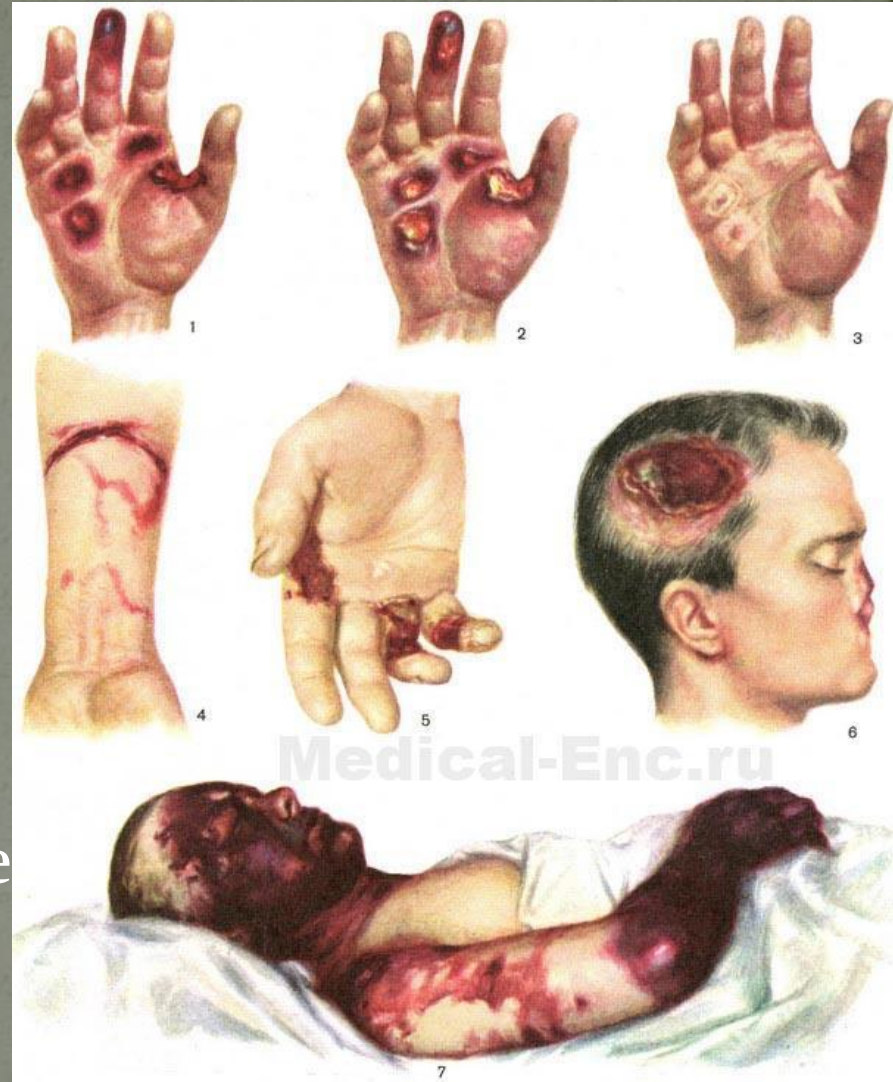




Рис. 500.

Электрометка на ладонной поверхности кисти, отображающая рисунок оголенного цоколя патрона.

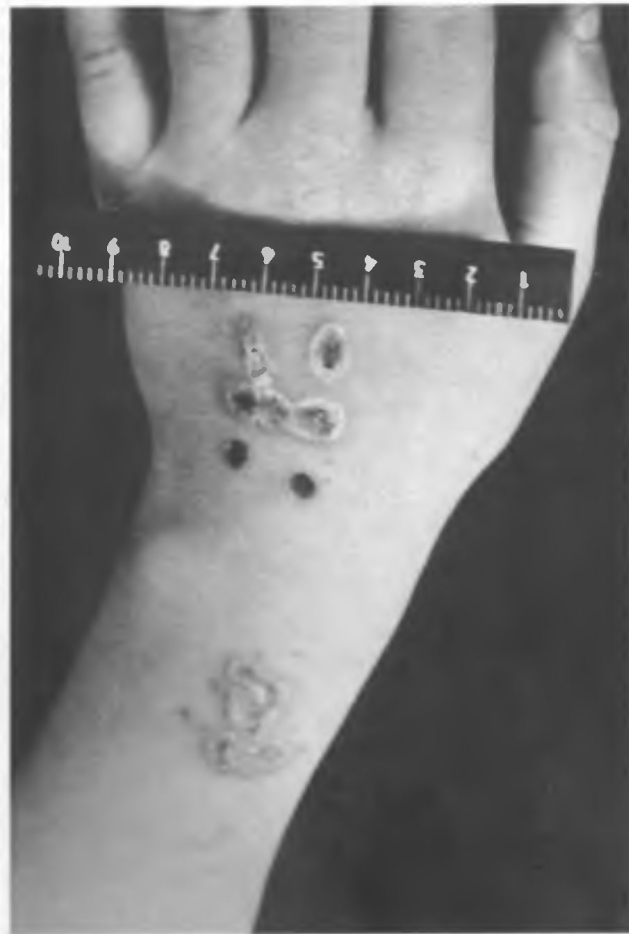

Рис. 504.

Электрометки круглой формы на тыльной поверхности кисти и предплечья от соприкосновения с токонесущим источником.

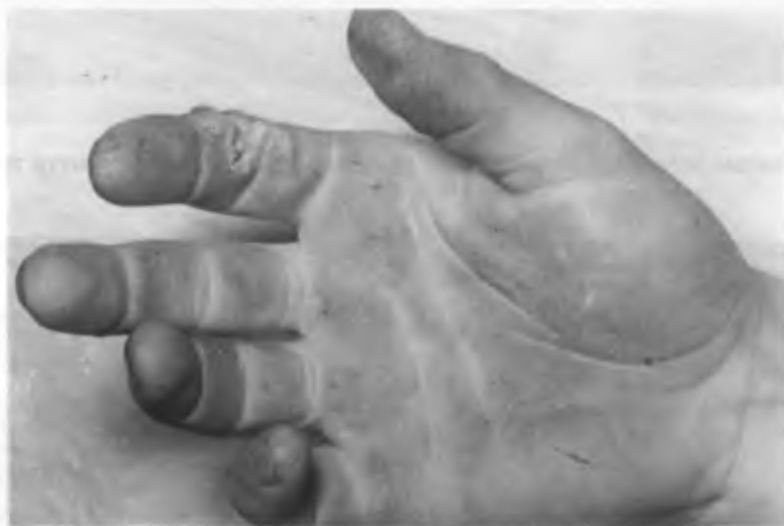
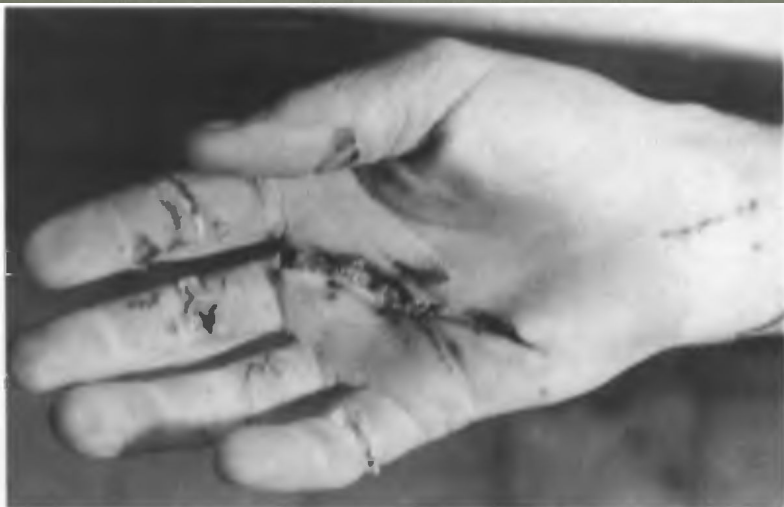
Рис. 501.

Электрометки линейной (а) и овальной (б) формы на ладонной поверхности кисти и пальцах, отображающие контур токнесущего провода.

а



б



Рис. 509.

Торшер с фиксированной на нем кистью, отделенной при воздействии электрического тока (а, б).

- *Электрометка* может иметь вид ссадины, пергаментного пятна, ожога; она плотноватая на ощупь, имеет западающее дно и валикообразное возвышение по краям. Кожа вокруг них не изменена, волосы не опалены. При большой площади контакта электрометки иногда повторяют контур проводника. Электрометки могут выявляться не только в местах входа и выхода, но и на протяжении петли тока, обычно на стибательных поверхностях крупных суставов, на соприкасающихся поверхностях кожных складок. Образование электрометок в этих местах объясняется проскакиванием тока между соприкасающимися участками кожи.




Рис. 499. Продолжение.

г – шпингалет, на котором видны частицы эпидермиса; д – электрометки на ладонной поверхности левой кисти.

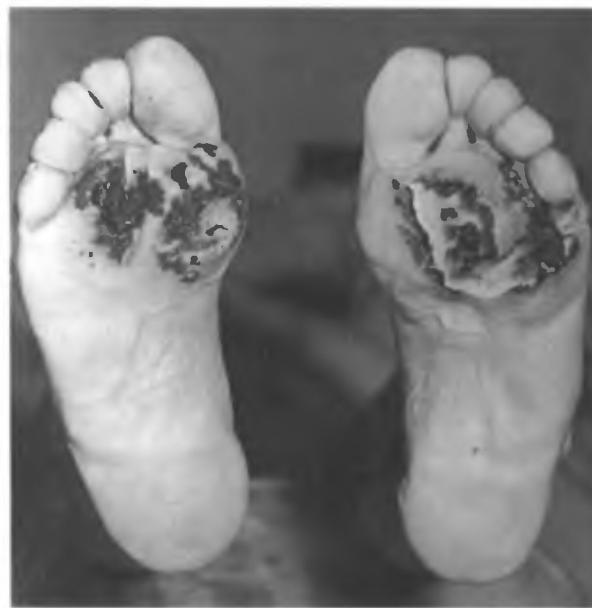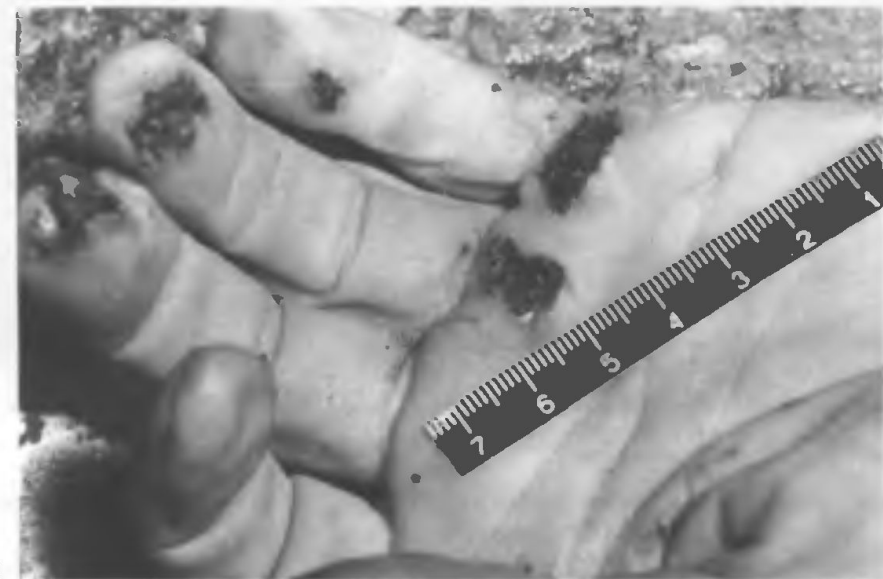


Рис. 512.

Электрометки в виде ожогов кожи на подошвенной поверхности стоп.

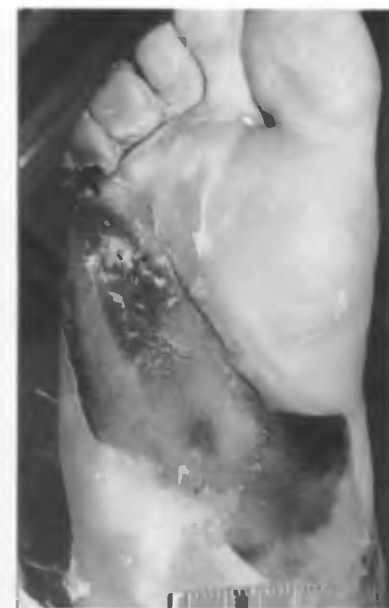

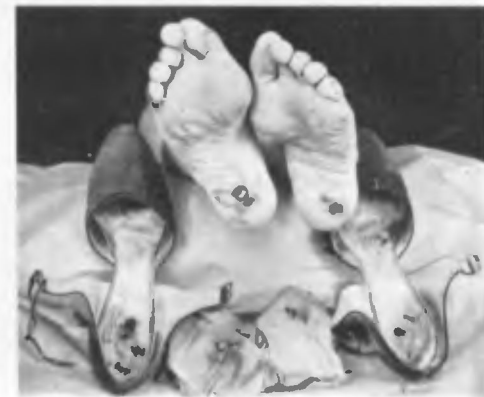Рис. 513.

Косо расположенная ссадина и ожог на коже подошвенной поверхности стопы от воздействия электрического тока.



Рис. 514.

Электрометки круглой формы в области пяток и на стельках обуви.



- Отличительными признаками электрометки в сравнении с термическим ожогом являются: металлизация, отсутствие копоти и опаления волос, изменения эндотелиальных клеток капилляров сосочкового слоя дермы, селективный некроз базального и шиповатого слоев эпидермиса с переориентацией ядер, вытянутость клеток влагалищной оболочки луковиц волос, сальных и потовых желез.

При наличии электрометок всегда применяются следующие методы:

- спектральный анализ: эмиссионный (позволяет определить химический состав проводника) и атомно-абсорбционная спектрофотометрия (позволяет количественно оценить степень импрегнации кожи или одежды металлом, на основе чего можно рассчитать напряжение действовавшего тока, длительность контакта или его площадь);
- контактно-диффузионный метод позволяет определить вид основного металла токонесущего проводника и в ряде случаев форму контактной поверхности;

При наружном исследовании трупа

- обращают внимание на цвет кожных покровов, которые в зависимости от генеза смерти могут быть бледными (фибрилляция сердца) или иметь некоторый синюшный оттенок (остановка дыхания).
- Состояние зрачков при электротравме представляет особый интерес, так как между характером анизокории и расположением зоны входа тока имеется определенная зависимость. Чаще вход электротока располагается на стороне более узкого зрачка. Кроме того, анизокория характерна для электротравмы, поэтому если при наружном исследовании трупа с подозрением на электротравму электрометка не найдена, а анизокория есть, то эксперту следует возобновить поиски «знаков тока» на половине тела, соответствующей узкому зрачку.

Внутреннее исследование.

- Быстрая смерть пострадавших при поражении техническим электричеством объясняет наличие признаков асфиктического типа умирания, выявляемых при внутреннем исследовании трупа: полнокровие внутренних органов, темная жидкая кровь в полостях сердца и крупных сосудах, множественные темно-красные кровоизлияния под серозные оболочки сердца и легких, ряда других паренхиматозных органов. Эти признаки, наряду с тромбогеморрагическим синдромом и циркуляторно-гипоксическими повреждениями органов и тканей, в ряде случаев могут быть отнесены к проявлениям электрического шока.

- В момент электротравмы при резких сокращениях скелетных мышц в них могут возникать механические разрывы, иногда сочетающиеся с переломами одной или нескольких костей. Электроожоги мышц могут приводить к большим и глубоким некрозам. Иногда встречаются некрозы мышц под неповрежденной кожей.
- Специфическим признаком *повреждения костной ткани* электротоком принято считать появление в них или в мягких тканях так называемых костяных («жемчужных») бус, т. е. небольших образований неправильно округлой формы, белого цвета, состоящих из фосфорнокислого кальция и внутри пустых.
- В случаях отсроченного (позднего) наступления смерти при исследовании трупа на первый план выступают селективные или генерализованные трофические нарушения в органах и тканях. В области электроожогов могут возникать вторичные кровотечения вследствие отторжения некротизированных участков. Обширные электроожоги могут быть причиной развития язв желудочно-кишечного тракта. Иногда отмечается гепатомегалия с некоторой желтушностью кожных покровов и склер.

- При оказании помощи на месте происшествия следует помнить, что в случае клинической смерти при электротравме реанимационные мероприятия особенно часто оказываются успешными. Поэтому их следует проводить до появления трупных пятен. Даже при удовлетворительном состоянии пострадавшего необходимо динамическое наблюдение за ним, поскольку иногда встречается так называемая прерванная, или отсроченная, смерть — внезапное нарушение сердечного ритма после периода мнимого благополучия.

ПОРАЖЕНИЕ АТМОСФЕРНЫМ ЭЛЕКТРИЧЕСТВОМ

- Молния — гигантский электрический разряд в атмосфере (напряжение около миллиона вольт, силой тока — сотни тысяч ампер) продолжительностью менее одной десятитысячной доли секунды. Этот разряд фактически состоит из нескольких повторных, идущих обычно по пути наименьшего сопротивления, проложенному первым разрядом. Одна молния вследствие своего разветвления может ударить в землю в нескольких местах.

- Обычно наблюдают *линейные молнии*. Особый вид молнии — *шаровая молния*, светящийся сфероид, обладающий большой удельной энергией и образующийся нередко вслед за ударом линейной молнии. Предполагают, что это плазменное образование с температурой около 5000 °С. Скорость движения шаровой молнии около 2 м/с. Передвигаясь по телу человека, иногда под одеждой, шаровая молния вызывает тяжелые ожоги.

- Трупные изменения имеют некоторые особенности. Трупное окоченение развивается значительно быстрее, так как происходит тетанизация мышц, непосредственно переходящая в окоченение. После удара молнией в некоторых случаях появляется так называемое каталептическое посмертное окоченение. Гниение трупа после поражения молнией при прочих равных условиях развивается значительно быстрее.
- Спектр повреждений, отмечаемых при исследовании трупа, достаточно многообразный: от мелких очаговых дефектов кожи с обожженными краями до обширных ожогов кожи, переломов костей, отрывов конечностей и разрывов внутренних органов. У мест входа и выхода тока могут обнаруживаться изменения кожи, напоминающие электрометки. Нередки случаи отсутствия на теле видимых следов повреждений

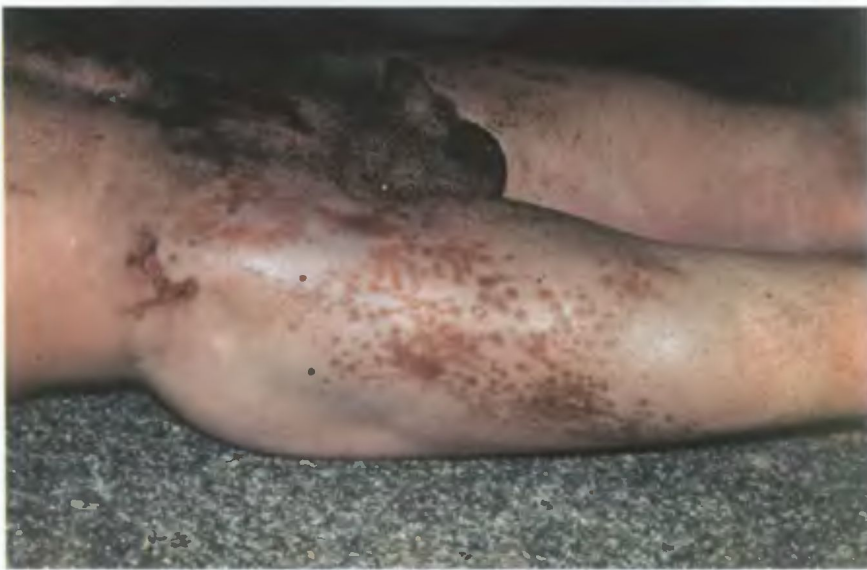

Рис. 522.

Множественные мелкоточечные ссадины на коже бедра и живота от удара молнии.

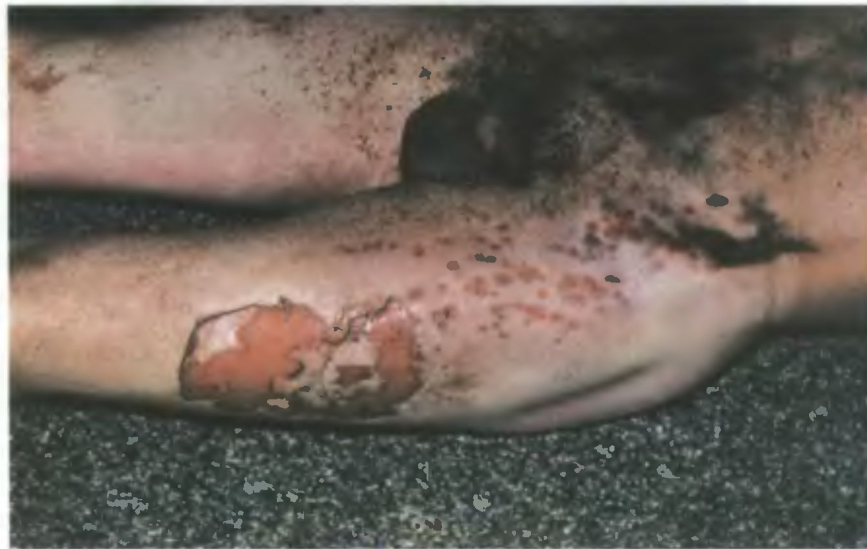
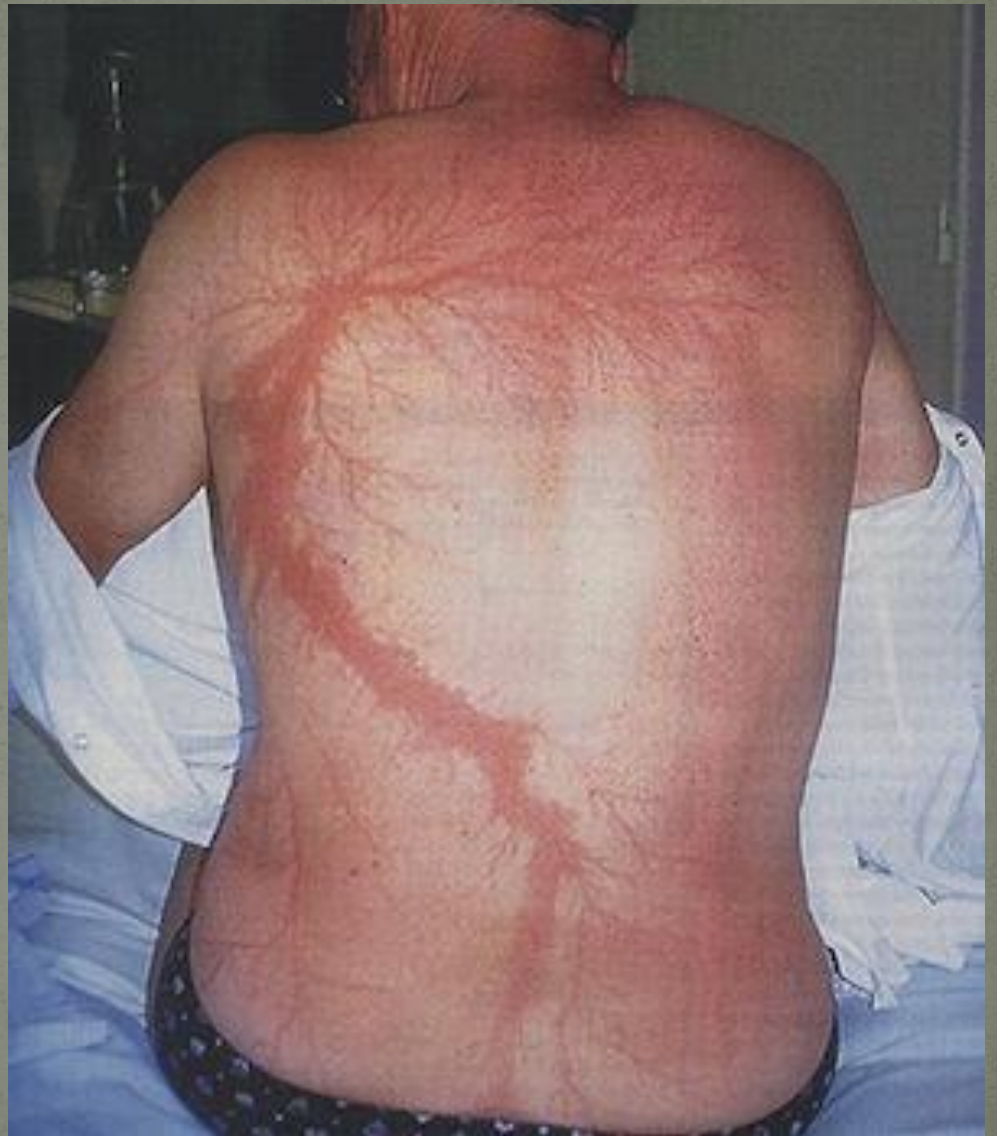
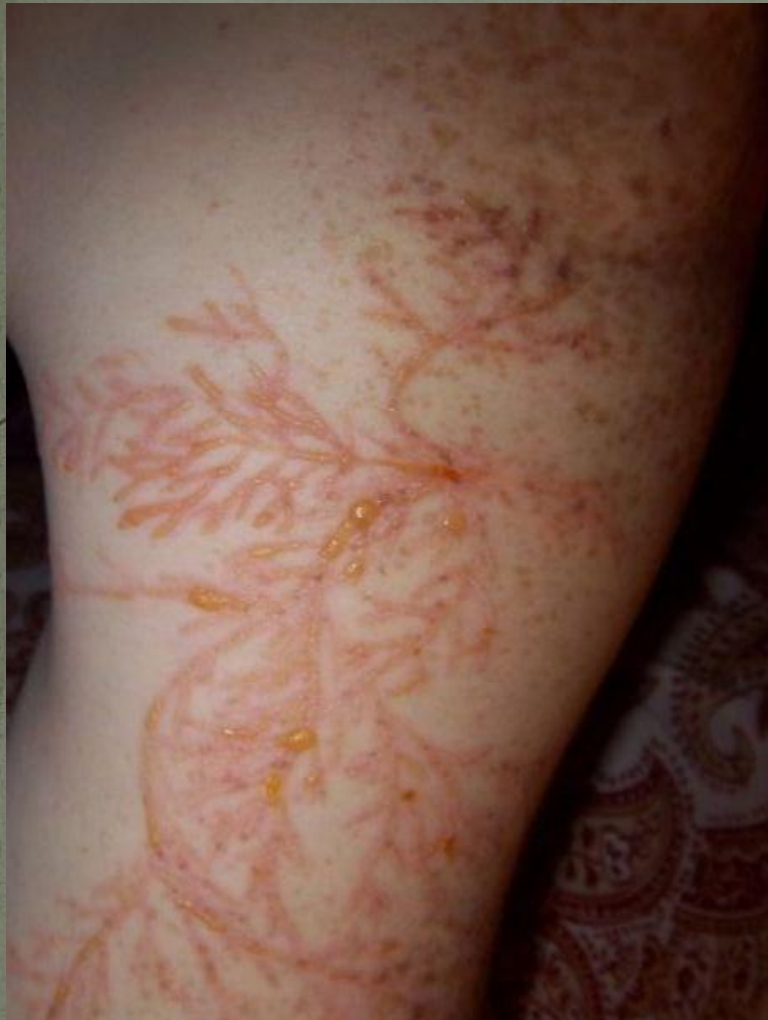Рис. 523.

Знаки молнии на коже бедра и живота в виде ссадин, местами со слущенным и обугленным эпидермисом.

- К специальным признакам, отмечаемым при исследовании трупа, относятся так называемые *фигуры молнии* — древовидно разветвленные значительной протяженности фигуры красного или розового цвета. Они образуются от расширения поверхностных сосудов кожи (вазапаралич) и небольших кровоизлияний по ходу их на границе кожи и подкожной жировой клетчатки. При наличии «фигур молнии» необходимо сфотографировать их, так как они довольно быстро могут исчезнуть.



- В некоторых случаях повреждения молнией могут быть приняты за следы насилия иного рода, например за странгуляционную борозду, следы давления руками и др.
- Металлические предметы, находившиеся на коже, нередко расплавляются или оплавляются, в результате чего возникает импрегнация кожи металлами.
- Исследование волос демонстрирует изменения, характеризующиеся поражением всех слоев волоса, а иногда частичным или полным обугливанием.

