

ГБОУ ВПО СПбГПМУ  
Министерства здравоохранения и  
социального развития  
Кафедра патологической физиологии курсами  
с курсами иммунопатологии и  
медицинской информатики  
представляет

фильм

Бабичева А.В. и Шмагина К.В.

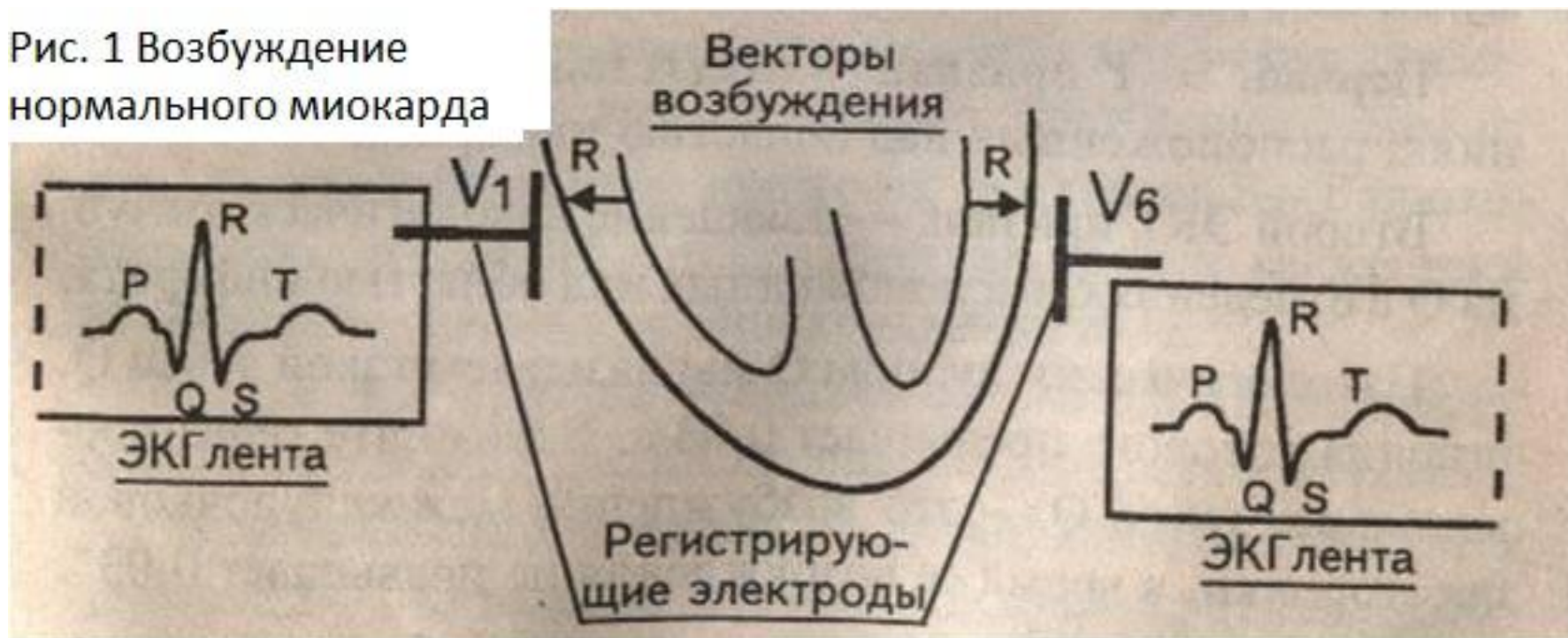Санкт-Петербург

2013

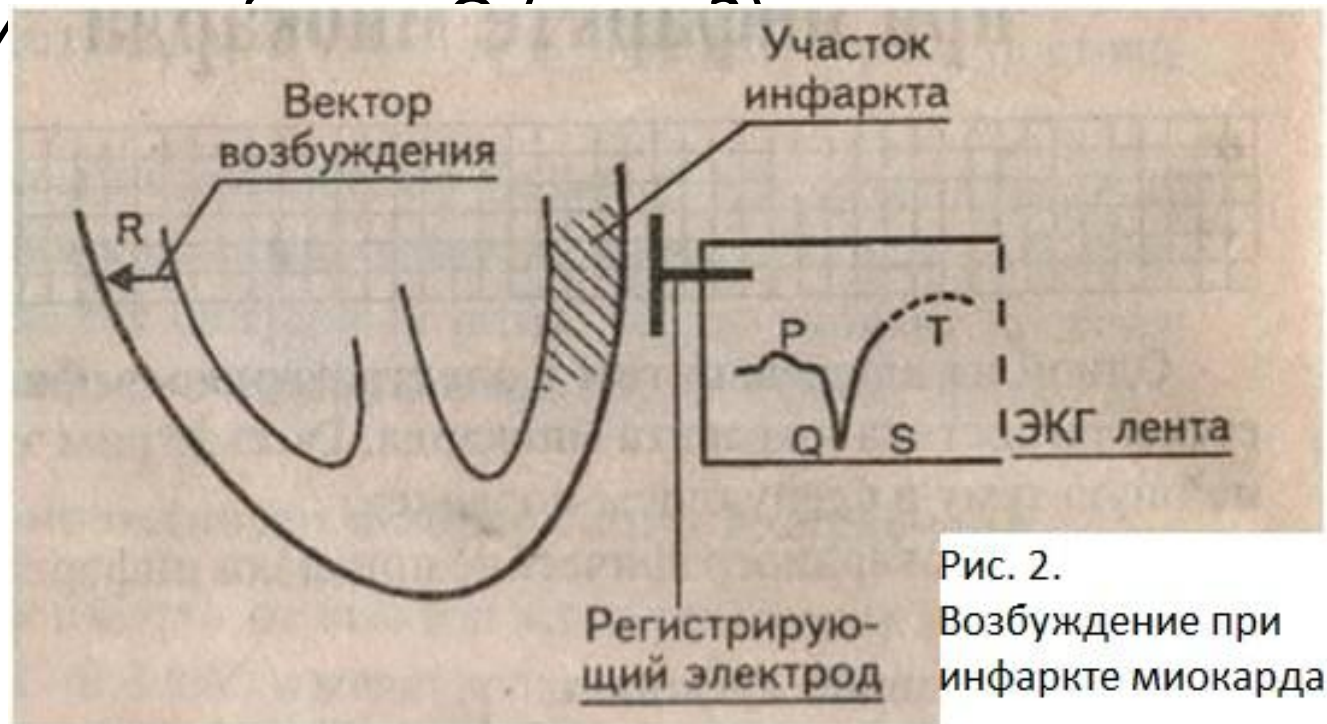
# Электрокардиографические признаки инфаркта миокарда

- На рисунке 1 схематически изображён миокард желудочков. Векторы возбуждения распространяются от эндокарда к эпикарду, т.е. они направлены на регистрирующие электроды и графически отобразятся на ЭКГ ленте, как зубцы R.

Рис. 1 Возбуждение нормального миокарда



- При возникновении инфаркта миокарда часть мышечных волокон погибает и вектора возбуждения в зоне некроза не будет. Следовательно, регистрирующий электрод, расположенный над областью инфаркта, не запишет на ЭКГ ленте зубец R, но будет вынужден отобразить сохранившийся вектор противоположной стенки. Этот вектор направлен от электрода и отобразит



- **Первый ЭКГ-признак инфаркта миокарда**– отсутствие зубца R в отведениях, расположенных над областью инфаркта.
- **Второй ЭКГ-признак инфаркта миокарда**– появление патологического зубца Q в отведениях, расположенных над областью инфаркта. Патологическим зубцом Q называют такой зубец Q, величина которого больше 0,03 с. Ширина нормально зубца Q – это возбуждение межжелудочковой перегородки, а время возбуждения не больше 0,03 с.
- При инфаркте миокарда происходит гибель миокардиоцитов, внутриклеточные ионы калия выходят из погибшей клетки, накапливаются под эпикардом, образуя в зоне некроза “электрические токи повреждения”, вектор которых направлен кнаружи (рис.3).

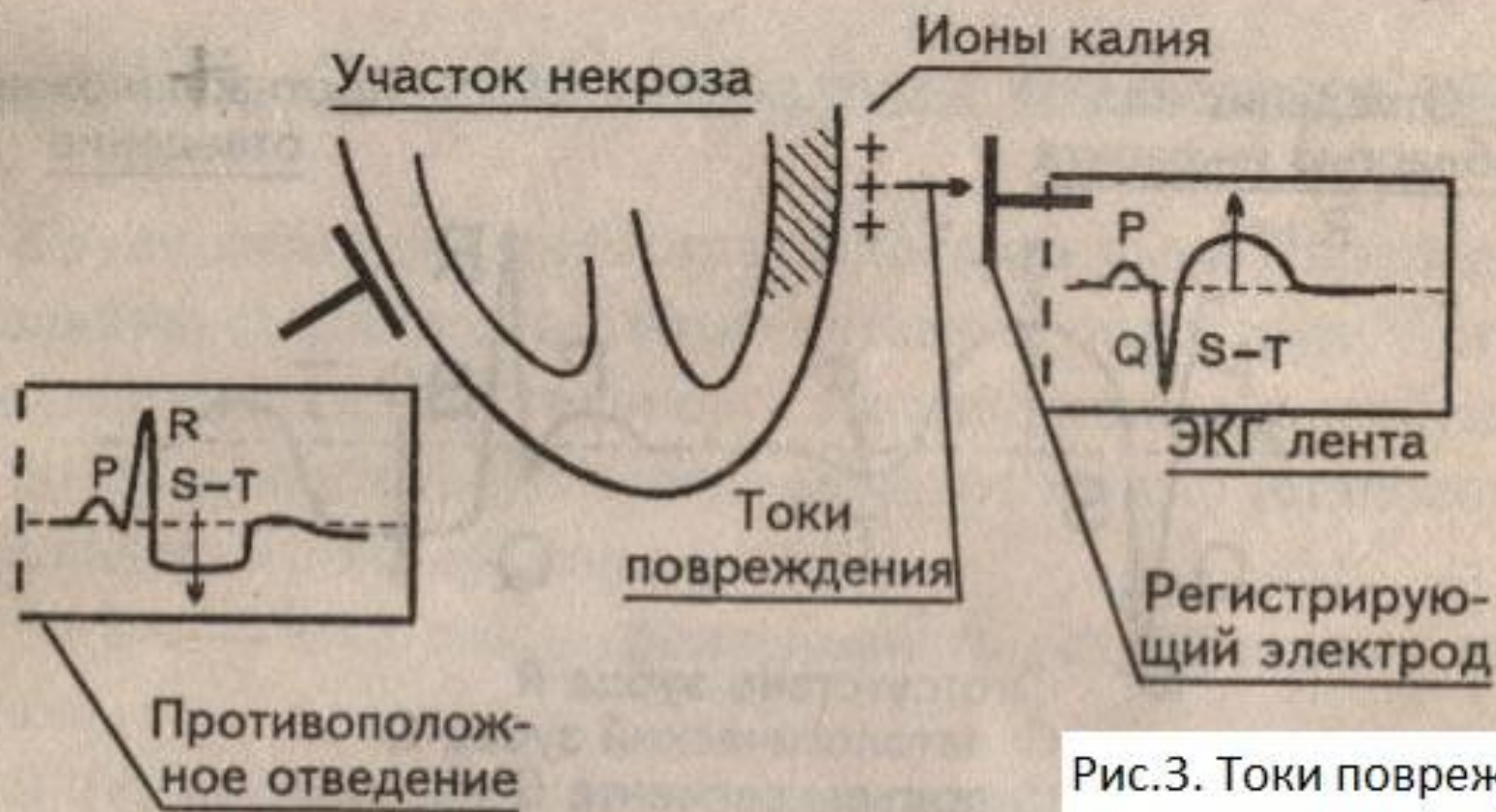


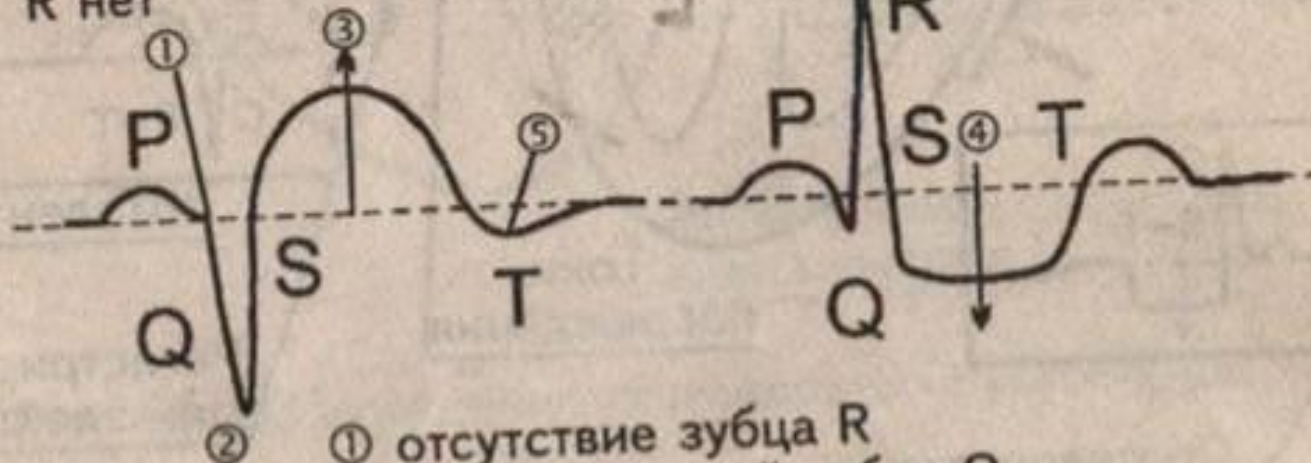
Рис.3. Токи повреждения

- Эти токи повреждения существенно изменяют процесс реполяризации (S-T и T) в зоне некроза, что отображается на ЭКГ ленте. Регистрирующие электроды, расположенные как над областью инфаркта, так и на противоположной, записывают эти токи повреждения, но каждый по-своему.
- Электрод над зоной инфаркта отобразит токи повреждения подъёмом сегмента S-T выше изолинии, поскольку вектор этих токов направлен на него. Противоположный электрод эти же токи повреждения отобразит снижением сегмента S-T ниже изолинии; токи направлены от него. Разнонаправленное движение сегментов S-T противостоящих отведений, отображающих одни и те же токи повреждения, называется **дискордантностью**.

- **Третий ЭКГ-признак инфаркта миокарда** – подъем сегмента S-T выше изолинии.
- **Четвёртый ЭКГ-признак инфаркта миокарда** – дискордантное смещение сегмента ST ниже изолинии в отведениях, противоположных области инфаркта.
- **Пятый ЭКГ-признак инфаркта миокарда** – отрицательный зубец T в отведениях, расположенных над областью инфаркта.
- Из-за того, что ионы калия влияют на процесс реполяризации, нормальный положительный зубец T, отражающий процессы реполяризации, становится отрицательным.
- **Подытожим рисунком 4 все ЭКГ-признаки инфаркта миокарда.**

Отведения над областью инфаркта

R нет



Противоположное отведение

- ① отсутствие зубца R
- ② патологический зубец Q
- ③ подъем сегмента S—T
- ④ дискордантная депрессия S—T
- ⑤ отрицательный зубец T

Рис. 4. ЭКГ-признаки инфаркта миокарда.



- **Запомните ЭКГ признаки инфаркта миокарда:**
  - 1) отсутствие зубца R в отведениях, расположенных над областью инфаркта;
  - 2) появление патологического зубца Q в отведениях, расположенных над областью инфаркта;
  - 3) подъём сегмента ST выше изолинии в отведениях, расположенных над областью инфаркта;
  - 4) дискордантное смещение сегмента S-T ниже изолинии в отведениях, противоположных области инфаркта;
  - 5) отрицательный зубец T в отведениях, расположенных над областью инфаркта.

# Стадии инфаркта

## миокарда

- Крупноочаговые инфаркты миокарда имеют последовательную стадийность:
  - 1) продромальный период (“прединфарктное состояние”);
  - 2) острейший период;
  - 3) острый период;
  - 4) подострый период;
  - 5) стадия рубцевания.

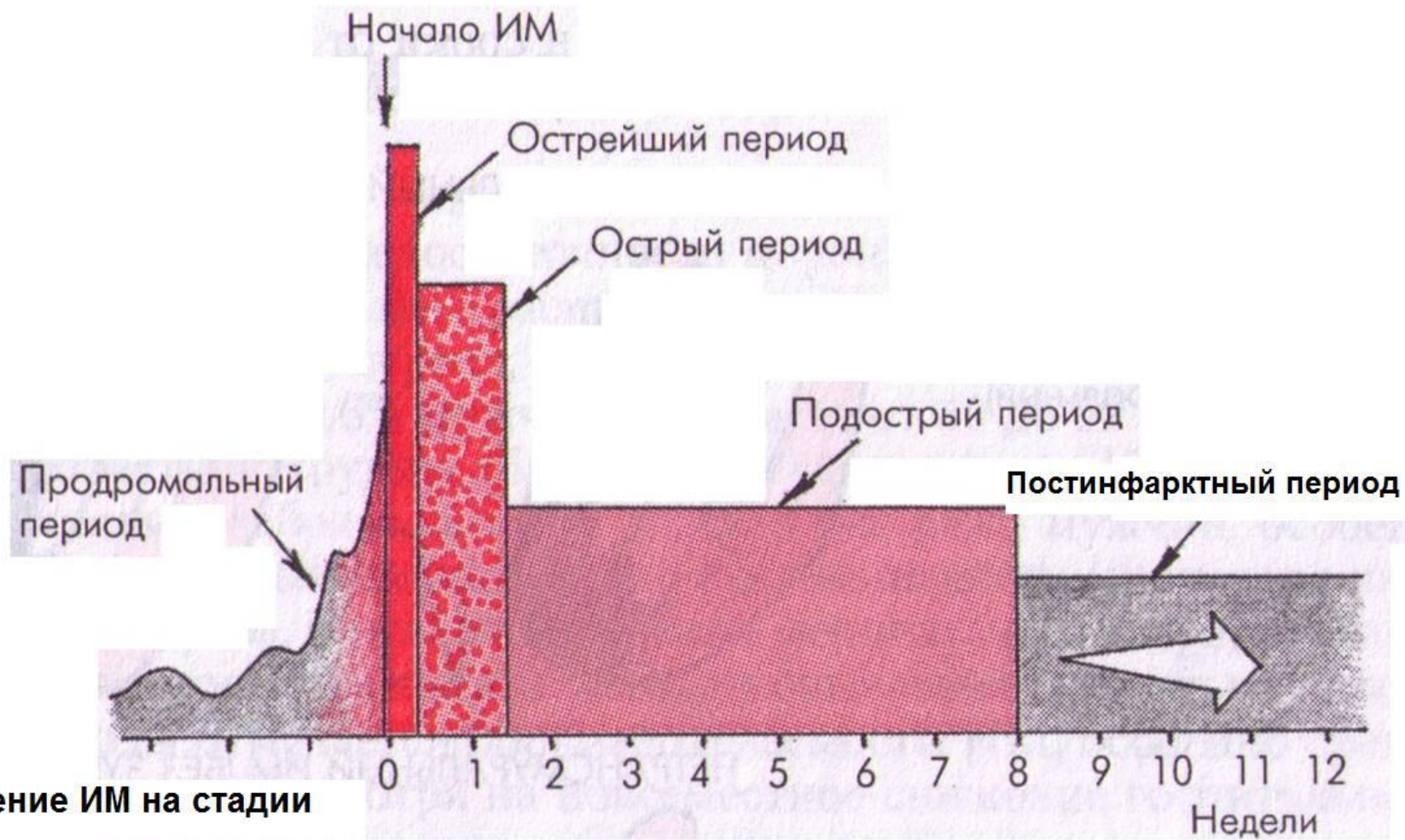
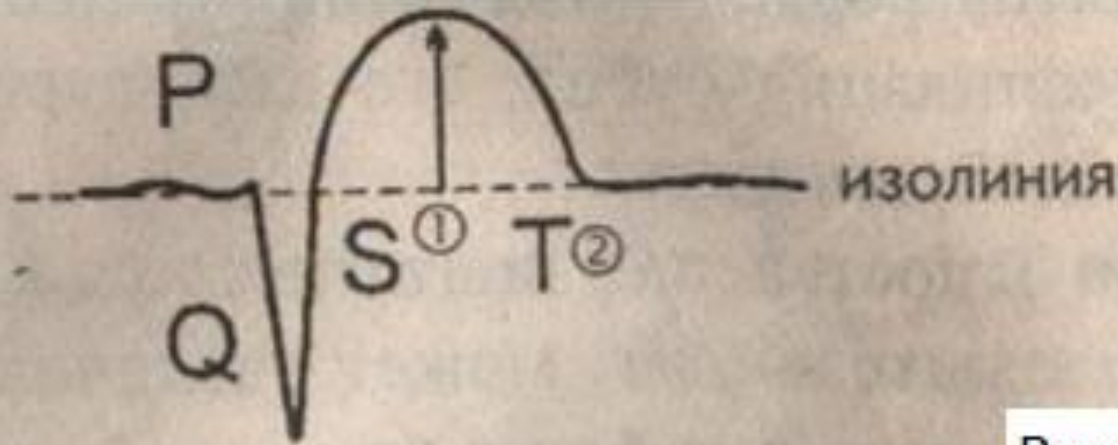


Рис. Деление ИМ на стадии

- **В острую стадию** ионы калия формируют токи повреждения. Последние регистрируются на ЭКГ ленте подъемом сегмента ST в отведениях, расположенных над зоной инфаркта. Подъем сегмента ST маскирует зубец T, которого в этой стадии почти не видно (рис. 5).

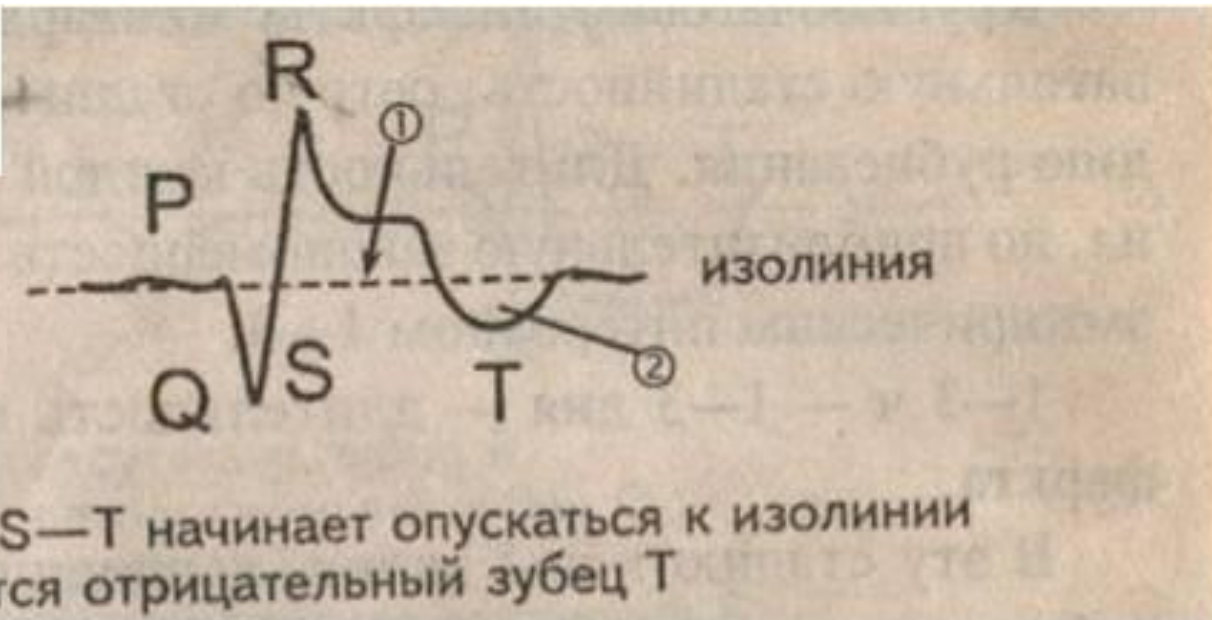

- ① Сегмент S—T — выше изолинии
- ② Зубец T не дифференцируется

Рис.5. ЭКГ на острой стадии инфаркта миокарда

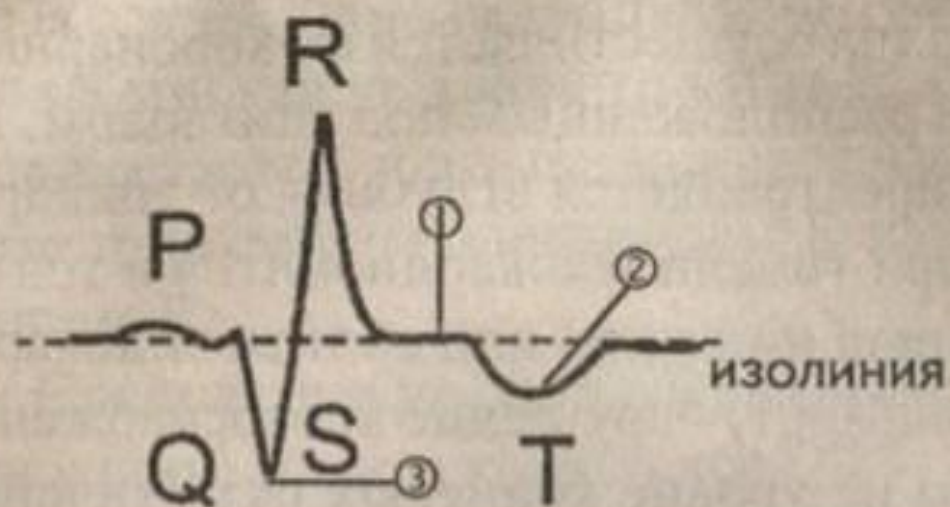
- Многофазность сегмента ST и зубца T – признаки острой стадии ИМ.
- ***С 10 дня до конца 4-8 недели – подострая стадия.*** Постепенно ионы калия, излившиеся в зону некроза, вымываются из неё, сила токов повреждения слабеет, сегмент ST опускается к изолинии. Одновременно с этим процессом появляется отрицательный зубец T. По достижении сегментом ST изоэлектрической линии заканчивается подострая стадия и начинается стадия рубцевания. (рис. 6).
- ***Таким образом, постепенное снижение сегмента ST, появление отрицательного зубца T – признак подострой стадии ИМ.***

Рис.6. Подострая стадия инфаркта миокарда



- **1-3 недели – 3 месяца – стадия рубцевания.**

В этой стадии ионы калия покинули зону некроза, токов повреждения нет, на месте погибших кардиомиоцитов сформировалась соединительная ткань, происходит консолидация рубца, его васкуляризация, нарастают новые кардиомиоциты. Зубец Т постепенно подтягивается к изолинии, может стать положительным, может увеличиваться высота зубца R. Но это не основные признаки стадии рубцевания. Главный признак – патологический зубец Q (рис. 7).



- ① Сегмент S—T —  
изоэлектричен
- ② Зубец T — отрица-  
телен
- ③ Зубец Q — отчет-  
лив

Рис.7. Стадия рубцевания инфаркта миокарда.



- ***Последовательность описанных изменений ЭКГ, свойственная стадийности инфарктного процесса настолько закономерна, что можно смело назвать её шестым признаком инфаркта миокарда.***