

Эмбрионалды гемопоз

- **Жетекші:** Аяпова Ж.О
- **Орындаған:** Айт-Базар Райхан
- **Факультет:** ЖМ
- **Курс:** II
- **Топ:** 001-1

Алматы 2014 жыл

- **Мақсаты:** Дамудың ұрықтық кезіндегі қан жасушаларының дәл қай мүшелерде, қай уақыттан бастап және қандай жолмен пайда болатынын көрсету

Гемопоз (haemopoesis) – қанның түзілу процесі

Эмбрионалды

Эмбрионалды даму кезеңінде жүріп, қанның тін ретінде дамуына алып келеді

Постэмбрионалды

Қанның физиологиялық регенерациясы

Эритроциттердің дамуы- *эритроцитопоз*

Гранулоциттердің дамуы- *гранулоцитопоз*

Тромбоциттердің дамуы- *тромбоцитопоз*

Моноциттердің дамуы- *моноцитопоз*

Лимфоциттердің дамуы- *лимфоцитопоз*

Иммуноциттердің дамуы- *иммуноцитопоз*

Эмбрионалды гемопоз

Эмбрионалды кезеңдегі қанның тін ретінде дамуын бірін-бірі кезекпен ауыстыратын **3** кезеңде қарастырады:

Мезобластикалық

Бауырлық

Медуллярлық

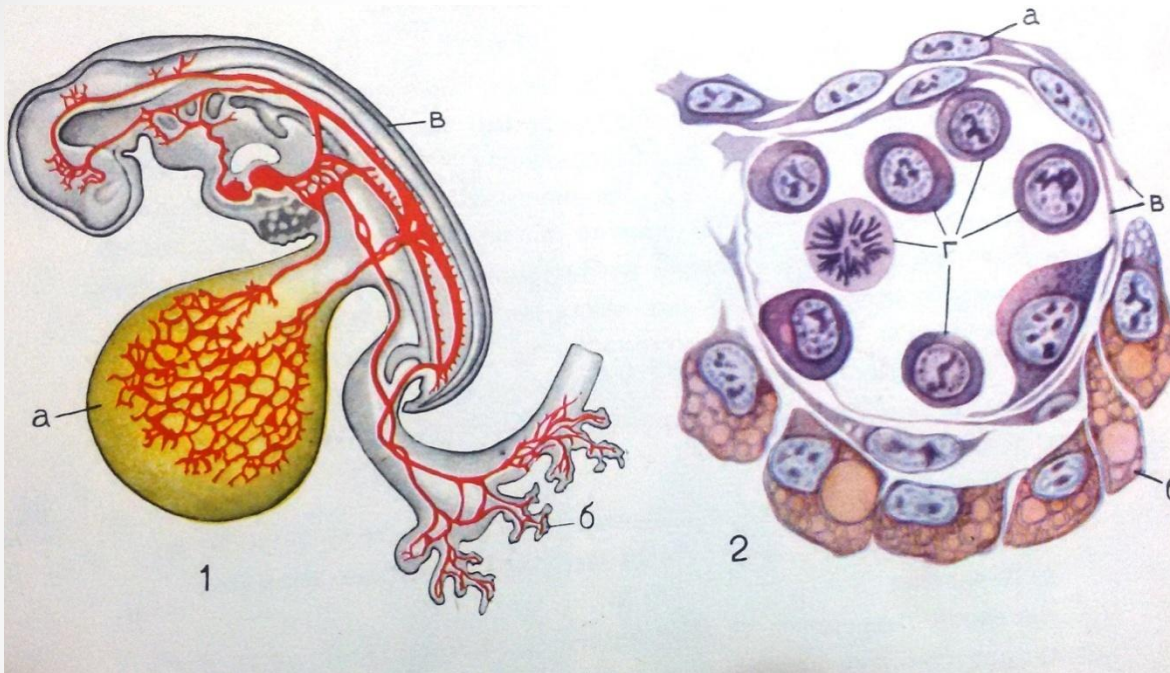
I Мезобластикалық кезең:

Қан жасушаларының ұрықтан тыс мүшелерде-сарыуызды қапшықтың мезенхимасы, хорион, сарыуызды сабақшада дамуы жүріп (ұрық дамуының 3-9 апта аралығында), ҚБЖ (қанның бағаналы жасушаларының) бірінші генерациясы пайда болады

Сарыуызды
қапшықтың
қабырғасындағы
қан жасушаларының
пайда болуы

- Адамда эмбрионалдық дамудың **2-аптасының соңы мен 3-аптасының басында** басталады;
- Сарыуызды қапшық қабырғасының мезенхимасында **қанды аралшықтар** пайда болады;
- Қанды аралшықтарды шектеуші жасушалар жалпайып, бір-бірімен бірігіп, болашақ тамырдың **эндотелиалды төсенішін** түзеді;
- ҚБЖ жартысы **біріншілік қан жасушаларына** (бласттар-базофильді ядросы мен цитоплазмасы және айқын байқалатын ірі ядрошықтары бар жасушалар) дифференцияланады;
- Біріншілік қан жасушаларының көп бөлігі митоз жолымен бөлініп, ірі мөлшерімен ерекшеленетін (мегалобласт) **эритробласттарға** айналады. Бұл өзгерістер бласттардың цитоплазмасында эмбрионалды гемоглобиннің (HbF) жинақталуымен түсіндіріледі;

Ұрықтық эритропоз

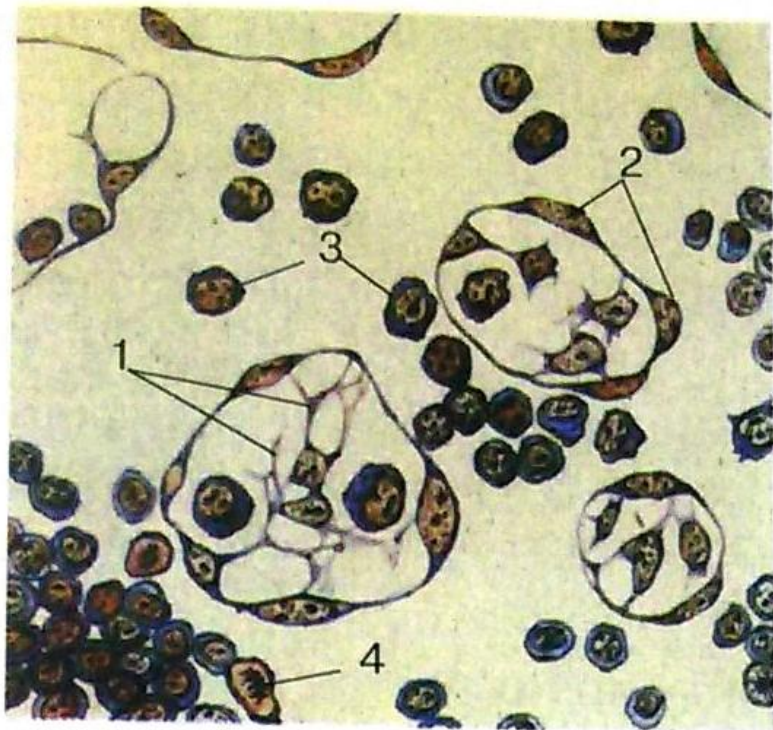


1. Сарыуызды
қапшық
тамырлары мен
ұрық
тамырларының
байланысы

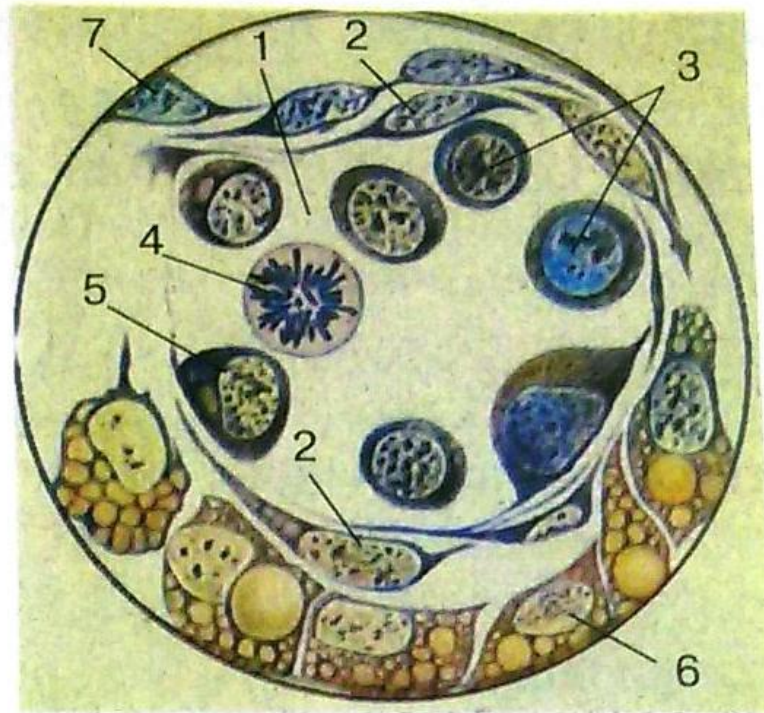
а) Сарыуызды
қапшық
б) Хорион
бүрлері
в) Ұрық

2. Сарыуызды қапшық қабырғасындағы қанды аралшық:

- а) Мезодерманың висцералды жапырақшасы
- б) Энтодерма
- в) Эндотелиоциттер
- г) Дамып келе жатқан қан жасушалары



a



б


7.14-сурет. Эмбрионалдық гемопоз (А.А. Максимов бойынша): *a* — теңіз шошқасы ұрығының сарыуыз қапшығының қабырғасындағы қанжасам: 1 — мезенхималық жасушалар; 2 — қан тамыры қабырғасының эндотелиі; 3 — бірінші реттік қанның бласт-жасушалары; 4 — митозбен бөлінудегі бласттар; *б* — 8,5 тәуліктік қоян ұрығы қан аралшығының көлденең кесіндісі: 1 — тамыр қуысы; 2 — эндотелий; 3 — интраваскулярлық қан жасушалары; 4 — бөлініп жатқан қан жасушасы; 5 — бірінші реттік қан жасушасының қалыптасуы; 6 — энтодерма; 7 — мезодерманың висцералды жапырақшасы; *в* — 13,5 тәуліктік қоян

Қанды аралшық жасушаларының дифференциялануы

Сарыуызды
қапшықтың
энтодермасы

Ангиогенді
жасушалардың
топтасуы





Біріншілік
эритробласттар



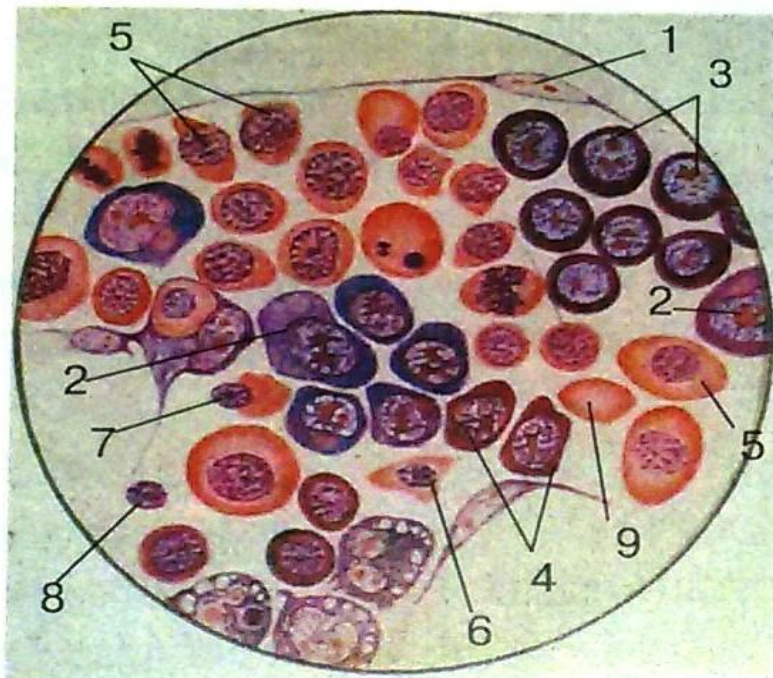
Мезенхима
жасушалары

Эндотелий
жасушалары

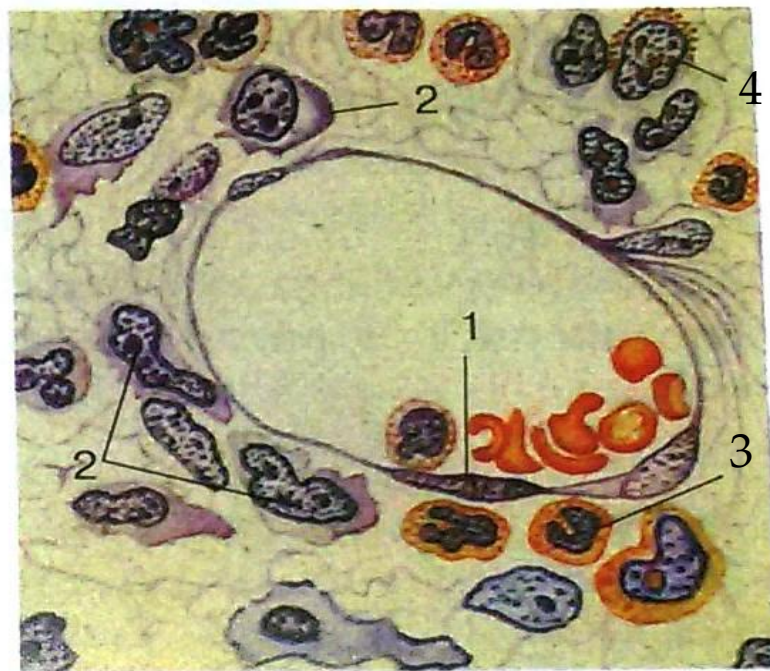
- **Мегалобластикалық қан түзулу:** Кейбір эритробласттардың ядролары **кариорексиске** (жасушалық ядроның бөлшектенуі) ұшырап жасушадан шығарылады, ал кейбірінде ядросы сақталады. Нәтижесінде ядролы және ядросыз, ірілігімен ерекшеленіп **мегацит** деген атауға ие болған **біріншілік эритроциттер** пайда болады. Бұл процесс эмбрионалды кезеңге тән, бірақ постанатальды кезеңде кейбір аурулар (қатерлі қаназдық) болған жағдайда пайда болуы мүмкін;

- Мегалобластикалық қан түзілумен бір уақытта сарыуызды қапшық қабырғасында **нормобластикалық қан түзілу** басталады: бласт  екіншілік эритробласттар  полихроматофильді эритробласттар  нормобласттар  екіншілік эритроциттер (нормоцит)-мөлшері ересек адам қанындағы эритроцитпен шамалас;

- Сарыуызды қапшықтағы эритроциттердің түзілуі біріншілік қантамырларының қабырғасында **интраваскулярлы** жолмен жүреді
- Бір уақытта қан тамырлары қабырғасының маңайында орналасқан бласттардан интраваскулярлы жолмен –**нейтрофил, эозинофилдер** дифференцияланады
- Қанның бағаналы жасушаларының қалған бөлігі дифференцияланбаған күйде қалып, қанның ағымымен ұрықтың әр түрлі мүшелеріне таралады. Мұнда олардың ары қарайғы **қан жасушалары мен дәнекер тініне** дифференциялануы жүреді. Сарыуызды қапшықтың редукциясынан (жойылуы) кейін негізгі қан түзуші мүше болып **бауыр** саналады.



6



г

тодерма; 7 — мезодерманың висцералды жапырақшасы; в — 13,5 тәуліктік қоян ұрығы тамырындағы екінші реттік эритробласттардың дамуы: 1 — эндотелий; 2 — проэритробласттар; 3 — базофилді эритробласттар; 4 — полихроматофилді эритробласттар; 5 — оксифилді (ацидофилді) эритробласттар (нормобласттар); 6 — ядросы пикноздалған оксифилді (ацидофилді) эритробласт; 7 — оксифилді (ацидофилді) эритробласттан (нормобласттан) ядроның жекеленуі; 8 — нормобласттың сыртқа шығарылып тасталған ядросы; 9 — екінші реттік эритроцит; г — төбе — құйымшақтық дене ұзындығы 77 мм адам ұрығының сүйек майындағы қанжасам. Қан жасушаларының экстравакулярлық дамуы: 1 — тамырдың эндотелиі; 2 — бласттар; 3 — нейтрофилді гранулоциттер; 4 — эозинофилді миелоцит

II Бауырлық кезең:

Ұрық дамуының **5-6 аптасында** жүреді. Бұл кезеңде бауыр гемопозддің негізгі мүшесіне айналады да онда ҚБЖ-ның **екінші генерациясы** пайда болады. Бауырдағы қан түзілу процесі шекті деңгейіне **5 айдан кейін** жетіп, **туылар алдында тоқтайды.**

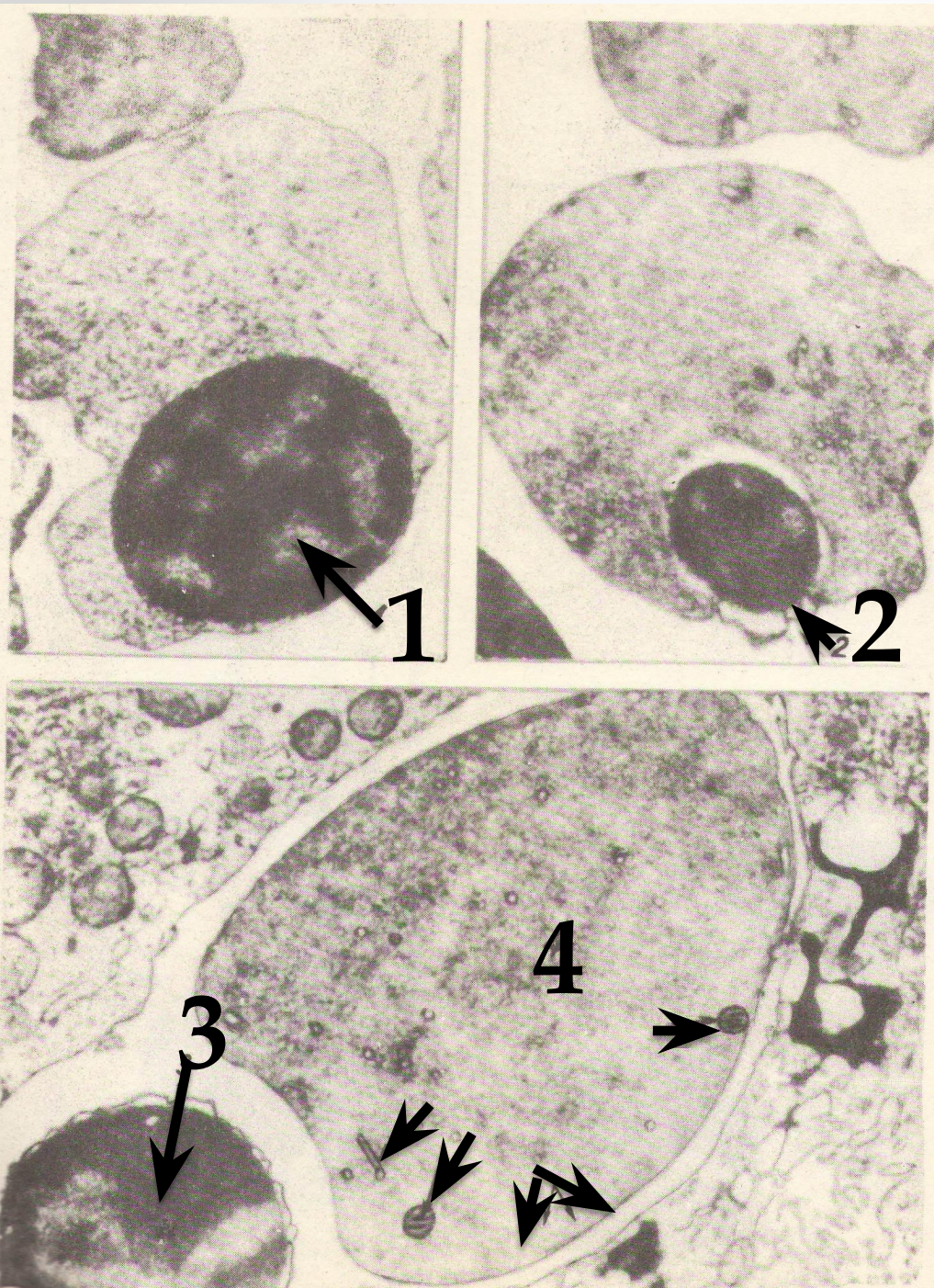
Бауырдағы қан түзілу

- Бауыр эмбрионалдық дамудың 3-4-ші аптасында пайда болып, **5-ші аптадан бастап** қанның түзілетін орталығына айналады
- Бауырдағы қанның түзілуі оның үлестерінде мезенхимамен бірге дамыған капиллярлардың жолымен **экстравакулярлы** түрде жүреді:
- Бауырдағы қан түзілудің көзі-**сарыуыз қапшығынан миграцияланып келген қанның бағаналы жасушалары** ➔ **бласт** ➔ **екіншілік эритробласттар** ➔ **полихроматофильді эритробласттар** ➔ **нормобласттар** ➔ **екіншілік эритроциттер (нормоцит)**-мөлшері ересек адам қанындағы эритроцитпен шамалас;

- Эритроциттердің дамуымен бір уақытта бауырда түйіршікті лейкоциттер, оның ішінде *нейтрофильді және эозинофильді* түрлері пайда болады.
- Базофильділігі азайып, ашық түске ие бола бастаған бласт цитоплазмасында спецификалық түйіршіктер пайда болып, ядросы дұрыс емес пішінге ие болады
- Гранулоциттерден басқа бауырда тромбоциттердің ізбасарлары болып саналатын гигантты (ең ірі) жасушалар-*мегакариоциттер* қалыптасады. Эмбрионалды даму кезеңінің соңында бауырдағы қан жасушаларының түзілуі аяқталады.

Адам ұрығы бауырындағы эритропоэз

- 1. Эксцентрілі орналасқан ядросы бар эритробласт;
- 2. Нормобласттың пикнотикалық ядросының оқшаулануы;
- 3. Пикнотикалық ядроның цитоплазманың жіңішке тәжімен нормобласттан бөлінуі;
- 4. Органеллалары біркелкі ретикулоцит;



II Бауырлық кезең

соңында:

- Бауырдағы ҚБЖ *тимус* (мұнда, 7-8 аптадан бастап, Т-лимфоциттер дамиды), *көкбауыр* (12-аптадан гемопоэз басталады), *лимфа түйіндеріне* (10-аптадан бастап гемопоэз тіркеледі) қоныстанады.

Тимустағы қан жасушаларының пайда болуы

Тимус эмбрионның бірінші айында дамиды

7-8 аптада оның эпителийінде лимфоциттерді дифференциялайтын қанның бағаналы жасушалары орналасады

Үнемі көбейіп отыратын тимустың лимфоциттері шеткі иммунопоз мұшелерінің Т-аймағында (зонасы) Т-лимфоциттердің пайда болуына негіз болады.

Көк бауырдағы қан жасушаларының пайда болуы

- Көк бауырдың негізі эмбрионның бірінші айында қалыптасады.
- *Осында келіп орналасқан қанның бағаналы жасушалары → қанның формалы элементтерінің барлық түрлері (экстравакулярлы жолмен пайда болады)*

Лимфа түйіндеріндегі қан түзу

Адам ұрығында лимфа түйіндері эмбриональды дамудың 7-8 аптасынан бастап дамиды.

Осы кезеңде эритроциттер, гранулоциттер мен мегакариоциттер өсіп шыққан қанның бағаналы жасушалары лимфа түйініне ене бастайды. Бірақ мұнда негізінен лимфоциттер дамиды.

Лимфоциттердің пайда болу кезеңі ұрықтың 8-15 аптасында өтеді. 16 аптада “Т” және “В” лимфоциттердің ізашарлары жаппай дами бастайды.

III Медуллярлық (сүйек кемігі) кезең

Сүйек кемігінде ҚБЖ-ның үшінші генерациясы пайда болады. Мұнда гемопоэз ұрықтық дамудың шамамен 10-аптасында басталып, туылар кезге қарай үдей түседі. Ал, туылған соң сүйек кемігі гемопоэздің **орталық мүшесіне** айналады.

Сүйек кемігіндегі қан жасушаларының пайда болуы

- ✓ Сүйек кемігі эмбриональды дамудың 2-айында пайда болады.
- ✓ Алғашқы гемопоэтикалық элементтердің дамуы нәрестенің 12 аптасында жүреді.
- ✓ Бұл кезде сүйек кемігінің негізін фибробласттар мен ізашар алғашқы гранулоциттер құрайды.
- ✓ Бұл даму экстравакулярлы жолмен жүреді.
- ✓ Осылайша сүйек кемігі универсальды гемоцитопоз жасайтын орталық мүшеге айналып, постнатальды өмір тіршілігінде сол күйінде қалады.

- **Қорытынды:** Жобамызбен айналысу барысында эмбрионалды даму кезеңінде тіршілік үшін өзіндік маңызы бар түрлі қан жасушаларының түзілу жолын, нақтылы уақытын білдік және олардың дамуында ұрықтың сарыуыз қапшығы, бауыр, көкбауыр, тимус, лимфа түйіндері, сүйек кемігі сынды мүшелердің маңызды рөл атқаратынына көз жеткізіп, олардың бірқатарының постанатальды кезеңде де қан жасушаларын түзуші мүше ретінде сақталып, өз қызметін жалғастыратынына куә болдық. Қорытындылай келе назарларыңызға эмбрионалды гемопоэздің сызба түрінде жасалған үлгісін ұсынамыз.

-

-

-

Эмбриондағы қан жасушаларының түзілу үлгісі

I. САРЫУЫЗДЫ ҚАПШЫҚТЫҢ МЕЗЕНХИМАСЫ

(сонымен қатар хорион мен сарыуызды сабақшаның)

9- күн - 9- апта

а) Қанның біріншілік жасушалары

б) 1-ші генерацияның бағаналы жасушалары

БЖ сарыуызды, аллантоисты веналармен бауырға қоныстанады

II. ҰРЫҚТЫҢ

БАУЫРЫ

6 апталық кезеңде басталады, шекті деңгейіне 5 айдан кейін жетіп, туылар алдында тоқтайды

а) Қан жасушалары

б) 2-ші генерацияның бағаналы жасушалары

БЖ қоныстануы ұрықтың қан тамырларымен іске асады

III-а. ТИМУС

III-б. ЛИМФОТҮЙІНДЕР

III-в. КӨКБАУЫР

III-г. ҚЫЗЫЛ СҮЙЕК КЕМІГІ

9-10- аптадан бастап

10-аптадан бастап

12-13-аптадан бастап

11-12- аптадан бастап

T-лимфоциттер

1) АЛҒАШҚЫДА ҚАННЫҢ БАРЛЫҚ ЖАСУШАЛАРЫ

2) Содан соң Т және В-лимфоциттерінің тек депонирленуі және олардың антигенге тәуелді пісіп жетілуі (туылған соң)

1) Туылған кезде Т-лимфоциттерінен басқа барлық жасушалар

2) 3-ші генерацияның бағаналы жасушалары

H

A

